B 3 743 155

Digitized by Google

Original from
UNIVERSITY OF CALIFORNIA

Generated on 2019-07-10 15:27 GMT / http://hdl.handle.net/2027/uc1.b3743155
Public Domain in the United States, Google-digitized / http://www.hathitrust.org/access_use#pd-us-google

UNIVERSITY OF CALIFORNIA
SAN FRANCISCO MEDICAL CENTER
LIBRARY

Digitized by Google
Original from
UNIVERSITY OF CALIFORNIA
Generated on 2019-07-10 15:27 GMT / http://hdl.handle.net/2027/uc1.b3743155
Public Domain in the United States, Google-digitized / http://www.hathitrust.org/access_use#pd-us-google

Generated on 2019-07-10 15:27 GMT / http://hdl.handle.net/2027/uc1.b3743155
Public Domain in the United States, Google-digitized / http://www.hathitrust.org/access_use#pd-us-google

Digitized by Google

Original from
UNIVERSITY OF CALIFORNIA

Generated on 2019-07-10 15:28 GMT / http://hdl.handle.net/2027/uc1.b3743155
Public Domain in the United States, Google-digitized / http://www.hathitrust.org/access_use#pd-us-google

Digitized by Google

Original from
UNIVERSITY OF CALIFORNIA

Generated on 2019-07-10 15:27 GMT / http://hdl.handle.net/2027/uc1.b3743155
Public Domain in the United States, Google-digitized / http://www.hathitrust.org/access_use#pd-us-google

Digitized by Google

Original from
UNIVERSITY OF CALIFORNIA

Generated on 2019-07-10 15:27 GMT / http://hdl.handle.net/2027/uc1.b3743155
Public Domain in the United States, Google-digitized / http://www.hathitrust.org/access_use#pd-us-google

Digitized by Google

Original from
UNIVERSITY OF CALIFORNIA

ZEITSCHRIFT

FÜR

HEILKUNDE

ALS FORTSETZUNG DER

PRAGER

VIERTELJAHRSCHRIFT FÜR PRAKTISCHE HEILKUNDE

HERAUSGEGEBEN VON

PROF. VON HASNER, PROF. GUSSENBAUER, PROF. KAHLER
PROF. SCHAUTA UND PROF. CHIARI.

XII. BAND.

MIT X TAFELN.

BERLIN N. W.
FISCHER's MEDICIN. BUCHHANDLUNG, H. KORNFELD.

1891.

Digitized by Google
Original from UNIVERSITY OF CALIFORNIA
Generated on 2019-07-10 15:27 GMT / http://hdl.handle.net/2027/uc1.b3743155
Public Domain in the United States, Google-digitized / http://www.hathitrust.org/access_use#pd-us-google

Druck von W. & S. Loewenthal in Berlin C., Grünstr. 4.

Digitized by Google
Original from UNIVERSITY OF CALIFORNIA
Generated on 2019-07-10 15:27 GMT / http://hdl.handle.net/2027/uc1.b3743155
Public Domain in the United States, Google-digitized / http://www.hathitrust.org/access_use#pd-us-google

Inhalt des XII. Bandes.

Seite

Dr. FRIEDRICH FISCHEL: Eine bacteriologisch-experimentelle Studie über Influenza 1

Prof. Dr. H. SATTLER: Die Trachombehandlung einst und jetzt mit besonderer Berücksichtigung der an der Augenklinik der deutschen Universität in Prag geübten Therapie 45

Prof. Dr. FRIEDRICH SCHAUTA: Indicationen und Technik der vaginalen Totalexstirpation 89

Prof Dr. F. J. PICK: Untersuchungen über Favus. (Hierzu Tafel 1.) . 153

Prof. Dr. A. PICK: Zur Lehre von den Tabesformen des Kindesalters . . 171

Prof. Dr. H. CHIARI: Ueber die Genese der sogenannten Atheromcysten der Haut und des Unterhautzellgewebes. (Hierzu Tafel 2, 3 und 4.) 189

Dr. ADOLF BANDLER: Ueber die Beziehungen der Chorditis vocalis infer. hypertrophica (Gerhardt) zu dem Rhinosclerom (Hebra) . . . 227

Dr. EMIL REDLICH: Ueber eine eigenthümliche, durch Gefässdegenerationen hervorgerufene Erkrankung der Rückenmarkshinterstränge. (Hierzu Tafel 5.) 247

Doc. Dr. PAUL DITTRICH: Ueber einen Fall von eiteriger Parotitis und deren etwaigen Zusammenhang mit äusseren Verletzungen. (Hierzu Tafel 6.) 269

Dr. ERNST WERTHEIM: Zur Frage der Blutbildung bei Leukämie. (Aus der medic. Klinik des Herrn Prof. Kahler in Wien.) (Hierzu Tafel 7 und 8.) 281

Prof. Dr. JOSEPH FISCHL: Die Gastritis beim Carcinom des Magens . 317

Prof. Dr. HABERMANN: Ueber Nervenatrophie im inneren Ohre. II. Mittheilung 357

Digitized by Google

Original from UNIVERSITY OF CALIFORNIA

Generated on 2019-07-10 15:27 GMT / http://hdl.handle.net/2027/uc1.b3743155
Public Domain in the United States, Google-digitized / http://www.hathitrust.org/access_use#pd-us-google

Seite

Dr. RUDOLF FISCHL: Beiträge zur normalen und pathologischen Histologie des Säuglingsmagens. (Aus Prof. Chiari's pathologisch-anatom. Institute an der deutschen Universität in Prag.) 395

Prof. Dr. FRIEDR. GANGHOFNER: Ueber Tetanie im Kindesalter . . 447

Dr. KARL BASCH: Ueber sogenannte Flughautbildung beim Menschen. (Aus Prof. Chiari's pathol. anat. Institute an der deutschen Universität in Prag.) (Hierzu Tafel 9) 499

Doc. Dr. CARL BAYER: Ueber die Bedeutung des Fettgewebes für den Aufbau lymphatischer Neubildungen. (Hierzu Tafel 10) 517

Dr. EMIL REDLICH: Zur pathologischen Anatomie der Syringomyelie und Hydromyelie. (Aus dem Laboratorium von Professor Obersteiner in Wien.) 553

Generated on 2019-07-10 15:27 GMT / http://hdl.handle.net/2027/uc1.b3743155
Public Domain in the United States, Google-digitized / http://www.hathitrust.org/access_use#pd-us-google

Digitized by Google

Original from
UNIVERSITY OF CALIFORNIA

EINE BACTERIOLOGISCH-EXPERIMENTELLE STUDIE ÜBER INFLUENZA.

Von

DR. FRIEDRICH FISCHEL

in Prag.

Als während der letzten Monate des Jahres 1889 in den politischen und fachwissenschaftlichen Journalen die Nachrichten über das Auftreten der Influenza eine ständige Rubrik bildeten und ich hierdurch veranlasst wurde, die über diese Erkrankungsform vorhandene Litteratur durchzugehen, gab schon die Verschiedenartigkeit des klinischen Bildes, wie sich dieses nach den Arbeiten der verschiedenen Autoreu herausstellte, besonders aber der actiologische Theil der Influenzafrage zum Nachdenken lebhafte Veranlassung. Speciell fiel mir in der Arbeit von *Seifert* und *Müller*[1]) der Umstand auf, dass *Seifert,* der die Influenza mit der Wirkung von Microorganismen in Zusammenhang zu bringen suchte, diese, als im Sputum und Nasenschleim vorhanden, beschrieb, deren Existenz im Blute aber nicht nachzuweisen vermochte. Die Vorstellung, dass das Blut der Träger jenes Virus sei, das in den verschiedensten Organen, wenn auch auf der Respirationsschleimhaut mit Prädilection seine Wirkung entfaltet, hatte für mich etwas derartig bestechendes, dass ich mir vornahm, trotz der negativen Resultate *Seifert's* im gegebenen Falle das Blut bacteriologisch zu untersuchen. Da *Seifert* hervorhebt, die Coccen in dem untersuchten Nasenschleim und Sputum auf der Höhe der Erkrankung am reichlichsten gefunden zu haben, und ich voraussetzte, dass auch die Untersuchung des Blutes zu gleicher Zeit geschehen sein dürfte, beschloss ich das Blut bei sich darbietender Gelegenheit sofort bei Beginn der Erkrankung zu untersuchen, auf die Gefahr

[1]) *Volkmann*, kl. Vorträge. 240.

Digitized by Google
Original from UNIVERSITY OF CALIFORNIA
Generated on 2019-07-10 15:27 GMT / http://hdl.handle.net/2027/uc1.b3743155
Public Domain in the United States, Google-digitized / http://www.hathitrust.org/access_use#pd-us-google

hin, dass es mir geschehen könnte, mich nach dem Verlaufe einiger Tage veranlasst zu sehen, meine unter dem Eindrucke einer herrschenden Epidemie bei entsprechenden Erscheinungen gestellte Diagnose ändern zu müssen.

Vom theoretischen Standpunkte aus erhielt die Annahme, die Microorganismen im allerersten Beginn der Erkrankung im Blute eher zu finden, als auf der Höhe derselben (vorausgesetzt, dass es überhaupt eine bacterielle Erkrankung wäre), durch die Arbeiten *Buchner's* über die bacterientödtende Wirkung des Blutes eine kräftige Unterstützung.

Dass die Untersuchung des Nasensecretes und des Sputums meinerseits unterlassen wurde, hatte seinen Grund in dem Umstande, als die Wahrscheinlichkeit nahe lag, dass, wenn der supponirte Erreger der Krankeit überhaupt im Blute vorhanden wäre, jedenfalls accidentelle Begleiter daselbst sich viel spärlicher vorfinden dürften, als in der Nase, diesem Luftfilter κατ εξοχέν und dem Sputum das auf seinem Wege aus den Bronchien die Mundhöhle als Brutstätte zahlreicher pathogener, nicht pathogener und Fäulnissbacterien passieren muss.

Es wurden diesen aprioristischen Erwägungen entsprechend sechs Influenzafälle, die *ohne jedes Prodromalstadium* mit heftigem Schüttelfrost und schweren nervösen Erscheinungen einsetzten, untersucht. Die Blutproben waren in zwei Fällen $^3/_4$ Stunden nach Eintritt des Schüttelfrostes, bei den übrigen 4 Fällen $1\,^1/_2$ bis 2 Stunden nach Beginn desselben entnommen worden und zwar in drei Fällen noch während des Schüttelfrostes.

Alle Blutproben wurden im Ausstrichpräparat mit wässeriger Fuchsin- und Methylenblaulösung gefärbt.

Zwei dieser Blutproben wurden mittelst des Culturverfahrens untersucht, und über die erhaltenen Resultate der einen Untersuchung in der Sitzung des Prager deutschen Aerzte-Vereins vom 14. Februar 1890[1]) mitgetheilt.

Ich war damals in der Lage, über zwei Microorganismen, deren Züchtung aus dem Blute einer unter den beschriebenen Erscheinungen an uncomplicirter Influenza erkrankten 45 jährigen Frauensperson gelungen war, zu berichten und über das culturelle Verhalten dieser Microorganismen, sowie die bis damals erreichten Resultate, der angestellten Thierversuche Mittheilung zu machen.

---

[1]) Prager med. Wochenschrift, 1890. No. 9.

Digitized by Google
Original from UNIVERSITY OF CALIFORNIA
Generated on 2019-07-10 15:27 GMT / http://hdl.handle.net/2027/uc1.b3743155
Public Domain in the United States, Google-digitized / http://www.hathitrust.org/access_use#pd-us-google

Nachdem später die Untersuchungen mit Apochrom. Zeiss. Ap. 140 Corr. ocular Nr. 6 in Bezug auf den reinen Microorganismus einen anderen microscop. Befund sicherstellten als ich früher gefunden hatte, und die angestellten Thierversuche nach verschiedenen Richtungen hin zu positiven Resultaten geführt hatten, glaube ich trotz der zahlreichen bisher publicirten Mittheilungen über Bacterienfunde bei Influenza Nachstehendes berichten zu dürfen.

Vom Vorderarm (Innenseite) einer an Influenza unter heftigen Schüttelfrost mit 40C. Temp. erkrankten Frauensperson wurde ca. $^3/_4$ Stunden nach Beginn des Frostes und während dieser noch anhielt, nachdem die Haut daselbst rasirt, gründlich abgeseift, mit concentrirter Salicylsäurelösung abgespült und letztere mit Alcohol und Aether aufgenommen worden war, durch Einstich mit geglühter Nadel etwas Blut entleert.

Nachdem die ersten Tropfen abgeflossen waren, wurde das Blut mit geglühter Platinöse aufgenommen und in Gelatine eingetragen. Aeussere Umstände machten es leider unmöglich, sofort Platten zu giessen.

Es zeigte sich in den nächsten 24 h. in der Tiefe des Impfstichs und an der Oberfläche eine discrete Vegetation.

Aus dieser wurden je 4 Gelatine- und Agarplatten angelegt.

Die Gelatineplatten blieben ohne macroscopisch wahrnehmbares Wachsthum, auf den Agarplatten entwickelten sich in der Tiefe und an der Oberfläche eine Anzahl von Colonieen, die sich macro- und microscop. nicht wesentlich von einander unterschieden.

Die unter microscop. Controlle vorgenommene Uebertragung einzelner Colonieen, sowohl von der Oberfläche als auch aus der Tiefe entnommen, liess zwei durch ihr Verhalten auf verschiedenen Nährböden und die später anzuführenden Thierversuche von einander und von den von anderen Autoren bisher beschriebenen Microorganismen wesentlich sich unterscheidende Coccen isoliren, die die Basis für die im Verlaufe zu beschreibenden angestellten Untersuchungen und Beobachtungen abgeben, bei deren Beschreibung die Microorganismen der Kürze halber mit Nr. I und II bezeichnet werden mögen.

Microorganismus I.

A. Morphologisches Verhalten.

Nr. I bildet isodiametrische Zellen von $0{\cdot}75 - {}^1/_2\ \mu$ Durchmesser.

Digitized by Google
Original from UNIVERSITY OF CALIFORNIA
Generated on 2019-07-10 15:27 GMT / http://hdl.handle.net/2027/uc1.b3743155
Public Domain in the United States, Google-digitized / http://www.hathitrust.org/access_use#pd-us-google

Untersuchung im *hängenden Tropfen* einer 24 h. alten Bouilloncultur zeigt die Entwickelung aus Gebilden, die Stäbchen mit abgerundeten Enden ohne Eigenbewegung vertäuschen doch nur aus Coccen zu zwei und drei in einer Hülle bestehen, deren Zerfall zu Coccen unter dem Microscop verfolgt werden konnte. Nach 30 h. waren keine Stäbchen mehr vorhanden; Anordnung der Coccen meist zu zweien.

Im, mit wässrigen Anilinfarblösungen gefärbten Präparate fanden sich Coccen häufig zu zweien, doch auch einzeln und in grösseren Verbänden vor. Nach Gram werden die Microorganismen nicht entfärbt.

B. Culturelles Verhalten.

In Gelatine-Platten ist ein Wachsthum dieses Microorganismus macroscopisch nicht wahrnehmbar, microscopisch bildet er erst nach 48 h. runde und rundliche scharf conturirte glattrandige durchscheinende Colonieen von bräunlich gelblicher Farbe, bei welchen am 3 d ausser einer weiteren sehr mässigen Wachsthumzunahme noch eine ziemlich grobe Granulirung der Oberfläche auftritt. Auch bis zum Abschluss der Beobachtung nach 33 Tagen war bei vorgenommener Untersuchung eine weitere Wachsthumzunahme der Colonieen nicht zu constatiren.

In Agarplatten bei 37 C. bereits nach 24 h. microscopisch kleine Tiefencolonieen von runder und rundlicher Gestalt, scharfem Contur, zarter Granulation und hellbräunlicher Farbe. Die Oberflächen-Colonieen waren um diese Zeit unregelmässig gestaltet, mit gefransten Rändern gröber granulirt. Nach 4 Tagen waren die Tiefencolonieen macroscopisch als zarter schleierartiger, aus einzelnen confluirenden Colonieen bestehender, im auffallenden Lichte kaum wahrnehmbarer Belag zu erkennen.

Im Gelatinstich ist das Wachsthum ein sehr langsames, erst nach 48 h. zeigt sich eine äusserst diskrete Auskleidung in der Tiefe des Impfstichs, die auch späterhin keine wesentliche Zunahme erfährt. An der Oberfläche tritt erst spät eine geringe spärliche Auflagerung auf. Eine Verflüssigung der Gelatine findet auch nach mehrmonatlicher Beobachtung nicht statt.

Auf schräg erstarrtem Agar bei 37 C. zeigt sich nach 24 h. ein, im auffallenden Lichte schwer wahrnehmbarer, dünner Belag, im Condensations-Wasser ein sehr mässiger Bodensatz, die Auflagerung nimmt im Laufe der nächsten Tage nur noch im geringen

Digitized by Google
Original from UNIVERSITY OF CALIFORNIA
Generated on 2019-07-10 15:27 GMT / http://hdl.handle.net/2027/uc1.b3743155
Public Domain in the United States, Google-digitized / http://www.hathitrust.org/access_use#pd-us-google

Maasse zu, erscheint dann zart schleierartig, im durchfallenden Lichte wie aus confluirenden Tröpfchen bestehend.

Auf Kartoffelscheiben bei 37 C. ist während den ersten 8 d keinerlei Veränderung der Kartoffel wahrnehmbar, erst am 12. Tage zeigt die Kartoffeloberfläche ein wachsglanzartiges Aussehen, dabei bietet das Kartoffelgewebe der Platinnadel einen etwas grösseren Widerstand, erscheint dichter; Klatschpräparate von verschiedenen Stellen der so veränderten Kartoffeloberfläche aufgenommen, lassen eine deutliche und namhafte Vegetation von Coccen nachweisen.

Auf Kartoffelscheiben bei Zimmertemperatur ist nach 12tägiger Beobachtungszeit weder macro- noch microscopisch ein Wachsthum nachweisbar.

Auf Rübenschnitten bei 37 C. war nach 12 tägiger Beobachtungszeit ebenfalls weder macro- noch microscopisch ein Wachsthum zu constatiren.

Auf Kral'schen *Reisscheiben* bei 37 C. hat nach 10 tägiger Beobachtungszeit eine Vermehrung der Aussaat nicht stattgefunden.

Im Bouillon bei 37 C. zeigt sich erst nach 24 h. eine mässige Trübung mit mässigem, leichtvertheilbarem, grauweisslichem Bodensatz, der unter Zunahme der Trübung des Bouillon bis zum 5. Tag noch mässig zunimmt, dann weisslich erscheint. Am 7 d erscheint der Bouillon klar und findet von da ab auch eine weitere Zunahme des Bodensatzes nicht mehr statt.

In flüssigem Blutserum, das bei 60°C. durch 8 d. je eine Stunde lang fractionirt sterilisirt wurde, war nach 10tägiger Beobachtungszeit bei 37 C. ein Wachsthum nicht wahrnehmbar. Das Blutserum war vollkommen klar geblieben und microscopisch ausser spärlichen Involutionsformen nichts nachzuweisen.

In bei 100° C. sterilisirter Milch von amphoterer Reaction war nach 10tägiger Beobachtungszeit bei 37 C. keinerlei Vegetation (weder macroscopisch noch microscopisch) nachweisbar. Die Reaction der Milch war am Schlusse der Beobachtungszeit, ebenso wie die eines bei 37°C. gehaltenen Controllröhrchens, die gleiche geblieben.

Um das Sauerstoffbedürfniss des Microorganismus I sicherzustellen wurde derselbe auf schrägem Agar ausgestrichen und durch verflüssigten Agar von 42°C. abgeschlossen. Der Microorganismus entwickelte sich bei Brutofenwärme als zarter schleierartiger Belag an der Berührungsfläche der beiden Agarschichten in ähnlicher Weise, wie dies auf schrägem Agar bei Luftzutritt beobachtet wurde.

Im weiteren Verlauf der Untersuchung ergab sich für den

Digitized by Google
Original from UNIVERSITY OF CALIFORNIA
Generated on 2019-07-10 15:27 GMT / http://hdl.handle.net/2027/uc1.b3743155
Public Domain in the United States, Google-digitized / http://www.hathitrust.org/access_use#pd-us-google

Microorganismus I, dass die Wachsthumsfähigkeit jüngerer Kulturen im Vergleich zu den älteren abgenommen hatte, indem bei Uebertragungen aus dritten und vierten Generationen das Wachsthum im Impfstich ein gradatim abnehmendes wurde.

Vergleichsweise wurde das Wachsthumsverhältniss einer Plattencultur von Streptococc. p. mit einer zu diesem Zwecke gegossenen Gelatinplatte vom Microorganismus I beobachtet und während bei Streptococc. p. bereits nach 24 h. microscopisch deutlich nachweisbare Colonieen sichtbar waren, die bis zum 7. d. ein stetiges Wachsthum auch macroscopisch zeigten, wurden vom Microorganismus I erst nach 48 h. die oben beschriebenen und sich nicht weiter vergrössernden microscopisch kleinen Colonieen gebildet.

C. Thierversuche.

Diese wurden vorgenommen an Kaninchen, Hühnern, Hunden und einem Pferd. *Bei 9 Kaninchen* wurden in die Ohrvene injicirt je nach dem Körpergewichte 1 bis 2 ccm. einer 3 d. alten Bouillon.

Es wurde täglich aus der Ohrvene unter den bekannten Cautelen je ein Tropfen Blut entnommen und damit Agarplatten angelegt. Das Blut, das in den ersten 3 Tagen nach der Injection entnommen wurde, liess in den Platten bei 37 C. nach 24 h. eine ausserordentlich reiche Entwickelung microscopisch kleiner, runder, scharfconturirter, gelblich bräunlicher Tiefencolonieen entstehen, die, nachdem sie nach 48 h. eine geringfügige Vergrösserung erfahren hatte, während der ganzen (12tägigen) Beobachtungszeit eine weitere Grössenzunahme nicht erkennen liessen.

Am 4. Tage war die Anzahl der Colonieen aus dem Blute eine geringe und die am 5. d. angelegte Platte blieb steril.

Da die in den Platten gewachsenen microsc. kleinen Colonieen auch unter microsc. Controlle, mit der Platinnadel nicht aufnehmbar waren, wurden aus der Platte kleine Fensterchen mit der Nadel herausgehoben und in Bouillon übertragen. In diesem kam es im Brutofen zu keiner Vegetation und ergab die microscopische Untersuchung des klaren Bouillons 7 d. nach der Impfung bloss Involutionsformen.

Intratracheale Injection bei *drei Kaninchen* mit je $^1/_2$ ccm Bouilloncultur führt zu keiner Erkrankung. *Drei Kaninchen*. die je einen ccm 3 d. alte Bouilloncultur *subcutan* injicirt erhielten, zeigten weder eine örtliche noch allgemeine Reaction.

Die bei sämmtlichen Versuchsthieren vorgenommenen täglichen

Digitized by Google
Original from UNIVERSITY OF CALIFORNIA
Generated on 2019-07-10 15:27 GMT / http://hdl.handle.net/2027/uc1.b3743155
Public Domain in the United States, Google-digitized / http://www.hathitrust.org/access_use#pd-us-google

Temperaturmessungen (Rectum) ergaben Werthe die sich zwischen 38.9 und 39.9 bewegten, Microscopisch waren Coccen im Blute am 4. d nicht mehr nachzuweisen.

Bei 4 Hühnern wurde der Microorganismus in Form einer Aufschwemmung auf die vorher excorirte Nasenschleimhaut applicirt und zwar ohne jeden positiven Erfolg.

Zehn Hunden wurde je nach dem Gewichte derselben zwischen 3—5 ccm einer 3 d. alten Builloncultur in die Vena femoral injicirt. Eine Erkrankung trat bei keinem der Versuchsthiere auf und war man am 6. Tage nicht mehr im Stande, durch die von 48 h. zu 48 h. vorgenommene Untersuchung des Blutes im gefärbten Ausstrichspräparate die Coccen nachzuweisen.

Einem Pferde wurden 60 ccm einer 3 d. alten Bouilloncultur in die Vena pigular. injicirt, ohne dass bei demselben während 7tägiger Beobachtungszeit eine wahrnehmbare Störung des Allgemeinbefindens constatirt werden konnte.

Die vorstehenden Versuche ergeben demnach, dass der Microorganismus I aus dem Blute eines Influenzakranken rein gezüchtet für Kaninchen, Hunde und Pferde, wahrscheinlich auch für Hühner pathogene Eigenschaften nicht besitzt und dass seine Lebensfähigkeit bei seinem Durchgang durch den Thierkörper wesentlich Einbusse erleidet.

Microorganismus II.

A. Morphologisches Verhalten.

In hängenden Tropfen isodiametrische Zellen von 1—1.25 μ Durchmesser meist zu 2 doch auch einzeln und in grösseren Verbänden.

In mit wässerigen Anilinfarben *gefärbten Deckglaspräparaten* häufig zu zweien, auch in längeren Reihen und Zoogleen bildend. Färben sich sehr gut nach Gram und werden nicht entfärbt.

B. Culturelles Verhalten.

Auf Gelatine-Platten ist nach 24 h. macroscopisch ein Wachsthum nicht sichtbar, microscopisch sind kleine punktförmige Colonieen vorhanden. Diese Colonieen nehmen, sofern sie von Culturen aus übertragen wurden, allmälig an Grösse zu, bis sie nach 7 d. bei 1 mm Durchmesser macroscopisch gelblich-weissliche Kügelchen bilden, um welche die Gelatine bei schief auffallendem Lichte eine schmale Erweichungszone zeigt. Aus dem Blute des Menschen oder dem Versuchsthiere in die Gelatineplatte ausgesäet, bleiben dieselben, nachdem sie nach 3 d. noch eine geringfügige Wachs-

Digitized by Google
Original from UNIVERSITY OF CALIFORNIA
Generated on 2019-07-10 15:27 GMT / http://hdl.handle.net/2027/uc1.b3743155
Public Domain in the United States, Google-digitized / http://www.hathitrust.org/access_use#pd-us-google

thumszunahme gezeigt, aber immer noch microscopisch klein geblieben sind, während der weiteren, auch 30tägigen Beobachtungszeit unverändert. Microscopisch ist die Colonie rund, scharf und glatt contourirt, dunkelgelblich braun.

Beim Vergleich mit einer gleichalterigen Streptococcen-Gelatine-Platte unterscheiden sich die Colonieen des Microorganismus II von jenen des Streptococcus p. durch raschere Grössenzunahme in gleicher Zeitperiode unter gleichen Verhältnissen, sowie durch die beginnende Verflüssigung der Gelatine.

Auf Agarplatten bei 37 C. sind nach 24 h. die Tiefencolonieen microscopisch klein, rund und rundlich scharfrandig, gelblich bräunlich, fein granulirt, die Oberflächen-Colonieen mit feingezähneltem Contur, gröber granulirt und hellgelblich. Nach 3 d. erscheinen die Oberflächen-Colonieen macroscopisch als zarte schleierartige Auflagerung, die microscopisch runde Scheibchen mit unregelmässigen Conturen bilden, während die grösser gewordenen Tiefencolonieen dunkelbräunlich erscheinen. Nach 6 Tagen sind die Oberflächen-Colonieen milchtropfenähnlich geworden und zeigen einen Durchmesser bis 3.5 mm.

Auf schräg erstarrtem Agar bei 37 C. nach 24 h. zart granulirter, aus confluirenden kleinen Colonieen bestehender Belag von grauweisslicher Farbe über die ganze Oberfläche. Namhafter Bodensatz im Condensationswasser. Die Auflagerung wird im Laufe der nächsten 2 d. noch etwas üppiger, ist im Allgemeinen üppiger als jene des Microorganismus I.

Im Gelatinestich beginnt bereits nach 12 h. ein sichtbares Wachsthum, nach 48 h. eine aussergewöhnlich üppige milchweisse Auskleidung des Impfstichs bei mässiger Auflagerung an der Oberfläche. Nach 4 d. Beginn der Verflüssigung der Gelatine, die sehr langsam fortschreitet und vom 8. d. ab keine wesentliche Zunahme mehr erfährt.

Auf Kartoffelscheiben bei 37 C. nach 24 h. zarter Belag, der bis zum 8. d. zunimmt und eine bis 1 cm grosse, flache, glänzende Auflagerung von gelblich weisslicher Farbe bildet. Die Auflagerung ist nicht fadenziehend.

Auf Kartoffelscheiben bei Zimmertemperatur ist nach 12 d. Beobachtungszeit weder macro- noch microscopisch ein Wachsthum nachweisbar.

Auf Rübenschnitten bei 37 C. erscheint erst am 3 d. eine weissliche, zarte Auflagerung auf der Impfstelle mit leicht violettröthlicher Verfärbung des Rübengewebes um den Impfstich, die

Digitized by Google
Original from UNIVERSITY OF CALIFORNIA
Generated on 2019-07-10 15:27 GMT / http://hdl.handle.net/2027/uc1.b3743155
Public Domain in the United States, Google-digitized / http://www.hathitrust.org/access_use#pd-us-google

Auflagerung nimmt bis zum 6 d. in sehr mässiger Weise zu, um dann bis zum Abschluss der Beobachtung nach 12 d. unverändert zu bleiben.

Auf Kral'schen Reisscheiben bei 37 C. zeigt sich nach 5 d. ein deutlich sichtbarer, von der Reisoberfläche scharf abgesetzter, in der Farbe vom Nährboden sich nicht unterscheidender Rasen mit Wachsglanz, flach aber immerhin mit sichtbar prominirender Peripherie, welche mit der Platinnadel leicht aufnehmbar ist. Im Klatsch- und Ausstrichpräparat isodiametrische Zellen mit wässerigen Anilinfarbstoffen gut tingirbar, häufig zu zweien, selten einzeln, doch auch in grösseren Verbänden.

Im Bouillon bei 37 C. bereits nach 12 h. starke Trübung mit geringem, graugelblich weisslichem Bodensatz, die Trübung nimmt am zweiten Tag noch erheblich zu, während vom dritten Tage ab der Bouillon klarer wird, von da ab ist der Bodensatz bei leichtem Schütteln als Faden von namhafter Dicke aufsteigend, der bei sehr energischem Schütteln sich vertheilen lässt.

In flüssigem Blutserum, das bei 60 C. durch 8 d. je 1 h. fractionirt sterilisirt worden war, ist ein Wachsthum bei Körpertemperatur nach 10 d. Beobachtungszeit nicht wahrnehmbar. Das Blutserum war vollkommen klar geblieben und war microscopisch ausser spärlichen Involutionsformen nichts nachweisbar.

In Milch von amphoterer Reaction bei 37 C. war innerhalb 10 Tagen keinerlei Vegetation weder macroscopisch noch microscopisch nachweisbar. Die Reaction der Milch war am Schlusse der Beobachtungszeit, ebenso wie die eines bei 37 C. gehaltenen Controllröhrchens dieselbe geblieben, wie bei Beginn des Versuches.

Um das Verhalten des Microorganismus II *im Wasser* zu studiren, wurde sterilisirtes Wasser mit einer Oese Bouilloncultur des Microorganismus II beschickt und hiervon sofort eine Oese in Gelatine eingetragen und zur Platte gegossen. In dieser Controllplatte kamen 225 Keime zur Entwickelung.

In den weiteren Gelatineplatten kamen zur Entwickelung:

nach	1 h.	125	Keime
„	2 h.	35	„
„	3 h.	36	„
„	4 h.	6	„
„	8 h.	0	„

Aus diesem Versuch geht hervor, dass der Microorganismus II im sterilisirten Wasser sehr rasch zu Grunde geht und dement-

Digitized by Google
Original from UNIVERSITY OF CALIFORNIA
Generated on 2019-07-10 15:27 GMT / http://hdl.handle.net/2027/uc1.b3743155
Public Domain in the United States, Google-digitized / http://www.hathitrust.org/access_use#pd-us-google

sprechend eine Propagation des Microorganismus II nur in den ersten Stunden seines Verweilens im Wasser möglich wäre.

C. Thier-Versuche,

wurden angestellt an Kaninchen, Hunden und zwei Pferden.

Versuche an Kaninchen. Sieben Kaninchen erhielten *intravenös* je nach Schwere des Thieres 1—2 ccm einer 3 d. alten Bouillon-cultur, *3 Kaninchen subcutan* je 1 ccm derselben Cultur. In allen Fällen blieben die Thiere ohne objectiv nachweisbare Störungen und bewegten sich bei diesen 10 Kaninchen die Temperaturen zwischen 39.1 und 40 C. Durch microscopische Untersuchung in mit Fuchsin gefärbten Ausstrichpräparaten des Blutes war man vom 4 d. ab nicht mehr im Stande, das Vorhandensein von Coccen nachzuweisen. Am ersten Tage nach der Injection konnte man die Coccen im Blute intensiv färben, vom 2 d. ab nahm die Fähigkeit der Farbenaufnahme gradatim ab.

Versuche an Hunden. Elf Hunden wurde *intravenös* in die Femoralis der Microorganismus II applicirt.

Ausnahmslos erkrankten die Versuchsthiere mehr oder minder schwer, wie dies aus den im folgenden kurz zusammengefassten Krankheitsgeschichten ersichtlich ist. Bevor diese mitgetheilt werden, erscheint es nöthig, ausdrücklich hervorzuheben, dass sämmtliche Hunde vor dem Beginn der Versuche mindestens durch 5 Tage beobachtet wurden, und an denselben keinerlei Krankheits-erscheinungen, speciell aber auch keinerlei catarrhalische Erscheinungen nachweisbar waren, ferner, dass die Injection stets nach sorgfältig stattgehabter Reinigung der Injectionsgegend und Behandlung mit Sublimat, Alcohol und Aether stattfand, und dass die Thiere in abgesonderten Käfigen, die vor dem Gebrauch mit heisser Schmierseifenlösung gewaschen worden waren, gehalten wurden. Die Temperaturmessungen wurden stets im Rectum vorgenommen.

1. *Schwarze Hündin,* 3 Kilo schwer, erhält 4 ccm 3 d. alten Bouillon. Temp. unmittelbar vor der Injection 39°.

Nach 24 h. Temp. 40·4 *starke Injection der Bindehäute* beider Augen, besonders des linken; nach 48 h. Temp. 40·2 *schleimige Secretion* aus beiden Conjunctivalsäcken, die Lider stark verkrustet. Nach 3 d. Temp. 40·2 *beide Hornhäute,* namentlich aber die linke, in der oberen Hälfte *rauchig getrübt,* die episcleralen Gefässe stark injicirt, Pupille eng, starke Lichtscheu. Nach 4 d. Temp. 39·8 Status idem. Nach 5 d. Temp. 39·8 Injection der

Digitized by Google
Original from UNIVERSITY OF CALIFORNIA
Generated on 2019-07-10 15:27 GMT / http://hdl.handle.net/2027/uc1.b3743155
Public Domain in the United States, Google-digitized / http://www.hathitrust.org/access_use#pd-us-google

Bindehäute nimmt etwas ab. Die Keratitis im Gleichen. Nach 6d. Temp. 39·8, die Hornhauttrübung beginnt von der Peripherie aus zurückzugehen, sonst keine Veränderung. Nach 7d. Temp. 39·5 Bindehautsecret wesentlich geringer. Am 8d. Temp. 39, Secretion beinahe geschwunden, Injection wesentlich geringer, das Thier, das die ganze Zeit über traurig war, wird wieder munterer. Am 9d. Temp. 39, bis auf die noch fortbestehende aber geringere Hornhauttrübung normale Verhältnisse.

2. *Falbe Hündin*, $2^1/_2$ Kilo schwer. Temp. vor der Injection 38·4. Erhielt 3ccm einer 3d. alten Bouilloncultur.

Nach 24h. Temp. 39·4, *Injection und schleimige Secretion beider Bindehäute*, das Thier frisst schlecht, liegt traurig. Nach 48h. Temp. 38·8, Injection und Secretion im Gleichen, apathischer Zustand. Nach 3d. Temp. 38·5, Injection der Conjunctiva abnehmend, Fresslust beinahe geschwunden. Nach 4d. Temp. 38·6, die Fresslust mangelt bei Fortbestand der gleichen Temperatur unter auffallender Abmagerung bis zum 8. Tage der Beobachtung. Am 9. Tage ist das Thier wieder munter und bei normaler Fresslust.

3. *Männlicher Fuchshund*, 5 Kilo schwer, erhält bei 38·8 Temp. 4 ccm 3d. alte Bouilloncultur. Nach 24h. Temp. 40, *sehr starke Injection der Conjunctiva*. Nach 48h. Temp. 40, starke schleimige Secretion der Bindehäute, die die Lider verkrustet. Nach 3d. Temp. 40·2, Injection und Schwellung der Bindehäute nimmt unter gleichzeitigem Auftreten *oberflächlicher beiderseitiger Hornhauttrübungen* in der oberen Hälfte der Hornhäute hochgradig zu *(Chemosis)*. Nach 4d. Temp. 38·9, Status idem. Unter langsamem Rückgang der Temperatur auf 38·7 am 7d. schwindet Injection und Schwellung der Bindehäute, während die Hornhauttrübungen erst am 20d. geschwunden ist.

4. *Männlicher Rattler-Bastard*, 8 Kilo schwer, erhält bei 38·9 Temp. 5ccm 3d. alte Bouilloncultur. Nach 24h. Temp. 39·4, *die Gefässe der Bindehäute* besonders am Hornhautrand stark injicirt. Nach 48h. Temp. 39·6, *Schwellung*, Injection und *Secretion* der Bindehäute nimmt unter Entwicklung *beiderseitiger interstitieller* und auch zum Theil *oberflächlicher Keratitis hochgradig zu*. Nach 3d. bei 39·6 macht die Trübung der Hornhaut namentlich in den oberflächlichen Lagen weitere Fortschritte; auffallende Lichtscheu. Am 4d. der Erkrankung übernahm Herr Dr. *Herrnhäuser I.*, Assistent der Prof. *Sattler*'schen Augen-Klinik, der auch die Augen der übrigen an Conjunctivitis oder Keratitis erkrankten Hunde zu

Digitized by Google
Original from UNIVERSITY OF CALIFORNIA
Generated on 2019-07-10 15:27 GMT / http://hdl.handle.net/2027/uc1.b3743155
Public Domain in the United States, Google-digitized / http://www.hathitrust.org/access_use#pd-us-google

untersuchen die Güte hatte, den Hund in weitere Beobachtung, um nach Enucleation des einen Bulbus die genaue histologische Untersuchung vorzunehmen. Das Resultat derselben theile ich, indem ich Herrn Dr. *Herrnhäuser* für die mit dieser Untersuchung auf sich genommene Mühe bestens danke, sofern es sich anders, als bei andereu Keratitisformen gestalten sollte, in einem Nachtrage mit.

5. *Männlicher schwarz-brauner Hund*, 2 Kilo schwer, erhielt bei Temp. 38·9 25 ccm 3d. alte Bouilloncultur.

Nach 24h. Temp. 39·5, das Thier ist sehr traurig, erhebt sich nicht vom Lager. Nach 48h. Temp. 39·8, Fresslust vollständig geschwunden, *aus dem Vorhautsack entleert sich schleimigeitriger* Ausfluss, der an den Haaren dieser Gegend zu dicken Krusten eintrocknet. Nach 3d. Temp. 39·8, bei Fortdauern der erwähnten Erscheinungen stellt sich reichlicher schleimiger *Aussfluss aus den Conjunctivalsäcken* ein; im oberen inneren Quadranten der rechten *Hornhaut* erscheint das Gewebe infolge *interstitieller Infiltration getrübt,* die Oberfläche der Hornhaut an dieser Stelle normal glänzend, das *Irisgewebe gelockert*, die Pupille eng. Nach 4d. Temp. 39·5, das Thier macht Versuche sich zu erheben, fällt sofort nieder. Die Secretion aus dem Vorhautsack und den Bindehäuten geringer. Nach 5d. Temp. 39·5, Præputial-Ausfluss geschwunden, das Thier beginnt zu fressen. Nach 6d. Temp. 38·9, Cornealtrübung, beginnt sich vom Centrum der Cornea aus aufzuhellen, das Thier ist munter. Unter Steigerung der Fresslust ist die Cornealtrübung nach 24d. bis auf 3 ca. mohnkorngrosse Stellen im Parenchym der Hornhaut, die getrübt bleiben, geschwunden.

6. *Männlicher Rattler*, $1^1/_2$ Kilo schwer, erhält bei Temp. 38·9 2 ccm 3d. alte Bouilloncultur. Nach 48h. Temp. 39·6, Injection, *Schwellung und starke Secretion aus beiden Bindehautsäcken*, schleimiger *Ausfluss aus der Nase.* Das Thier sehr apathisch, *hustet* häufig. Nach 3d. Temp. 39·6, Fresslust völlig geschwunden. Beide Lider verkrustet, Krusten an den Nasenlöchern. Nach 4d. Temp. 39·6, Status idem, häufiger Husten hält an. Nach 5d. Temp. 39·3, das Thier ist munter, Secretion und Injection der Conjunctiva, Ausfluss aus der Nase bedeutend geringer, Husten seltener, hält noch bei normaler Fresslust und Temp. 38·9 ca. eine Woche an.

7. *Schwarze Hündin*, $1^1/_2$ Kilo schwer, bei 38·9 Temp. Injection von 2 ccm 3d. alte Bouilloncultur. Nach 48h. Temp. 39·8, Fresslust völlig geschwunden, *starke Conjunctivitis,* Unfähigkeit sich vom

Digitized by Google
Original from UNIVERSITY OF CALIFORNIA
Generated on 2019-07-10 15:27 GMT / http://hdl.handle.net/2027/uc1.b3743155
Public Domain in the United States, Google-digitized / http://www.hathitrust.org/access_use#pd-us-google

Lager zu erheben. Nach 4d. Temp. 39·8, Status idem. Nach 4d. Temp. 39·4, fängt zu fressen an, erhebt sich für kurze Zeit vom Lager, conjunctivale Erscheinungen im Gleichen. Nach 5d. Temp. 39, das Thier frisst, ist munter, Schwellung und Injection der Conjunctiva verschwindet allmälig bis zum 8d.

8. *Männlicher Fuchshund*, 9 Kilo schwer, erhält bei 38·8 Temp. 4 ccm 3d. alte Bouilloncultur. Nach 48h. Temp. 39·5, *starke Schwellung, Injection und Secretion* in beiden *Conjunctivalsäcken.* Nach 3d. Temp. 39·5, Schwellung etwas geringer. Nach 4d. Temp. 39·5, Conjunctival-Injection geschwunden, geringe Secretion, Auftreten *reichlichen Ausflusses aus dem Praeputialsack.* Nach 5d. Temp. 39·3, Augen normal, Præputialsecret bedeutend geringer, nach 6d. Temp. 39 ist auch der Ausfluss aus dem Vorhautsack beinahe geschwunden.

9. *Männlicher Fuchshund*, 6 Kilo schwer, erhält bei Temp. 38·8 3 ccm 3d. alte Bouilloncultur. Nach 24h. Temp. 39·2, starke *Injection und schleimige Secretion* in beiden *Conjunctivalsäcken.* Am 3. und 4d. Temp. 39·4, die Secretion der Bindehäute hat zugenommen und am 4d. stellt sich auch *Ausfluss aus dem Vorhautsack* ein. Nach 5d. Temp. 39·3, Veränderungen an den Bindehäuten im Rückgang, die bis zum 7d., wo die Temp. 38·9 erreicht, beinahe völlig geschwunden sind. Der Ausfluss aus dem Vorhautsack hält bis zum 8d. an.

10. *Schwarzer Rattler*, 8 Kilo schwer, erhält bei 39 Temp. $3^1/_2$ ccm einer 3d. alten Bouilloncultur. Nach 24h. Temp. 39·7, *starke Injcetion beider Conjunctivae*, schleimiger *Ausfluss aus dem Vorhautsack.* Sowohl Injection der Bindehäute als der Præputialausfluss halten bei Temp. 39·7 bis zum 5d. an, an diesem Tage *steigert sich die Bindehautsecretion* beträchtlich, während der Præputialausfluss nachlässt. Nach 8d. bei 38·9 bis auf geringe Injection der Conjunctiva alles normal.

11. *Männlicher Hund,* 8 Kilo schwer, erhält bei 39 Temp. 3 d. alte Bouilloncultur. Nach 24 h. bei 39·5 Temp. *sehr starke Injection der Bindehäute*, reichliche Secretion. Die Temp. stieg am 4. d. auf 39·6, hält bis zum 7. d. auf dieser Höhe an, dabei bleiben die Veränderungen an den Bindehäuten im Gleichen. Am 8 d. Rückgang der Temp. auf 39·2. Abnahme der Secretion und Injection der Conjunctivae, Verschwinden der Erscheinungen nach weiteren 2 Tagen.

Aus dem Blute sämmtlicher mit dem Microorganismus II geimpfter Hunde wurden täglich Ausstrichpräparate, die mit wässerigen Anilinfarben tingirt wurden, angefertigt.

Digitized by Google
Original from UNIVERSITY OF CALIFORNIA
Generated on 2019-07-10 15:27 GMT / http://hdl.handle.net/2027/uc1.b3743155
Public Domain in the United States, Google-digitized / http://www.hathitrust.org/access_use#pd-us-google

Es liess sich hierbei nachweisen, dass die Färbbarkeit der im Blute enthaltenen Coccen *vom 2. d. ab gradatim abnahm* und dass dieselben *vom 4. d.* nach der Injection beinahe ausnahmslos in dem Blute microscopisch *nicht mehr nachweisbar waren.*

Mit dem Blute sämmtlicher mit dem Microorganismus II geimpfter Hunde wurden, solange Coccen im Ausstreichpräparat deutlich nachweisbar waren, zuerst 36 h. nach der Injection Gelatineplatten gegossen. In allen Platten fanden sich 24 h. nach der Aussaat winzige microscopische Pünktchen in verschiedenen Mengen, die sich nach 48 h. als microscopische Colonieen documentirten, welche bis zum 3. d. noch eine geringe Wachsthumszunahme erfuhren, dabei aber immer noch microscopisch klein blieben. Sie bilden runde und rundliche Scheibchen mit scharfem und glattem Contur von hellgelblich bräunlicher Farbe und mit zarter Granulirung. In diesen Zustand blieben die Colonieen unverändert und war nach 9 d. Beobachtungszeit eine weitere Grössenzunahme an denselben nicht constatirbar, weshalb wir sie als identisch mit den Colonieen des Microorganismus II anzusehen berechtigt sind.

Bei den Hunden No. 5. 8, 9, 10 wurden von dem Ausfluss aus dem Vorhautsack Ausstrichpräparate und Esmarch'sche Rollröhrchen angefertigt. In sämmtlichen Ausstrichpräparaten fanden sich zahlreiche, intensiv gefärbte Coccen, theils frei, theils in Schleimgerinseln eingebettet, theils schienen sie auch in den vereinzelt vorkommenden Epithelzellen eingeschlossen zu sein.

Eiterkörperchen waren äusserst spärlich vorhanden (in 2—3 Gesichtsfeldern erst 1 oder 2), die Coccen meist einzeln, hin und wieder in kleinen Gruppen von verhältnissmässig wenigen Individuen. In den Rollröhrchen waren erst nach 48 h. ziemlich zahlreiche microscopisch kleine Colonieen gewachsen, die wegen ihrer Kleinheit zur Uebertragung zum Zwecke der Feststellung der Species der gewachsenen Microorganismen nicht verwendet werden konnten. Die Rollröhrchen von Hund No. 5 und 8 konnten eines Unfalles halber nicht weiter untersucht werden, wahrend die Colonieen in den beiden anderen Rollröhrchen, etwas gewachsen, sich als sehr kleine, aber macroscopisch doch sichtbare runde, scharf und glatt conturirte, hellgelblich bräunliche Scheibchen manifestirten.

Von diesen Scheibchen wurden unter microscopischer Controle 6 dieser kleinen Colonieen in 6 Bouillonröhrchen eingetragen. In 4 Röhrchen entwickelten sich bei 37° C. nach 3 d. der characteristische, als dicker Faden aufsteigende, beim kräftigen Schütteln sich vertheilende Bodensatz.

Digitized by Google
Original from UNIVERSITY OF CALIFORNIA
Generated on 2019-07-10 15:27 GMT / http://hdl.handle.net/2027/uc1.b3743155
Public Domain in the United States, Google-digitized / http://www.hathitrust.org/access_use#pd-us-google

Die Thatsache, dass der Microorganismus II im Blute relativ rasch seine Wachsthumsfähigkeit für künstlichen Nährboden verliert, während aus dem unter pathologischen Verhältnissen entstandenen Secret aus der Vorhaut, in Gelatine noch macroscopisch sichtbare Colonieen entstehen, liesse sich für das Erstere vielleicht durch die Bacterien abschwächende Eigenschaft des Blutes erklären, während für jene Microorganismen, die durch raschen Transport einmal auf die freie Fläche des schleimhautähnlichen inneren Blattes des Präputiums deponirt wurden, dort günstigere Ernährungsbedingungen bestehen und die Microorganismen sich lebensfähiger erhalten.

Um die Wirkung sicher zu stellen, die bei *gleichzeitiger Injection der beiden Microorganismen I und II* in die Blutbahn erhalten wird, wurde *6 Kaninchen* je 1 ccm 3 d. alter Bouillonculturen in die Ohrvene eingespritzt, sowie *3 Hunden* je 4 ccm 3 d. alter Bouillonculturen in die Vena femor. injicirt. *Die 6 Kaninchen* boten nach der Injection keinerlei objective Zeichen einer Gesundheitsstörung dar und bewegten sich die Temperaturen während einer 8tägigen Beobachtungszeit in normalen Grenzen zwischen 39·1 und 40 C. Die tägliche microscopische Untersuchung des Blutes der Kaninchen liess das regelmässige Verschwinden der Coccen aus dem Blute am 4. d. nachweisen. Am 2. d. nach der Injection färbten sich die Coccen mit wässeriger Fuchsinlösung bereits ungenügend.

Die Beschreibung der bei gleichzeitiger Injection beider Microorganismen in das Blut der Hunde ausgelösten Krankheitserscheinungen folgt in etwas ausführlicherer Weise.

12. *Rattler 5 Kilo schwer*, Temperatur am Tage der Injection 38·5. Nach 24 h. Temp. 38·5, auffällige Traurigkeit des Thieres. *Injection der Bindehäute.* Nach 48 h. Temp. 39·5, die Injection hat zugenommen. Die Fresslust völlig geschwunden. Nach 3 d. Temp. 39·6, Status wie Tags vorher. Nach 4 d. Temp. 39·5, rechtes Auge zeigt in der oberen Hälfte der Cornea *oberflächliche Keratitis*, am linken Auge starke chemotische Schwellung, bedeutende Secretion, das Thier vollkommen apathisch. Dieser Zustand hält auch am 5. und 6. d. an, trotzdem die Temperatur am 5. d. auf 39·1 und am 6. d. auf 38·9 gefallen war. Am 7. und 8. d. hält sich die Temperatur auf gleicher Höhe, Secretion und Schwellung der Conjunctiva hat bei beginnender Abnahme der Hornhauttrübung beinahe ganz aufgehört. Die Fresslust erwacht und nach 12 d. ist bis auf eine geringe Trübung der Hornhaut jede Krankheitserscheinung geschwunden.

Digitized by Google
Original from UNIVERSITY OF CALIFORNIA
Generated on 2019-07-10 15:28 GMT / http://hdl.handle.net/2027/uc1.b3743155
Public Domain in the United States, Google-digitized / http://www.hathitrust.org/access_use#pd-us-google

13. *Mops* 4 Kilo schwer, Temperatur am Tage der Injection 38·6. Nach 24 h. Temp. 38·9, *geringe Injection der Bindehäute.* Nach 48 h. Temp. 39·6, das Thier wird traurig, starke Injection und Secretion der Bindehäute, besonders rechts. Nach 3 d. Temp. 39·5, gleicher Status. Nach 4 d. Temp. 39·6, links beiläufig der Mitte der Cornea entsprechend *interstitielle Keratitis*, das Thier sehr traurig, frisst nicht. Am 5. und 6. d. Temp. 39·5. Die Keratitis im Gleichen, das Thier zeigt etwas Fresslust, ist sonst aber noch sehr theilnahmslos, am 7. d. Temp. 39, die Secretion beinahe geschwunden. Am 9. d. ist das Thier bis auf die Hornhauttrübung anscheinend normal.

14. *Weisser Hund* 3 Kilo schwer. Am Tage der Injection 38·5. Nach 24 h. äusserste Apathie, frisst nicht, zittert am ganzen Leibe, ist nicht zum Aufstehen vom Lager zu veranlassen. Nach 48 h. Temp. 39·8. Hinfälligkeit anhaltend, starke *Schwellung, Injection der Conjunctiva.* Am 3. d. hat sich bei Temp. 39·8 zu den früheren Erscheinungen *profuse Diarrhoe* gesellt, das Thier bleibt in den Fäces liegen. Am 4. d. bei Temp. 39·7 gleiches Verhalten. Am 5. d. geringe Abnahme der Conjunctivitis, an diesem sowie am 6. und 7. d. ist die Temp. 39·2. Am 7. d. erwachende Fresslust, Schwinden der Diarrhoe, das Thier erhebt sich. Am 8. d. bei Temp. 38·8 ausser auffallender Abmagerung anscheinend normale Verhältnisse.

Aus dem Blute dieser 3 Hunde wurden vor und wenige Minuten nach der Injection Ausstrichpräparate gemacht. In jenen, die aus dem Blute vor der Injection stammten, waren keinerlei Microorganismen wahrnehmbar, während in jenen der Präparate *unmittelbar nach der Injection* intensiv gefärbte grössere und kleinere Coccen in reichlicher Anzahl enthalten waren.

Diese beiden Microorganismen verschwinden demnach nicht so rasch aus dem Blutkreislaufe der Hunde, wie es *Fodor* [1]) für andere pathogene Bacterien, namentlich aber für Milzbrandbacillen im Kaninchenblute nachgewiesen hat.

In den aus dem Blute *nach 24 h.* angefertigten Ausstrichpräparaten spärliche ziemlich gut gefärbte Coccen (in einem Gesichsfeld, 2—3). Am 3. und 4. d. sind die Coccen ebenfalls noch nachweisbar, aber noch spärlicher geworden, während man am 5. d. keine Coccen mehr wahrnimmt.

Durch das Plattenverfahren wurden aus dem nach 24 h. ent-

[1]) Deutsche Medic. Wochenschrift 1887, Nr. 34.

Digitized by Google
Original from UNIVERSITY OF CALIFORNIA
Generated on 2019-07-10 15:28 GMT / http://hdl.handle.net/2027/uc1.b3743155
Public Domain in the United States, Google-digitized / http://www.hathitrust.org/access_use#pd-us-google

nommenen Blute ziemlich zahlreiche, theils kleinere, theils grössere, immer aber noch microscopisch kleine Colonieen erhalten, von denen die grösseren rund und rundlich, scharf- und glattconturirt von hellgelblich bräunlicher Farbe waren. Die kleineren Colonieen sind rund, scharfrandig, hell, durchscheinend, eine Farbe nicht constatirbar. Nach 48 h. sind die Colonieen gleich geblieben. Am 3. d. mit stärkerer Vergrösserung (Reichert Object. 7 Ocul. 3) untersucht, sind ebenfalls in den Platten zweierlei Arten von einander durch ihre Grösse sich unterscheidende Colonieen nachweisbar. Die kleineren erreichen kaum $^1/_{10}$ des Durchmessers der grösseren Colonieen, welche bei dieser Vergrösserung dem Auge sich mit einem scheinbaren Durchmesser von 2 mm darstellen, und bei dieser Vergrösserung keinerlei Granulirung der Oberfläche zeigen.

Auch am 5. und 7. d. der Beobachtung ist eine weitere Vegetationszunahme nicht nachweisbar. Gelatineplatten, aus dem den Thieren am 3. d. entnommenen Blute gegossen, zeigen denselben Befund, nur sind die Colonieen weniger zahlreich.

Diese Versuchsreihe ergiebt, dass die gleichzeitige Injection beider Microorganismen in die Blutbahn der Versuchsthiere keine anderen Erscheinungen hervorruft, als die Injection des Microorganismus II allein.

Versuche an Pferden.

Einem schlecht genährten 21jährigen Pferde (No. I), 150 cm hoch, wurde, nachdem dasselbe vor dem Beginn des Versuches durch 5 d. zur Beobachtung eingestellt war, bei einer Rectum-Temp. von 38·2 am Tage der Injection in die Vena jugul. sinistr. 40 ccm einer 3 d. alten Bouilloncultur des Microorganismus II injicirt. Die Haare in der Jugulargegend waren zuvor abgeschoren, die Stelle und Umgebung mit Sublimat, Alcohol und Aether behandelt worden. Nach 24 h. war die Temp. 38 5. Das Befinden des Thieres ein anscheinend normales Nach 48 h. ist das Thier traurig, steht mit gesenktem Haupt, frisst sehr wenig und langsam, die Temp. 39·5. Am 3. d. liegt das Thier, macht bei Versuchen es zum Aufstehen zu veranlassen vergebliche Anstrengungen, frisst nicht, reagirt namentlich gegen Abend des 3. d. auf äussere Reize nur unvollständig, die Temp. 39·9. Am 4. d. derselbe Status. Die Conjunctival- und Maulschleimhaut erscheint leicht icterisch, das subcut. Bindegewebe der rechten Hals- und Brustseite erscheint ödematös (das Thier lag auf dieser Seite). Die Athmung ist un-

Digitized by Google
Original from UNIVERSITY OF CALIFORNIA
Generated on 2019-07-10 15:28 GMT / http://hdl.handle.net/2027/uc1.b3743155
Public Domain in the United States, Google-digitized / http://www.hathitrust.org/access_use#pd-us-google

regelmässig, auf einige rasche Respirationen folgt eine lange Pause, das Thier reagirt auf äussere Reize beinahe garnicht. Am 5. d. früh Exitus. In den nach 2 und 4 d. nach der Injection aus dem Blute bereiteten Gelatineplatten reichliche microscopisch kleine runde, scharf conturirte hellgelblich-bräunliche Colonieen, die bis zum Ende der Beobachteng nach 7 d. eine nur unbedeutende Grössenzunahme zeigten, immer aber microscopisch klein blieben. Die Färbbarkeit der im Blute (Ausstrichpräparat) vorhandenen reichlichen Coccen war eine gute.

Die 2 Stunden nach dem Verenden durch den s. Prof. der Veterinärkunde an der böhm. Universität, Dr. *Böhm*, der auch das Thier seit dem Tage des Ankaufs beobachtet hatte, vorgenommene Lustration ergab nachstehenden Befund.

In den weichen Schädeldecken reichlich dunkles, flüssiges Blut, ebenso reichliches Blut in den Blutleitern der harten Hirnhaut, diese letztere blutreich, gespannt, von leicht gelblicher Färbung, *die inneren Hirnhäute blutreich*, wenig durchfeuchtet, die *Hirnsubstanz* von zahlreichen *dunkeln Blutpunkten* durchsetzt, die *Gyri abgeplattet*, die Sulci flach, die *Hirnventrikel eng, keine Flüssigkeit enthaltend*, ebensowenig in den Riechkolben. In der rechten Highmors und Stirnhöhle je ca. $1\,^1/_2$ Esslöffel voll trüber fadenziehender Schleim. Die Schleimhaut dieser Höhlen, sowie die der Nasenhöhle und die Conjunctivalschleimhaut stark bluthaltig.

Das subcutane Gewebe des Halses, besonders der rechten Seite in hohem Grade ödematös. Die Oedemflüssigkeit von gesättigt topasgelber Farbe. Diese ödematöse Durchtränkung des subcutanen Gewebes setzt sich auch weiter an der rechten Thoraxseite bis in die rechte Unterbauchgegend fort und nimmt, je weiter nach abwärts, desto mehr ab. Die Kehlgangsdrüsen sind klein, stark pigmentirt. Eine Blutaustretung ist am Halse nicht vorhanden und ist die Einstichstelle an der linken V. jugular. nicht mehr auffindbar.

Die Schleimhaut der Luftröhre und des Kehlkopfs mässig injicirt, blass röthlich gefärbt, mit spärlichem Schleim belegt. Beide Lungen in den Thorax zurückgesunken, an den Rändern emphysemtös, die linke in ihrem Pleuraüberzug inselförmig, durch bindegewebige Verdickung getrübt. Beide Lungen, namentlich aber die rechte an den abhängigen Partieen von graulich blauer Farbe. An diesen Stellen ist die Schnittfläche von kirschrothem, dünnflüssigem, im Allgemeinen wenig, stellenweise jedoch gar keine Luft

Digitized by Google
Original from UNIVERSITY OF CALIFORNIA
Generated on 2019-07-10 15:28 GMT / http://hdl.handle.net/2027/uc1.b3743155
Public Domain in the United States, Google-digitized / http://www.hathitrust.org/access_use#pd-us-google

haltendem Blute überströmt, *das Gewebe etwas dichter,* auf dem Schnitte *homogener,* wenig lufthaltend, von etwas derberer Consistenz.

Das Herz schlaff, in den Herzhöhlen kirschrothes flüssiges Blut, das Herzfleisch blass, gelblich braun, brüchig. Im Herzbeutel klares Serum in mässiger Menge. Die Aponeurosen der breiten Bauchmuskeln deutlich icterisch. Die Leber klein, scharfrandig, ihr Gewebe schlaff, blutreich, brüchig, blassgelblich und röthlich braun marmorirt. *Die Milz klein*, die Kapsel getrübt, faltig, *pulpaarm*, braunroth. Die Nieren von normaler Grösse, etwas brüchiger, ihr blutreiches Gewebe adhärirt der Kapsel leicht, die Corticalis röthlich braun, stellenweise gelblich gefleckt. Die Harnblase mannskopfgross ausgedehnt, ca. $1^1/_2$ Liter klaren Harn enthaltend.

In der Cava eine grosse Menge kirschrothen flüssigen Blutes, der Magen leer, seine Schleimhaut blass. Im Dickdarm eine reichliche Menge dickbreiiger Fäces, seine Schleimhaut sowie die des Dünndarms mässig blutreich. *Sectionsbefund: Hyperämie des Gehirns und seiner Häute, lobuläre Verdichtungen der Lungen*, vorzüglich der rechten, *Oedem des subcutanen Zellgewebes* am Halse und Brustkorb.

Die Lustration wurde unter den üblichen antiseptischen Kautelen vorgenommen, die Organe mittelst in 5 procent. Carbolsäurelösung eingelegter Pincetten gefasst und mit geglühten Messern mehrfach angeschnitten. Aus dem Halsödem, dem Herzblut, den Gewebssäften, der Flüssigkeit in der Highmors und Stirnhöhle, dem Trachealschleim und -Harn wurden Ausstrichpräparate angefertigt, sowie aus diesen Gewebssäften und Secreten sofort Gelatineplatten gegossen, ausserdem wurden von allen den genannten Flüssigkeiten früher gefertigte Capillarröhrchen gefüllt und sofort zugeschmolzen.

Speciell den Harn betreffend muss hervorgehoben werden, dass derselbe durch Einstich der Capillaren in die prallgefüllte Blase aufgenommen, auf Gelatine weiter geimpft und zu Ausstrichpräparaten verwendet wurde. Theile der Lunge, Leber, Milz und Niere wurden zum Zwecke der späteren Untersuchung in Schnittpräparate aufbewahrt.

In allen Ausstrichpräparaten der oben genannten Gewebsflüssigkeit, mit wässeriger Fuchsinlösung gefärbt, liessen sich Coccen in sehr reichlicher Menge nachweisen. Am reichlichsten in der Lungenflüssigkeit und sodann in abnehmender Menge im Herzblut (aus dem linken Ventrikel stammend), in Leber und Milzsaft im

Digitized by Google
Original from UNIVERSITY OF CALIFORNIA
Generated on 2019-07-10 15:28 GMT / http://hdl.handle.net/2027/uc1.b3743155
Public Domain in the United States, Google-digitized / http://www.hathitrust.org/access_use#pd-us-google

Halsödem, Trachealschleim, Nierensaft, Highmors und Stirnhöhle, sowie im Harn. In allen diesen Präparaten waren die Coccen einzeln sowie zu zweien und auch in grösseren Gruppen vorhanden, nirgendwo war Streptococcenlagerung nachweislich.

Von den Gelatineplatten aus den Gewebssäften dargestellt zeigten nach 24 h. nur die Lungenplatten macroscopisch eine Veränderung, die sich in einer gleichmässigen Trübung der Platte aussprach, als deren Ursache die microscopische Untersuchung das Vorhandensein von tausenden punktförmigen Colonieen sicherstellte.

An den übrigen Platten war nach dieser Zeit macroscopisch nichts wahrzunehmen, microscopisch dagegen waren in allen Platten sehr zahlreiche, jenen der Lungenplatten identische Colonieen vorhanden, deren Anzahl ungefähr dem microscopisch quantitativen Befunde, wie er vorher für die Ausstrichpräparate angeführt wurde, entsprach. Nach 48 h. hatten die Colonieen in sämmtlichen Platten etwas an Grösse zugenommen und blieben von da ab während der ganzen Beobachtungszeit unverändert Klatschpräparate, von diesen Platten angefertigt, ergaben isodiametrische Zellen in kleinen Verbänden bis zu 50 Einzelnindividuen.

Bei der grossen Menge der Colonieen, namentlich in den mit dem Lungenblute beschickten Gelatineplatten, wurden in der Annahme, dass die Raumconcurrenz der dicht neben einander liegenden Colonieen die Ursache der geringen räumlichen Entwickelung der Colonieen sei, durch Uebertragung eines 0·5 □ cm grossen Gelatinefensterchens in Gelatine neuerlich Platten gegossen, doch blieben auch in den letzteren die gewachsenen Colonieen, wenn auch der geringeren Aussaat entsprechend, minder zahlreich, während der 7tägigen Beobachtungszeit microscopisch klein. Auch die von diesen Platten gefertigten Klatschpräparate zeigten denselben Microorganismus in gleichen Lagerungsverhältnissen. Aus den älteren sowie aus den später angelegten Gelatineplatten wurden nun Uebertragungen in Bouillon, auf schräg erstarrtem Agar und auf erstarrtes Blutserum vorgenommen und die Culturen bei 37 C. gehalten. Während 19tägiger Beobachtung hatte auf keinem dieser Nährböden eine Vermehrung dieser Aussaat stattgefunden, was durch microscopische Untersuchung von der Oberfläche des schräg erstarrten Agar und des Blutserums, sowie aus dem Condensationswasser dieser beiden Nährböden und durch die Untersuchung der Bouillon sichergestellt wurde, indem hierbei nur spärliche Involutionsformen der ursprünglichen Einsaat nachweisbar waren.

Nachdem es nicht gelungen war, aus einer der Gelatineplatten

Digitized by Google
Original from UNIVERSITY OF CALIFORNIA
Generated on 2019-07-10 15:28 GMT / http://hdl.handle.net/2027/uc1.b3743155
Public Domain in the United States, Google-digitized / http://www.hathitrust.org/access_use#pd-us-google

durch Uebertragung auf die genannten verschiedenen Nährböden die in den ersteren vorhandenen microscopisch kleinen Colonieen zur weiteren Entwicklung zu bringen, wurden aus den in den Capillaren eingeschmolzenen, nunmehr 19 Tage alten Gewebssäften *Agardauerplatten* angelegt und in den Brutofen eingestellt.

In den mit Lungenflüssigkeit, Herzblut, Leberflüssigkeit, Halsödemflüssigkeit, Nierenblut und Harn beschickten Platten sah man deutlich Entwicklung von Colonieen, der Menge nach in derselben Reihenfolge, wie sie hier genannt wurden. Nach 12 h. war in allen Platten macroscopisch eine gleichmässige Trübung. Nach 24 h. zahlreiche, wahrscheinlich wegen Wachsthumsconcurrenz microscopisch kleine runde und ovale Tiefencolonieen scharf conturirt, gelblich bräunlich von Farbe, wenn grösser entwickelt, durchscheinend wenn kleiner und mit zart granulirter Oberfläche. Nach 48 h. eine weitere mässige Wachsthumszunahme. Nach 3 d. finden sich ausser den sehr zahlreichen microscopisch kleinen weniger zahlreich, aber doch immer reichlich grössere bräunliche runde und ovale, scharf conturirte Tiefencolonieen, die stellenweise auch zu Oberflächencolonieen auswachsen und als solche sandhaufenähnliche, scharf, aber unregelmässig conturirte Scheibchen mit grob granulirter Oberfläche bilden.

Da sich in den Körperflüssigkeiten eine enorme Anzahl von Keimen vorfand, so entwickelten sich in den Platten die Colonieen so dicht an einander gelagert, dass an ein Aufnehmen einzelner isolirter Colonieen nicht zu denken war. Es mussten demnach neuerdings Agarplatten angelegt werden, von welchen aus einige Uebertragungen und Isolirung der kleineren und grösseren Colonieen in Bouillon und Nährgelatine vorgenommen wurde. Sowohl die kleineren als die grösseren Colonieen, die unter microscopischer Controle auf die genannten Nährböden übertragen wurden, erwiesen sich nach ihrem culturellen Verhalten als der dem Pferde injicirte Microorganismus II.

Die Untersuchung der nach *Weigert* gefärbten Gewebsschnitte ergiebt für die einzelnen Organe nachstehende Befunde.

1) *Lungen:* In den Lungenalveolen zahlreiche, theils die Höhle derselben ausfüllend, theils in die die Wandungen der Alveolen auskleidenden Epithelien eingedrungene, theils in den Capillaren als wandständige Körper befindliche Coccen. Im interalveolaren Lungengewebe zahlreiche Leucocyten, die einzelne Coccen eingeschlossen enthalten.

2) *Leber:* Die intralobulären Gefässe angefüllt mit gut gefärb-

Digitized by Google
Original from UNIVERSITY OF CALIFORNIA
Generated on 2019-07-10 15:28 GMT / http://hdl.handle.net/2027/uc1.b3743155
Public Domain in the United States, Google-digitized / http://www.hathitrust.org/access_use#pd-us-google

ten Coccen, in den Leberzellen sind die Coccen sehr zahlreich, aber weniger gut gefärbt. Leucocyten sind reichlich vorhanden, theils gut, theils schlechter gefärbte Coccen enthaltend.

3) *Milz:* Enthält zahlreiche gut gefärbte Coccen in den Wandungen und im Lumen der Capillaren. Reichliche Coccen in den Leucocyten, letztere spärlicher als in der Leber.

4) *Nieren:* In den Wandungen der Capillaren, im Endothel derselben, in den zahlreich vorhandenen Leucocyten (in den letzteren als Einzelnindividuen), namentlich aber in den Henle'schen Schleifen und im Endothel der Wandungen derselben zumeist als kleine Aglomerate zahlreiche, meist gut gefärbte Coccen vorhanden.

Pferd No. II, 17 Jahre alt, 169 ccm hoch, gut genährt, welches durch 5 d. vor der Impfung behufs Constatirung seines Gesundheitszustandes beobachtet wurde, erhielt 100 ccm einer 3 d. alten Bouilloncultur in die V. jugul. s. injicirt. Die Mastdarm-Temperatur am Tage der Injection war 38·1 C. Vor und nach der Injection wurden aus dem Blute des Thieres mit wässeriger Fuchsinlösung gefärbte Ausstrichpräparate gefertigt, die nach der Injection äusserst zahlreiche Coccen nachweisen liessen.

Nach 24 h. war die Temp. auf 38·5 C. gestiegen, an der linken Halsseite in der Ausdehnung von ca. 30 cm im Durchmesser ödematöse Schwellung der Subcutis. Nach 48 h. war die Temp. 38·8 C., *starke Injection der Conjunctiva* beider Augen. Im Blute noch immer mässig zahlreiche gut gefärbte Coccen nachweisbar. Nach 3 d. war die Injection und vermehrte Secretion an beiden Augen sehr entwickelt, die Farbe der Conjunctiva bulbi et palpabrarum gelblich röthlich. Am rechten Auge war besonders *das obere Augenlid stark ödematös*, in dem *Hornhautgewebe* eine beträchtliche *Trübung*, besonders im oberen Bereich. Die Iris in ihrem Gewebe gelockert, die Pupille eng, am *Boden der Vorderkammer* ein reichliches *fibrinöses Exsudat*. Das Thier steht traurig da, stützt den Kopf auf dem Futtertrog, reagirt nicht auf Geräusche etc. Im Blute nur sehr spärliche mässig gut gefärbte Coccen. Nach 4 d. Temp. 38·9, der Status unverändert, die Hornhauttrübung besonders im unteren inneren Quadranten etwas intensiver. Aus dem Stalle geführt, zeigt das Pferd beim Gehen eine bisher nicht beobachtete *auffallende Steifigkeit der Hinterbeine und einen schwankenden Gang*. Im Blute nur mehr sehr vereinzelte schlecht färbbare Coccen nachweisbar. Nach 5 d. bei Temp. 38·3 C. beginnende Abschwellung des Augenlides, sowie beginnende Abnahme der Injection und Secretion der Conjunctiva, das Thier wird wieder

Digitized by Google
Original from UNIVERSITY OF CALIFORNIA
Generated on 2019-07-10 15:28 GMT / http://hdl.handle.net/2027/uc1.b3743155
Public Domain in the United States, Google-digitized / http://www.hathitrust.org/access_use#pd-us-google

munterer, spitzt bei Geräuschen die Ohren, hält den Kopf wieder hoch, Coccen im Ausstrichpräparat nicht wahrnehmbar.

Nach einer Woche sind bis auf eine noch anhaltende gelbliche Tingirung der Bindehäute die Veränderungen an den Augen völlig rückgängig und bietet auch sonst das Thier ausser der noch bestehenden aber schwächeren Hornhauttrübung keine wahrnehmbaren Krankheitserscheinungen dar.

Die aus dem Blute des Pferdes, während des Zeitraumes als im Ausstrichpräparate Coccen wahrnehmbar waren, angefertigten Gelatineplatten zeigten die zu öfteren malen beschriebenen microscopisch wahrnehmbaren punktförmigen Colonieen, die, nachdem sie bis zu 48 h. ein minimales Wachsthum gezeigt, von da ab eine weitere Veränderung nicht wahrnehmen liessen; identisch mit den Colonieen des Microorganismus II, wie sie durch Aussaat von Gewebssäften erhalten wurden.

Die hiermit beschriebenen Thierversuche ergeben demnach, dass der aus dem Blute einer an uncomplicirter Influenza ohne Prodromen erkrankten Frauensperson gezüchtete Microorganimus II für Hunde und für Pferde pathogen ist, und dass aus den Gewebssäften des verendeten Pferdes, sowie aus dem pathologisch vermehrten Präputialsecrete der Hunde derselbe Microorganismus wieder rein gezüchtet werden konnte.

Das Resultat, dass aus dem Präputialsecrete durch das Rollröhrchenverfahren ein einziger Microorganismus, und zwar gerade der im Versuche stehende (und nicht irgend welcher Eitererreger) erhalten wurde, ist um so überraschender, als das Smegma eine grosse Anzahl der verschiedensten saprophytischen Microorganismen enthält.

Die bacteriologische Untersuchung des Conjunctival- und des Nasensecretes wurde aus den bereits eingangs erwähnten Gründen unterlassen.

Die mit den Hunden angestellten Versuche liefern den Beweis, dass mit dem durch sein culturelles Verhalten als ein bis jetzt noch nicht beschriebener Coccus characterisirten Microorganismus II sich in allen Fällen ein schweres, stets von beträchtlichen Temperatursteigerungen begleitetes Allgemeinleiden bei den Hunden auslösen lässt, welches vor Allem mit Localisation auf den Schleimhäuten einhergeht.

Es geht ferner hervor, dass bei unseren Hunden auf der *Conjunctivalschleimhaut* 7 mal, dem innern Blatt des *Präputialsackes*

Digitized by Google
Original from UNIVERSITY OF CALIFORNIA
Generated on 2019-07-10 15:28 GMT / http://hdl.handle.net/2027/uc1.b3743155
Public Domain in the United States, Google-digitized / http://www.hathitrust.org/access_use#pd-us-google

4 mal, der *Darm-*, *Luftröhren-* und *Nasenschleimhaut* je 1 mal pathol. Processe zur Entwickelung kamen, wobei die heftigen arteriellen Reizerscheinungen und die mit ihr verbundene beträchtliche Hypersecretion auf der Conjunctival-, Präputial- und Nasenschleimhaut sichtlich nachweisbar, auf der Darm- und Luftröhrenschleimhaut aus den reichlichen Entleerungen und dem heftigen Hustenreiz ex analogia zu erschliessen waren. Wir finden ferner, dass es in zahlreichen Fällen unserer Thierversuche nicht bloss bei der Erkrankung der Bindehaut sein Bewenden hat, sondern dass es auch zu entzündlichen Veränderungen *des Hornhautgewebes* an seiner Oberfläche (4 Hunde) sowie auch im Parenchym desselben (2 Hunde) kommt.

Alle diese Erkrankungen haben das *Gemeinschaftliche, dass trotz der schweren Allgemeinerscheinungen*, die sich bei den Hunden in hochgradiger Apathie, verminderter bis aufgehobener Fresslust und Temperatursteigungen bis zum Maximum von 2 Grad aussprechen, diese einen *relativ kurzen Verlauf* nehmen, und dass mit Ausschluss jener Fälle, die durch die selbstverständlich eine längere Zeit zur Rückbildung benöthigende Hornhauttrübung nur in dieser noch eine pathologische Veränderung nachweisen, die Thiere durchschnittlich *nach 8– 9 Tagen fieberfrei* waren und ein anscheinend normales Verhalten darboten.

Gemeinschaftlich für alle Thiere ist die Erscheinung, dass nach Ablauf der Erkrankung, nachdem bei ihnen die Fresslust wieder völlig normal geworden war, trotz reichlicher Fütterung eine ganz *auffällige, anhaltende Abmagerung zurückblieb*, die auch zur Zeit, d. i. 5 Wochen nach überstandener Erkrankung in gleichem Maasse anhält.

Untersucht man, welche Allgemeinerkrankung der Hunde es ist, die mit Conjunctivitis resp. Keratitis einhergeht, so ist es vor Allem die Staupe der Hunde, bei welcher diese Erkrankungserscheinungen beobachtet werden.

Möller[1]) führt bei Besprechung der Conjunctivit. catarrhal. sub Absatz 4a an: „Sie (die Conjunctivitis) wird endlich im Verlaufe verschiedener Infectionskrankheiten, so bei Drüse, Brustseuche, Rinderpest, Staupe der Hunde beobachtet. Doch kommen bei den genannten Leiden noch andere Krankheitsprocesse an den Augen vor.“

Bei der Besprechung der Keratit. superficial. diffus. bemerkt

[1]) Lehrbuch der Augenheilkunde für Thierärzte. 1889.

Digitized by Google
Original from UNIVERSITY OF CALIFORNIA
Generated on 2019-07-10 15:28 GMT / http://hdl.handle.net/2027/uc1.b3743155
Public Domain in the United States, Google-digitized / http://www.hathitrust.org/access_use#pd-us-google

der genannte Autor als Entstehungsursache für diese Erkrankung, dass diese Form von Keratitis dadurch entstehe, dass die entzündliche Erkrankung des Conjunctivaepithels sich auf jenes der Cornea fortpflanze.

Pütz[1]) sagt bei der Besprechung der Hundestaupe: „Die Staupe der Hunde ist der Influenza der Pferde in vielen Dingen sehr ähnlich, die leichteren Grade der Staupe sind durch geringere Munterkeit, verminderte Fresslust, durch einen bald sich einstellenden Ausfluss aus den Nasenlöchern und den Augen gekennzeichnet etc.“ und an einer anderen Stelle: „Fast immer ist (bei der einfachen Form der Erkrankung) die Bindehaut des Auges geröthet und sind sogar Trübungen der durchsichtigen Hornhaut nicht selten. Zuweilen erscheint ein Bläschenausschlag an der unteren Seite der Brust und des Bauches etc.“

Bei der Besprechung der catarrhalischen Form der Staupe erwähnt *Hertwig*[2]): „Die Staupe ist in ihrer einfachen Form ein catarrhal. nervöses, oft mit gastrischen und Entzündungszufällen complicirtes Leiden.

Die catarrhalische Affection beschränkt sich oft nur auf eine Schleimhaut, häufig erstreckt sie sich über sämmtliche Schleimhäute.“ Im weiteren Verlaufe der Beschreibung der catarrhalischen Form der Staupe ist bei demselben Autor zu lesen: „Nach 24—48 h. von Beginn der Erkrankung findet sich vermehrte Schleimabsonderung in der Nase, Schleimausfluss aus den Augen, wobei an der Conjunctiva und Sclerotica starke Gefässinjection und an der ersteren Auflockerung wahrzunehmen ist. Im weiteren Verlaufe wird der Schleim an den Augenlidern dick, zähe und bildet dicke Krusten an denselben. Unter günstigen Umständen verringern sich die Zufälle nach 3—4 Tagen ihres Bestehens sehr deutlich und verlieren sich bald darauf, so dass mit 8 Tagen der ganze Verlauf beendet ist.“

Bei der Besprechung des Trippers der Hunde sagt *Hertwig* betreffs des Vorkommens dieser Affection unter Anderem: „Dieser krankhafte Zustand findet sich in jedem Lebensalter, am häufigsten bei jungen Hunden, und oft ist er mit der Staupe verbunden oder er folgt ihr und dem Catarrhalfieber nach.“

Schneidemühl[3]) schreibt von der Hundestaupe: „Nach einer Incubationszeit von 2—7 d. treten die ersten Erscheinungen der

[1]) Die Seuchen und Herdekrankheiten. 1882.

[2]) Die Krankheiten der Hunde und deren Heilung. 1880.

[3]) D. med. Wochenschr. 20. Febr. 1890.

Digitized by Google
Original from UNIVERSITY OF CALIFORNIA
Generated on 2019-07-10 15:28 GMT / http://hdl.handle.net/2027/uc1.b3743155
Public Domain in the United States, Google-digitized / http://www.hathitrust.org/access_use#pd-us-google

Krankheit auf, die im Wesentlichen in einer infectiösen catarrhalischen Affection der Schleimhäute, der Augen, des Respirations- und Digestions-Apparates bestehen, wozu sich sehr häufig schwere nervöse Erscheinungen gesellen etc." (Derselbe Autor hebt aber auch noch ganz besonders hervor, dass in Petersburg noch niemals eine so ausgedehnte Verbreitung der Staupe der Hunde vorgekommen sein soll, wie in diesem Winter gelegentlich der Influenza-Epidemie der Menschen.)

Durch Anführung des von den genannten Autoren sichergestellten klinischen Bildes erscheint es sehr wahrscheinlich, dass die durch die intravenöse Injection des Microorganismus II bei den 10 Hunden No. 1—10 ausgelösten Krankheitserscheinungen dem Bilde der catarrhalischen Form der Staupe entsprachen und dass dieses Bild bei dem Hunde No. 6 durch constatirte Mitbetheiligung der Respirationsschleimhäute (Husten), bei Hund No. 10 durch heftige Darmerscheinungen catarrhalischer Natur, bei den Hunden No. 5, 8, 9, 10 durch Antheilnahme der Präputialschleimhaut und bei dem Hund No. 6 durch Betheiligung der Nasenschleimhaut vervollständigt wurde.

Bacteriologische Befunde, die sich auf die Hundestaupe beziehen, stammen von *Semmer*[1]), der in verschiedenen Organen, im Blute und im Harn Kugelbacterien und kleine Stäbchenbacterien gefunden hat, welche er für die Erreger der Staupe zu halten geneigt ist.

Friedberger[2]) sagt betreffs dieser Bacterien: „Bis jetzt ist es mir nur möglich geworden, Bacterien, die den von *Semmer* beschriebenen durch ihre ausserordentliche Kleinheit gleichkamen und dabei sehr lebhaft beweglich sind, nebst Unmassen von Micrococcen in den Entzündungsheerden der Lunge zu finden." Ob dieselben zur Staupe in ursächlicher Beziehung stehen, lässt *Friedberger* unentschieden.

Mathis[3]) fand in 8 Fällen im Blute, Pustelinhalt, Lunge, Leber, Nieren und Knochenmark staupekranker Hunde Micrococcen, die in Bouillon rasch wuchsen, am Boden des Röhrchens gelblich weissen, staubigen Bodensatz bildeten, der aus Diplococcen und drei- und mehrgliedrigen Kettchen bestand. Uebertragungen auf Hunde, sowohl subcutan als intravenös, riefen die Erscheinungen der Hundestaupe hervor.

---

[1]) Zeitschrift für Thiermedicin, Seite 204—207, Band 1.

[2]) Jahresbericht der Münchener Thierarzneischule 1877—1878.

[3]) *Mathis*, Recueil de med. veter. 1887.

Digitized by Google
Original from UNIVERSITY OF CALIFORNIA
Generated on 2019-07-10 15:28 GMT / http://hdl.handle.net/2027/uc1.b3743155
Public Domain in the United States, Google-digitized / http://www.hathitrust.org/access_use#pd-us-google

Marcone & Meloni [1]) beschrieben Micrococcen, deren Züchtung ihnen aus dem Inhalt der an der Innenfläche der Schenkel von Hunden aufgetretenen bekannten Pusteln gelungen war. Die Autoren sind der Ansicht, dass die gefundenen Micrococcen die Ursache der Staupe zu sein scheinen, ventiliren jedoch die Frage, ob der gefundene Coccus nicht identisch mit Staphylococcus pyogenes alb. sei. *Kitt* selbst, der sich 1884 schon mit der Frage der Staupeätiologie beschäftigte, hält die Angelegenheit der Staupeätiologie noch nicht für spruchreif.

Analysirt man die Erscheinungen, die bei den mit den Microorganismen II injicirten Pferden beide zum Theil während des Lebens und das eine sub lustratione darboten und vergleicht diese mit den von *Diekerhoff* für die Pferdestaupe aufgeführten Symptomen, so erscheint die Annahme, dass beide Pferde an durch den Microorganismus II erzeugter Staupe erkrankt und das Pferd No. 1 an derselben zu Grunde gegangen ist, wahrscheinlich. *Diekerhoff* schreibt: „Bei der Pferdestaupe macht sich in jedem Falle die Wirkung des Krankheitsgiftes auf die Centralapparate des Nervensystems bemerkbar, fast immer zeigt sich eine mehr oder weniger starke Blutcongestion nach dem Gehirn. Da eine erhebliche Transsudation von Serum in die Ventrikel oder in die maschigen Räume der Pia mater bei den an Staupe verendeten Pferden nicht gefunden wird, so ist zu vermuthen, dass analog den Wirkungen narkotischer Gifte die im Blnte circulirenden Krankheitsstoffe durch ihre chemische Beziehung zu den Nervencentren die fraglichen Störungen verursachen.“ *Ein Befund der im Sectionsprotocoll unseres Pferdes No 1 soweit er sich pathologisch-anatomisch darstellt* (*arterielle Hyperämie des Gehirns und seiner Häute, Ventrikel und Riechkolben* ohne serösen Erguss) ausdrücklich hervorgehoben und bei dem Pferde Nr. 2, in dem *Stupor*, der sich durch das *Aufstützen des Kopfes* und die *Theilnahmslosigkeit* kennzeichnete, sichergestellt ist.

An dieser Stelle muss, um die Analogie der Auffassung in Bezug auf die Wirkung des Erregers der menschlichen Influenza und jenes der Pferdestaupe so recht klar zu stellen, eine im allgemeinen ärztl. Vereine in Köln von *Leichtenstern* [2]) besprochene Thatsache ausführlicher hervorgehoben werden. *L.* erwähnt bei der Besprechung der Influenza-psychosen, dass er wegen der im

[1]) Centralbl. für Bacteriolog. Band 5, No. 17.

[2]) Deutsche medic. Wochenschr. Nr. 23. 1890.

Digitized by Google
Original from UNIVERSITY OF CALIFORNIA
Generated on 2019-07-10 15:28 GMT / http://hdl.handle.net/2027/uc1.b3743155
Public Domain in the United States, Google-digitized / http://www.hathitrust.org/access_use#pd-us-google

Verhältniss zu anderen, Erschöpfungszustände herbeiführenden Erkrankungen, bei Influenza unverhältnissmässig häufiger beobachteten Psychosen annehmen müsse, dass die Influenza, wofür auch andere Beobachtungen sprechen, specifisch nervös toxische Producte erzeugt, welche ausser der so oft in die Augen springenden nervösen Prostration in seltenen Fällen auch durch Vergiftung der Gehirnrinde Psychosen erzeugen.

Die von *Diekerhoff & Csokor*[1]) für Pferdestaupe als ziemlich regelmässig und characteristisch bezeichnete, anfänglich catarrhalische, später mehr phlegmonöse Erkrankung der Conjunctiva wurde bei beiden Pferden, wenn auch bei No. 2 in viel ausgesprochener Weise beobachtet, ebenso war bei beiden Pferden die icterische Färbung der Bindehäute nachweisbar, eine Färbung, die bei Pferd 1 sub lustratione auch auf die harte Hirnhaut die Aponeurosen der Bauchmuskeln ausgedehnt vorgefunden wurde, welche letztere Erscheinung, wie *Pütz*[2]) hervorhebt, meist bei solchen Patienten vorkommt, die, wie unser Pferd, sehr in ihren Ernährungsverhältnissen herabgekommen sind.

Die von *Csokor*[3]) bei der Beschreibung der Pferde - Influenza erwähnte *parenchymatöse Keratitis* und exudative *Iritis* wurde bei Pferd No. 2 in ausgesprochenster Weise beobachtet. Die diffusen Oedeme der Subcutis, wie sie *Diekerhoff & Csokor* beschreiben, waren bei Fall 1 in ganz ausgezeichneter Weise sub lustratione und bei Fall 2 an der seitlichen Halsgegend durch 2 d. nachweisbar. Ein Symptom, das *Pütz* und *Csokor* bei staupekranken Pferden als häufig vorkommend erwähnt, „die steife Haltung des ganzen Körpers, der gespannte schwankende Gang des Patienten“ war bei Pferd No. 2 während der Krankheit vorhanden.

Dass es sich bei Pferd No. 1 nicht vielleicht um irgend einen septischen Process gehandelt, der den Tod herbeigeführt hat, ergiebt sich zuvörderst aus dem Umstande, dass bei der Obduction eine *völlig atrophische Milz* vorgefunden wurde, sodann daraus, dass der eingetragene Krankheitserreger und zwar als Reincultur in den Gewebssäften durch das Culturverfahren nachgewiesen worden ist. An dieser Stelle muss nach besonders erwähnt werden, dass der Microorganismus II unter antiseptischen Cautelen auch in die Cornea der Kaninchen (4 Versuche) oder in die vordere Augenkammer (2 Versuche) dieser Thiere, sowie den Meerschweinchen

[1]) Wiener kl. Wochenschrift No. 12. 1890.
[2]) Die Seuchen und Herdekrankheiten unserer Hausthiere.
[3]) *Csokor,* Wien. kl. Wochenschrift No. 12. 1890.

Digitized by Google
Original from UNIVERSITY OF CALIFORNIA
Generated on 2019-07-10 15:28 GMT / http://hdl.handle.net/2027/uc1.b3743155
Public Domain in the United States, Google-digitized / http://www.hathitrust.org/access_use#pd-us-google

direct in die Cornea geimpft, keinerlei Eiterung erregt, sondern dass dieser Eingriff lediglich eine der Trauma entsprechende Entzündung auslöst.

Betreffs der bacteriologischen Befunde bei der menschlichen Influenza, die neuestens mitgetheilt wurden, ist Nachstehendes zu berichten:

Seifert und Müller[1]) fanden 1883 bei Influenza im Nasenschleim und Sputum auf der Höhe der Erkrankung Coccen, die im Trockenpräparate mit Methylenblau gefärbt 1·5—2 μ lang und 1 μ breit waren, als Mono- und Diplococcen und in längeren Ketten in zahlreichen dünnen Schleimfäden eingebettet, ausserdem waren in den Präparaten wenig zellige Elemente vorhanden. Im Blute fanden die Autoren keine Coccen. Auf die Thierversuche (Injection in Mund- und Nasenhöhle) legen die Forscher selbst nicht viel Gewicht, weil alle Symptome, wie sie bei menschlicher Influenza vorhanden sind, von einer geringen Röthung der Conjunctiva abgesehen, fehlten, und weil es *Seifert* selbst zweifelhaft erscheint, ob gerade Kaninchen das geeignete Material für diese Impfungen sind. *Jolles*[2]) fand im Secret und Urin der Influenzakranken zahlreiche Micrococcen die den Friedländer'schen Pneumonicoccen ähnlich waren, deren Hülle sich aber nicht färbte. Ebenso fand er im Wiener Leitungswasser vom 26. Decbr. 1889 ähnliche Gebilde, die beim Nachlassen der Epedimie schon verschwunden waren. Thierexperimente blieben resultatlos. Trotzdem will *Jolles* einen gewissen Causalnexus zwischen diesem Diplococcus und der Influenza annehmen. *Ribbert*[3]) fand in 5 Fällen im Schleime der Trachea und im infiltrirten Gewebe der entzündeten Lunge, sowie in dem schleimigen Secrete des eigenen Sputums zahlreiche Individuen des Streptococcus pyogenes. *Ribbert* hält diesen Streptococcus mit dem Befunde *Seiferts* für identisch. *Finkler*[4]) fand ebenfalls in allen pneumonischen Herden, in vivo mittelst der Pravaz'schen Spritze entnommen, sowie bei 6 Sectionen in der Lunge und Milz Streptococcus, ausserdem 1 mal Staphylococcus und einen sich vom Fränkel'schen Diplococcus unterscheidenden Diplococcus, und 2 mal fand er einen dem Friedländer'schen Bacillus nicht identische Stäbchenform neben Streptococcus vor. Seiner

---

[1]) Volkmanns Klin. Vorlesungen, 240.

[2]) Allgem. Wiener Med. Zeitschr. No. 4, pag. 37.

[3]) Deutsch. Medic. Wochenschr. No. 4, 1890.

[4]) Deutsch. Medic. Wochenschr. No. 5, 1890.

Digitized by Google
Original from UNIVERSITY OF CALIFORNIA
Generated on 2019-07-10 15:28 GMT / http://hdl.handle.net/2027/uc1.b3743155
Public Domain in the United States, Google-digitized / http://www.hathitrust.org/access_use#pd-us-google

Ansicht nach stehen die Streptococcenpneumonien ihrem Wesen nach in innerer Beziehung zu dem Influenzaprocess. *Bouchard*[1]) fand bei Influenzafällen Staphylococcus aureus, Pneumococcus und Streptococcus. *Laveran* theilt der Société médicale des hospitaux mit, in Fällen infectiöser Pneumonie selten den Pneumococcus, hingegen regelmässig den Streptococcus im Sputum gefunden zu haben. *Georges und Bordas*[2]) fanden in den Lungen nach der Influenza an Pneumonie erkrankter Individuen, einen Diplococcus, auch konnten sie denselben aus Milzstückchen rein züchten. *Babes*[3]) züchtete eine Reihe von Microorganismen aus dem Nasen- und Rachensecret Influenzakranker. Aus den Organen von mit Nasensecrete Influenzakranker geimpften Kaninchen, die an Pneumonie, Pleuritis, Peritonitis verendeten, züchtete er einen Microorganismus. In 5 Fällen gelang es ihm, zugespitzte kurze Stäbchen von 0·5 μ Dicke, nach Gram färbbar, auf Gelatine nicht wachsend, rein zu erhalten. Ferner züchtete er einen von Streptococcus pyog. sich wesentlich unterscheidenden Streptococcus. (Diese 3 Microorganismen hält *B.* nicht im ursächlichen Zusammenhang mit Influenza.) Ferner fand er 3mal Schleimbacillen, einen nicht pathogenen Staphylococcus, 4mal Staphylococcus aureus, 1mal ein lancetteförmiges Sputumbacterium. In lethalen Fällen von Influenza, welche mit Bronchitis und Pneunomie complicirt waren, fand *B.* ausser Staphylococcus aureus und Streptococcus eigentümliche, untereinander durch strahlenförmige Fortsätze verbundene Bacterien, die sehr erhabene schleimige, fast trausparente Colonieen bilden. *Marmorek*[4]) fand im Blute bei Influenza keinerlei Microben. Im eitrigen Bronchialsecret (7 Fälle) kugel-, lancetförmige und ovoide Bacterien, auch Kurzstäbchen in einer gallertigen Kapsel eingeschlossen, neben Diplococcen. In einem Falle fand sich Friedländer's Pneumoniecoccus. Bei Localisationen in der Lunge fand *M.*, ausser einen dem Fränkelschen Pneumoniecoccus ähnlichen, keinen anderen Microorganismus. *Marmorek* vermuthet den causalen Zusammenhang der Influenza mit diesem Microorganismus. *Weichselbaum*[5]) fand in den Secreten fiebernder Influenzakranken (18) einen dem Diplococcus pneumoniä ähnlichen Coccus.

Bei 6 Reconvalescenten war er weniger zahlreich vorhanden.

---

[1]) La semaine medical No. 5, pag. 35, 1890.

[2]) Compt. rendus de l'acad. de Sciences de Paris CX. No. 4, 1890

[3]) Centralblatt für Bacteriolog. Band VII, No. 8.

[4]) Wiener Klin Wochenschr. No. 8, 1890.

[5]) Wiener Medic. Wochenschr. No. 6, 1890.

Digitized by Google
Original from UNIVERSITY OF CALIFORNIA
Generated on 2019-07-10 15:28 GMT / http://hdl.handle.net/2027/uc1.b3743155
Public Domain in the United States, Google-digitized / http://www.hathitrust.org/access_use#pd-us-google

Im Eiter einer purulenten Rhinitis fand *W.* 1 mal Streptococcus, sonst im Urin, im Eiter der Otit. med. bei Meningit. und Nephrit. und im Darmkanal jener Kranken, die euteritische Erscheinungen bei Lebzeiten dargeboten hatten, stets den Diplococcus. *Weichselbaum* ist zur Annahme geneigt, dass der Diplococcus pneumonia bei der Influenza nur eine secundäre Rolle spielt. *Prudden*[1]) untersuchte in 7 Fällen Sputa- und Nasensecret. In 2 Fällen war im Sputum vorherrschend Streptococcus, ausserdem Luftbacterien nachweislich, im 3. Falle war eine grosse Menge von Diplococcus Fränkel, Weichselbaum und Staphylococcus pyog. aureus vorhanden. Im Sputum von 6 Pneumonieen nach Influenza war Diplococcus pneumoniä, Staphylococcus aureus und Streptococcus pyog., in einem Falle Streptococcus und Staphylococcus aureus vorhanden. Eine specielle Bacterienform wurde auch in 7 Fällen einfacher Influenza nicht gefunden. *Kowalski*[2]) fand bei der microscopischen Untersuchung von Deckglas-Trockenpräparaten aus den Secreten der Mund-, Nasen- und Rachenhöhle keine für Influenza specifischen Formen von Microorganismen, auch fand er keine Spcies constant vor, stets wurden nur Bacteriengemische vorgefunden. Durch Culturen wurden 30 verschiedene Arten von Saprophyten, mehrere bekannte pathogene Keime und drei noch unbekannte Organismen isolirt. Fünfmal wurde Staphylococcus aureus, 4 mal Staphylococcus pyog. alb., 2 mal Diplococcus pneumon. Fränkel, 1 mal Streptococcus, 1 mal Friedländers Pneumonie bacillus, Staphylococcus aureus alb. und flav. nachgewiesen. Von den 3 noch unbekannten Arten fand *Kowalski* die eine Art, die er als Gallertcoccus bezeichnet, 7 mal und giebt an, dass, wenn dieser Coccus ein constanter Befund gewesen wäre, man denselben wegen der biologischen Verhältnisse dieser Bacterienart, welche das klinische Bild der Influenza hätte erklären können, als den Erreger der Influenza anzusehen hätte. *Klebs*[3]) hat bei Influenza im Blute Monaden von 1—1·5 μ beobachtet, die lebhafte Bewegung zeigten, ausserdem aber auch grössere (2—3 μ), deren Bewegungen langsamer vor sich gingen. *Klebs* sah dieser Gebilde an Rand oder im Innern der rothen Blutkörperchen liegen. In einer weiteren Mittheilung[4]) spricht derselbe Autor davon, dass in späteren Fällen vielmehr Ruheformen im Blute und in Gerinseln gefunden

[1]) New-York med. record. vol. 37, No. 7.
[2]) Wiener Klin. Wochenschrift No. 13. 1890.
[3]) Centralblatt für Bacteriolog. Band 7, No. 5. 1890.
[4]) Deutsch. medic. Wochenschr. No. 14. 1890.

Digitized by Google
Original from UNIVERSITY OF CALIFORNIA
Generated on 2019-07-10 15:28 GMT / http://hdl.handle.net/2027/uc1.b3743155
Public Domain in the United States, Google-digitized / http://www.hathitrust.org/access_use#pd-us-google

wurden, welche dureh Quertheilung Doppelkörner und tetracoccenartige Bildungen darstellen. *Klebs* hebt von diesen Gebilden hervor, „auf den üblichen festen Nährsubstraten scheinen diese Organismen nur schwer zu wachsen und erhält man deshalb gewöhnlich negative Resultate, bei Culturen mit Blut dagegen wachsen sie leicht in Bouillon, ähneln den Fränkelschen Pneumoniecoccen, von denen sie sich durch ihre lebhafte Beweglichkeit unterscheiden. Uebertragungen auf Hunde wirken fiebererregend, doch ist das Fieber kurz dauernd" Sofern unter festen Nährsubstraten Gelatine- und Agarplatten gemeint sind, ergiebt sich eine gewisse Aehnlichkeit mit dem Microorganismus II, von dem durch das Plattenverfahren das mangelhafte Wachstum bei Uebertragungen aus dem Blut in Gelatineplatten ebenso wie die pathogene Eigenschaft für Hunde nachgewiesen wurde. *Prior*[1]) hat ebenfalls Sputum und Nasensecret untersucht. Im Sputum reiner Influenzafälle fand er anfangs in überwiegender Zahl Fränkel-Weichselbaumsche Coccen, an zweiter Stelle Staphylococcus pyog. aureus und Streptococcus, später wurde Streptococcus zahlreicher gefunden. Auch im Nasensecret waren bei reiner Influenza Strepto- und Diplococcen nebeneinander vorhanden. Bei croupöser Pneumonie fand sich der Diplococcos in grosser Menge. Bei Influenza-Pneumonie waren ebenfalls Diplococcus constant, daneben oft Streptococcus p., später wurden die Diplococcen durch Streptococcen verdrängt. Verfasser kommt zu dem Schluss, dass keine der 3 Bacterienarten der Träger des Influenzavirus ist, dass vielmehr die Influenza den günstigen Boden für diese 3 Microben abgiebt und diesen nur secundäre Bedeutung zukommt. *Kruse, Pansini und Pasquale*[2]) nehmen an, dass bei der Renver'schen Form der Influenza in den Krankheitsproducten und im Blute sich der Erreger der Influenza vorfinden möge. In 50, in verschiedenen Phasen der Erkrankung untersuchten Blutproben, waren sie nicht im Stande microscopische und bacteriologische Microorganismen im Blute nachzuweisen. Aus dem Sputum züchteten sie ausser dem Streptococcus, dem Fränkel-Weichselbaum'schen Coccus noch andere Bacterien, insbesondere eine Anzahl Coccen, die sie auf Grund morphologischer Merkmale als Varietäten des Fränkel-Weichselbaum'schen Coccus ansehen, welche sich aber für Pferde und Hunde nicht als pathogen erwiesen. *Levy*[3]) fand in 7 Fällen

[1]) Münchener med. Wochenschrift 13—15. 1890.
[2]) Centralblatt für Bacteriolog. Band 7, No. 2.
[3]) Berliner klinisch. Wochenschrift No. 7. 1890.

Digitized by Google
Original from UNIVERSITY OF CALIFORNIA
Generated on 2019-07-10 15:28 GMT / http://hdl.handle.net/2027/uc1.b3743155
Public Domain in the United States, Google-digitized / http://www.hathitrust.org/access_use#pd-us-google

von Otitis nach Influenza 6 mal den Diplococcus Fränkel in Reincultur, 1 mal den Staphylococcus pyog. albus, in einem Falle von Bronchopneumonie, während des Lebens aus der Lunge entnommen, den Fränkel'schen Coccus. *Levy* meint, weil diese Microorganismen nur bei complicirten Fällen von Influenza gefunden worden, dass keiner derselben der Erreger sei, sondern dass es sich nur um eine Infection auf von der Influenza vorbereitetem Boden handle. Nach des Autors Ansicht könnten bei der Influenza, sowie bei der Pneumonie mehrere Microorganismen die Infection erzeugen. *Leyden*[1]) fand im Sputum von croupöser Pneumonie bei Influenza den Fränkel'schen Diplococcus, mit welchem er bei Kaninchen Septicämie erzeugte. In einem Falle konnte er bei einer schlaffen Hepatisation der Lunge eine Coccenart rein züchten, die auf Kaninchen übergeimpft wirkungslos blieben. In einer anderen derartigen Lunge fand er 4 verschiedene Strepto- und Staphylococcen. *Dache*[2]) beschreibt in seinen bacteriologischen Untersuchungen bei den Complicationen der Influenza als Befunde Streptococcus pyog., Diplococcus Fränkel, Staphylococcus pyog. aureus alb. und fl. einmal, in den Lungen in Pleuraexsudat, den Pneumococcus Fränkel 5 mal, Streptococcus 5 mal, Pneumonie-Bacillus Friedländer 1 mal. *Kirchner*[3]) fand im Sputum der von ihm untersuchten Fälle ausnahmslos einen Micrococcus (Diplococcus) mit länglich runden Kapseln niemals einzeln, manchmal in Ketten, denselben Microorganismus fand er bei den Pneumonieen als einzigen Coccus, ebenso in 2 Fällen eitriger Pleuritis, *sowie in 3 Fällen im Blute, die mit schweren Allgemeinerscheinungen ohne Localisation im Respirationsapparate aufgetreten waren. Kirchner* hält den Microorganismus nicht identisch mit dem Fränkel-Weichselbaum'schen Diplococcus, sowie dem Streptococcus pyogen. und erysipels. Impfversuche an Kaninchen ergaben negative Resultate. Ob dieser Diplococcus der Erreger der Influenza ist oder für dieselbe characteristisch ist, entscheidet K. nicht.

Die Schlüsse, die auf Grund des bacteriologischen Verhaltens des Microorganismus II im Zusammenhalte mit den Ergebnissen der Thierexperimente zulässig erscheinen, glaube ich im Nachstehenden formuliren zu dürfen.

Die Influenza des Menschen steht möglicherweise in einer nahen

[1]) Allgem. Med. Central-Zeitg. 8. Jäner. 1890.

[2]) Annal. de la Société médic. chirurgie de Liege, Mai 1890.

[3]) Centralblatt für Bacteriolog. Band VII, No. 12.

Digitized by Google
Original from UNIVERSITY OF CALIFORNIA
Generated on 2019-07-10 15:28 GMT / http://hdl.handle.net/2027/uc1.b3743155
Public Domain in the United States, Google-digitized / http://www.hathitrust.org/access_use#pd-us-google

Beziehung zur Hundestaupe, wenn sie mit derselben nicht vielleicht identisch ist. Für diese Annahme spräche der Umstand, dass die Aehnlichkeit im Auftreten der durch die Injection des Microorganismus II bei Hunden entstandenen Allgemeinerkrankung mit der incomplicirten Influenza des Menschen durch die Localisation auf den verschiedenen Schleimhäuten sowie die Analogie in Bezug auf den kurzen Verlauf und die langdauernde Reconvalescenz eine unverkennbare ist.

Das Auftreten der Keratitis findet sein Analogon bei der menschlichen Influenza, wenn auch die Form durch den Thierkörper bei unseren Versuchshunden in der Weise modificirt erscheint, dass es nicht zu jener Bläschenbildung kam, die *Fuchs* als Keratitis dendritica beschreibt, sondern die Entzündung als oberflächliche Keratitis ohne Phlyctänenbildung und 2 mal als parenchymatöse Form verlief. Für diese letztere Form beschreibt *Adler*[1]) bei einem 65jährigen Manne einen identischen Befund. Die Beobachtungen, die *Schneidemühl* in Bezug auf die Erkrankungen der Hausthiere, welche während der Influenzaepidemie 1889 gemacht wurden, anführt, ergeben die auffällige Thatsache, dass in zahlreichen Fällen die Erscheinungen der Pferdestaupe denen der Influenza des Menschen sich sehr ähnlich zeigten und dass auch der Verlauf in den meisten Fällen, der oft sehr heftig einsetzenden Krankheitserscheinungen analog den uncomplicirten Fällen von Influenza bei Menschen nach wenigen Tagen verschwunden waren. Aehnliche Beobachtungen theilt *Lombardini*[2]) mit, der durch die ausserordentliche Aehnlichkeit der Krankheitserscheinungen der in Livorno bei den Pferden beobachteten Influenzafällen mit der menschlichen Influenza die Frage aufwirft, ob diese bei den Pferden beobachtete Seuche auch noch thatsächlich als Influenza im bisherigen Sinne aufzufassen sei. Andererseits beschreibt *Landolt*[3]) bei Besprechung der die Influenza des Menschen häufig begleitenden Erkrankungen des Auges, das Auftreten einer heftigen ödematösen Schwellung der Lider, die plötzlich oft über Nacht die Augenlider befällt, so dass diese den Sitz einer derartigen Geschwulst abgeben. dass durch sie der Bulbus völlig bedeckt erscheint; eine Affection. die ihre unverkennbare Analogie in der ödematösen Schwellung der Lider bei unserem Pferde No. 2 findet. Ausserdem erwähnt

[1]) Wiener medic. Wochenschr. No. 4. 1890.
[2]) Giornale di anat. fisiol. e patol. degli animali.
[3]) La semaine medicale vom 15. Jäner 1890.

Digitized by Google
Original from UNIVERSITY OF CALIFORNIA
Generated on 2019-07-10 15:28 GMT / http://hdl.handle.net/2027/uc1.b3743155
Public Domain in the United States, Google-digitized / http://www.hathitrust.org/access_use#pd-us-google

Scheller[1]) in einem Bericht über den Verlauf der Influenzaepidemie bei der Mannschaft eines Husarenregimentes als ein affallendes und auch bei der vorjährigen Influenzaepidemie der Pferde beobachtetes Symptom eine deutliche Gelbfärbung der Conjunctiva, die bei $^1/_4$ einer Escadron festzustellen war. *Bäumler* hebt in seinem Referate über die Influenza[2]) hervor, „dass durch die noch unbekannte Influenza-Ursache vor Allem das Blut tiefgreifende Veränderungen erleide, wofür . . . . . „auch schon im acuten Stadium der Krankheit die *gelbliche* Verfärbung von Haut und Sclera . . . . . spräche.“ Dieser Befund, den *Scheller* und *Bäumler* für die Influenza des Menschen beschreibt, wurde in vivo an der Sclera bei Pferd 1 und 2, sub lustratione an den Aponeurosen der breiten Bauchmuskeln und den Hirnhäuten, sowie der Oedemflüssigkeit des Pferdes No. 1 beobachtet.

Der rasch tödtliche Verlauf der Staupe beim Pferde No. 1 lässt bei der relativ geringen Sterblichkeit, die bei dieser Krankheitsform beobachtet wird (0·85—4% *Schneidemühl*, 4% *Pütz*, *Csokor*), wenn man das hohe Alter, die schlechte Ernährung neben dem Abgang jeder complizirenden Krankheit, die das lethale Ende hätte herbeiführen können, berücksichtigt, die Aehnlichkeit mit der Influenza des Menschen ebenfalls auffällig erscheinen, da es ja auch bei diesen gerade die Greise sind, die ein hohes Sterblichkeitsprocent an reiner Influenza abgeben. Die Aehnlichkeit der besprochenen Krankheitsformen bei Hunden und Pferden mit der Influenza des Menschen spricht sich in auffälliger Weise auch in dem Umstand aus, das bei diesen Thieren, sowie bei Menschen die Complicationen sich mit Vorliebe im Respirationstract abspielen, wenn auch bei den Thieren Complicationen in den verschiedensten anderen Organen ebenso wie beim Menschen beobachtet wurden.

Schneidemühl, *Hertwig, Csokor und Dieckerhoff* erwähnen Pneumonieen und Venenthrombosen als häufige Complication der Pferdestaupe. Der Grund für das Auftreten ähnlicher Complicationen bei der Influenza des Menschen wie bei der Staupe der Pferde und Hunde dürfte, wie dies ein im Anschluss aufzuführender Versuch nahezulegen scheint, in dem Umstande liegen, dass der *Microorganismus II*, welcher doch aus dem Blute Influenzakranker stammt und bei Hunden und Pferden staupeähnliche Erscheinungen auszulösen vermag, *die Eigenschaft besitzt, zum mindesten*

[1]) Deutsche Militärärztl. Zeitschr. Heft 3. 1890.
[2]) Kongress für innere Medicin in Wien, April 1890.

Digitized by Google
Original from UNIVERSITY OF CALIFORNIA
Generated on 2019-07-10 15:28 GMT / http://hdl.handle.net/2027/uc1.b3743155
Public Domain in the United States, Google-digitized / http://www.hathitrust.org/access_use#pd-us-google

die künstlichen Nährböden für andere Infectionserreger vorzubereiten resp. geeigneter zu machen.

Um zu sehen, wie auf den vom Microorganismus II ausgenützten Nährboden dieser Microorganismen und insbesondere die bei den Complicationen der Influenza des Menschen häufig gefundenen Microorganismen zu proliferiren vermögen, wurde eine $4^1/_2$ Monate alte Bouilloncultur des Microorganismus II durch $2^1/_2$ h. in strömendem Dampfe sterilisirt, und sodann theils mit Streptococcus pyog., theis mit Pneumoniebacillus Friedländer und endlich dem Microorganismus II geimpft und zur Controlle gleichzeitig Culturen derselben Microorganismen in peptonisirter Fleischbrühe angelegt.

Für die Impfung und das nachfolgende Plattenverfahren wurde, um stets möglichst dasselbe Quantum einzutragen, immer dieselbe kleine Plantinöse ausschliesslich verwendet. Sofort nach der Impfung wurde von allen Culturen und Controllröhrchen die Anzahl der ausgesäten Keime durch das Plattenverfahren festgestellt, und ferner durch 5 darauffolgende Tage Agarplatten gefertigt und letztere bei 37 C. gehalten.

Die gewachsenen Colonieen mussten, abweichend von dem üblichen Verfahren, und zwar aus dem Grunde, weil das Verdünnungsverfahren hier nicht zur Anwendung kommen konnte und daher die Colonieen auf den Platten sich sehr zahlreich entwickelt hatten, pro Gesichtsfeld (Reichert ocul. 3, Obj. 4) gezählt werden, wobei aus stets 5 Zählungen das Mittel gezogen wurde. Bei den unmittelbar nach der Impfung zu dem Zwecke angelegten Controllplatten, um die pro Oese ausgesäte Anzahl der Keime bestimmen zu können, wurden stets alle Colonieen der ganzen Platten gezählt und die Zahl auf ein Gesichtsfeld reducirt.

Das Ergebniss dieses Versuches ist in der folgenden Tabelle dargestellt.

Aus dieser Tabelle ergiebt sich, dass (bei einer Aussaat von einem Keime pro Gesichtsfeld) *für den Pneumoniebacillus Friedländer* in dem durch den Microorgauismus II *ausgenützten Nährboden* in Hinsicht auf die Zahl der gewachsenen Colonieen die Bedingungen für das Wachsthum dieses Bacillus sich *beträchtlich günstiger gestalteten, als in dem frischen Bouillon.*

In beideu Nährböden fiel die grösste Vermehrung auf den 3. und 4. Tag und von da an war das Wachsthum in beiden Nährböden geringer, bis es der Zahl nach einander nahezu gleich wurde.

Digitized by Google
Original from UNIVERSITY OF CALIFORNIA
Generated on 2019-07-10 15:28 GMT / http://hdl.handle.net/2027/uc1.b3743155
Public Domain in the United States, Google-digitized / http://www.hathitrust.org/access_use#pd-us-google

Nährböden	Viereinhalb Monate alte sterilis. Bouilloncult. des Microorganismus II			Peptonis. Fleischbrühe		
Geimpft mit	Streptococc. pyog.	Pneumoniebacill. Friedländer.	Microorganismus II	Streptococc. pyog.	Pneumoniebacill. Friedländer.	Microorganismus II
Zahl d. eingetragen. Keime pro Gesichtsfeld.	1	1	1	1	1	1
Anzahl d. Colonieen nach 24 h.	44	220	3	65	124	20
„ 48 h.	37	250	4	49	160	37
„ 3 d.	48	325	2	57	200	36
„ 4 d.	44	100	3	47	132	39
„ 6 d.	5	116	2	78	114	18

Für den Streptococcus pyog. gestalteten sich die Vegetationsverhältnisse von dem früheren Microorganismus etwas verschieden. Sowohl in dem frischen Bouillon als in dem vom Microorganismus II ausgenützten Nährboden wuchs der Coccus der Zahl nach nahezu gleich üppig, dabei hatten aber die *einzelnen Colonieen*, welche *aus der Streptococcuscultur* aus dem ausgenützten Nährboden des Microorganismus II erzielt wurden, *die 10- bis 20fache Grösse* jener Colonieen erreicht, die mit der Streptococcuscultur in Bouillon erhalten wurden.

Diese Thatsache spricht in Bezug auf den Bacillus pneum. Friedländer sowohl, als auch mit Rücksicht auf den Streptococcus pyog. dafür, dass *beide Organismeu in dem durch den Microorg. II ausgenützten Nährboden günstigere Bedingungen für ihre Entwickelung vorfinden, als in frischer Bouillon.*

Dies manifestirt sich dadurch, dass die Microorganismen theils numerisch reichlicher, theils in Bezug auf die Zahl der Colonieen gleich gut gedeihen, aber ein intensiveres Vegetationsvermögen als auf frischem Nährböden besitzen.

Der Microorganismus II findet in dem *von ihm selbst benützten Nährboden immerhin noch genügend günstige Vegetationsbedingen für ein neuerliches Gedeihen.*

Dass durch das Plattenverfahren und die Ausstrichpräparate

Digitized by Google
Original from UNIVERSITY OF CALIFORNIA
Generated on 2019-07-10 15:28 GMT / http://hdl.handle.net/2027/uc1.b3743155
Public Domain in the United States, Google-digitized / http://www.hathitrust.org/access_use#pd-us-google

die Abschwächung resp. Kurzlebigkeit der in das Blut der Hunde und der beiden Pferde injicirten Microorganismen nachgewiesen wurde, dürfte als ein weiterer Beleg für die nahe Beziehung der menschlichen Influenza und der durch den Microorganism. II bei Hunden ausgelösten Krankheitserscheinungen gelten, vorausgesetzt, dass letzterer wirklich als Erreger der menschlichen Influenza anzusehen wäre.

Dass der Microorganism. II bei seinem Verweilen im Körper der Hunde und Pferde eine wesentliche und sehr rasche Abschwächung seiner Wachsthumsfähigkeit erfährt, geht daraus hervor, dass bei den zahlreichen Untersuchungen des Blutes der geimpften Thiere (bei ersteren nach 24h., bei letzteren nach 48h. mittelst des Plattenverfahrens sowohl mit Gelatine als mit Agar, also bei Zimmer- und Brutofentemperatur, immer nur microscop. kleine Colonieen erhalten wurden, deren weitere Uebertragung unter den möglichst günstigsten Vegetationsbedingungen nicht gelungen ist.

Dieser Thatsache giebt *Schneidemühl*[1]), ohne von dem dieselbe begründenden Verhalten des Microorganism. II im Blute Kenntniss zu haben, dadurch Ausdruck, dass er die Versuche *Friedberger's*, die die Ansteckungsfähigkeit der Pferdestaupe betreffen, citirend erwähnt, „ausserhalb des thierischen Organismus scheint jedoch das Contagium bald seine Wirksamkeit einzubüssen."

Die Thatsache, dass die beim Hunde hervorgerufenen Symptome die Vegetationsperiode des Microorganism. II im Blute nur sehr kurz überdauern, so dass beiläufig nach 8d. beim Hunde das Reconvalescenzstadium beginnt, dass ferner die uncomplicirte Influenza des Menschen so ziemlich in derselben Zeit, als die Erscheinungen vorübergehen, die der Microorganism. II bei Hunden erzeugt, verläuft, bilden ein weiteres Moment für die Aehnlichkeit der beiden Krankheitsprocesse, allerdings unter der oben angeführten Voraussetzung.

Ob in der raschen Abschwächung des Microorganismus II nicht die kurze Dauer der Influenzaepidemien zum Theil ihre Begründung findet, ist eine Frage, die sich unwillkürlich aufdrängt, die endgiltig zu bejahen doch nicht ganz zulässig erscheint, nachdem die Zahl der von mir bacteriologisch untersuchten Influenzafälle des Menschen leider nur auf 2 Fälle beschränkt bleiben mussten.

Diese eigenthümliche Raschlebigkeit des Microorganismus II

---

[1]) Deutsch. Medic. Wochenschrift, 20. Febr. 1890.

Digitized by Google
Original from UNIVERSITY OF CALIFORNIA
Generated on 2019-07-10 15:28 GMT / http://hdl.handle.net/2027/uc1.b3743155
Public Domain in the United States, Google-digitized / http://www.hathitrust.org/access_use#pd-us-google

dürfte auch die Begründung abgeben (wieder vorausgesetzt, dass er zur Influenza in ätiolog. Beziehung stehe), dass man im Beginn der Epidemie, als Complicationen der Influenza noch nicht zahlreich beobachtet wurden, nicht abgeneigt war, die Wichtigkeit dieser Krankheitsform eben wegen ihres relativ kurzen Verlaufes bei reinen Fällen zu unterschätzen. *Fürbringer*[1]) hat dieser Thatsache in der Sitzung des Vereins für innere Medicin in Berlin in nachstehender Weise Ausdruck gegeben: „Während das Urtheil der in der Sitzung vom 16. December 1889 anwesenden Collegen fast einstimmig unsere Influenzaepidemie als eine durchaus gutartige angesprochen, hat sich schon in den nächsten Tagen eine Wandlung eingeleitet, welche mich an der Benignität der harm losen Modekrankheit nur mit weitgehender Einschränkung festhalten liess." Es gilt dies weniger von der vielfach hervorgehobenen schweren Gestaltung der Krankheit nach Intensität und Dauer, als vielmehr von ihrem tödtlichen Ausgange . . . . . auf dem Wege schnell überhandnehmender . . . . . Entzündungen der Lungen und Pleura.

An der Hand unserer bacteriolog. Befunde und experimentellen Resultate erscheint wohl der rasche Wechsel, der sich in der Beurtheilung der Wichtigkeit dieser Krankheitsform vollzog, begründet und aufgeklärt. Auf Grund des Ergebnisses dieser bacteriolog. Untersuchung erklärt sich mit einiger Wahrscheinlichkeit, weshalb die Nachrichten über die häufigen Nachkrankheiten der Influenza beim Menschen, je nach dem sie aus verschiedenen Orten stammen, sub lustratione und auch in vivo sich sowohl symptomatisch wahrnehmbar, als auch in bacteriologischer Beziehung so verschieden darstellen.

So ist begreiflich, dass *Finkler*[2]) als Ergebniss seiner Beobachtung hinstellt, dass er in allen pneumonischen Lungen Streptcoccus gefunden, nur in einer Lunge noch ausserdem einen Staphylococcus und einen vom Fränkel'schen Diplococcus sich unterscheidenden, sowie in 2 Fällen ein vom Friedländer'schen sich unterscheidender Bacillus sich gefunden habe, dass derselbe Befund im Eiter der Otitis media bei Influenza sowie im Blute der Milz (mit der Pravazspritze in vivo entnommen) nachweisbar war. Ein Befund, der auch von *Ribbert*[3]), dessen Beobachtungsmaterial analogen localen Verhältnissen entstammt, nahezu gleichlautend bestätiget

[1]) Deutsche Medic. Wochenschr. No. 2, 1890.
[2]) Deutsche Medic. Wochenschr. No. 5, 1890.
[3]) Deutsche Medic. Wochenschr. No. 4, 1899.

Digitized by Google
Original from UNIVERSITY OF CALIFORNIA
Generated on 2019-07-10 15:28 GMT / http://hdl.handle.net/2027/uc1.b3743155
Public Domain in the United States, Google-digitized / http://www.hathitrust.org/access_use#pd-us-google

wird, während *Weichselbaum* im Secrete fiebernder und reconvalescenter Kranken im Harn, im Eiter der Otitis und der Lidabscesse, in pneumonischen Herden, im Exudat der Pachymeningitis stets einen Diplococcus und nur 1 mal Streptococcus gefunden hat, welche Befunde *Levy* analog beschreibt, während *Prior* bald *Fränkel-Weichselbaum*'sche Coccen und Staphylococcus aureus in Ueberzahl, bald das Ueberwiegen des Streptococcus p. beobachtete, und *Zoufal*[1]) in einem Falle von Otit. med. nach Influenza eine Reincultur von Streptococcus p, in einem zweiten Falle eine solche von Diplococcus pneum. *Fränkel-Weichselbaum* sah. Wenn Forscher von solcher Dignität Untersuchungsresultate mittheilen, die einander geradezu widersprechen, so könnte das eben die eine Begründung haben, *dass in Bonn und Strassburg wie in Wien und Prag der eigentliche Erreger der Influenza der gleiche war, dass er da wie dort den Nährboden vorbereitet*, und weil an dem einen Ort die Streptococcen, am anderen der Pneumoniecoccus *Fränkel-Weichselbaum*, oder zu einer Zeit dieser und später der Streptococcus in überwiegender Weise, oder irgend ein Staphylococcuss zu den entsprechend vorbereiteten Organen den Zutritt fanden, die Befunde und Berichte in so differenter Weise lauten mussten.

In demselben Umstande dürfte auch die Begründung zu suchen sein, wenn *Chiari* und *Jaksch* betonen, dass zufolge ihrer Beobachtungen der patholog. anatom. Befund und der Verlauf der croup. Pneumonien während der Iufluenzaepidemie in Prag sich in der gewöhnlichen Art der primären croupösen Lungenentzündung abwickelte und keinerlei nennenswerte Abweichungen darbot, während *Kundrat*[2]) Abscedirungen, Gangrän und Induration der Lungen als häufiges Verkommniss, zur Zeit der Influenzaepidemie, notirt. Offenbar hat in den *Kundrat*'schen Fällen vor, nach oder neben dem Erreger der Influenza irgend einer der pyogenen Microorganismen besonders günstige Entwicklungsbedingungen vorgefunden, und entsprechenderweise Eiterung erzeugt, während an einem anderen Seuchenherde eine derartige Invasion nicht stattfand, wo dagegen andere pathogene Microorganismen zur Ursache der verschiedenen Complicationen wurden.

Nothnagel[3]) findet zwischen Influenza und croup. Lungenentzündung keinen causalen Zusammenhang, er betont insbesondere: „Wenn ein Kranker mif Influenza auch von croupöser Lungen-

[1]) Prager Medic. Wochenschr. No. 9, 1890.
[2]) Wiener Klin. Wochenschr. No. 8, 1890.
[3]) Allgem. Wiener Medic. Zeitg. No. 1, 1890.

Digitized by Google
Original from UNIVERSITY OF CALIFORNIA
Generated on 2019-07-10 15:28 GMT / http://hdl.handle.net/2027/uc1.b3743155
Public Domain in the United States, Google-digitized / http://www.hathitrust.org/access_use#pd-us-google

entzündung ergriffen wird, so ist dies nur ein zufälliges Zusammentreffen zweier Processe bei demselben Individuum — von denen allerdings der eine dem anderen gleichsam den Boden vorbereitet hat.“ Bei der Supposition, dass der Microorganismus II der wirkliche Erreger der Influenza sein könnte, erscheint, da er (zum mindesten auf künstlichem Nährboden) sich als wirksamer Präparator für das Gedeihen anderer Microorganismen erwiesen hat, die von *Nothnagel* vertretene Ansicht um so bemerkenswerther.

Dieser Ansicht, das dem Erreger der Pneumonie zur Zeit der Influenzaepidemie möglicherweise trotz der Häufigkeit seines Vorhandenseins in Secreten etc. doch nur eine secundäre Rolle beizumessen sei, haben ja übrigens auch *Weichselbaum*, *Levy*, *Bäumler* u. a. Ausdruck gegeben.

Geht man von dem Standpunkte aus, dass der Microorganismus II möglicherweise Erreger der Influenza ist, und stützt man sich auf die durch das Experiment erwiesenen Thatsachen, dass er bei Thieren influenzaähnliche Erscheinungen auslöst, so lassen sich alle als Consequenzen resp. Complicationen der Influenza beschriebenen Störungen ganz ungezwungen durch secundäre Infection von Seiten anderer Microorganismen erklären. Es ergiebt sich denn auch ohne jede Schwierigkeit für den auffallenden Umstand die Erklärung, dass verschiedene Beobachter in Bezug auf die Grössenverhältnisse der Milz bei Influenza zu verschiedenen Resultaten gelangten, je nach dem sie es mit einfachen uncomplicirten Fällen oder mit secundären Infectionen zu thun hatten.

Als geradezu bezeichnend nach dieser Richtung kann der sub lustratione constatirte *atrophische Zustand der Milz unseres Pferdes* No. 1 hingestellt werden, das ja an uncomplicirter Pferdestaupe zu Grunde ging.

Mit Rücksicht auf die bedeutende Menge nachweislich noch sebensfähiger Coccen im Trachealschleim des verendeten Pferdes, lowie auf den Nachweis von Coccen, wenn auch in geringerer Menge im Harn dieses Thieres[1]), wären die Se- und Excrete Influenzakranker zu desinficiren, wenn auch die Abschwächung der Lebensfähigkeit der Coccen im Blute nachgewiesen erscheint.

Aus dem microscopischen Befunde der Schnittpräparate der

[1]) Der in zugeschmolzenen Capillaren aufbewahrte Harn- und Trachealschleim wurde sofort nach der Autopsie u. nochmals nach 19 d. durch das Plattenverfahren untersucht, und hierbei selbst in letzterem Falle, also nach verhältnissmässig langer Zeit, eine reichliche Zahl der charakteristischen microscopischen Colonieen erhalten.

Digitized by Google
Original from UNIVERSITY OF CALIFORNIA
Generated on 2019-07-10 15:29 GMT / http://hdl.handle.net/2027/uc1.b3743155
Public Domain in the United States, Google-digitized / http://www.hathitrust.org/access_use#pd-us-google

Lunge des umgestandenen Pferdes No. 1 lässt sich eine Erklärung für die wahrscheinliche Entstehungsweise jener Form von Pneumonie geben, auf welche *Leichtenstern*[1]) ganz besonders hinwies, indem er bei der Besprechung der Thatsache, dass jeder Abschnitt des Respirationsapparates für sich erkranken könne, ausdrücklich betont. „Es giebt auch eine ganz acute primäre Influenzapneumonie, d. h. eine Influenza, welche sofort mit dem Zeichen der Pneumonie einsetzt." In der That finden wir bei der Necroscopie des Pferdes No. 1 lobuläre Verdichtungen beider Lungen, und der microscop. Befund zeigt, nebst einer reichlichen Auswanderung von Leucocyten in das interalveolare Gewebe, die Lungenalveolen an zahlreichen Stellen angefüllt mit jenen Coccen, die die Erscheinungen der Pferdestaupe auslösten und die wir aus dem Lungenblute rein zu züchten im Stande waren.

Der Umstand, dass der Microorganismus II im Thierkörper erwiesenermassen (bei Hunden sowohl als auch bei den Pferden) ziemlich rasch seine Färbbarkeit verliert, sowie dass er in Folge der Veränderungen, die er im Blute erleidet, in Gelatine bei Zimmertemperatur nur noch microscopisch kleine punktförmige Colonieen bildet, mag es verschulden, dass derselbe auch aus dem Blute des Menschen bisher nicht gezüchtet wurde. Wahrscheinlicherweise geschah in Fällen von uncomplicirter Influenza, in welchen das Blut untersucht wurde, diese Untersuchung wohl schon zu einer Zeit, zu welcher der Microorganismus seine Färbe- und Lebensfähigkeit eingebüsst oder bedeutend vermindert hatte (das Gegentheil ist wenigstens aus den Beschreibungen der Untersuchungen nicht zu ersehen), und mit anderweitigen Veränderungen complicirte Fälle von Influenza lassen auf Grundlage der vorangegangenen Ueberlegungen die Möglichkeit der verschiedenartigsten bacteriologischen Befunde zu.

Dem negativen Blutbefunde *Kollmanns*[2]) wäre eine volle Beweiskraft nicht zuzugestehen, da er sich nur auf die microscop. Untersuchung beschränkte und nicht das Plattenverfahren in Anwendung brachte.

Von jenen 50 Fällen, die *Kruse* untersucht hatte, wird nicht angeführt, ob selbe ohne prodromale Symptome auftraten, was bei den von mir untersuchten 6 Fällen constant der Fall war. Ich glaube es auch diesem Umstande zuschreiben zu dürfen, dass mir

---

[1]) D. med. Wochenschrift No. 22, 1890.

[2]) Berliner Klinisch. Wochenschr. No. 7. 1890.

Digitized by Google
Original from UNIVERSITY OF CALIFORNIA
Generated on 2019-07-10 15:28 GMT / http://hdl.handle.net/2027/uc1.b3743155
Public Domain in the United States, Google-digitized / http://www.hathitrust.org/access_use#pd-us-google

in allen Fällen der Nachweis von Coccen im Ausstrichpräparate und in den beiden Fällen auch der Culturversuch geglückt ist.

Wie es aus den Krankengeschichten der Hunde hervorgeht, fiel die Höhe der Erkrankung zwischen den 2. und 5. Tag nach der Injection. Diese rasche Entwickelung der Krankheiterscheinung ist nach einer Masseninvasion, wie sie die Injection einer Reincultur eines pathogenen Microorganismus in grosser Menge in das Blut darstellt, begreiflich. Angenommen, dass zwischen der Infection auf natürlichem Wege und der zur Auslösung der schweren Krankheitserscheinungen nöthigen Proliferirung der Microorganismen im Körper, eventuell zur Entstehung der genügenden Menge ihrer Stoffwechselproducte aber nur die mässige Incubationszeit von 2—3 Tagen verstreicht, so ist es nicht unmöglich, dass schon die Tinctionsfähigkeit der Microorganismen geschädigt wird und bei den Züchtungsversuchen auf künstlichem Nährböden Resultate zu Stande kommen, wie wir sie beobachteten.

Der bacteriolog. und microscopische Befund bei dem Pferde No. 1 könnte gegen die vorangeführte Annahme sprechen, weil zu jeder Untersuchungszeit intra vitam und post mortem gut tingirbare und wachsthumsfähige Coccen gefunden wurden. Nun wissen wir aber, dass bei der Pferdestaupe der lethale Ausgang nur bei einer sehr geringen Anzahl von Thieren (*Csokor*, *Pütz*, *Schneidemühl*) einzutreten pflegt. Bei dem Pferde No. 1 scheinen Alter und schlechte Ernährung die Bedingungen gegeben zu haben, welche eine so rapide Vermehrung des injic. Microorganism. zur Folge hatten, dass schliesslich der Tod des Thieres herbeigeführt wurde. Die Microorganism. erfuhren demnach in diesem Thierkörper keine Abschwächung ihrer Tinctionsfähigkeit und ihres Wachsthumsvermögens, während bei dem widerstandsfähigeren Pferde No. 2 und sämmtlichen Hunden dies ausnahmslos der Fall war. Aus den Gewebssäften, insbesondere aus dem Lungenblute des Pferdes No. 1 eine Stunde nach dem Exitus hergestellte Gelatineplatten ergaben eine solche ungemein grosse Anzahl von Colonieen, dass die Platten macroscopisch fast bis zur Undurchsichtigkeit getrübt waren, in den aus dem Blute vom lebenden Thiere hergestellten Platten waren die Colonieen nie so dicht gesäet, es dürfte demnach vom 4. Tage der Krankheit bis zum Momente des Todes eine besonders lebhafte Vermehrung des Microorganism. stattgefunden haben.

Es möge noch die Bemerkung gestattet sein, dass *Seifert* s. Z.

Digitized by Google
Original from UNIVERSITY OF CALIFORNIA
Generated on 2019-07-10 15:28 GMT / http://hdl.handle.net/2027/uc1.b3743155
Public Domain in the United States, Google-digitized / http://www.hathitrust.org/access_use#pd-us-google

wahrscheinlich denselben Microorganism. gefunden hatte, dessen Verhalten ich im Vorangehenden beschrieb. Ich halte mich zu dieser Annahme einigermassen berechtigt, weil das (allerdings nicht entscheidende) microscopische Verhalten, wie es *Seifert* von seinem Microorganism. beschreibt und durch Zeichnung erläutert, mit dem Bilde in den Ausstrichpräparaten, das ich aus dem Secrete der Cojunctiva und des Präputialsackes der Hunde erhielt, sich vollkommen deckt. Bei diesem wie in der Abbildung *Seifert's* war der Gehalt an zelligen Bestandtheilen ein minimaler, während der geballte oder zu Fäden ausgezogene Schleim die Coccen eingelagert enthielt. Auch das refractäre Verhalten der Kaninchen gegen den Microorganismus II sprechen für diese Annahme.

Das Resultat dieser Arbeit lässt sich in folgendem zusammenfassen:

1. *Der aus dem Blute zweier Influenzakranken gezüchtete Microorganismus II ist für Hunde und Pferde pathogen und löst bei diesen Thieren Erscheinungen aus, die jenen der Staupe dieser Thiere sehr ähnlich, wenn sie mit dieser Erkrankung nicht vielleicht identisch sind.*

2. *Dieser Microorganismus büsst im Blute der Versuchsthiere seine saprophytische Wachsthumsfähigkeit sehr rasch ein.*

3. *In alten sterilisirten Bouillonculturen des Microorganismus II gedeihen der Bacillus pneumon. Friedländer, Streptococcus pyogenes üppiger als in frischer peptonisirter Fleischbrühe.*

4. *Der Microorganismus stirbt im sterilisirten Wasser rasch ab, während er im Stande ist, in den eigenen ausgenützten und dann sterilisirten Bouillonculturen noch gut zu gedeihen.*

Druckfehler-Berichtigung.

Auf Seite 3, Zeile 2 von oben, lies statt reinen einen Microorganismus.

Digitized by Google
Original from UNIVERSITY OF CALIFORNIA
Generated on 2019-07-10 15:28 GMT / http://hdl.handle.net/2027/uc1.b3743155
Public Domain in the United States, Google-digitized / http://www.hathitrust.org/access_use#pd-us-google

DIE TRACHOMBEHANDLUNG EINST UND JETZT

mit besonderer Berücksichtigung der an der Augenklinik der deutschen Universität in Prag geübten Therapie.

Von

Professor DR. H. SATTLER.

Die Langwierigkeit und Hartnäckigkeit der trachomatösen Bindehautentzündung, ihre ausgedehnte Verbreitung und nicht zum mindesten die schweren Nachtheile, welche sie unter Umständen für das wichtigste Sinnesorgan des Menschen nach sich ziehen kann, lassen es begreiflich erscheinen, dass eine fast unzählige Menge von Mitteln und Behandlungsmethoden gegen diese Krankheit empfohlen, geprüft und zum Theil wieder verlassen worden ist. Besonders die jüngste Zeit ist reich an neuen Vorschlägen und wir sind gegenwärtig von einheitlichen Grundsätzen in der Trachombehandlung eher weiter entfernt, als vor zwanzig Jahren. Was von den Einen als das sicherste und zuverlässigste Verfahren empfohlen wird, halten Andere für bedenklich und ungenügend. Längst vergessene Mittel wurden wieder hervorgeholt oder neu entdeckt und manche auf Grund einer noch ungenügenden Prüfung frühzeitig angepriesen, um alsbald von den Urhebern selbst wieder aufgegeben zu werden.

Die Nachrichten, welche aus dem griechischen und römischen Alterthum über die Behandlung derjenigen Krankheit auf uns gekommen sind, die wir ohne Zwang als unser heutiges Trachom aufzufassen uns für berechtigt halten, geben Kunde, dass man in durchaus rationeller Weise auf eine Lokalbehandlung das Hauptgewicht legte.

Die schon von *Hippocrates* geübte Ophthalmoxysis oder Blepharoxysis scheint sich durch das ganze Alterthum mit geringen Modificationen erhalten zu haben. Man durfte wohl diese mechanische

Digitized by Google

Original from UNIVERSITY OF CALIFORNIA

Generated on 2019-07-10 15:28 GMT / http://hdl.handle.net/2027/uc1.b3743155
Public Domain in the United States, Google-digitized / http://www.hathitrust.org/access_use#pd-us-google

Behandlung der Granulationen durch Abreiben oder Abtragen mit nachfolgender Cauterisation mit dem Glüheisen oder mit Aetzmitteln zuweilen etwas zu weit getrieben haben, da *Celsus* an der bekannten, oft citirten Stelle[1]) besonders hervorhebt, dass man dieses Verfahren nur bei starken und veralteten Rauhigkeiten und nicht zu oft anwenden möge.

Dass auch die alten Aegypter vor mehr als 1500 Jahren vor Christus das Trachom local behandelten, geht aus einer Stelle des Papyrus *Ebers*[2]) hervor, wenn wir *Hirschberg* darin folgen dürfen, in hetaë, Triefauge, das heutige Trachom, die ägyptische Augenentzündung zu erkennen[3]). Unter den dagegen empfohlenen Mitteln jener alten Receptsammlung spielt der Grünspan, in Verbindung mit anderen Substanzen ins Auge einzupinseln, die Hauptrolle. In der Therapie der ersten Jahrzehnte unseres Jahrhunderts treffen wir das essigsaure Kupferoxyd wiederum an.

Während der langen Periode vom Verfall der antiken Medicin bis zum Beginne unseres Jahrhunderts liegen über die in Rede stehende Krankheit so ausserordentlich spärliche Nachrichten vor. dass eine Anzahl namhafter Autoren der Ansicht ist, dass das Trachom erst durch die Rückkehr der französischen und englischen Truppen aus Aegypten nach Europa eingeschleppt worden sei. Das ist zwar nach meiner Ueberzeugung entschieden irrig, aber das Wenige, was wir in therapeutischer Beziehung über die fragliche Krankheit erfahren, bezieht sich fast nur auf Folgezustände und Ausgänge derselben, Pannus, Trichiasis u. s. w. und diejenigen Schriftsteller, welche die Krankheit in solcher Weise beschrieben, dass an der Identität mit unserem Trachom nicht gezweifelt werden kann, fassten sie ganz anders auf und richteten sich danach ihre Therapie zu Rechte. So hat *G. J. Beer* einen Theil jener Erscheinungsformen, welche das Bild des Trachoms ausmachen, unter die Psorophthalmie, die vermeintliche Krätzekrankheit am Auge, einbezogen[4]) und empfahl zur Heilung neben Reinlichkeit Enthaltung von fetten, schwer verdaulichen Speisen, namentlich von Schweinefleisch, und zur Wiederhervorrufung der etwa unterdrückten Psora Einreibung einer Brechweinsteinsalbe an den betreffenden Hautstellen und hinter dem Ohre.

---

[1]) De re medica l. VI., 6. 26.

[2]) Die Maasse und das Capitel über die Augenkrankheiten. Leipzig 1889.

[3]) Aegypten. Geschichtliche Studien eines Augenarztes von *J. Hirschberg*. Leipzig 1890. S. 40.

[4]) Lehre von den Augenkrankheiten. I. B., Wien 1813. S. 565.

Digitized by Google
Original from UNIVERSITY OF CALIFORNIA
Generated on 2019-07-10 15:28 GMT / http://hdl.handle.net/2027/uc1.b3743155
Public Domain in the United States, Google-digitized / http://www.hathitrust.org/access_use#pd-us-google

Als nun aber nach Beendigung der kühnen und in mehr als einer Beziehung wichtig gewordenen Expedition Bonaparte's nach Aegypten die Augenkrankheit, welche bereits seit mehreren Jahrhunderten dort stark verbreitet ist, von den zurückkehrenden französischen, italienischen und englischen Truppen (1801) zunächst nach Italien und England überpflanzt, dort schwere Epidemien hervorrief, dann nach und nach fast sämmtlichen europäischen Armeen sich mittheilte und vom Militär sich bald unter dem Landvolk und der bürgerlichen Bevölkerung verbreitete, als Hunderttausende davon ergriffen wurden und viele Tausende daran erblindeten[1]), da wurde diese Augenkrankheit auf einmal Gegenstand der allgemeinsten Beachtung, nicht bloss von Seiten der Aerzte, sondern auch von Seiten der Regierungen und eine ungeheure Literatur wuchs über dieselbe an, in welcher nicht bloss über die beste Methode der Heilung, sondern auch über Wesen und Ursprung der Krankheit heftige, nicht selten erbitterte Controversen ausgefochten wurden.

Es ist wohl kein Zweifel, dass unter dem Namen der ägyptischen Augenentzündung, der Ophthalmia militaris oder bellica, wohl auch schwerere katarrhalische Bindehautentzündungen und gonorrhoische Blennorrhoen, deren Entstehung durch Uebertragung von Trippercontagium damals nur von Wenigen richtig erkannt wurde, mit einbezogen wurden. Aber die von mehreren Beobachtern gelieferten, klassischen Beschreibungen der krankhaften Veränderungen, sowie die manchen der zahlreichen Abhandlungen beigegebenen Abbildungen setzen es ausser allen Zweifel, dass die Ophthalmia militaris im Wesentlichen nichts anderes war, als das Trachom, die granulöse Bindehautentzündung, nur im Allgemeinen in viel heftigeren, acuteren Formen, als wir sie heute, bei uns wenigstens, in der Regel zu sehen bekommen.

Bei der Behandlung dieser ominösen Krankheit spielten, den damals in der Medicin herrschenden Grundanschauungen entsprechend, allgemeine und lokale Blutentziehungen eine grosse, ja in der Hand manches Chirurgen die Hauptrolle. Im acuten Stadium der Entzündung wurden Aderlässe „meist bis zur Ohnmacht“ als eine conditio sine qua non einer regelrecht geleiteten Behandlung angesehen. Besonders die italienischen Aerzte haben getreu den Lehren ihres grossen Landsmannes *Antonio Scarpa* während der schweren Epidemien, welche in den ersten Jahrzehnten

[1]) In England allein gab es 1818 mehr als 5000 blinde Invaliden.

Digitized by Google
Original from UNIVERSITY OF CALIFORNIA
Generated on 2019-07-10 15:28 GMT / http://hdl.handle.net/2027/uc1.b3743155
Public Domain in the United States, Google-digitized / http://www.hathitrust.org/access_use#pd-us-google

unseres Jahrhunderts ihr Vaterland heimsuchten, namentlich bei der heftigen Epidemie in Ancona 1812 und 1813 Ströme von Blut vergossen. Auch in England rühmte man ausgiebigen Blutentziehungen, 30 bis 40, ja selbst 50 bis 60 Unzen (also bis über $1^1/_2$ Kilogramm), einen entscheidenden Einfluss auf den Verlauf der Krankheit nach. *Vetch*, ein begeisterter Anhänger der Blutentziehungen, sagt: „In jedem Falle, so heftig die Krankheit auch sein mag, wird durch ein sehr reichliches Aderlassen ihr unglückbringender Ausgang unfehlbar verhütet.“ [1]) In Deutschland waren es namentlich *Jüngken*, *Rust* und *J. B. Müller*, welche den allgemeinen Blutentleerungen das Wort redeten. Die Mehrzahl der Aerzte zogen die Venesection vor; andere dagegen, namentlich die Engländer und unter diesen besonders *Farrel*[2]) und in Deutschder preussische General-Stabsarzt *Rust*[3]), setzten grösseres Vertrauen in die Arteriotomie.

Es fehlte aber auch nicht an solchen, welche die Aderlässe verwarfen und in ausgiebigen lokalen Blutentziehungen „die Seele der ganzen Behandlung“ sahen. „Verabsäumung der Application der Blutegel, Ersparung dieses grossen, hier nur einzigsten und wichtigsten Heilmittels bringt die kranken Augen oft in grösste Gefahr“, sagt *Baltz* in seiner gekrönten Preisschrift.[4]) Es ist ganz unglaublich, welche Quantitäsen Blutegel in dieser Zeit zur Bekämpfung der Ophthalmie gebraucht wurden. 80 bis 100 und mehr Blutegel kamen bei manchen Kranken zur Anwendung.

Als besonders wirksam zur Ableitung der Entzündung von den Augen wurden von Manchen nebst den Blutentziehungen Gegenreize empfohlen, grosse Vesicantien von 16 cm. Durchmesser und mehr zwischen die Schultern oder hinter die Ohren applicirt mit Unterhaltung der Eiterung, die Brechweinsteinsalbe, selbst kleine Moxen. Zu unterstützen suchte man die Wirkung der Aderlässe ferner durch eine ausgiebige Diaphorese (mittelst Liq. ammon. acet. und Fliederthee) oder durch Purgiermittel. Auf Abhaltung, bzw. Temperierung des Lichts wurde immer streng Rücksicht genommen.

---

[1]) Geschichte der Ophthalmie etc. Deutsch von *Michälis*. Berlin 1817. S. 63. Das engl. Original erschien 1807.

[2]) Observations on ophthalmia. London 1811.

[3]) Die ägyptische Augenentzündung unter der k. preuss. Besatzung in Mainz. Berlin 1820. S. 215.

[4]) Ueber die Entstehung, Beschaffenheit und zweckmässigste Behandlung der Augenentzündung in einigen europäischen Armeen. Utrecht 1824. S. 244.

Digitized by Google
Original from UNIVERSITY OF CALIFORNIA
Generated on 2019-07-10 15:28 GMT / http://hdl.handle.net/2027/uc1.b3743155
Public Domain in the United States, Google-digitized / http://www.hathitrust.org/access_use#pd-us-google

Die einsichtsvolleren Aerzte legten grosses Gewicht auf eine ausgiebige Lüftung der Krankenzimmer und dem vorurtheilsfrei beobachtenden *J. Vetch*[1]) entging der günstige Einfluss nicht, welchen der Aufenthalt im Freien, ja selbst ein Marsch, eine Seereise auf den Verlauf der Krankheit übt, wenn nur das Auge dem Luftzutritt frei ausgesetzt ist und die Mannschaft nicht etwa im Schiffsraum zusammengepfercht wird, wie dies bei Truppentransporten leider oft geschah. Auf den heilbringenden Einfluss einer tüchtigen Ventilation und des Aufenthaltes in freier, reiner Luft ist von den Aerzten bei der Behandlung dieser Krankheit nicht immer gehörig Rücksicht genommen worden.

Lokal beschränkte man sich im acuten Stadium auf fleissiges Reinigen der Augen und Umschläge mit kaltem Wasser ohne oder mit Zusätzen von Bleiwasser, Salmiak, Kamphergeist u. dgl. Andere, wie namentlich *Baltz*, perhorrescirten „alle kalten Feuchtigkeiten." Die Aqua Saturnina bezeichnete letzterer als einen Nagel zum Sarg — auf die Augen übertragen — und liess nur lauwarme, schleimige Fomentationen gelten aus Malven-, Eibisch- oder Kamillen-Abkochungen mit etwas Hyosciamus oder Opiumtinktur.[2])

Nach Ablauf der acutesten Erscheinungen wurden mehr zusammenziehende Mittel als zweckdienlich befunden. Ihre Zahl ist Legion. Die beliebtesten waren essigsaures Blei, Zinksulfat, schwache Auflösungen von Kupfersalzen und Alaun, auch schwache Silberlösungen[3]), ferner Opiumtinktur, dann Säuren, 1 bis 2, bis 3 Tropfen concentrirter Schwefelsäure auf 1 Unze (ca. 30 Gramm) Wasser[4]) und Citronensaft (beliebt bei englischen Chirurgen), endlich von Quecksilberpräparaten hauptsächlich die als schwarzer, weisser und rother Präcipitat bekannten, schwer löslichen Niederschläge (Hg_2O, $HgCl NH_2$ und HgO) in Salbenform.

Wenn nach Beseitigung der acuten entzündlichen Zustände eine mehr oder weniger beträchtliche Verdickung der Bindehaut, warzige Wucherungen und Granulationen[5]) fortbestanden, bald

[1]) A practical treatise on the diseases of the eye. London 1820. pag. 208.

[2]) Die Augenentzündung unter den Truppen in den Kriegsjahren 1813 bis 1815 von *Th. Fr. Baltz.* Berlin 1816. S. 65.

[3]) Von *P. Mc. Gregor* bereits angewendet. Transact. of a Soc. f. the improvement of Med. u. Chir. knowledge. Vol. III. London 1812.

[4]) Namentlich von dem Regimentsarzte *J. B. Müller* dringend empfohlen. Erfahrungssätze über die contag. oder ägyptische Augenentzündung. Mainz 1821.

[5]) Ueber die Natur dieser „Granulationen" hatte man damals durchaus keine zutreffende Vorstellung, obwohl dieselben zum Theil richtig beschrieben und gut

Digitized by Google
Original from UNIVERSITY OF CALIFORNIA
Generated on 2019-07-10 15:28 GMT / http://hdl.handle.net/2027/uc1.b3743155
Public Domain in the United States, Google-digitized / http://www.hathitrust.org/access_use#pd-us-google

mit, bald ohne Pannus, so waren fast alle Chirurgen jener Zeit darüber einig, dass es nothwendig sei, dieselben zu entfernen, entweder durch Abtragen mit Messer oder Schere oder durch Aetzmittel. *Ph. v. Walther* hat empfohlen, schon frühzeitig ein möglichst grosses Stück der Bindehaut auszuschneiden, indem man nicht fürchten dürfe, hierin zu viel zu thun, weil bei der enormen Ausdehnung und Auflockerung des Gewebes der Bindehaut die absolute Grösse des ausgeschnittenen Stückes nicht seiner scheinbaren entspreche. Hierin sind ihm jedoch Wenige gefolgt, während Scarificationen, sowie das Ausschneiden kleinerer Stücke aus den stark geschwellten Bindehautwülsten mehrfach Vertreter fanden. Das Ausschneiden der harten, derben Granulationen ist von dem erfahrenen *Rust* sehr eindringlich empfohlen worden, da die Erfahrung gelehrt habe, dass diese Operation mit dem herrlichsten Erfolge und ohne allen Nachtheil für das Auge oft unternommen worden sei.[1]) Auch *Eble* weiss bei bei der chronischen Form gegen die wulstigen, stark granulierenden Falten kein besseres Verfahren, als deren möglichst vollkommene Exstirpation[2]) und in ähnlicher Weise bezeichnet *Himly* „das Ausschneiden der wulstigen, körnigen Stellen bei chronischem Leiden als das kürzeste und sicherste Mittel.“[3]) In England wurden die Excisionen von *Reid*, *Saunders*, *William Adams*, auch von *Vetch* ausgeführt; dieser letztere ist aber bald zu der Ueberzeugung gekommen, dass der Eingriff nicht selten entschieden nachtheilig werde für die schliessliche Wiederherstellung der Theile. Die Motivirung dieses Ausspruchs ist so zutreffend, dass ich mir erlauben möchte, sie wörtlich zu citiren: A new surface isproduced of a bright velvety appearance, much less susceptible of cure than the original disease, and which even, if at length healed, does not assume the natural appearance of the part, but, as might be expected, that of a cicatrized surface; and it is also worthy of remark, that even when the cicatrisation has been at length accomplished (I speak from experience and not from an undue pre-

abgebildet wurden. Erst dem dänischen Professor und Militärarzt *Chr. Bendz* war es vorbehalten, auf Grund genauerer anatomischer Untersuchungen einer richtigeren Anschauung in dieser Frage die Bahn zu eröffnen. De l'ophthalmie militaire en Danemark. Congrès d'Ophthalmol. de Bruxelles 1857. Paris 1858. pag. 229.

[1]) L. c. S. 239.

[2]) Die sogen. contag. oder ägypt. Augenentzündung. Stuttgart 1839.

[3]) Die Krankheiten und Missbildungen des menschlichen Auges und deren Heilung. I. Theil, S. 430.

Digitized by Google
Original from UNIVERSITY OF CALIFORNIA
Generated on 2019-07-10 15:28 GMT / http://hdl.handle.net/2027/uc1.b3743155
Public Domain in the United States, Google-digitized / http://www.hathitrust.org/access_use#pd-us-google

judice against the operation), it is not attended with the renewed transparency of the cornea, which uniformly and invariably ensues, when the disease has been cured without destroying the natural surface of the eyelids.[1]) Allerdings scheint mit der Excision damals in England viel Missbrauch getrieben worden zu sein, denn *Vetch* sagt, er habe viele Fälle gesehen, in which it (sc. die mit „Granulationen" besetzte Oberfläche) has been removed, with more zeal than discretion, twenty or thirty times successivly. Andere, wie *Carron du Villards* und *Cunier* machten ganz ähnliche Erfahrungen.

Als Caustica waren eine Anzahl mehr oder weniger intensiv wirkender Mittel in Gebrauch, Quecksilbersublimat in starken Lösungen, salpetersaures Quecksilberoxydul, essigsaures und schwefelsaures Kupferoxyd, sowie auch gebrannter Alaun, fein gepulvert und mit einem etwas befeuchteten Pinsel aufgetragen, salpetersaures Silber in starker Auflösung oder in Substanz u. a. m. Auch in Bezug auf die Wahl und den Gebrauch der Aetzmittel hat der schon mehrfach citirte *John Vetch* Grundsätze befolgt und in seinem Handbuch bereits 1820 klar und bestimmt auseinander gesetzt, welche seinen Scharfblick als Beobachter in's hellste Licht setzen.[2]) Aus der grossen Menge von Substanzen, welche zur Beseitigung der Granulationen in Gebrauch standen, fiel seine Wahl auf zwei, welche ihm stets die besten Dienste leisteten, das Argentum nitricum als Stift und den Kupfervitriol in Form eines gut abgeschliffenen Krystalls, also jene beiden Mittel, welche auch heute noch in der Behandlung des Trachoms als nahezu unentbehrlich gelten. Er sagt: „es ist selbstverständlich, dass man mit einer sehr beschränkten Anzahl von Substanzen eine grosse Mannigfaltigkeit von Wirkungen erzielen kann durch die Art und Weise, wie man sie anwendet." „Weder der Blaustein noch das Silbernitrat sind als eigentliche Aetzmittel zu betrachten, sondern als kräftig zusammenziehende, umstimmende[3]) Mittel." „Dieselben müssen nicht in der Absicht, einen über die ganze Oberfläche sich erstreckenden Schorf zu bilden, applicirt werden, sondern mit grosser Zartheit." Im Allgemeinen gab er dem Kupfersulfat den Vorzug. Weder bei seinen Zeitgenossen, noch auch in der nächst folgenden Periode fanden diese Grundsätze gebührende Beachtung

[1]) L. c. pag. 72.

[2]) L. c. pag. 82.

[3]) To produce a gradual change in the condition and disposition of the part. l. c. pag. 82.

Digitized by Google
Original from UNIVERSITY OF CALIFORNIA
Generated on 2019-07-10 15:28 GMT / http://hdl.handle.net/2027/uc1.b3743155
Public Domain in the United States, Google-digitized / http://www.hathitrust.org/access_use#pd-us-google

und Nachahmung, bis dieselben mehr als zwanzig Jahre später von Andern abermals aufgestellt wurden und dann bald ziemlich allgemein zur Geltung kamen.

An manchen Orten und bei einzelnen Truppenabtheilungen trat offenbar auch damals schon die Krankheit in milderer Form auf. Wenigstens geben einige französische und englische Aerzte an, dass sie zu Blutentziehungen zu greifen keine Veranlassung hatten und mit einer schwachen Blei-, Kupfer- oder Silberlösung auskamen „nebst gehöriger Rücksicht auf Reinlichkeit". fügt *Brigges*, Schiffsarzt auf dem in der Bucht von Abukir vor Anker gelegenen englischen Kriegsschiffe „Ajax", allerdings hinzu.

Allmälig, in den dreissiger Jahren unseres Jahrhunderts machte sich eine allgemeinere Reaction gegen die enormen, oft wiederholten Blutentleerungen geltend. *C. H. Dzondi*, Professor der Medicin und Chirurgie in Halle, ist in seiner Flugschrift „Die einzig sichere Heilart der contagiösen Augenentzündung etc.", 1835, gegen die Manie der Blutentziehungen und Abführmittel in besonders drastischer Weise zu Felde gezogen. Da er die in Rede stehende Augenentzündung in den meisten Fällen auf einen skorischen Reiz zurückführen zu müssen glaubte, so hielt er es für das verwerflichste, „die Lebenskraft des ganzen Körpers herabzustimmen, die erhöhte Energie, die Normalentzündung, deren Zweck es immer sei, den feindlichen Reiz aus der Sphäre des Organismus hinauszuwerfen, abzuschwächen, wodurch der feindliche Reiz mit doppelter Macht auf den erschöpften Organismus eindringe." Es käme Alles darauf an, den skorischen Reiz zu beseitigen und das werde am sichersten erreicht durch „heisse Wasser-, Dampf- oder Spiritusbäder, so dass dadurch ein reichlicher, selbst nach dem Bade noch einige Zeit fortdauernder Schweiss hervorgelockt werde." Die Kur wurde noch unterstützt durch Tartarus stibiatus (0,1 ad 30,0) innerlich, „um den Hautkrampf aufzuheben und die Hautausdünstung zu befördern." Nebst dem fanden Vesicantien noch gelegentliche Anwendung. Lokale Mittel, ausser dreimal täglich wiederholten warmen Augenbädern von 3 bis 4 Minuten langer Dauer, verwarf *Dzondi* ebenfalls. Daneben verlangte er übrigens Sorge für reine Luft und häufige Bewegung im Freien bei trockenem, ruhigem Wetter.

Noch heftigere Ausfälle gegen die Blutentziehungen und Abführmittel — den Kehraus, wie er sie nannte — machte *Krüger-Hansen* in seiner Schrift „Entschleierung des bisherigen Curverfahrens bei der ägyptischen Augenentzündung", 1836; er ging

Digitized by Google
Original from UNIVERSITY OF CALIFORNIA
Generated on 2019-07-10 15:28 GMT / http://hdl.handle.net/2027/uc1.b3743155
Public Domain in the United States, Google-digitized / http://www.hathitrust.org/access_use#pd-us-google

jedoch, wie das bei Bekämpfung von Missbräuchen öfters vorkommt, in seinem Eifer entschieden zu weit. Auch andere, vorurtheilslos beobachtende Praktiker, welche Gelegenheit hatten, die contagiöse Augenentzündung bei Massenerkrankungen zur Genüge kennen zu lernen und zu behandeln, kamen zur Ueberzeugung, dass die reichlichen, oft wiederholten Blutentziehungen den Erfolg nicht erzielen, der ihnen zugeschrieben wurde, und in den meisten Fällen unnöthig sind. Der verdienstvolle österreichische Regimentsarzt *Burkard Eble* sprach es schon 1828 in seiner berühmt gewordenen Schrift: „Ueber den Bau und die Krankheiten der Bindehaut des Auges" und noch entschiedener in einer späteren Monographie: „Ueber die contagiöse oder ägyptische Augenentzündung", 1839, offen aus, dass oft wiederholte, kleine Aderlässe (zu 150—180 g) den erwarteten Einfluss auf das Auge nicht übten, vielmehr bei sehr hochgradiger Entzündung als zeitraubende, unnütze Spielerei anzusehen wären; die wiederholten, bis zur Ohnmacht fortgesetzten Blutentziehungen aber, wie sie angewendet werden mussten, wenn sie auf die Turgescenz und Röthe der Augen und auf die Schmerzen einen Einfluss nehmen sollten, weder nothwendig noch nützlich wären, ja selbst Siechkrankheiten nach sich ziehen konnten, welche noch nach Jahren den unglücklichen Opfern das Leben verkümmerten. Den Aderlass hielt er nur noch indicirt bei den höchsten Graden der Krankheit (wie wir sie jetzt wohl nur mehr bei der acuten Bindehautblennorrhoe zu sehen bekommen), wenn sie junge, kräftige Individuen betraf und „den synochischen Character an sich trug"[1]). Auch der preussische Regimentsarzt *J. B. Müller*, ein trefflicher Beobachter, welcher in seinen 1821 erschienenen „Erfahrungssätzen über die contagiöse oder ägyptische Augenentzündung" noch als eifriger Lobredner der allgemeinen Blutentziehung auftrat[2]), sah sich bereits zwei Jahre später veranlasst, zu erklären, dass er nur „bei einer sehr hohen synochischen Entzündungsstufe" zu einer ausgiebigen, allgemeinen Venesection schreite; in allen übrigen Fällen aber mit einer consequent durchgeführten localen Behandlung mit Quecksilbersalben, allenfalls mit örtlichen Aderlässen am Auge auskomme[3]). Und *de Leuw*, welcher die Krankheit haupt-

[1]) Die sogen. contagiöse oder ägyptische Augenentzündung. Stuttgart 1839. S. 202.

[2]) Siehe oben, S. 514.

[3]) Die neuesten Resultate über das Vorkommen, die Form und Behandlung einer ansteckenden Augenliderkrankheit unter den Bewohnern des Niederrheins. Leipzig 1823.

Digitized by Google
Original from UNIVERSITY OF CALIFORNIA
Generated on 2019-07-10 15:28 GMT / http://hdl.handle.net/2027/uc1.b3743155
Public Domain in the United States, Google-digitized / http://www.hathitrust.org/access_use#pd-us-google

sächlich unter den Bürgern und Landleuten im Regierungsbezirk Düsseldorf, wo dieselbe bereits um das Jahr 1820 ganz ausserordentlich verbreitet war, zu beobachten Gelegenheit hatte, kam in der Regel ohne Blutentziehungen aus. Möglichst viel Aufenthalt in freier Luft, fleissiges Auswaschen der Augen mit kaltem Wasser und Beharrlichkeit in der localen Behandlung mit Quecksilberpräcipitatsalben führten fast immer zum Ziele [1].

In Russland, wo die Krankheit 1818 unter der Form einer schweren Epidemie unter dem Militär in Warschau auftrat und seitdem in verschiedenen Garnisonen schlimme Verheerungen anrichtete, hielten die Aerzte noch in den dreissiger Jahren an ausgiebigen, allgemeinen und localen Blutentziehungen, Abführmitteln und Revulsiva im acuten Stadium der Krankheit fest. Erst wenn die heftigen entzündlichen Erscheinungen durch ein streng antiphlogistisches Verfahren beseitigt waren, oder bei von vornherein chronischem Verlaufe kamen verschiedene Topica, namentlich der Höllenstein, in Anwendung [2].

Eine neue Wendung kam in die Therapie der contagiösen Augenentzündung durch die von einem niederländischen Militärarzte, Dr. *Kerst* [3], ausgehende sogenannte Abortivbehandlung der Augenblennorrhoe durch energische Kauterisation der Lidbindehaut mit dem Lapisstift. Dieses Verfahren ergab *Kerst* unerwartet günstige Resultate und fand bei mehreren niederländischen Militärärzten Nachahmung. Als besonders eifriger Vertheidiger desselben trat der niederländische Chirurgien-major *Carl Gobée* auf in seiner Schrift: Die sogen. ägyptisch-contagiöse Augenentzündung [4], wodurch dieses „neue Curverfahren" erst in weiteren Kreisen bekannt wurde. *Gobée* hatte die Unzuverlässigkeit der bislang üblichen Behandlungsweise zur Genüge kennen gelernt und war überrascht durch die günstigen Erfolge der Lapisbehandlung. Ohne Zeit zu verlieren kauterisierte er sofort nachdrücklich die Bindehaut des oberen und unteren Lides mit dem Höllensteinstift. Die Kauterisation wurde je nach Umständen nach 8 bis 10 Stunden wiederholt.

---

[1]) Ueber die jetzt herrschende contagiöse, sogen. ägyptische Augenkrankheit. Essen 1824.

[2]) *R. Tschetirkin,* Ueber die Augenkrankheit, welche in der kaiserl. russ. activen Armee herrscht. Kalisch 1835.

P. Florio, Description historique, théorique et pratique de l'ophthalmie purul. observée de 1835 à 1839 dans l'hôpital militaire de St. Petersbourg. Paris 1841.

[3]) Heelkundige Mengelingen. Utrecht 1835. S. 237.

[4]) Leipzig 1841.

Digitized by Google
Original from UNIVERSITY OF CALIFORNIA
Generated on 2019-07-10 15:28 GMT / http://hdl.handle.net/2027/uc1.b3743155
Public Domain in the United States, Google-digitized / http://www.hathitrust.org/access_use#pd-us-google

In manchen Fällen reichten drei Kauterisationen aus, um die Bindehaut zur Abschwellung zu bringen. Nebenbei legte er ein grosses Gewicht auf fleissiges Reinigen des Bindehautsackes vom eitrigen Sekret und gab innerlich Chinin mit Opium. Bei den höchsten Graden der Blennorrhoe[1]) glaubte er einen starken Aderlass zu Beginn der Cur nicht entbehren zu könuen. In chronichen Fällen, wo die Granulationen stärker hervortraten, betupfte *Gobée* die einzelnen Granulationen schwächer oder stärker mit einem zugespitzten Lapisstift und liess dann mittelst eines Pinsels Milch darüber fliessen. Die Kauterisationen wurden alle 2 bis 3 Tage wiederholt. Nach 14 Tagen bis 3 Wochen sei in der Regel die Behandlung zu Ende geführt.

Strikte Nachahmung in weiteren Kreisen scheint sein Curverfahren wohl nicht gewonnen zu haben; aber es gab ohne Zweifel mit den Anstoss, dass sich nun eine rationellere Anwendung des *salpetersauren Silbers* Bahn brach, welches sich bald den ersten Platz unter den Topica bei der Behandlung der contagiösen Augenentzündung errang. Namentlich waren es die belgischen Aerzte, welche den Touchierungen der Bindehaut mit Silbersalpeter sowohl in der Form als Stift, als auch in starken Lösungen das Wort redeten. *Hairion*, der sich um die bessere Erkenntniss unserer Krankheit nicht unwesentliche Verdienste erworben hat, wollte zwar das Argentum nitr. angewendet wissen als Agent modificateur und nicht als Agent destructeur, benützte aber bei der chronischen, sowie bei der acuten Form der Ophthalmie, bei frischen, wie veralteten Granulationen so starke Lösungen (zu gleichen Theilen mit Wasser oder 1 Th. Argentum nitr. auf 2 bis 3 Th. Wasser) und wiederholte ihre Application bei stärkerer Eiterung ein oder selbst mehrere Male im Tage, so dass doch wohl die zerstörende Wirkung mehr in den Vordergrund trat[2]). Andere wie *Gouzée*, *Thiry* und *Fallot* bedienten sich des Höllensteinstiftes. Auch *Thiry* nimmt für seine Behandlungsweise das Prädikat einer Médication modificatrice in Anspruch und sieht dieselbe an comme le traitement spécifique de l'affection granuleuse, quel que soit son siége, und glaubt nicht, dass dieselbe durch eine andere mit Vor-

[1]) Blennorrhoische und acut trachomatöse Erkrankungen wurden damals noch fast allgemein unter dem Namen der contagiösen oder ägyptischen Augenentzündung zusammengeworfen, ebenso chronisch-blennorrhoische Formen und das sogen. papilläre Trachom.

[2]) Nouvelles considérations pratiques sur l'ophth. de l'armée. Arch. belges de médecine militaire 1848; Tom. II. pag. 141.

Digitized by Google
Original from UNIVERSITY OF CALIFORNIA
Generated on 2019-07-10 15:28 GMT / http://hdl.handle.net/2027/uc1.b3743155
Public Domain in the United States, Google-digitized / http://www.hathitrust.org/access_use#pd-us-google

theil ersetzt werden könne; verlangt aber, dass die Kauterisation tief sei und so zu sagen continuirlich, d. h. in kurzen Zwischenräumen wiederholt und gleichmässig über die ganze Oberfläche der kranken Conjunctiva vertheilt. Die Aetzung müsse in Action treten vom ersten Auftreten der Granulationen und die Heftigkeit entzündlicher Zufälle bilde keineswegs eine Gegenanzeige[1]). Auch *Fallot's* reiche Erfahrung geht dahin, dass man kräftig kauterisieren müsse und die sämmtlichen Granulationen der inneren Lidfläche auf einmal. Die Vorschrift, nur leicht zu touchieren, von so beachtenswerthen Seiten sie auch ausgehe, hält er vielmehr comme le résultat d'une spéculation de cabinet, que de l'observation des malades. Dennoch hat die Erfahrung seither ergeben, dass die Wahrheit auf Seite derjenigen stand, deren warnende Stimme *Fallot* als vom grünen Tisch ausgehend bespöttelte. Das Argentum nitr. hat seinen bevorzugten Platz unter den Heilmitteln der Granulationen und anderer Bindehautkrankheiten behauptet; aber wir wissen jetzt, dass es keineswegs ein Abortivmittel darstellt, als welches es die belgischen Aerzte namentlich eine Zeit lang ansahen, sondern dass es, in zweckmässiger Weise und im richtigen Stadium angewendet, geeignet ist, Schwellung und Hyperaemie der Schleimhaut wirksam zu vermindern, eine starke Secretion zu beschränken und die Resorption der pathologischen Einlagerungen zu befördern. Eine derartige Anschauung über die Wirkung der Caustica hat sich bei den Ophthalmologen allmälig mehr und mehr Bahn gebrochen; aber niemals sind die Indicationen, die Art der Wirkung und die Bedingungen, unter welchen der angestrebte Erfolg erreicht wird, in so klarer und präciser Weise vorgetragen worden, als es von *Albrecht v. Graefe* in seinem wahrhaft klassischen Aufsatz über die diphtheritische Conjunctivitis und die Anwendung des Causticum bei acuten Entzündungen[2]) geschehen ist. Die hier niedergelegten Grundsätze sind heut zu Tage zu bekannt — oder sollten es wenigstens sein —, als dass es nöthig wäre, hier näher darauf einzugehen. Nur den folgenden Satz möchte ich mir erlauben, wörtlich zu citiren: „Es irrt, wer glaubt, das Aetzmittel in den genannten Krankheiten sei unbedingt ein Abortivmittel; der richtige Standpunkt ist der, dass in jedem einzelnen Falle die Anwendung und Wiederholung des Causticums nach dem Charakter der Schleimhaut und deren Verhalten gegen die gebildete Eschara

[1]) Compte-rendu du Congrès d'ophthalm. de Bruxelles 1857. Paris 1858. pag. 343.

[2]) Arch. f. Ophth. I. 1. Abth. S. 168 ff. 1854.

Digitized by Google
Original from UNIVERSITY OF CALIFORNIA
Generated on 2019-07-10 15:28 GMT / http://hdl.handle.net/2027/uc1.b3743155
Public Domain in the United States, Google-digitized / http://www.hathitrust.org/access_use#pd-us-google

zu reguliren ist“ [1]). Die Lösung, die *v. Graefe* dabei im Sinne hatte, ist eine 2procentige. Schwache Silberlösungen (0,1—0,2 %), eingeträufelt, bringen die heilsamen Erfolge nicht hervor; sie schaden nur, indem sie ganz ungleichmässig wirken und den Reizzustand steigern, eine Erfahrungsthatsache, die leider heute noch von vielen Aerzten ignorirt wird. Bei starker Verdickung der Schleimhaut und gleichzeitig bestehender reichlicher Secretion ist es vortheilhaft, das Argentum nitr. als Stift zu gebrauchen, aber nicht, wie es früher üblich war, rein, sondern zu gleichen Theilen oder im Verhältniss von 1 zu 2 mit Kali nitricum versetzt, und dann gehörig mit Salzwasser abzuspülen[2]). Es hat diese Art der Anwendung den Vortheil, die Wirkung des Causticums strenger zu lokalisiren, während gleichzeitig die Intensität derselben je nach der Stärke des Andrückens des Stiftes zweckmässig angepasst werden kann.

V. Hasner scheint einer der Ersten gewesen zu sein, der auf den Gedanken kam, die ätzende Wirkung des Lapis infernalis durch Beimischung einer anderen Substanz abzuschwächen, ohne seiner Consistenz zu schaden[3]). Der hiesige Apotheker *Dittrich* schlug hierzu den Salpeter vor und brachte ein Präparat zu Stande, welches sich seither im Arzneischatz der Ophthalmologen allgemein eingebürgert hat unter dem Namen Lapis mitigatus. Uebrigens erwähnt schon *Gulz* in seinem Reisebericht aus Paris 1845, dass er bei *Demarres* und *Cunier* einen Lapis in Gebrauch gesehen habe, dessen Wirkung durch Zusatz von Kalisalpeter gemildert war[4]).

Neben dem salpetersauren Silber haben noch zwei andere Metallsalze mit Recht grossen Ruf bei der Behandlung der granulösen Bindehautentzündung sich erworben, *das schwefelsaure Kupfer* und *das essigsaure Blei.*

Das erstere haben wir schon oben unter den Aetzmitteln kennen gelernt, welche man früher anwendete, um die Wucherungen und Granulationen auf der Bindehaut zu zerstören.[5]) Später, etwa gegen Ende der vierziger Jahre, ist man mehr und mehr zur Erkenntniss gekommen, dass man mit dem Kupfervitriol nicht eine eigentliche Aetzung bezwecken dürfe, sondern seine kräftig adstringirende Eigenschaft zur Wirkung kommen lassen und durch einen gewissen Grad von Reizung die Resorption der pathologischen Einlagerungen der Schleimhaut bethätigen solle.

---

[1]) L. c., S. 205.

[2]) *V. Graefe* (l. c. S. 202, 206 u. 209) u. A.

[3]) Entwurf einer anatom. Begründung der Augenkrankheiten. Prag 1847.

[4]) Medic. Jahrhücher des österr. Staates. Jahrgang 1845. 52. Band, S. 381.

[5]) S. S. 517.

Digitized by Google
Original from UNIVERSITY OF CALIFORNIA
Generated on 2019-07-10 15:28 GMT / http://hdl.handle.net/2027/uc1.b3743155
Public Domain in the United States, Google-digitized / http://www.hathitrust.org/access_use#pd-us-google

Das Cuprum ist in den Fällen, wo die entzündliche Lockerung und starke Hyperaemie zurückgegangen ist, die schleimig eiterige Secretion sich bereits beträchtlich vermindert hat und es sich hauptsächlich um die Beseitigung der Hypertrophie der Bindehaut, namentlich einer starken Wucherung des Papillarkörpers handelt, in der Therapie des Trachoms wirklich unentbehrlich und kaum durch etwas Besseres zu ersetzen. *Gulz* erklärt 1850 die Wirkung des schwefelsauren Kupferoxyds „nach tausendfältiger Erfahrung als eine fast specifische[1]). Auch der schon oft genannte, vielerfahrene Militärarzt *J. B. Müller* anerkannte auf dem ersten internationalen Ophthalmologencongress zu Brüssel[2]), 1857, die äusserst günstige Wirkung des Kupfersulfats, wenn es gleich nach Ablauf des acut-entzündlichen Stadiums angewendet wurde und erklärt es in diesen Fällen überlegen dem salpetersauren Silber, welches damals von den meisten Rednern als souveraines Heilmittel gegen die Granulationen proclamirt wurde. Es ist bei Anwendung des Blausteins recht wichtig, auch die obere Uebergangsfalte zu touchieren, indem man den glatten, von zwei Seiten flach zugeschliffenen Krystall unter dem convexen Rand des umgestülpten, oberen Lides in den oberen Blindsack vorschiebt. Dass unter der Kupferbehandlung auch ein nicht zu dichter Pannus sich prompt zurückbildet, ist bekannt: nur muss man streng darauf Acht haben, ob nicht Hornhautgeschwürchen, wie sie nicht selten am unteren Rand des Pannus auftreten, vorhanden sind, in welchem Falle das Cuprum durchaus nicht vertragen wird. Andere Anwendungsweisen des schwefelsauren Kupferoxyds, als Tropfwasser oder in Salbenform[3]) halte ich nicht für empfehlenswerth. Zum häuslichen Gebrauch den Kranken mitgegeben, kann es unter Umständen bedenkliche Zustände zur Folge haben. *Warlomont's* Vorschlag, bei üppig wuchernden Granulationen eine dicke Lage fein gepulverten Kupfervitriols auf die Conjunctiva aufzutragen[4]), hat glücklicher Weise wenig Nachahmer gefunden.

Das neutrale essigsaure Blei ist bei der Behandlung des

---

[1]) Die sogen. ägyptische Augenentzündung etc. Wien 1850. S. 119.

[2]) Compte-rendu du Congrés d'ophthalmologie, publié par le Dr. Warlomont. Paris 1858. pag 295.

[3]) *Mannhardt*, damals in Constantinopel, rühmte sehr eine Kupfer-Glycerinsalbe (0 15 bis 0,25 auf 5,0), welche er „zunächst aus Bequemlichkeitsrücksichten, da die grosse Zahl der Trachomkranken eine manuelle Behandlung unmöglich machte, einführte". Arch. f. Ophthalm. XIV., 3. Abth., S. 35. 1868

[4]) Klin. Mtbl. f. Augenhk. 1863. S. 493.

Digitized by Google
Original from UNIVERSITY OF CALIFORNIA
Generated on 2019-07-10 15:28 GMT / http://hdl.handle.net/2027/uc1.b3743155
Public Domain in the United States, Google-digitized / http://www.hathitrust.org/access_use#pd-us-google

Trachoms sowohl in Lösungen, als in Pulverform in Anwendung gekommen. In letzterer Form wurde es von dem belgischen Militärarzt *Buys* in Aufnahme gebracht. Der fein gepulverte Bleizucker wurde mittelst eines in Wasser befeuchteten Pinsels in ziemlich dicker Schicht nach und nach auf die Bindehaut der Lider und der Uebergangsfalte in ihrer ganzen Ausdehnung aufgetragen und die Procedur je nach der Empfindung des Kranken nach 4, 6, 8 oder mehr Tagen wiederholt[1]). Die Erfolge dieser Behandlungsweise gegen die chronischen, ohne Secretion einhergehenden Granulationen wurden von *Buys* und anderen belgischen Aerzten, besonders von *Warlomont*, aber auch von einigen ausländischen, so dem dänischen Militärarzt und Professor *Bendz*[2]) als ganz ausserordentliche hingestellt. Genauer betrachtet, hat dieses Verfahren aber seine ernsten Nachtheile; denn der Bleizucker wirkt, trotzdem der Schorf lange Zeit auf der Schleimhaut haften bleibt und als Fremdkörper reizt, doch nur oberflächlich, hindert keineswegs die Bildung neuer Follikel und schützt ebensowenig vor Rückfällen, ganz abgesehen von der Gefahr der Bleiincrustation von Hornhautgeschwüren, auf welche *Buys* geradezu das Pulver zu appliciren empfiehlt. In dieser Form ist daher die Anwendung des neutralen essigsauren Bleis vollkommen aufgegeben worden. In Lösungen aber von 1 bis 2 Procent, als Pinselwasser auf die Bindehaut aufgetragen und nach wenigen Sekunden mit Wasser abgespült, kann es bei frischen Formen und in leichteren Fällen, wenn die Hyperaemie mässig und die Schleimhautschwellung mehr durch seröses Transsudat bedingt erscheint, die Follikel, namentlich in der Uebergangsfalte, deutlich hervortreten und die Secretion nur gering ist, oft mit grossem Vortheil verwendet werden. Bei der sogenannten Conjunctivitis follicularis hat sich mir das „Plumbum aceticum perfecte neutr." als Pinselwasser sowohl, als auch als Salbe (0,3 ad 10,0) bestens bewährt. Wenn man in der Lage ist, die hygienischen Verhältnisse zu verbessern, so reichen übrigens hierbei bisweilen schon öfters am Tage wiederholte Borsäurewaschungen aus.

An dieser Stelle ist auch der *Aqua Chlori* zu gedenken, welche *A. v. Graefe* als Topicum bei frischen Granulationen in

---

[1]) Archives belges de méd. milit. Tome XII., pag. 378. 1853. Ce n'est pas au chirurgien de déterminer l'opportumité d'une nouvelle action; c'est le malade lui-même qui en reconnaît le besoin, par le retour de la sensation incommode qu'il éprouvait.

[2]) L. c., pag. 255.

Digitized by Google
Original from UNIVERSITY OF CALIFORNIA
Generated on 2019-07-10 15:29 GMT / http://hdl.handle.net/2027/uc1.b3743155
Public Domain in the United States, Google-digitized / http://www.hathitrust.org/access_use#pd-us-google

solchen Fällen mit Vortheil verwendete, wo wegen des vorhandenen Reizzustandes die metallischen Pinselwässer noch nicht vertragen werden[1]).

Das salpatersaure Silber, der Kupfervitriol und das essigsaure Blei haben sich von allen Topica bei der Behandlung der verschiedenen Stadien und Formen des Trachoms mit Recht den besten Ruf erworben und sie sind es, welche in den letzten drei oder vier Jahrzehnten wohl in allen civilisirten Ländern der alten und neuen Welt bei der medicamentösen Therapie des Trachoms, wenn nicht ausschliesslich, so doch vorwiegend verwendet wurden. Gewiss ist, dass damit viele Trachome wirklich geheilt, d. h. zu einem günstigen Ablauf geführt und Rückfälle dauernd verhütet worden sind. *Jacobson* ging entschieden zu weit, wenn er in seinen Beiträgen zur Pathologie des Auges, 1888, erklärte, dass er „des Pinselns gründlich müde" und des Vertrauens zu Medicamenten völlig bar, jede medicamentöse Therapie beim Trachom verwerfe und sein Heil einzig in der operativen Behandlung suche[2]). Allerdings wird sich kein einigermassen erfahrener Augenarzt verhehlen, dass bei der medicamentösen Behandlung des Trachoms ein grosser Aufwand an Zeit, Geduld und Ausdauer von Seiten des Patienten, wie des Arztes erforderlich ist, um das Resultat zu erreichen, welches das Ziel jeder Therapie sein muss, die gründliche Heilung. Daran eben scheitert in so zahlreichen Fällen die radikale Behandlung des Trachoms, daher rühren die häufigen Klagen über Rückfälle, daher die grosse Schwierigkeit, ja ich möchte sagen Unmöglichkeit, die Krankheit in verseuchten Orten auszurotten, dass die Patienten vorzeitig aus der Behandlung entlassen werden oder, sobald die subjectiven Beschwerden sich gemildert haben und eine etwa vorhandene Sehstörung beseitigt ist, der Behandlung sich entziehen oder wegen Armuth oder häuslicher Verhältnisse überhaupt gar nicht in der Lage sind, Monate lang in ambulatorische Behandlung zu kommen oder in einer Heilanstalt zu verweilen. Dass mit Salben oder Tropfwässern, welche man den Kranken etwa nach Hause mitgiebt, wenig oder nichts genützt wird, dürfte trotz der gegentheiligen Versicherungen *Mannhardt's*[3]), *v. Oettingen's*[4]) und Anderer wohl heute von Niemand mehr ernstlich

[1]) Arch. f. Ophthalm. X. B., 2. Abth. S. 197.

[2]) S. 81.

[3]) l. c.

[4]) Die ophthalmolog. Klinik Dorpats in den drei ersten Jahren ihres Bestehens 1871. S. 38.

Digitized by Google
Original from UNIVERSITY OF CALIFORNIA
Generated on 2019-07-10 15:29 GMT / http://hdl.handle.net/2027/uc1.b3743155
Public Domain in the United States, Google-digitized / http://www.hathitrust.org/access_use#pd-us-google

in Zweifel gezogen werden; denn abgesehen davon, dass, wie schon oben erwähnt, eine Kupfersalbe, wenn ihre Anwendung nicht sorgfältig überwacht wird, arges Unheil anrichten kann[1]), so wird die Application der Medicamente von indolenten Kranken meist ganz unregelmässig und nicht selten in unzweckmässiger oder ungenügender Weise vorgenommen; endlich verbleiben die Kranken unter den schädlichen, hygienischen Verhältnissen, welchen sie in einer gut eingerichteten und sorgfältig geleiteten Heilanstalt entzogen sind. Diese Schwierigkeiten traten mir in ihrer ganzen Krassheit entgegen, als ich 1876 die damals eben errichtete Universitätsaugenklinik in Giessen übernahm. Ich fand dort ganze Dörfer verseucht und in manchen Bauernfamilien sämmtliche Glieder vom Grossvater an bis zu drei- und vierjährigen Kindern herab von der Krankheit in verschiedenen Stadien und Formen ergriffen.

Nach solchen und ähnlichen Erfahrungen ist gewiss bei so Manchem das Bedürfniss lebhaft geworden, die Dauer der Behandlung möglichst abzukürzen, ohne jedoch Residuen der Krankheit in irgend einem Schlupfwinkel des Bindehautsackes zurückzulassen. Schon *J. B. Müller* hatte richtig erkannt und in seinen „Erfahrungssätzen" ausgesprochen, dass, so lange sich nur noch irgend etwas specifisch krankhaft Verändertes in der Conjunctiva palpebr. vorfinde, besonders aber so lange vermehrte schleimig-eiterige Absonderung bestehe, die Krankheit für Andere mittheilbar ist und auch für den Träger selbst noch verderblich werden kann[2]). Aehnlich, wenn auch minder präcis, haben sich *Rust*[3]) und Andere ausgedrückt und *Van Lil* war vielleicht der Erste, der mit Nachdruck darauf aufmerksam machte, dass die obere Uebergangsfalte jener Schlupfwinkel sei, wo „die Granulationen" der Beobachtung und der Behandlung sich entzögen und dass von da die Recidiven meist ihren Ausgang nähmen[4]).

Nachdem sich die Ueberzeugung mehr und mehr befestigt hatte, dass die sulzigen, froschlaichartigen Einlagerungen, die „vesiculären" oder „glandulären Granulationen", die sogen. Trachomkörner als das eigentlich specifische Element des trachomatösen Processes anzusehen seien, lag es nahe, *durch eine raschere Beseitigung dieser*

---

[1]) Wird auch von *v. Oettingen* zugegeben, l. c.

[2]) Erfahrungssätze über die contagiöse oder ägypt. Augenentzündung. Mainz 1821.

[3]) l. c. S. 239.

[4]) Archives belges de méd. milit. T. IV. 1849, pag. 275.

Digitized by Google
Original from UNIVERSITY OF CALIFORNIA
Generated on 2019-07-10 15:29 GMT / http://hdl.handle.net/2027/uc1.b3743155
Public Domain in the United States, Google-digitized / http://www.hathitrust.org/access_use#pd-us-google

Einlagerungen eine Abkürzung des Krankheitsverlaufes und eine radicale Heilung anzustreben. Der Augenarzt, *Dr. Pilz*[1]), in Prag war der Erste, welcher diese Idee practisch verwerthete und 1854 ein Verfahren beschrieb, welches sicher schon damals mehr Anerkennung uud Nachahmung gefunden haben würde, wäre die ophthalmologische Welt nicht so allgemein beherrscht gewesen durch den an und für sich unzweifelhaft richtigen Grundsatz von der modificirenden, umstimmenden Wirkung der anzuwendenden Topica, einem Grundsatz, den wir oben als einen wesentlichen Fortschritt in der Therapie des Trachoms bezeichnet haben, da dadurch den abortiven Aetzungen ein Ende gemacht wurde. *Pilz* excidirte durch einen tief geführten Schnitt mittelst einer geraden oder gekrümmten Scheere die einzelnen Körner aus der Tiefe der Bindehaut und zwar vorwaltend die im oberen und unteren Uebergangstheile sitzenden, aber auch diejenigen, welche zuweilen auf der halbmondförmigen Falte vorkamen. Er hatte die Beobachtung gemacht, wie neuerdings auch *Schneller* u. A., dass die Excision der Körner im Uebergangstheile genüge, um auch die in der Lidbindehaut sitzenden sich verkleinern und schwinden zu sehen. Vorsichtig, wie er war, schnitt *Pilz* auf einmal nie mehr, als ein bis zwei Körner aus und wiederholte das Verfahren jeden zweiten oder dritten Tag; dabei liess er jedes Mal etwas nachbluten. Bei ganz frischem Trachom reichte das Anritzen der Körner mit einer Staarnadel aus, um den sulzigen Inhalt austreten zu machen. War nach Verschwinden der Körner noch ein höherer Grad gelatinöser Infiltration der Tarsalbindehaut des oberen Lides zurückgeblieben, so machte er am convexen Rande des umgestülpten Lides einige kurze Incisionen mit der Staarnadel, worauf sich eine sulzige Masse entleerte, eventuell durch Druck zum Austreten gebracht werden konnte. Leichte Touchirungen mit Cuprum sulfur. schlossen endlich die Behandlung ab. Die Resultate, die *Pilz* durch dieses Verfahren erzielte, waren nach seiner Aussage geradezu staunenswerth.

Noch viel weniger Anklang fand ein Versuch *Borelli's*, die alte, hippokratische Ophthalmoxysis in etwas modificirter Form wieder aufleben zu lassen, indem er ein aus Metallfäden gebildetes, bürstenartiges Instrument, Scardasso genannt, angab, mit welchem die Körner so zu sagen aus der Bindehaut herausgebürstet werden

[1]) Zur Therapie des Trachoms. Vierteljahrschr. f. d. pract. Heilkunde. 42. B. (XI. Jahrg.) S. 73.

Digitized by Google
Original from UNIVERSITY OF CALIFORNIA
Generated on 2019-07-10 15:29 GMT / http://hdl.handle.net/2027/uc1.b3743155
Public Domain in the United States, Google-digitized / http://www.hathitrust.org/access_use#pd-us-google

sollten[1]). Nicht glücklicher waren *Anagnostakis* in Athen und *Fadda* mit ganz ähnlichen Vorschlägen. *Fadda's* Instrument bestand aus einer kleinen Metallplatte, die mit sehr feinen, reihenweise angeordneten Zähnchen besetzt war, und erhielt von seinem Erfinder den Namen Spianatore (von spianare, ebnen, abschleifen)[2]). In neuester Zeit ist eine solche Trachombürste noch einmal erfunden worden von *Th. v. Schröder* in St. Petersburg[3]) und es würde mich nicht wundern, wenn das Verfahren noch öfters da und dort auftauchte, gehen ja doch seine Wurzeln auf alte Volksgebräuche zurück, die im Orient, wie in den Ostseeländern (bei den Esthen) heimisch sind.

Ein anderes Verfahren, welches die isolirte Zerstörung der einzelnen Trachomfollikel bezweckt, ist *das Ausbrennen* derselben *mit dem Glühdraht oder einem feinen Thermocautère. Samelsohn*[4]) war der Erste, der diesen Weg einschlug und zugleich eine gute theoretische Motivirung gab für die Zulässigkeit seines Verfahrens, das sich ihm und nach ihm auch Anderen recht gut bewährte. In einer Sitzung wurde immer nur eine gewisse Anzahl Körner mit einem feinen Glühdraht kauterisirt und die Procedur nach Pausen von einer bis vier Wochen wiederholt. Während *Samelsohn*, *Fröhlich*[5]), *Wicherkiewicz*[6]), *Fieuzal*[7]), *Hirschmann* in Charkow[8]) u. A. die galvanokaustische Behandlung bei weiter vorgeschrittenen Trachomen mit mehr oder weniger zahlreichen, sulzigen Körnern vornahmen, üben *Reich* in Tifliss[9]) und Oberstabsarzt *Burchardt* in Berlin[10]), welchen beiden eine grosse Erfahrung zur Seite steht, die punktförmige Kauterisation der Follikel in wiederholten Sitzungen auch in den Anfangsstadien der folliculären Bindehautentzündung mit bestem Erfolge. *Dehenne* zieht den Thermocautère vor[11]). Es ist kein Zweifel, dass das Verfahren der isolirten Kauterisation

---

[1]) Giorn. d'Oftalmologia ital. Vol. 3. 1859.

[2]) L'Imparziale. 1870. No. 1.

[3]) St. Petersburger med. Wochenschr. 1888. No. 1.

[4]) Arch. f. Augen- und Ohrenheilkunde. III. B. 1. Abth. S. 123. 1873.

[5]) Klin. Mtbl. f. Augenheilk. 1884. S. 5 u. Arch. f. Augenheilk. XVI. B. 1886. S. 21.

[6]) Klin. Mtbl. 1886. S. 493.

[7]) Bulletin de la clinique nationale ophtalmol. de l'hospice des Quinze-Vingts Tome V. pag. 155. 1887.

[8]) Ann. d'oculist. Tome LXXVII. pag. 263. 1877.

[9]) Klin. Mtbl. f. Augenheilk. 1888. S. 56.

[10]) Deutsche Militärärztl. Zeitschr. 1889. Heft 4.

[11]) Rev. d'oculistique. 1884. pag. 137.

Digitized by Google
Original from UNIVERSITY OF CALIFORNIA
Generated on 2019-07-10 15:29 GMT / http://hdl.handle.net/2027/uc1.b3743155
Public Domain in the United States, Google-digitized / http://www.hathitrust.org/access_use#pd-us-google

der Trachomkörner wegen der Möglichkeit einer ganz lokalen Einwirkung mit Schonung der bloss entzündlich afficirten Nachbarschaft, wegen der Geringfügigkeit der Narbenbildung und der nur sehr mässigen Reaction, welche der kleinen Operation folgt[1]), sich zur Radicalbehandlung des Trachoms sehr wohl eignet und man verhältnissmässig rasch eine dauernde Heilung damit erzielen kann, vorausgesetzt, dass man die obere Uebergangsfalte in geeigneter Weise zur Ansicht bringt und auch hier die Follikel gründlich zerstört. Ich habe selbst das Verfahren wiederholt in frischeren Fällen angewendet und war mit den Resultaten recht wohl zufrieden. Der Galvanokaustik mit einer breiteren Platinplatte, wie sie *Korn*[2]) und später *Unterharnscheidt*[3]) empfahl, möchte ich jedoch nicht das Wort reden. Wegen der später auftretenden, hässlichen Narben, die auch *Just*[4]) nach diesem Verfahren gesehen hat, ist *Korn* selbst später zur punktförmigen Kauterisation nach *Samelsohn* übergegangen[5]).

Die elektrolytische Wirkung des galvanischen Stromes ist zur Behandlung des Trachoms schon mehr als einmal, namentlich von Italienern, herbeigezogen worden. In neuester Zeit hat *G. L. Johnson*[6]) ein Verfahren angegeben, welches sich durch besondere Complicirtheit auszeichnet. Die Operation muss in tiefer Narkose und bei Erkrankung aller vier Lider in zwei Sitzungen vorgenommen werden. Sie besteht darin, dass zunächst mit einem aus drei Klingen zusammengesetzten Messer eine grössere Anzahl entsprechend tiefer, von einem Augenwinkel zum andern gehender Scarificationen gemacht werden und dann eine mit zwei schmalen Platinplatten versehene Elektrode durch die vorher gemachten Furchen hindurchgezogen wird, wobei dicker Schaum von Wasserstoffgasblasen den Weg der Platten markirt. Zum Schlusse wird noch Calomel aufgestreut, eine β-Naphtholsalbe darüber gestrichen und ein Verband von dicken, feuchten Compressen angelegt, nöthigenfalls auch Eis applicirt. Ob dieses complicirte und ziemlich eingreifende Verfahren viele Nachahmer finden wird, scheint mir

[1]) *Burchardt* hat in manchen Fällen bis zu 50 Follikel an einem Lid in einer Sitzung cauterisirt und nur eine mässige, rasch vorübergehende Schwellung der Bindehaut darnach beobachtet. In grellem Gegensatze hierzu steht die Behauptung *Schneller's*, „dass das Brennen des Trachoms (mit Paquelin oder galvanokaustisch) eine nicht ganz geringe Reizung des Auges mit Lid- und Bindehautödem und Hornhautentzündung hervorruft (Arch. f. Ophthalm. B. XXXIII. 3. Abth. S. 131). Ich habe zwar nie die Galvanocaustik bei Trachom in solchem Umfange geübt, wie *Burchardt;* aber soweit meine Erfahrungen reichen, könnte ich *Schneller's* Angaben nicht bestätigen.

[2]) Berliner klin. Wochenschr. 1870. S. 221.

[3]) Klin. Mtbl. f. Augenheilk. 1883. S. 53.

[4]) Zweiter Bericht über die Augenheilanstalt zu Zittau. S. 6 und Klin. Mtbl. f. Augenheilk. 1883. S. 162.

[5]) Ibidem. S. 245.

[6]) Arch. f. Augenheilk. XXII. B. 1890. S. 80.

Digitized by Google
Original from UNIVERSITY OF CALIFORNIA
Generated on 2019-07-10 15:29 GMT / http://hdl.handle.net/2027/uc1.b3743155
Public Domain in the United States, Google-digitized / http://www.hathitrust.org/access_use#pd-us-google

etwas zweifelhaft, um so mehr, als es nicht ganz leicht zu sein scheint, den Strom so zu wählen und so einwirken zu lassen, dass gerade der gewünschte Erfolg erreicht wird.

Die gegenwärtig bei einer operativen Behandlung des Trachoms am meisten geübten Verfahren sind *das Ausschneiden mehr oder weniger grosser Antheile der erkrankten Bindehaut, das Ausquetschen und Auskratzen der Follikel.*

Dass in den ersten Jahrzehnten nach dem Auftreten der Ophthalmia militaris in den europäischen Heeren das Wegschneiden der harten, warzigen oder fleischigen Granulationen, welche, bei dem Mangel einer entsprechenden Lokalbehandlung in den ersten Stadien der Krankheit, sehr häufig zurückblieben, gang und gebe war und auch die Excision grösserer, wuchernder und mit Granulationen besetzter Bindehautfalten von vorsichtigen Chirurgen, wie *Vetch, Eble, Himly* u. A. für zulässig erklärt, ja empfohlen wurde, haben wir bereits oben gesehen. In den folgenden drei Jahrzehnten kam das Ausschneiden, wenn wir absehen von vereinzelt gebliebenen Versuchen, wie die oben erwähnten von *Pilz*, ganz und gar ausser Uebung, ja es wurde überhaupt jede, auf operative Beseitigung der Granulationen abzielende Therapie als verwerflich proscribirt. Als einen der letzten Ausläufer dieser Richtung haben wir wohl den warnenden Ausruf anzusehen, welchen *Saemisch* an die Spitze des Kapitels über die Therapie der Conjunctivitis granulosa setzt[1]). Excisionen kleinerer, bis 1 cm langer und mehrere mm breiter Streifen aus der geschwellten, follikelbesetzten Bindehaut sind trotzdem von vielen Augenärzten, zum Theil nur zum Zweck histologischer Untersuchungen, ausgeführt worden und man hatte dabei Gelegenheit, sich zu überzeugen, dass dieselben nicht allein ohne Schaden ertragen wurden, sondern oft von sichtlichem Nutzen sich erwiesen und die zurückbleibende lineare Narbe keinerlei Störung verursachte. Methodisch ausgebildet wurde das Verfahren aber erst von *Galezowski*, der im Jahre 1874 zum ersten Male über eine grössere Anzahl von Fällen berichtete, in welchen er die Excision der mit Granulationen besetzten Uebergangsfalte an einem oder beiden Lidern vorgenommen hatte[2]) Die obere Uebergangsfalte wurde nach Umstülpung des Lides mit einer besonders hierzu construirten Hackenpincette hervorgezogen. Drei Tage nach der Excision sollte die medicamentöse Behandlung wieder

[1]) Handbuch der gesammten Augenheilk. von *Graefe* und *Saemisch*. IV. B. 2. Th. S. 68.

[2]) Recueil d'opht. pag. 132.

Digitized by Google
Original from UNIVERSITY OF CALIFORNIA
Generated on 2019-07-10 15:29 GMT / http://hdl.handle.net/2027/uc1.b3743155
Public Domain in the United States, Google-digitized / http://www.hathitrust.org/access_use#pd-us-google

aufgenommen werden. Es sind hauptsächlich die älteren Trachome mit stark entwickelten, folliculären Wucherungen, bei welchen das Verfahren zur Anwendung kommt. Im December 1878 konnte *Galezowski* der Société de chirurgie in Paris bereits über 227, nach seiner Methode operirte Fälle berichten, von denen 213 einen günstigen Erfolg hatten[1]). Jene narbigen Retractionen, welche beim spontanen Ablauf des Trachoms so häufig sind, seien bei seinen Operirten nicht eingetreten. Grossen Beifalls hatte sich *Galezowski's* Methode der Trachombehandlung von Seiten dieser Gesellschaft eben nicht zu erfreuen; es wurden verschiedene Einwendungen gemacht und allerhand Befürchtungen ausgesprochen. Um diese zu entkräften, liess er später wiederholt durch seine Schüler über die Operation Mittheilungen machen. *Brachet* berichtete 1882 über einen Kranken, bei welchem vor 7 Jahren die Uebergangsfalten excidirt worden waren. Derselbe ist vollkommen geheilt geblieben, die Bewegungen des Augapfels waren nach keiner Richtung hin gehemmt, die Lider standen gut und zeigten keine Deformation[2])

In Deutschland war es *Heisrath*, damals Assistent an der Königsberger Universitäts-Klinik, welcher, veranlasst durch die auffallend günstige Heilung eines die ganze Breite des Tarsus einnehmenden, etwa 4 mm hohen Substanzverlustes, den *Jacobson* zum Zweck mikroskopischer Untersuchung durch Ausschneiden eines Knorpelstreifens erzeugt hatte[3]), die Methode der Excision des Uebergangstheils mit Einschluss eines mehr oder weniger breiten Stückes vom Tarsus an einem grossen Materiale ausbildete und empfahl[4]). Die Indication zu dieser Operation geben nach *Heisrath* vor Allem diejenigen Fälle ab, bei welchen der trachomatöse Process bereits grosse Fortschritte gemacht hat, einerseits wo zahlreiche tiefsitzende Körner in der Conjunctiva des oberen Lides eingebettet sind, bei nur mässiger Wulstung und Hyperaemie der Uebergangsfalten, und in späteren Stadien oft das Bild der sogenannten sulzigen Degeneration der Bindehaut eintritt mit Verkrümmung des Tarsus, andererseits bei Formen, die mit stark ent-

---

[1]) Progrès méd. No. 49.

[2]) Recueil d'opht. 1882. No. 2. pag. 69. Weitere Berichte stammen von *Aguilar Blanch*, Revista de Ciencias medicas. Barcelona 1882, dann von *Parisotti*, Recueil d'ophtalm. 1883. No. 5 und 6, pag. 250 und 321, und von *Wukchewitsch*, Thèse de doctorat. Paris 1884.

[3]) Beiträge zur Pathologie des Auges von *J. Jacobson*. 1888, S. 84.

[4]) Berliner kl. Wochenschr. 1882, No. 28, 29 und 30.

Digitized by Google
Original from UNIVERSITY OF CALIFORNIA
Generated on 2019-07-10 15:29 GMT / http://hdl.handle.net/2027/uc1.b3743155
Public Domain in the United States, Google-digitized / http://www.hathitrust.org/access_use#pd-us-google

zündlichen Erscheinungen einhergehen und zu beträchtlicher Wucherung des Uebergangstheils und zu Papillarhypertrophie führen. Ein Mitergriffensein der Cornea mache den Eingriff um so dringlicher. Ja selbst bei stark ausgebildeten Narben mit hochgradiger Schrumpfung des Tarsus sollen die Excisionen, nachdem durch eine geeignete Lidoperation die Stellung des Lides corrigirt ist, letztere keineswegs ungünstig beeinflussen, sondern vielmehr für die Rückbildung des krankhaften Zustandes der Lider sowohl, als auch der Hornhaut vorzügliche Dienste leisten. *Richter* geht noch weiter und proclamirt die *Heisrath*'sche Operation als das allein zutreffende Verfahren beim trachomatösen Entropium[1]). Die Grösse des excidirten Stückes der Bandscheibe des oberen Lides kann ohne Bedenken $1\frac{1}{2}-2$ cm in der Länge und $1-1\frac{1}{2}$ cm in der Höhe betragen. Nöthigenfalls darf so viel vom Tarsus weggenommen werden, dass nur mehr ein $4-5$ mm breiter Streifen entlang dem freien Lidrande als Stütze des Lides zurück bleibt. Ursprünglich legte *Heisrath* keine Naht an; seit einigen Jahren vereinigt er aber den Rest der Uebergangsfalte, bezw. die Conjunctiva bulbi mit dem stehen gebliebenen Streifen am Lidrande. Am unteren Lide hat *Heisrath* nur bei besonders starker Schwellung und dicken, wuchernden Granulationen die Abtragung der am meisten prominenten Wülste vorgenommen. Nach *Richter's* Angabe sollen sich nach Ausschneidung der oberen Uebergangsfalte und eines Theiles des Tarsus die folliculären Wucherungen am unteren Lide unter der gewöhnlichen medicamentösen Behandlung in der Regel schnell zurückbilden[2]). In der Excision der Bandscheibe des oberen Lides scheint aber *Heisrath*, den Mittheilungen *Richter's* zu Folge, in der letzten Zeit noch weiter gegangen zu sein, als ursprünglich. Der letztere sagt nämlich, dass *Heisrath* den Tarsus nur in den recht seltenen Fällen völlig stehen lässt, in denen allein die Uebergangsfalte Sitz der pathologischen Veränderungen ist und die Conjunctiva tarsi, weil normal, einer Entfernung nicht bedarf. Da man aber, wenn der trachomatöse Process die Tarsalbindehaut bereits ergriffen hat, nicht wissen könne, ob der Tarsus noch frei ist, werde man, „wenn man Recidive von Seiten des Knorpels vermeiden wolle, stets seine Entfernung mit der Conjunctiva tarsi vornehmen müssen, selbst wenn er scheinbar gesund ist". „Es sei sogar, nur um dem Lide die richtige Stellung und Funktionsfähigkeit zu erhalten, auch da

[1]) Arch. f. Ophthalm. XXXI. B., 4. Abth., S. 82. 1885.
[1]) l. c. S. 83.

Digitized by Google
Original from UNIVERSITY OF CALIFORNIA
Generated on 2019-07-10 15:29 GMT / http://hdl.handle.net/2027/uc1.b3743155
Public Domain in the United States, Google-digitized / http://www.hathitrust.org/access_use#pd-us-google

die Herausnahme des Knorpels indicirt, wo man bei frischer Erkrankung noch auf Integrität desselben schliessen könne, vorausgesetzt, dass die Conjunctiva tarsi afficirt sei und excidirt werden solle“ [1]). Derartige Uebertreibungen, welche auf einem völligen Missverstehen der pathologisch-anatomischen Vorgänge im Verlaufe des Trachoms beruhen, sind meiner Meinung nach nur geeignet, die Methode selbst in Misscredit zu bringen. *Jacobson*[2]) und *Vossius*[3]), beide warme Vertheidiger der Excision der Uebergangsfalte mit Einschluss eines Streifens Tarsalgewebe, haben sich von solchen Extremen fern gehalten; sie nehmen ein mehr oder weniger breites Stück des Tarsus nur weg, wenn er wirklich erkrankt ist, excidiren aber folgerichtig auch das mit Follikeln besetzte Gebiet der unteren Uebergangsfalte.

Schneller[4]) in Danzig, ausgehend von *Heisrath's* Operationsverfahren, beschränkte sich darauf, die Uebergangsfalte allein zu excidiren im ganzen Umfange, so weit sie erkrankt, nicht narbig degenerirt ist, aber nicht bloss die obere, sondern auch die des unteren Lides. Eine nach dem Muster der Demarres'schen eigens construirte Klemmpincette sollte das Verfahren einfacher und gefahrlos machen. *Eversbusch*[5]) und *Schnabel*[6]) üben mit einigen kleinen Modificationen dieselbe Methode: vereinigen aber, im Gegensatze zu *Schneller*, die Wundränder durch Suturen.

Die Vorzüge, welche der Methode der Bindehautexcisionen nachgerühmt werden, bestehen erstens in einer beträchtlichen Abkürzung der Behandlungsdauer. In nicht complicirten Fällen können die Kranken in 3 bis 4 Wochen nach dem Eingriffe wieder arbeitsfähig sein. Zweitens haben alle Beobachter, auch schon *Pilz*[7]), die Erfahrung gemacht, dass nach der Excision die auf der Lidbindehaut noch zurückgebliebenen Trachomfollikel sich im weiteren Verlaufe allmälig zurückbilden. Drittens werden etwa bestehende Hornhauterkrankungen und Reizzustände durch die Excision sehr

---

[1]) l. c., S. 80 und 81.

[2]) Beiträge zur Pathologie des Auges, 1888, S. 82.

[3]) Sitzungsber. der ophtalm. Gesellsch. in Heidelberg, 1885, S. 186, Grundriss der Augenhk., 1888, S. 156 und Therap. Monatsh., 1889, Heft 6 und 7.

[4]) Arch. f. Ophth. XXX. B., 4. Abth. 1884. S. 131 u. XXXIII. B., 3. Abth. S. 113, 1887.

[5]) *Stobaeus*, Ueber die neueren Behandlungen des Trachoms. Dissert. 1886 u. Fortschr. d. Med. 1886, S. 700.

[6]) *Elschnig*, Zur operativen Behandlung des Trachoms. Wiener med. Blätter, 1889, XII. Jahrg. No. 14 u. 15.

[7]) Siehe oben S. 62.

Digitized by Google
Original from UNIVERSITY OF CALIFORNIA
Generated on 2019-07-10 15:29 GMT / http://hdl.handle.net/2027/uc1.b3743155
Public Domain in the United States, Google-digitized / http://www.hathitrust.org/access_use#pd-us-google

günstig beeinflusst und heilen oft überraschend schnell. Viertens sollen Recidiven darnach nur selten vorkommen und endlich fünftens heben alle Vertreter dieser Methoden mit besonderem Nachdruck hervor, dass nach correct ausgeführter Operation eine Stellungsanomalie der Lider dadurch nicht herbeigeführt wird und nie solche Narbenzüge zur Entwickelung kommen, welche subjective Beschwerden hervorriefen oder in Bezug auf die Beweglichkeit des Bulbus oder der Lider Störungen verursachten.

Nachdem ich kleinere Excisionen aus den geschwellten, mit Körnern besetzten Uebergangsfalten schon seit Jahren in grosser Zahl ausgeführt und, wie schon oben erwähnt, niemals einen ungünstigen Einfluss davon gesehen hatte, scheute ich mich nicht, angeregt durch die ermunternden Mittheilungen von *Heisrath*, *Schneller* und *Vossius*, die Uebergangsfalte, soweit sie Sitz follicularer Einlagerungen war, oft auch einen Theil der oberen Lidbindehaut mit Einschluss eines mehrere Millimeter breiten Streifens Tarsalgewebes und nöthigenfalls ein Stück der Plica semilunaris, wenn sie von Körnern strotzte, auszuschneiden. Ich benützte einige Male die *Schneller*'sche Klemmpincette, fand es aber vortheilhafter, die zu entfernende Partie mit Pincette und Scheere zu umschneiden und sie dann vorsichtig von der Unterlage abzulösen. Suturen habe ich, wenigstens an der oberen Uebergangsfalte, in der Regel angelegt.

Meine Erfahrungen gestatten mir, die oben aufgezählten Vorzüge der Excisionsmethode wohl im Allgemeinen zu bestätigen. Dass sich nach der Operation die im Tarsaltheile gelegenen Follikel unter einer leichten medicamentösen Nachbehandlung zurückbilden, habe ich zwar auch beobachtet. Wenn man aber, um die Excision nicht allzu umfangreich zu machen, im Vertrauen auf den die Rückbildung der Granulationen begünstigenden Einfluss der Ausschneidungen und namentlich mit Rücksicht auf den Umstand, dass es nach *Heisrath* „fast in allen Fällen unnöthig sei, auch den unteren Bindehautsack einer operativen Therapie zu unterwerfen[1]),“ Follikelgruppen am unteren Lide oder auf dem bereits der Conjunctiva bulbi angehörigen Gebiete der Bindehaut oder auf der halbmondförmigen Falte zurücklässt und der Kranke aus der Behandlung austritt, bevor diese durch eine geeignete medicamentöse Behandlung vollständig zum Schwinden gebracht

[1]) Siehe *Richter's* Aufsatz über die Behandlung der Conjunctivitis granulosa durch Excision im Arch. f. Ophth, XXXI. B, 4. Abth. S. 82 unten.

Digitized by Google
Original from UNIVERSITY OF CALIFORNIA
Generated on 2019-07-10 15:29 GMT / http://hdl.handle.net/2027/uc1.b3743155
Public Domain in the United States, Google-digitized / http://www.hathitrust.org/access_use#pd-us-google

worden sind, um wieder in seine früheren Verhältnisse zurückzukehren, so sind schlimme Rückfälle nicht ausgeschlossen.

Derjenige Punkt, auf welchen die hauptsächlichsten Angriffe gegen die Excisionsmethoden gerichtet sind, ist die durch die Operation gesetzte Verkleinerung des Bindehautsackes. Man sprach die Befürchtung aus, dass die durch die Excision eingeleitete Narbenbildung umfangreicher ausfallen würde, als die dem trachomatösen Process an und für sich zukommende narbige Schrumpfung; man behauptete, dass ein mangelhaftes Heben des oberen Lides, eine Beschränkung in den Bewegungen des Augapfels und der Lider, ja selbst eine nicht unwesentliche kosmetische Störung unausbleibliche Folgen der Excision der Uebergangsfalten seien[1]). Ich habe die Ueberzeugung gewonnen, dass diese Vorwürfe im Grossen und Ganzen nicht gerechtfertigt sind. Sie scheinen wohl von solchen auszugehen, welche die Operation selbst nie gemacht, noch auch Kranke gesehen haben, bei denen die Excision von kunstgeübter Hand ausgeführt worden war.

Dass die Ausschneidung von 2 bis 5 mm breiten Falten aus dem geschwellten, mit Follikeln dicht besetzten Uebergangstheile keine nennenswerthe Störung zur Folge haben kann, auch wenn sie an beiden Lidern vorgenommen wird, leuchtet von selbst ein, wenn man bedenkt, dass die Schleimhautoberfläche durch die Schwellung beträchtlich vergrössert ist und die Breite des excidirten Stückes, auf die Verhältnisse der normalen Bindehaut reducirt, nicht viel mehr als 1 bis 2 mm ausmachen dürfte. Aber auch umfangreichere Excisionen, welche nur bei bereits weiter vorgeschrittenen Trachomen in Frage kommen, ziehen keineswegs die gefürchteten Folgezustände nach sich, vorausgesetzt, dass die Excision die oben angedeuteten Grenzen nicht überschreitet und man darauf achtet, dass die Schnittführung oberflächlich sei und die Levatorsehne und ihre Insertion intakt bleibe. Unter solchen Umständen kommt eine Ptosis nie vor; vielmehr sieht man eine Erweiterung der Lidspalte durch Hebung des vorher herabgesunkenen oberen Lides. Ganz richtig bemerkt *Vossius*, dass durch die Operation eine Annäherung der Levatorinsertion an den freien Lidrand bewirkt werde, welche gewissermaassen einer Vorlagerung des Muskels gleichkomme[2]). Nichts desto weniger kann das Auge gehörig geschlossen werden. Auch das kosmetische Aussehen ist

---

[1]) *Saemisch*, l. c., *Hotz*, Arch. f. Augenhlk., XVI. B. S. 412, u. A.

[2]) Sitzungsber. d. ophthalm. Ges. Heidelberg 1885. S. 195.

Digitized by Google
Original from UNIVERSITY OF CALIFORNIA
Generated on 2019-07-10 15:29 GMT / http://hdl.handle.net/2027/uc1.b3743155
Public Domain in the United States, Google-digitized / http://www.hathitrust.org/access_use#pd-us-google

zweifellos viel besser, als bei abgelaufenen, höhergradigen Trachomen, auch wenn diese nicht zu Trichiasis geführt hatten oder eine solche in kunstgerechter Weise beseitigt worden ist.

Dass also die Excisionsmethode einen wesentlichen Fortschritt in der Behandlungsweise des Trachoms darstellt, kann nach meiner Ueberzeugung nicht in Abrede gestellt werden. Eine andere Frage ist die, ob dasselbe Ziel, eine raschere und radicale Heilung des Trachoms, d. i. Verhütung der traurigen Endausgänge und Vermeidung von Recidiven, sowie eine günstige Beeinflussung etwa vorhandener Hornhautaffectionen nicht auf einfachere, den Grundsätzen einer conservativen Chirurgie mehr entsprechende Weise erreicht werden könne. Ich glaube, diese Frage entschieden mit Ja beantworten zu müssen und bin deshalb zu einem anderen Verfahren übergegangen, welches weiter unten geschildert werden soll und sich mir auf das Trefflichste bewährt hat. Der Vorwurf kann nämlich der Excisionsmethode nicht erspart werden, dass, wenn man sich auch möglichst genau an die Grenzen des Erkrankten hält und die Schnitte oberflächlich führt, nicht bloss das entfernt wird, was entfernt werden soll, nämlich die specifische Neubildung des trachomatösen Processes, die Follikel, sondern auch das dazwischen und darunter liegende Gewebe, welches zwar ebenfalls erkrankt ist, dessen pathologische Veränderungen aber secundärer Natur und einer Rückbildung, bis zu einem gewissen Grade wenigstens, fähig sind. Was *Richter* auf Grund unzutreffender, pathologisch-anatomischer Vorstellungen zu Gunsten der Excisionsmethode besonders hervorheben zu müssen glaubt, dass „möglichst alles Krankhafte, also nicht nur die einzelnen Neubildungen, sondern auch die sie umgebende, fast ausnahmslos mitergriffene Conjunctiva und eventuell der Tarsus, wenn seine Bindehaut betheiligt ist, entfernt werden", ist gerade dasjenige, was dieser Methode am meisten zum Vorwurf zu machen ist. Wenn wir daran festhalten, dass es die Follikel sind, in welchen sich eine Reihe wichtiger, für den Verlauf und Ausgang des Processes Ausschlag gebender, pathologisch-anatomischer Vorgänge abspielen, dass sie es sind, durch deren Einlagerung nicht nur die umgebende Schleimhaut in mechanischer Weise geschädigt wird, sondern von welchen auch der specifische Reiz ausgeht, der die Wucherung des adenoiden Gewebes und die Bindegewebsneubildung von Seiten der fixen Elemente der Gerüstsubstanz anregt, so scheint es mir die wohl begründete Aufgabe einer rationellen Trachomtherapie zu sein, eine möglichst frühzeitige und vollständige Beseitigung der follicularen Einlage-

Digitized by Google
Original from UNIVERSITY OF CALIFORNIA
Generated on 2019-07-10 15:29 GMT / http://hdl.handle.net/2027/uc1.b3743155
Public Domain in the United States, Google-digitized / http://www.hathitrust.org/access_use#pd-us-google

rungen bei möglichster Schonung der übrigen Gewebsbestandtheile anzustreben. Schon der von *Pilz* eingeschlagene Weg wies nach solchem Ziele; dasselbe hatten die Vertheidiger der galvanokaustischen Behandlung im Auge. Auch das von *Cuignet*[1]) bei Gelegenheit der Schilderung der enormen Trachomverbreitung in Algier im Jahre 1872 erwähnte und empfohlene, von *Leber* schon vorher[2]) und seit dem von vielen Anderen[3]) geübte Ausdrücken der Follikel bezweckte die isolirte Beseitigung der sulzigen Massen. Der Gedanke hierzu liegt in der That nahe, wenn man sieht, wie bei alten Trachomen beim Ektropioniren des oberen Lides die gespannte Follikeldecke stellenweise einreisst und der Inhalt comedonenartig sich entleert und schon ein mässiger Druck ausreicht, um noch mehr sulzige Massen zum Austreten zu bringen. Dieses Ausdrücken zwischen den Fingern oder dem Stiel eines Instruments und dem Finger, eventuell nach vorherigem Anritzen, ist jedoch nur anwendbar bei oberflächlichen, mehr oder weniger stark prominenten und dicht stehenden Follikeln, am besten bei älteren, mehr torpiden Formen des Trachoms. Um das Verfahren auch für weniger gut zugängliche Stellen verwendbar zu machen, bedienten sich Einige besonderer Pincetten oder Zangen. Aber kleinere und tiefer sitzende Follikel sind auf diese Weise nicht gut zu entleeren. Es ist daher das Verfahren des Ausquetschens wohl in vielen Fällen ein recht brauchbares Hilfsmittel, um die Behandlungsdauer abzukürzen und wird auch in der Regel gut vertragen; zu einer radicalen Therapie des Trachoms reicht es jedoch allein nicht aus. Auch ist der Eingriff trotz Cocaineinträufelung recht schmerzhaft und wird von den Meisten in einer Reihe von Sitzungen ausgeführt.

Wolfe in Glasgow[4]) macht bei follikelreichen Trachomen erst mit dem *Demarres*'schen Scarificateur eine Anzahl Einschnitte in die Bindehaut der Lider und der Uebergangsfalten und drückt dann die Körner zwischen den Fingern aus. Zwei Tage später

---

[1]) Annales d'ocul. Tome LXIX. pag. 78.

[2]) Sitzungsber. der ophthalm. Ges. in Heidelberg 1878. S. 21.

[3]) *E. Berlin*, Klin. Mtsbl. f. Augenhk. 1878. S. 358. *Mandelstamm*, Arch. f. Opthalm. B. XXIX. Abth. 1. S. 100. 1883. *Hotz*, Arch. f. Augenhk. B. XVI. S. 412. 1886. *Neujmin*, Jahresber. der Opth. f. 1886. S. 322. *Karwetzky*, ibid. 1887. S. 317. *Michel*, Lehrbuch d. Augenhk. I. Aufl. 1884. S. 242. II. Aufl. 1890. S. 208. *Kramsztyk*, Przeglad lek. 1888. *Wicherkiewicz*, Rev. générale d'ophthalm. T. VIII. 1889. pag. 259 u. Klin. Mtbl. f. Augenhk. 1886. S. 492 und Andere.

[4]) On Diseases and Injuries of the Eye. London 1882. pag. 51.

Digitized by Google
Original from UNIVERSITY OF CALIFORNIA
Generated on 2019-07-10 15:29 GMT / http://hdl.handle.net/2027/uc1.b3743155
Public Domain in the United States, Google-digitized / http://www.hathitrust.org/access_use#pd-us-google

wird Tanninsyrup[1]) auf die umgestülpten Lider eingestrichen, dann werden die Lider hervorgezogen und mit ihren Bindehautflächen tüchtig gegen einander gerieben. Das Verfahren wird, wenn nöthig, nach einiger Zeit wiederholt. *Wolfe* will davon gute Erfolge gesehen haben.

In nenester Zeit wurde das Verfahren des Ausquetschens der Granulationen von *Noyes* in solcher Weise ausgebildet, dass es gelingt, alle sulzigen Massen in einer Sitzung zu entfernen. Er bedient sich hierzu zweier nach Art einer starken Pincette gebauter Zangen, deren Branchen am freien Ende je einen im rechten Winkel abgebogenen, 14 mm langen und 3 mm breiten, löffelförmigen Ansatz tragen[2]). Die am besten dafür geeigneten Fälle sind solche „mit massenhaften sulzigen Körnern, welche bei umgestülpten Lidern ein Bild liefern, ähnlich der hervorgestülpten Mastdarmschleimhaut eines Pferdes nach der Defäcation." *Noyes* hat seitdem die andern Methoden der chirurgischen Behandlung des Trachoms, die Excision stark geschwellter Bindehautfalten aus dem Uebergangstheil und die Cauterisation der Körner auf der Conjunctiva tarsi mit dem Thermocautère, welche er in geeigneten Fällen öfters geübt hatte, gänzlich verlassen. Dieser ebenso erfahrene, als in seinem Urtheil vorsichtige Kliniker giebt an, mit seiner Methode manche Fälle in 10 Tagen vollständig geheilt zu haben. Andere erfordern einen Monat uud mehr. Erst in einem Falle hat er eine Wiederbildung von Follikeln gesehen.

Anstatt des Ausdrückens der Körner ist auch das Auskratzen derselben mit einem scharfen Löffel von Einigen geübt worden. Der Erste, der vom scharfen Löffel zur Beseitigung der sulzigen Körner Gebrauch machte, ist wohl der verdienstvolle Kölner Chirurg *Bardenheuer*[3]). Andere, wie *Katzaurow*[4]) und *Peunow*[5]) bedienten sich dieses Verfahrens nur gelegentlich neben dem Ausquetschen und Ausschneiden oder einer medicamentösen Behandlung. Auch *Schneller* kratzt stark prominente Körner auf der Lidbindehaut mit dem scharfen Löffel aus, wenn ihre Rückbildung nach der Excision der Uebergangsfalte sich stark verzögert[6]). Dass

[1]) Acidi tannici Dr. 2, Syrup simpl. Unc. 1. In der Wärme entsteht eine klare Lösung.

[2]) A Text-book on Diseases of the Eye. New-York 1890. p. 321 u. Fig. 121 u. 122.

[3]) Indicationen zur Anwendung des scharfen Löffels. Köln 1877. S. 48 u. f.

[4]) *Wratsch*, 1883. No. 19 u. 20.

[5]) Westnik ophthalmologuii. 1888. I. pag. 1.

[6]) Arch. f. Ophth. B. XXX. 4. Abth. S. 139.

Digitized by Google
Original from UNIVERSITY OF CALIFORNIA
Generated on 2019-07-10 15:29 GMT / http://hdl.handle.net/2027/uc1.b3743155
Public Domain in the United States, Google-digitized / http://www.hathitrust.org/access_use#pd-us-google

Settimo Cecchini auf das Auskratzen der Granulationen mit einem ovalen *Volkmann*'schen scharfen Löffel noch eine Cauterisation der ganzen Fläche mit dem reinen Höllensteinstift folgen lässt[1]), sei nur als Curiosum erwähnt.

Das Ausdrücken der Körner zwischen den Nägeln oder mittelst einer breiteren Pincette habe auch ich in geeigneten Fällen vielfach geübt, jedoch das Verfahren wegen der sehr beträchtlichen Schmerzhaftigkeit und der schon oben erwähnten Beschränkung seiner Verwendbarkeit nicht weiter cultivirt. Weniger schmerzhaft und an allen Stellen, wo Follikel nisten, anwendbar ist *das Anritzen der Follikeldecke mit einer Staarnadel und das Herausbefördern des Inhalts mit einem zart gebauten, scharfen Löffel.* Die Löffelchen, deren ich mich bediene, sind kreisrund, haben einen Durchmesser von 2 bis 4 mm und gut zugeschärfte Ränder. Wo eine einigermassen feste Unterlage da ist, also soweit die Follikel in der Tarsalbindehaut eingebettet sind, hat das Verfahren nicht die mindeste Schwierigkeit; ja am orbitalen Rande derselben tritt, wie bekannt, der sulzige Inhalt nach dem Einritzen unter leichtem Druck oft schon sofort aus. In den Uebergangsfalten dagegen, namentlich, wenn sie stärker geschwellt und gelockert sind, weicht das Gewebe aus und entziehen sich die Follikel der Einwirkung der Nadel und des Löffels. Ein einfacher Kunstgriff reicht jedoch aus, um auch hier leicht und vollständig zum Ziele zu gelangen. Man braucht nur mit einer zarten, aber sicher fassenden Hackenpincette eine Falte aufzuheben und etwas nach der einen oder anderen Seite anzuziehen, um in der nun gespannten Partie die Procedur sicher und leicht ausführen zu können. Indem man dann an einer anderen Stelle mit der Pincette anfasst und spannt und nöthigenfalls noch an einer dritten und vierten, so gelingt es ohne Schwierigkeit, die Körner im ganzen Bereiche des unteren Lides zu beseitigen. Ebenso ist an der halbmondförmigen Falte vorzugehen, falls sie Sitz follikulärer Wucherungen ist. Am oberen Lide ist es, wie schon wiederholt bemerkt, für eine radicale Behandlung unerlässlich, die Uebergangsfalte in ihrer ganzen Ausdehnung zur Ansicht zu bringen. Zu diesem Zwecke zog ich sie mit einer Hackenpincette hervor, übergab sie einem Assistenten und spannte mit einer andern gerade so wie am unteren Lide die Schleimhaut an, um das Anritzen und Auskratzen der Follikel gut durchführen zu können. Um das Verfahren am oberen Lide zu

[1]) Annali di Oftalmologia. Anno XV. pag. 356. 1886.

Digitized by Google
Original from UNIVERSITY OF CALIFORNIA
Generated on 2019-07-10 15:29 GMT / http://hdl.handle.net/2027/uc1.b3743155
Public Domain in the United States, Google-digitized / http://www.hathitrust.org/access_use#pd-us-google

erleichtern und die Hand eines Gehilfen zu ersparen, liess mein Assistent, Herr Dr. *Herrnheiser* eine Pincette construiren, deren Bau aus der nebenstehenden Abbildung ersichtlich ist. Die Figur rechts stellt die Pincette in geschlossenem Zustande dar. Der Schluss geschieht in sehr handlicher Weise nach Art der jetzt gebräuchlichen Schieberpincetten. Die Enden der Branchen tragen je zwei divergirende Arme, welche nach Art feiner Hackenpincetten gebaut und um ein Charnier drehbar sind, so dass der Winkel, unter dem die Arme divergiren, vermittelst zweier genau correspondirender, rechts abgehender Ansätze beliebig vergrössert und verkleinert werden kann. Vermöge der die letzteren verbindenden Führung ist dafür gesorgt, dass in jeder Stellung die entsprechenden Enden der Arme beim Schliessen genau auf einander passen und die Zähne, wie bei jeder gut gearbeiteten Hackenpincette, ineinander greifen.



Die Pincette wird nun in geöffnetem Zustande so am orbitalen Rande des umgestülpten oberen Lides angelegt, dass die beiden gezähnten Enden der einen Branche an die hintere, die der anderen an die vordere Seite zu liegen kommen. Den Winkel stellt man, je nach der Länge des Tarsus, vorerst so, dass die Arme ungefähr unweit der beiden Augenwinkel angreifen. Ist hierauf die Pincette durch Vorschieben des Schiebers geschlossen, so genügt eine leichte Drehung der Hand so, dass das untere Ende der Pincette jetzt nach oben sieht (wie in der mittleren Figur dargestellt), um die Uebergangsfalle in ihrer ganzen Ausdehnung hervortreten zu lassen. Die Spannung lässt sich dann beliebig vermehren oder verringern, je nachdem man mit Hülfe des seitlichen Ansatzes den Winkel, unter dem die beiden gezähnten Enden divergiren, vergrössert oder verkleinert. Man übersieht nun das ganze erkrankte Gebiet, erkennt deutlich die Grenze der follicularen Wucherung gegen die Conjunctiva bulbi zu und kann die Körner in der oben beschriebenen Weise sicher und vollständig

Digitized by Google
Original from UNIVERSITY OF CALIFORNIA
Generated on 2019-07-10 15:29 GMT / http://hdl.handle.net/2027/uc1.b3743155
Public Domain in the United States, Google-digitized / http://www.hathitrust.org/access_use#pd-us-google

entfernen. Sollte beim Anlegen der Pincette am rechten oberen Lide der seitliche Ansatz wegen der Nase geniren, so kann man dieselbe ebenso bequem umgekehrt anlegen, so dass der Schieber nach rückwärts sieht.

Der Vorgang bei dieser kleinen Operation ist nun folgender: In leichten und frischeren Fällen und bei nicht allzu empfindlichen Patienten ist die lokale Anästhesie durch Cocain vollständig ausreichend. Sonst ziehe ich die Narkose vor, um die nöthigen Proceduren in aller Ruhe vornehmen zu können und sicher zu sein, dass keine Follikel in irgend einem Schlupfwinkel zurückgelassen worden sind. Denn ich betrachte es als einen wesentlichen Vorzug des in Rede stehenden Verfahrens, dass man Alles, was nach den oben auseinandergesetzten Grundsätzen entfernt werden soll, in einer Sitzung ohne Schwierigkeit zu beseitigen im Stande ist. Lässt sich voraussehen, dass die wenigen (2—3) Minuten, welche die Bromäthylnarcose anhält, zum Eingriffe ausreichen, so ziehe ich diese, namentlich bei jungen Leuten, vor. Sie hat sich uns auch bei Schieloperationen und Iridectomien an Kindern ausnahmslos bestens bewährt.

Nachdem etwa vorhandenes Sekret entfernt und die Bindehautoberfläche mittelst eines in eine schwache Sublimatlösung getauchten Wattebäuschchens gründlich abgewaschen worden ist, wird zunächst das untere Lid in Angriff genommen. Während ein Assistent das Lid in gut ektropionirter Stellung erhält, wird das ganze Feld in der oben beschriebenen Weise von Körnern gesäubert. Hierauf wird die Doppelpincette, wie oben angegeben, am oberen Lide angelegt, die Uebergangsfalte hervorgestülpt und werden alle in der letzteren, sowie am convexen Tarsalrande eingebetteten Körner angeritzt und ausgelöffelt. Schliesslich kommen noch die an der Tarsalfläche des oberen Lides befindlichen folliculären Bildungen an die Reihe, wobei die Pincette entbehrt werden kann. Bei alten Trachomen mit confluirenden Follikeln und mehr diffus gelatinöser Infiltration der Tarsalbindehaut in der Gegend des convexen Randes ist es gut, mit der Staarnadel etwas tiefer zu scarificiren; die hervorquellenden sulzigen Massen sind dann leicht mit dem Löffel vollständig zu entfernen. Die Blutung bei diesem Eingriffe ist eine verhältnissmässig geringe und steht bald. Nach beendeter Operation wird die Bindehautfläche der ectropionirten Lider reichlich mit einer 1 p. M. Sublimatlösung überrieselt. Hierauf werden kalte, nöthigenfalls auf Eis gekühlte Sublimatläppchen auf die geschlossenen Lider aufgelegt und die

Digitized by Google
Original from UNIVERSITY OF CALIFORNIA
Generated on 2019-07-10 15:29 GMT / http://hdl.handle.net/2027/uc1.b3743155
Public Domain in the United States, Google-digitized / http://www.hathitrust.org/access_use#pd-us-google

Umschläge so lange fortgesetzt, als der Kranke die Kühlung angenehm findet. Die Schmerzen nach der Operation sind übrigens in der Regel nicht sehr beträchtlich. Die Reaction, welche derselben folgt, ist eine verhältnissmässig geringe, natürlich verschieden je nach der Schwere des Falles, bezw. der Ausdehnung und Intensität des Eingriffes. Nicht complicirte Fälle können sehr wohl ambulatorisch behandelt werden, auch wenn an allen vier Lidern operirt werden musste. Kranke mit mehr oder weniger zahlreichen, grösseren und kleineren Follikeln in den Uebergangsfalten und nur geringer Betheiligung der umgebenden Bindehaut sind schon wenige Minuten, nachdem sie vom Operationstisch aufgestanden sind, in der Lage, die Augen zu öffnen und allein nach Hause zu gehen. In solchen Fällen findet man am folgenden Tage nur geringe Schwellung und Röthung der Uebergangsfalten und an den Stellen, wo die Follikel ausgekratzt worden sind, einige Ecchymosen. Unter dem Gebrauch leichter Ausspülungen und Waschungen mit einer schwachen (1 : 5000) Sublimatlösung sind solche Patienten in wenigen Tagen so weit hergestellt, dass sie ihre gewöhnliche Arbeit wieder aufnehmen oder, wenn es sich um Schulkinder handelt, am Unterrichte wieder Theil nehmen können.

In schwereren Fällen mit mehr oder weniger massenhafter Follikelentwickelung in einer verdickten, mehr anämischen Bindehaut scheinen die Schmerzen nach der Operation ebenfalls nicht sehr beträchtlich zu sein und halten nicht lange an. Am folgenden Tage sind die Lider etwas geschwellt und die ausgekratzten Partien von einer graulichen Masse bedeckt. Nach 3—4 Tagen erscheint die Oberfläche gereinigt und wieder mit Epithel überzogen. An Stelle der Follikel sieht man dann an der Conjunctiva tarsi kleine, weissliche Narben und dazwischen röthliche Inselchen vom Papillarkörper der Bindehaut. Während zwischen den dicht gedrängten, strotzenden Körnern kaum mehr Spuren von Schleimhaut zu sehen waren, so zeigt sich jetzt, nach Entfernung der Follikel, dass diese Ueberreste im Stande waren, sich zu erholen, und eben jene zahlreichen, kleinen und grösseren, röthlichen Inseln darstellen.

Bei denjenigen Formen, bei welchen die oberen Lider, in allen Dimensionen vergrössert, schlaff herabhängen, die Bindehaut derselben von fleischrothen, zum Theil warzigen Granulationen bedeckt erscheint und die Uebergangsfalten, mehrere, parallele, vielfach gefurchte Wülste von gleichmässig schmutzigrother Farbe darstellend, die Follikeleinlagerungen wenig deutlich hervortreten lassen, ist es empfehlenswerth, bevor man an einen operativen Eingriff

Digitized by Google
Original from UNIVERSITY OF CALIFORNIA
Generated on 2019-07-10 15:29 GMT / http://hdl.handle.net/2027/uc1.b3743155
Public Domain in the United States, Google-digitized / http://www.hathitrust.org/access_use#pd-us-google

geht, erst durch eine geeignete medicamentöse Behandlung die vermehrte eiterige Secretion und die Hyperämie der Bindehaut zum Rückgang zu bringen. Dies erreicht man am besten durch Touchirungen mit einer 2procentigen Silberlösung, die man nach einigen Tagen mit Sublimatbepinselungen (1 : 500)[1]) alterniren lässt, um dann ganz zu den Sublimattouchirungen überzugehen. Ist man einmal so weit gekommen, dass man die froschlaichartigen Einlagerungen deutlich hervortreten sieht, so ist der operative Eingriff am Platze und übt nun einen sehr günstigen Einfluss auf den weiteren Verlauf. Allerdings ist auch dann noch eine Nachbehandlung von einigen Wochen nöthig, um die noch restirende Hypertrophie der Bindehaut allmälig rückgängig zu machen. Nach anfänglichen Sublimatberieselungen mit einer Lösung von 1 zu 1000 leistet nun das alt bewährte Cuprum sulfur., mit Umsicht gebraucht, sehr gute Dienste. Die Touchirungen werden Anfangs täglich, dann jeden zweiten oder dritten Tag vorgenommen, eventuell abwechselnd mit Bestreichungen mit einem Alaunkrystall oder Einstreuung von Tannin. Dieses letztere Heilmittel schliesst in der Regel die Behandlung ab Ich gebrauche das *Tannin* in der von *Wicherkiewicz* vorgeschlagenen Form als Streupulver, mit 3 Theilen Borsäure gemischt und feinst pulverisirt[2]), oder als Salbe (1 : 3 : 10), täglich einmal applicirt. Diese letztere kann den Kranken schliesslich nach Hause mitgegeben werden.

Die Gerbsäure in der Form des Galläpfelextractes, mit Wasser zu einer dicklichen Flüssigkeit angemacht, leistete schon *Eble* in einigen Fällen gute Dienste[3]). Später wurde das Tannin in concentrirter Lösung (5 zu 20 mit 10 Th. Gummi arab.) von *Hairion* sehr warm empfohlen zur Behandlung der Granulationen und der chronischen Blennorrhoe[4]). Auch *Bendz* verwendete es, in Glycerin gelöst, abwechselnd mit dem Cuprumstifte[5]). *Hirschberg* führt die Gerbsäure als Pinselwasser (0,5 — 1,0 ad 30,0 Aqua dest.) in der Therapie der granulösen Bindehautentzündung an als das mildeste aller Topica, das anzuwenden sei, wenn alle andern nicht vertragen werden[6]). Von *Wolfe's* Tanninsyrup war schon oben die Rede[7]).

Trachome im Narbenstadium, wo nur noch einzelne, aber dann meist grössere und konfluirende, oft härtliche Körner am

---

[1]) Sieh unten S. 81.

[2]) Klin. Mtbl. f. Augenhk. 1886. S. 492 u. X. Jahresber. seiner Klinik für 1887. S. 38.

[3]) Ueber d. Bau u. d. Krankh. der Bindeh. d. A. etc. 1828 S. 192.

[4]) Mémoire sur les effets physiolog et thérap. du tannin etc. Louvain 1851.

[5]) L. c. pag. 254.

[6]) Prof. *A. v. Graefe's* klin. Vorträge über Augenhk. Berlin 1871. S. 71.

[7]) S. 73.

Digitized by Google
Original from UNIVERSITY OF CALIFORNIA
Generated on 2019-07-10 15:30 GMT / http://hdl.handle.net/2027/uc1.b3743155
Public Domain in the United States, Google-digitized / http://www.hathitrust.org/access_use#pd-us-google

convexen Tarsalrand und in der Uebergangsfalte eingelagert sind oder auch eine mehr diffuse, gelatinöse Infiltration am convexen Rande des oberen Tarsus besteht, werden durch das Anritzen und Auslöffeln aller sulzigen Einlagerungen überraschend schnell zu definitivem Abschluss gebracht. Hier kann man nach den anfänglichen Sublimatausspülungen gleich zur Tanninbehandlung übergehen und die Kranken, wenn sonstige Complicationen fehlen, mit einer Tanninsalbe schon nach wenigen Tagen entlassen. In manchen Fällen, namentlich in solchen, wo stärkere pannöse Trübungen oder noch nicht vollständig gereinigte Hornhautgeschwüre vorhanden sind, ziehe ich die Massage mit Quecksilberpräcipitatsalben, der weissen sowohl, als namentlich der gelben (0,15 auf 5,0) vor und gebe dieselben auch den Kranken mit nach Hause.

Die Abkürzung der Behandlungsdauer ist, wie aus dem Mitgetheilten schon hervorgeht, ebenso wie bei der Excision und der Methode des Ausquetschens *eine sehr beträchtliche*. In manchen Fällen sind zur Herstellung nicht mehr Tage erforderlich, als bei der üblichen medicamentösen Behandlungsweise Monate, in anderen reducirt sich wenigstens die Zahl der Monate auf Wochen.

Eine Zunahme der Schrumpfung nach der operativen Entfernung aller sulzigen Massen habe ich nie beobachtet. Wo eine Stellungsanomalie der Cilien und muldenförmige Verkrümmung des Tarsus nicht schon vorher vorhanden war, ist das Auftreten derselben nicht mehr zu befürchten.

Als einen weiteren, wesentlichen Vorzug unserer Behandlungsmethode glaube ich hervorheben zu dürfen, *dass Recidiven mit ziemlicher Sicherheit vermieden werden können*. Denn gerade die schwereren Fälle, wo Tarsalbindehaut und Uebergangsfalten von sulzigen Körnern strotzen und tiefere Follikeleinlagerungen der Einwirkung der Nadel und des Löffels sich entzogen haben konnten, erfordern noch eine Nachbehandlung von einigen Wochen. Bei der raschen Rückbildung der Schwellung zögern solche, etwa zurückgelassene sulzige Massen nicht, jetzt nach Aufhebung des Druckes und der Spannung deutlicher hervorzutreten. Sie können nun einer aufmerksamen Beobachtung nicht entgehen und es reicht nun die Cocainanaesthesie aus, um die nöthige Nachlese zu halten. Es ist mir auch bis jetzt ein Rückfall noch nicht vorgekommen.

Die allen Methoden der operativen Behandlung des Trachoms nachgerühmte *günstige Beeinflussung complicirender Hornhautprocesse* ist auch bei unserem Verfahren eine ganz eklatante. Bei Entropium der unteren Lider und starker Lichtscheu, welche in mit

Digitized by Google
Original from UNIVERSITY OF CALIFORNIA
Generated on 2019-07-10 15:31 GMT / http://hdl.handle.net/2027/uc1.b3743155
Public Domain in the United States, Google-digitized / http://www.hathitrust.org/access_use#pd-us-google

Hornhautgeschwüren complicirten Fällen bisweilen auftreten und jede Therapie illusorisch machen, schicke ich die schräge Blepharotomie nach *v. Stellwag*[1]) voraus. Sie leistet in der That Ueberraschendes und lässt, exact ausgeführt, keine irgend nennenswerthe Deformation zurück. Bei stark verengter Lidspalte thut man gut, vor dem Auskratzen eine Erweiterung derselben durch die Canthoplastik vorzunehmen. Ist Trichiasis oder Distichiasis zugegen, so habe ich öfters, da in solchen Fällen gewöhnlich sulzige Einlagerungen nicht mehr sehr reichlich vorhanden sind, die Entfernung der letzteren in einer Sitzung mit der Operation der Trichiasis vorgenommen.

In den allerdings seltenen Fällen, wo nach der operativen Beseitigung der Körner und unter einer nach den oben angedeuteten Grundsätzen durchgeführten Nachbehandlung die Rückbildung eines dichten Pannus nicht von Statten geht, hat mir eine frisch bereitete Maceration der zerstossenen Samen von Abrus precatorius immer noch die besten Dienste geleistet[2]).

Das im Vorangehenden beschriebene Verfahren der operativen Trachombehandlung hat, wie wir gesehen haben, eine sehr ausgedehnte Verwendbarkeit, es eignet sich für die leichtesten Formen und frühesten Stadien sowohl, wie für die schwersten und die nahezu abgelaufenen Trachome, so lange überhaupt noch Körner vorhanden sind. Nur *in jenen acuten Fällen,* in welchen bei lebhaften, subjectiven Beschwerden intensive Hyperaemie und starke entzündliche Schwellung der Bindehaut und reichliche, mehr wässerige Secretion besteht und die Follikeleinlagernngen in der blutreichen und geschwellten Schleimhaut so wenig deutlich hervortreten, dass es oft schwer ist, ihre Anwesenheit überhaupt mit Sicherheit zu constatiren, ist ein operativer Eingriff durchaus con-

[1]) Neue Abhandlungen aus dem Gebiete der Augenhk. Wien 1886. S. 22 u. Wiener klin. Wochenschr. 1890. No. 14.

[2]) In einem Falle hatte ich die Gelegenheit, die Abkratzung eines fleischigen, mit deutlichen Follikeln durchsetzten Pannus vorzunehmen. Dieselbe liess sich mit dem kleinen scharfen Löffel leicht und vollständig ausführen. Unmittelbar nach der Abkratzung lag die Cornea leidlich durchsichtig zu Tage. 24 Stunden nach dem Eingriffe erschien die letztere von einem grauen Belag überzogen. Im weiteren Verlaufe erlangte aber die Cornea einen recht befriedigenden Grad von Durchsichtigkeit. Auch *Gruening* hat die Abkratzung eines inveterirten Pannus an 11 Augen bei 6 Patienten vorgenommen und dauernd gute Erfolge erreicht. *Samuel B. St. John* konnte *Gruening's* Angaben aus seiner eigenen Praxis vollständig bestätigen. Transact. of the American Ophthalm. Soc., XXV. anual. meeting. New-London 1889. pag. 304.

Digitized by Google
Original from UNIVERSITY OF CALIFORNIA
Generated on 2019-07-10 15:29 GMT / http://hdl.handle.net/2027/uc1.b3743155
Public Domain in the United States, Google-digitized / http://www.hathitrust.org/access_use#pd-us-google

traindicirt. Hier passen zunächst nur kalte Umschläge und Waschungen der Augen mit einer Borsäure — oder schwachen Sublimatlösung. Nach dem Zurückgehen der acuten Reizzustände sind Topica am Platze. Am ehesten werden Touchirungen mit einer 1 bis 2procentigen Lösung von neutralem essigsaurem Blei vertragen und wenn dann die Hyperaemie geringer geworden ist und die Secretion eine mehr schleimig-eiterige Beschaffenheit angenommen hat, sind Touchirungen mit einer 1 bis 2procentigen Höllensteinlösung, wie bekannt, die geeignetste Medication. Nach einigen Tagen geht gewöhnlich die Blutfülle und Schwellung der Schleimhaut noch mehr zurück, die schleimig-eiterige Secretion hat nahezu aufgehört, die isolirt und in Reihen stehenden Follikel fangen an, deutlicher hervorzutreten und an der sammetartigen Tarsalbindehaut kommen kleine, runde, gelbliche Flecke zum Vorschein. In diesem Stadium leisten *Sublimatbepinselungen mit einer Lösung von 1 zu 500* zur weiteren Rückbildung des Processes ganz vorzügliche Dienste. Diese Lösung verursacht unmittelbar etwas mehr Brennen, als das Argentum nitricum, doch hält dasselbe viel weniger lange an. Das Nachspülen mit Wasser ist nicht unbedingt nothwendig.

Die Application geschieht in der Regel einmal am Tage. In der Zwischenzeit lasse ich das Auge wiederholt mit einer schwachen Sublimatlösung (1 : 5000) auswaschen. In manchen Fällen genügt es, jeden zweiten Tag zu touchiren, in anderen erweist es sich vortheilhafter, nach einer Reihe von täglichen Applicationen wieder einen oder mehrere Tage zu pausiren und sich auf die Waschungen mit der schwachen Lösung zu beschränken. Später genügt dann zum Bepinseln oder Berieseln eine Lösung von 1 zu 1000. In ganz leichten Fällen reicht man mit letzterer allein schon aus[1]). Unter dieser Behandlung sieht man nun die Körner sich verkleinern, die hellen Flecke an der Tarsalbindehaut schwinden und in manchen der hierhergehörigen Fälle gelingt es, durch die eben angegebene Behandlung in verhältnissmässig kurzer Zeit Heilung mit restitutio ad integrum zu erzielen. Leichte Tannineinstäubungen oder ein schwaches Zinkcollyrium können schliesslich noch gegeben werden, um die letzten Reste von Auflockerung und Hyperaemie zu beseitigen. In anderen Fällen habe ich es aber schliesslich

[1]) Ich möchte bei dieser Gelegenheit die Mittheilung machen, dass mir auch bei der sog. Conjunctivitis vernalis die Sublimat-Behandlung (Auswaschungen mit schwachen und Touchierungen mit stärkeren Lösungen) überraschend gute Resultate ergeben hat.

Digitized by Google
Original from UNIVERSITY OF CALIFORNIA
Generated on 2019-07-10 15:29 GMT / http://hdl.handle.net/2027/uc1.b3743155
Public Domain in the United States, Google-digitized / http://www.hathitrust.org/access_use#pd-us-google

doch vorgezogen, mit der Rückbildung zögernde Follikel operativ zu entfernen und so den Process in kürzerer Zeit zum Abschluss zu bringen.

In einer Hausepidemie in einem Institute in Prag, welche offenbar schon lange bestand, bevor sie zu unserer Kenntniss kam, fanden sich unter 132 verpflegten Kindern bei 32 Knaben und 10 Mädchen kranke Bindehäute, und zwar bei 19 Knaben und 2 Mädchen ausgesprochene, wenn auch leichte Formen von Trachom und bei 13 Knaben und 8 Mädchen folliculäre Conjunctivitis verschiedenen Grades. Dr. *Herrnheiser* hat während der Ferienmonate durch eine nach den dargelegten Grundsätzen durchgeführte Behandlung der Epidemie in kurzer Zeit ein Ende gemacht. Bei den leichteren Formen genügten Sublimatauswaschungen mit einer schwachen (1 : 5000), bzw. Touchierungen mit einer stärkeren Lösung (1 : 500). In den schwereren Fällen, bei 19 Kindern, bzw. 37 Augen wurden Auskratzungen vorgenommen mit nachfolgender leichter Sublimatbehandlung. Nach 14 Tagen bis 5 Wochen waren sämmtliche Kinder als geheilt zu betrachten. Die Dauerhaftigkeit der Heilung ist durch spätere Visitationen sichergestellt worden. Ueber eine ähnlich rasche Beendigung von Hausepidemien durch operative Behandlung der schwerer erkrankten Kinder hat neulich auch *Vossius* berichtet[1]).

Guaita in Siena[2]) hat 1886 in einer „klinischen Studie" über das Aetzsublimat bei der Behandlung der infectiösen Bindehautentzündungen auch über dessen Anwendung bei der Conjunctivitis granulosa berichtet und dasselbe eindringlich empfohlen. Er verwendet das Quecksilberchlorid bei allen Formen und in allen Stadien des Trachoms und gebraucht bei den leichten Formen ein Pinselwasser von 1 : 500, in den meisten Fällen aber und namentlich bei den torpiden Formen ein solches von 1 : 400, um im späteren Verlaufe zu schwächeren Concentrationen überzugehen. Die Sublimatbehandlung wird bis zum völligen Verschwinden der Granulationen fortgesetzt. Für *Guaita* ist das Sublimat „das specifische Heilmittel des Trachoms". *Debenedetti*[3]) schliesst sich auf Grund seiner im Istituto oftalmico in Mailand gewonnenen Erfahrungen *Guaita's* Angaben vollinhaltlich an. Im folgenden Jahre hat *C. Staderini*[4]), *Guaita's* damaliger Assistent, in seiner Arbeit über die Histologie und die Pathogenese der Conjunctivitis trachomatosa des Letzteren Erfahrungen in jeder Hinsicht bestätigt. Gleich Günstiges berichten

---

[1]) Therap. Monatshefte. 1869. Heft 7.

[2]) Annali di Ottalmolog. Anno XV. pag. 295—317. 1889 kommt *Guaita* noch einmal auf diesen Gegenstand zurück, völlig überzeugt von der günstigen Wirkung der Sublimatbehandlung. Ibidem. Anno XVIII. pag. 356.

[3]) Gazetta med. Ital. 1886. „Crediamo anche noi col prof. *Guaita* che il sublimato corr. sia utile in tute le fasi dell' oftalmia granulo-tracomat., in modo da potersi chiamare un vero rimedio specifico.

[4]) Annali di Ottalm. Anno XVI. pag. 403.

Digitized by Google
Original from UNIVERSITY OF CALIFORNIA
Generated on 2019-07-10 15:29 GMT / http://hdl.handle.net/2027/uc1.b3743155
Public Domain in the United States, Google-digitized / http://www.hathitrust.org/access_use#pd-us-google

über die Sublimatbehandlung beim Trachom *A. Silvestri*[1]) aus der Universitätsklinik in Florenz, *Pedrazzoli*[2]) aus Verona u. A. *Ch. Arnauts*[3]) theilt mit, dass *Romiée* in Lüttich schon seit 1872 das Sublimat fast ausschliesslich bei der Behandlung „der Granulationen" anwende. Er lässt von einer Lösung 1 : 400 oder 1 : 500 dreimal täglich 1 bis 2 Tropfen einträufeln und touchirt ein- bis zweimal in der Woche nach vorheriger Cocainisirung mit einer noch viel stärkeren Lösung 1 : 120, selbst 1 : 100. Obwohl *Arnauts* von diesem Verfahren sehr befriedigende Resultate rühmt, kann es meiner Meinung nach nicht als nachahmenswerth bezeichnet werden. Ebenso ist die Lösung, deren sich *Dujardin*[4]) zum Touchiren der Bindehaut 1 bis 2mal wöchentlich bediente, 1 Th. Sublimat auf 10 Th. Alkohol und 240 Th. Wasser, entschieden zu reizend. In noch erhöhtem Maasse gilt dies von den von *Lapersonne*[5]) und *Wicherkiewicz*[6]) benützten Lösungen von 0,5 bezw. 1 Procent. Schwache Lösungen, 1 : 2000, auf deren günstigen Einfluss auf die granulöse Conjunctivitis *Reich*[7]) und andere russische Aerzte schon 1884 die Aufmerksamkeit gelenkt hatten, reichen für sich allein wohl nur bei den ganz leichten Formen aus. In neuester Zeit rühmt auch *Noyes* den Nutzen schwacher Sublimatlösungen bei gewissen Formen des Trachoms, acuten sowohl als chronischen. Er benützt in der Regel eine Lösung von 1 : 3000 und lässt damit alle 3 Stunden das Auge auswaschen und 20 Minuten Umschläge machen. Die Stärke der Lösung könne der Natur des Falles entsprechend geändert werden. Er sagt davon: It more nearly approaches a specific than any other remedy[8]). Ebenso zieht *Michel* jetzt[9]) das Sublimat allen anderen Topica vor. Es benützt es in Salbenform (0,003 auf 10,0 Vaseline) und verbindet mit der Application derselben die lokale Massirung. Bei acuten Formen, namentlich bei starker eitriger Secretion wird der Gebrauch einer $^1/_2$—1 % Argentum nitr.-Lösung damit combinirt. Auch in denjenigen Fällen, in welchen er die einzelnen Follikel ausdrückt, streicht er unmittel-

---

[1]) Lo Sperimentale. 1888.
[2]) Annali di Ottalm. Anno XVIII. pag. 15. 1889.
[3]) Ann. d'ocul. Tome CI., pag. 51. 1889.
[4]) Journ. des sciences méd. de Lille 1884. pag. 41.
[5]) Bulletin méd. du Nord, 1889, Février.
[6]) Société française d'ophtalm., Séance du 29 Avril, 1886.
[7]) Westnik ophthalmol. 1884. Nov.-Dec.
[8]) L. c. pag. 323.
[9]) L. c. II. Aufl. 1890. S. 208.

Digitized by Google
Original from UNIVERSITY OF CALIFORNIA
Generated on 2019-07-10 15:29 GMT / http://hdl.handle.net/2027/uc1.b3743155
Public Domain in the United States, Google-digitized / http://www.hathitrust.org/access_use#pd-us-google

bar nach dem Eingriff, der in mehreren Sitzungen wiederholt wird, die Sublimatvaselinsalbe ein.

Es scheint mir recht beachtenswerth, dass schon im Jahre 1825 *Buzzi* in seinem Buche über die contagiöse Ophthalmie mittheilt[1]), er bediene sich bereits seit 20 Jahren einer Sublimatlösung, welche aus 1 Gran Sublimat und 2 Gran Salmiak auf 5 Unzen Wasser bestehe (also ungefähr 1,0 $HgCl_2$ auf 300 Aqua) und je nach der Empfindlichkeit der Theile[2]) mit mehr oder weniger Wasser verdünnt werde. Er liess davon einige Tropfen mehrmals des Tages in den Bindehautsack einträufeln Unter dem Gebrauche dieser Lösung hat er nicht nur Hornhautgeschwüre prompt heilen und die Secretion sich beschränken und aufhören gesehen, sondern er beobachtete auch die Rückbildung und das Schwinden der Granulationen an der inneren Lidfläche. Bekanntlich hat *Conradi* noch einige Jahrzehnte früher[3]) ein Collyrium gegen verschiedene Arten äusserer Ophthalmien angegeben, in welchem Sublimat der eigentlich wirksame Bestandtheil war, $^1/_4$ Gran auf 2 Unzen Wasser, was ungefähr 1 auf 4000 entspricht.

Das Arsenal der gegen das Trachom empfohlenen Mittel ist mit den bisher aufgezählten noch lange nicht erschöpft.

Peschel will von der Behandlung mittelst eines continuirlichen Bades mit einer schwachen Sublimatlösung (1 : 10000 oder noch schwächer), welches dem Auge mit Hilfe einer eigens hierzu construirten Kautschukmaske applicirt wurde, günstige Erfolge gesehen haben[4]).

Bald nachdem das *Jodoform* bei der antiseptischen Wundbehandlung in der Chirurgie eine bedeutsame Stellung sich errungen hatte, wurde es auch von vielen Augenärzten gegen die trachomatöse Bindehautentzündung versucht und hat auch einige Lobredner gefunden. Gegenwärtig ist es jedoch in der Trachomtherapie wohl völlig ausser Gebrauch gesetzt worden.

Die Massage mit einer Jodkaliumsalbe, welche *Heisrath*[5]) für diejenigen Fälle empfohlen hat, die das acute Stadium überstanden haben und bei denen noch keine secundären Veränderungen eingetreten sind, hat wohl keine Vorzüge vor der im Obigen für solche Fälle angegebenen Behandlungsweise.

Die *Massage*, wie sie *Costomiris* in Athen übt, rangirt im vollsten Wortsinne unter die mechanischen Behandlungsmethoden des Trachoms und ist eigentlich nichts weiter, als eine Modification des alten hippocratischen Verfahrens[6]). Er massirt bei umgestülpten Lidern die Bindehaut direct durch Reiben mit dem Fingerballen, nachdem vorher eine dicke Lage eines indifferenten Pulvers (Zucker, Os sepiae, Bimsstein), am besten fein pulverisirter Borsäure aufgetragen worden ist. Nach der Massage wird das Auge mit einer Borsäurelösung sorgfältig ausgewaschen. Bei dichtem Pannus wird die directe Massage mit Borsäure auch auf die Hornhautoberfläche selbst angewendet. Der Massage der Conjunctiva

---

[1]) Ragionamento sull' oftalmia pustulare contagiosa. Prato 1825.

[2]) A seconda della suscettibilità sensitiva della parte.

[3]) Auswahl aus dem Tagebuch eines praktischen Arztes. Chemnitz 1784.

[4]) Arch. f. Augenhk., XII. B. S. 407. 1883 u. Rapporto sul R. Ospizio di Carità di Torino per l'anno 1882.

[5]) Berliner Klin. Wochenschr. 1883. S. 507.

[6]) Du massage oculaire au point de vue historique et thérapeutique et surtout du massage direct de la conjonctive et de la cornée. Arch. d'Ophtalm. Tome X. 1890. pag. 37.

Digitized by Google
Original from UNIVERSITY OF CALIFORNIA
Generated on 2019-07-10 15:29 GMT / http://hdl.handle.net/2027/uc1.b3743155
Public Domain in the United States, Google-digitized / http://www.hathitrust.org/access_use#pd-us-google

lässt er dann noch eine äussere durch die Lider folgen. Die Stärke des Fingerdrucks beim Reiben und die Dauer des letzteren wird nach der Natur der krankhaften Veränderungen und der Empfindlichkeit der Theile entsprechend variirt. *Costomiris* rühmt von diesem Verfahren ein ausserordentlich rasches Verschwinden der Granulationen. Selbst in den hartnäckigsten Fällen habe die Behandlungsdauer 4 bis 6 Monate nicht überschritten. Das Verfahren hat in *Cereseto* einen eifrigen Nachahmer gefunden[1]).

Ein analoges Verfahren haben in neuester Zeit *Gust.* und *Otto Keining* in Soest zur Heilung des Trachoms empfohlen[2]), ohne ihrer Vorläufer unter den alten und modernen Griechen zu gedenken. Sie reiben mit einem in eine schwache Sublimatlösung (1 : 20000) getauchten Wattebausch kräftig über die Bindehaut der umgestülpten Lider und der Uebergangsfalten ein- bis zweimal im Tage. Sind die Körner zu hart, um sie durch noch so kräftiges Reiben zum Schwinden zu bringen, dann schlitzen sie vorerst die Decke derselben Der Eingriff wird gut vertragen und die Behandlungsdauer sehr beträchtlich abgekürzt.

Fieuzal, welcher Zerstäubungen einer 2 pro Mille *Carbolsäurelösung* bei verschiedenen, mit starker Secretion einhergehenden Bindehautentzündungen, besonders bei der Blennorrhoe der Neugeborenen mit Erfolg angewendet hat, fand dieselben auch bei der granulösen Conjunctivitis von Vortheil[3]).

Collins verwendet die Carbolsäure in concentrirter Lösung[4]) zum Touchiren der umgestülpten Lider mit darauf folgender Abspülung mit viel Wasser. Die Rückbildung der Körner soll dadurch angeregt und der „Trachomcoccus" getödtet werden. Auch das *Resorcin* ist bei der Behandlung des Trachoms versucht worden in 1 bis 3proc. Lösung in Glycerin von *Giuseppe Ficano*[5]), ohne dass es mehr geleistet hätte, als andere Mittel.

In neuester Zeit hat Professor *Panas* das *β Naphtol* als ein kräftig antiseptisches Mittel von gleichzeitig caustischer Wirkung zur Behandlung der granulösen Conjunctivitis herangezogen. Er verwendet es in Salbenform, 0,1 bis 0,3 auf 30,0 Vaseline, mit gleichzeitiger Massage und lässt dann eine gründliche Auswaschung mit einer schwachen Naphtollösung folgen. Auf die Application stellt sich ein ziemlich heftiger Reizzustand ein. Dem Berichte des Dr. *P. Delagénière*[6]) zufolge sind die Resultate sehr günstige, besonders in frischen und leichteren Fällen.

In Frankreich ist von *Darier* auch die *Chromsäure* in Anwendung gebracht worden gegen „fibröse, lederartige Granulationen, welche lange Zeit ohne Erfolg mit Kupfer behandelt worden sind[7])." Die Touchirungen mit dem Blaustein, abwechselnd mit Bepinselungen mit concentrirter Chromsäure vorgenommen,

---

[1]) Gazetta med di Torino. 1889. 16. Fasc. pag. 364.

[2]) Deutsche med. Wochenschr. 1890. No. 41. S. 903.

[3]) De l'acide phénique dans le traitement des affections oculaires à forme secrétante, par le docteur *Denis*. Thèse de Paris. 1884. Bulletin de la clinique nation. opht. de l'Hospice des Quinze-vingts. Tome II. pag. 152.

[4]) The Royal London Ophthalmic Hosp. Rep. Vol. XI. Part III. 1887. pag. 340. „pure carbolic acid just liquefied".

[5]) Ann. di Ottalm. Anno XIV. pag. 186.

[6]) Arch. d'Ophtalmologie. Tome IX. 1889. pag. 11.

[7]) Société française d'ophtalm. Séance du 29 Avril 1886 und *Desormes*, Nature et traitement de la conjonctivite granuleuse. Thèse de Paris.

Digitized by Google
Original from UNIVERSITY OF CALIFORNIA
Generated on 2019-07-10 15:29 GMT / http://hdl.handle.net/2027/uc1.b3743155
Public Domain in the United States, Google-digitized / http://www.hathitrust.org/access_use#pd-us-google

sollen jetzt ihre Wirkung nicht verfehlen, nachdem durch letztere die oberflächlichen Gewebsschichten zerstört worden siud. Nahezu 30 Jahre früher hat *Hairion* schon die Chromsäure gegen harte Granulation empfohlen[1]).

Auf Grund theoretischer Ueberlegungen glaubte *Schjepkin* das Uebel dadurch an der Wurzel angreifen zu können, dass er eine antiseptische Lösung *subconjunctival* so oberflächlich als möglich injicirte. Er benützte hierzu eine 2procentige Carbolsäurelösung und spritzte mit einer feinen *Pravaz*'schen Canule 2 bis 3 Tropfen ein[2]). Das Verfahren hat glücklisherweise keine weitere Verbreitung erlangt, denn eine Nachprüfung durch *Wadzinsky* hat, wie zu erwarten war, bald gezeigt, dass dasselbe, abgesehen von der sehr beträchtlichen Schmerzhaftigkeit, auf die Rückbildung der Follikel keinen entschiedenen Einfluss übt, dafür aber in einer Reihe von Fällen störende Narben hinterlässt[3]). Uebrigens hat *v. Oettingen*[4]) schon 1870 in einem Falle von üppig wucherndem Trachom mit zum Theil confluirenden Follikeln und stellenweise diffus lymphoider Infiltration die subconjunctivale Injection von *Lugol*'scher Lösung versucht. Die Einspritzungen wurden jeden 3. bis 4. Tag wiederholt. Schmerzhaftigkeit und Reaction waren nicht sehr bedeutend. Leider entzog sich der ungeduldige Patient früher der Behandlung, bevor ein entschiedenes Urtheil zu gewinnen war.

Fussend auf den bekannten Untersuchungen von *Bins* über den Einfluss des *Chinins* auf die Lebenseigenschaften und die Emigration der farblosen Blutzellen hat *Nagel*[5]) ein Collyrium von salzsaurem Chinin (1 : 200 bis 100) bei verschiedenen Bindehaut- und Hornhautaffectionen versucht und in einigen Fällen bemerkenswerthe Erfolge damit erzielt. *Prout* in Brooklyn[6]) verwendete, von dem gleichen Gesichtspunkte ausgehend, das schwefelsaure Chinin bei hartnäckigen Trachomen mit dichtem Pannus, indem er das Pulver einmal täglich auf die Innenfläche der umgestülpten Lider aufstreute oder eine Lösung von 2,5 auf 30,0 aufpinselte. Das Mittel hatte nicht nur auf die Rückbildung der Körner sondern namentlich auch auf die des Pannus einen unverkenbar günstigen Einfluss. Dieselbe Erfahrung machte auch *Bader*[7]) mit dem schwefelsauren Chinin in Pulverform.

Bei narbigem Trachom mit oder ohne noch bestehende Körnerwucherung und reichlichem und rebellem Pannus hat *A. v. Graefe* von dem schon oben erwähnten *Chlorwasser* mehrmals eine frappante Wirkung beobachtet, nachdem andere Mittel viele Monate lang fruchtlos angewendet worden waren[8]).

Die Rückbildung eines nach Ablauf des Conjunctivalleidens zurückgebliebenen, hartnäckigen Pannus war es wesentlich, welche *Schenkl* im Auge hatte, indem er die Zerstäubung von geeigneten Lösungen mittelst des *Siegle*'schen Inhalationsapparates mit Glascylinderansatz bei der in Rede stehenden

---

[1]) Ann. d'ocul. Tome XXXIX. pag. 213, 1858.

[2]) Wratsch, 1886. pag. 749,

[3]) Russkaja Med. No. 39—42, 1887.

[4]) L. c. S. 38.

[5]) Klin. Mtbl. f. Augenheilk. VII. Jahrg. 1869. S 430.

[6]) Transactions of the American Ophthalm. Soc., 7th annual meeting, Newport, 1870. pag. 114.

[7]) The Lancet, 1871, II. pag. 604.

[8]) L. c. S. 198.

Digitized by Google
Original from UNIVERSITY OF CALIFORNIA
Generated on 2019-07-10 15:29 GMT / http://hdl.handle.net/2027/uc1.b3743155
Public Domain in the United States, Google-digitized / http://www.hathitrust.org/access_use#pd-us-google

Krankheit versuchte[1]). Das Auge wurde bei abgezogenen Lidern in einer Entfernung von 15 bis 20 cm vom Zerstäubungsrohr einige Minuten lang dem Nebelspray des Apparats ausgesetzt. Am besten eignete sich hierzu eine Lösung von Cuprum sulfuricum (0,5 bis 1,0 auf 150) mit oder ohne Zusatz von Opiumtinctur. Diese Applicationsweise war zwar schon früher von Einzelnen versucht worden[2]), hat aber erst seit *Schenkl's* Empfehlung in weiteren Kreisen Nachahmung und in *Schweigger*[3]), *Leiblinger* in Tarnopol[4]) und *Landesberg* in Philadelphia[5]) warme Fürsprecher gefunden. Ich selbst habe mich des Verfahrens öfters mit Erfolg bedient, allerdings weniger bei inveterirtem Pannus als bei den nach interstitieller Keratitis zurückbleibenden Hornhauttrübungen.

Der Vollständigkeit halber sei daran erinnert, dass man einem hartnäckigen, inveterirten Pannus auch auf operativem Wege dadurch beizukommen suchte, dass man ihm die Gefässzufuhr abschnitt. Dies geschah durch Excision eines bandförmigen Streifens der Conjunctiva bulbi mit Einschluss des subconjunctivalen Gewebes unmittelbar anschliessend an den pannösen Theil der Cornea. Denselben Zweck suchte man auch auf galvano-kaustischem Wege zu erreichen. Diese Operation (*Syndectomie* oder *Peritomie*) ist jetzt mit gutem Grunde trotz ihrer Empfehlung von autoritativer Seite[6]) so gut wie vollständig verlassen. Dasselbe gilt von der durch *Fr. Jäger* und *Piringer* eingeführten und dann besonders in Belgien und England cultivirten Methode der Einimpfung acuter Blennorrhoe. Unter strenger Einhaltung der bekannten Indicationen sind dadurch in der That an's Wunderbare grenzende Erfolge erzielt worden. Die Inoculation der Blennorrhoe ist jetzt in den wenigen Fällen, wo eine wirkliche Indication dafür vorliegt, durch die unter Voraussetzung der nöthigen Vorsicht unbedenkliche Erzeugung einer Jequirityophthalmie verdrängt worden.

Unsere Darstellung der Behandlungsweisen des Trachoms lässt deutlich ersehen, dass gegenwärtig die operative Therapie dieser Krankheit, so sehr auch die einzelnen Verfahren noch divergiren, immer ausgedehntere Verbreitung findet und die Zahl ihrer Freunde und Vertheidiger in stetem Wachsen begriffen ist. Das allen diesen Verfahren gemeinsame Ziel, das Trachom rasch und dauernd zu heilen und dadurch sowohl die üblen Endausgänge und bedenklichen Complicationen zu verhindern, als auch die Gefahr der Propagation wesentlich zu verringern, wird vielleicht durch das eine Verfahren besser, durch andere minder sicher erreicht; aber ich glaube mich der Ueberzeugung hingeben zu dürfen, dass wir mit einer maassvoll geübten, durch eine geeignete medicamentöse Be-

---

[1]) Prager Vierteljahrsschr., B. 109, S. 149, 1871.

[2]) *Démarquay* 1862, *Leiblinger* 1863. Allgem. med. Zeitg. S. 59, *Jules Cyr*, Ann. d'oculist., 1866. pag. 232.

[3]) Handbuch der speciellen Augenhk., II. Aufl., 1873. S. 286. V. Aufl., 1885. S. 270.

[4]) Wiener med. Wochenschr., 1879, No. 4. S. 78.

[5]) Klin. Mtbl. f. Augenhk., XV. Jahrg., 1877. S. 343.

[6]) Eingeführt wurde dieselbe von *Furnari* (Gaz. méd. 1862, No. 4) und dann empfohlen von *v. Graefe, Soelberg Wells, Bader, Brecht, Jacobson* u. A.

Digitized by Google
Original from UNIVERSITY OF CALIFORNIA
Generated on 2019-07-10 15:29 GMT / http://hdl.handle.net/2027/uc1.b3743155
Public Domain in the United States, Google-digitized / http://www.hathitrust.org/access_use#pd-us-google

handlung entsprechend unterstützten, mechanischen Therapie auf dem besten Wege sind, dem Trachom seinen üblen Ruf als einer hartnäckigen, gefährlichen, rebellen Krankheit zu nehmen und jene unliebsamen Stammgäste, die Monate, ja Jahre lang zum Touchiren sich einstellten und, kaum entlassen, in vielfach verschlimmertem Zustande wiederkehrten, dauernd aus unseren Ambulatorien zu verbannen.

Generated on 2019-07-10 15:29 GMT / http://hdl.handle.net/2027/uc1.b3743155
Public Domain in the United States, Google-digitized / http://www.hathitrust.org/access_use#pd-us-google
Digitized by Google
Original from UNIVERSITY OF CALIFORNIA

INDICATIONEN UND TECHNIK DER VAGINALEN TOTALEXSTIRPATION.

Von

Prof. FRIEDRICH SCHAUTA

in Prag.

Eine der grössten Errungenschaften auf dem Gebiete der operativen Gynäkologie stellt der erfolgreiche Kampf gegen das Uteruscarcinom dar. Sowohl die unmittelbaren als auch die Dauererfolge der Operation werden von Jahr zu Jahr bessere. In diesem Kampfe hat die vaginale Totalexstirpation die grössten Siege aufzuweisen. Diese Operation stellt heute einen sicheren Erwerb der operativen Gynäkologie dar, und doch ist sie nicht viel älter als ein Jahrzehnt, wenn man von den ersten Versuchen am Anfange dieses Jahrhunderts durch *Langenbeck* und *Sauter* absieht und ihre Einführung in die Gynäkologie von *Czerny*, *Billroth* und *Schroeder* (1879 und 1880) datirt. Es ist ein wahrer Genuss für Denjenigen, der in dieser Zeit gelebt und dem es gegönnt war, Antheil an diesen Erfolgen zu nehmen, die Geschichte der raschen Entwicklung der Operation zu verfolgen. War sie in ihren ersten Anfängen wegen der hohen Mortalität von etwa 24 pCt. nur reservirt für die schwersten, auf andere Weise nicht heilbaren Fälle, so führte, sowie ihre augenblicklichen Resultate bessere wurden, ihre grössere Sicherheit in Bezug auf die Dauererfolge dazu, ihre Indicationen auszudehnen, sowohl nach unten als nach oben. Die Operation eroberte sich aber bald auch andere Gebiete und wenn das Carcinom auch jederzeit die Hauptindication für die vaginale Totalexstirpation bleiben muss, so haben wir doch schon heute ausser dieser so viele andere Indicationen der Totalexstirpation, dass es fast an der Zeit ist, daran zu denken, ob man sich nicht schon zu weit vorgewagt.

Digitized by Google

Original from UNIVERSITY OF CALIFORNIA

Generated on 2019-07-10 15:29 GMT / http://hdl.handle.net/2027/uc1.b3743155
Public Domain in the United States, Google-digitized / http://www.hathitrust.org/access_use#pd-us-google

Bei dem Umstande, dass wir trotz der grossartigen Fortschritte auf diesem Gebiete doch noch viele Fragen aufwerfen können, deren Beantwortung seitens verschiedener Gynäkologen recht verschieden ausfallen dürfte, möge es mir erlaubt sein, heute mein allerdings noch bescheidenes Material und die daran gemachten Erfahrungen mit zur Discussion einiger strittiger Fragen heranzuziehen.

Die Hauptindication zur vaginalen Totalexstirpation ist und bleibt das Carcinoma uteri; doch wurden die Grenzen der Indication im Laufe der letzten Jahre wesentlich verschoben. Wir müssen unterscheiden zwischen unterer und oberer Grenze der Indicationsstellung.

Die Grenzen der Indicationsstellung wurden und werden zum Theil noch heute in der Weise abgesteckt, wie es *Schroeder* seiner Zeit gethan. Nach *Schroeder* soll der Krebs der Gebärmutter so lange noch heilbar sein, als er auf die Gebärmutter und auf die Scheide beschränkt ist. Beim Cancroid genügt die supravaginale Excision des Cervix, nur bei den anderen Formen, dem Schleimhautcarcinom des Cervix und dem Carcinom der Cervixwand ist die Totalexstirpation angezeigt. Auch heute noch wird an dieser Indicationsstellung vielfach festgehalten. So finden wir, dass *Winckel* für die Vornahme der Totalexstirpation folgende Bedingungen stellt[1]): „1. Die vaginale Totalexstirpation ist nur in denjenigen Fällen indicirt, in denen das Cervixcarcinom von der Cervixwand bereits auf den Uteruskörper übergegriffen hat, 2. aber nur dann, wenn es noch auf den Uterus beschränkt ist; das ist anzunehmen, wenn der Uterus die vollkommen freie Beweglichkeit besitzt und nirgends verdächtige Fixationen oder Infiltrationen nachweisbar sind."

Williams[2]) äussert sich über diese Frage etwa folgendermassen: „Der Portiokrebs beginnt in dem Plattenepithel, ist oberflächlich und bleibt es lange Zeit, geht dann oberflächlich auf das Scheidengewölbe und die Scheidenwand über. Tritt nach Operation eines Portiokrebses Recidiv auf, so ist es oberflächlich am Rande der Narbe und nicht in den tieferen Schichten; folglich würde mit der Totalexstirpation des Uterus nichts gewonnen sein. Der Krebs des Cervix kann von zwei Stellen ausgehen, von dem unteren Theile nächst dem äusseren Muttermunde, oder von dem oberen, nahe

---

[1]) Lehrb. S. 414.

[2]) Ueber d. Krebs d. Gebärm. Deutsche Uebers. Berlin 1890.

Digitized by Google
Original from UNIVERSITY OF CALIFORNIA
Generated on 2019-07-10 15:29 GMT / http://hdl.handle.net/2027/uc1.b3743155
Public Domain in the United States, Google-digitized / http://www.hathitrust.org/access_use#pd-us-google

dem inneren Muttermunde. Die Krankheit pflegt nicht nach aufwärts in den Uteruskörper zu gehen mit Ausnahme von seltenen Fällen. Bevor der Krebs den ganzen Cervix ergriffen hat, ist er wahrscheinlich schon an mehreren Stellen in das Parametrium eingedrungen und das ist sicherlich lange der Fall, bevor der Uteruskörper ergriffen wird. Unter diesen Umständen kann die Totalexstirpation keinen Vortheil vor einer partiellen Excision haben." Nach *Williams* scheint also nach der Entwickelungsgeschichte des Krebses der Portio und des Cervix die supravaginale Amputation eben so ausreichend zu sein wie die Totalexstirpation, und doch glaube ich, dass diesen Argumenten von Seiten der Praktiker wenig Glauben mehr geschenkt wird.

Es sind ja gerade durch die Totalexstirpation genug Thatsachen zu Tage gefördert worden, welche beweisen, dass jene aus der anatomischen Verbreitungsweise der Carcinome je nach ihrem verschiedenen Sitze hergeholten Argumente nicht immer stichhaltig sind. Für die ersten Anfänge freilich scheinen alle diese Argumente richtig zu sein, für vorgeschrittene Fälle sind sie aber schon dadurch hinfällig, dass man in solchen die Unterscheidung in Portio-, Cervix-, infiltrirtes Carcinom überhaupt nicht mehr machen kann. Schon bei einer anderen Gelegenheit[1]) habe ich darauf hingewiesen, dass, wenn die hohe Cervixamputation bestimmt sein soll für diejenigen Fälle, in denen das Carcinom das innere Orificium nicht überschreitet, man im Stande sein müsse, auch klinisch die Thatsache festzustellen, dass in einem gegebenen Falle die Degeneration wirklich am inneren Orificium Halt gemacht hat. Nur mit dem Microscope können wir jedoch die Grenze des Carcinoms sicher feststellen, der makroscopische Befund wird leider nur zu oft auch den erfahrensten Kliniker täuschen. Aber selbst für die ersten Anfänge des Carcinoms an der Portio und im Cervix sind die angeführten anatomischen Verbreitungsweisen nicht immer zutreffend. Gerade die Untersuchung vieler total exstirpirter Uteri hat erwiesen, dass bei scheinbar isolirter Erkrankung des Cervix schon in höheren Partien des Cervix oder des Corpus Krebsherde sich fanden und umgekehrt. Den früheren Operateuren blieb diese Thatsache allerdings verborgen, da sie mit partiellen Excisionen sich begnügend, das Weiterwuchern der höher oben unbewusst zurückgelassenen Krebsknoten für Recidiv halten konnten. Schon vor mehreren Jahren habe ich auf einige solche Fälle

[1]) Zeitschr. f. Heilk. B 8. S. 327.

Digitized by Google
Original from UNIVERSITY OF CALIFORNIA
Generated on 2019-07-10 15:29 GMT / http://hdl.handle.net/2027/uc1.b3743155
Public Domain in the United States, Google-digitized / http://www.hathitrust.org/access_use#pd-us-google

eigener und fremder Beobachtung und auf deren Beweiskraft für die Frage der Totalexstirpation hingewiesen. Das diesbezügliche Material hat nun, wie ich schon damals vorausgesehen, in den letzten Jahren eine recht ansehnliche Bereicherung erfahren. Ich zitire hier jene diesbezüglichen Fälle, die ich in der Literatur auffinden konnte.

Binswanger[1]) beschreibt einen Fall von primärem Cervixcarcinom in dem die Cervicalschleimhaut, sowie diejenige des unteren Uterinabschnittes stark geschwellt, aber ganz frei war von carcinomatöser Erkrankung, doch die Schleimhaut des Fundus war an der carcinomatösen Erkrankung betheiligt.

C. Ruge und *Veit*[2]) beschrieben einen Fall, in dem bei weit vorgeschrittener Destruction des Cervicalcanals in der Uterusschleimhaut eine vom Cervixcarcinom isolirt beginnende Entartung nachgewiesen wurde.

Krysinski[3]) beschrieb einen Fall von Drüsenkrebs der Portio mit Drüsenkrebs der Uterusschleimhaut.

P. Ruge demonstrirte der Berliner gynäk. Gesellschaft das Präparat eines durch Totalexstirpation gewonnenen Uterus. An demselben fanden sich zwei Carcinome, vollkommen von einander getrennt; das eine im Cervicalcanale war vollkommen auf die Schleimhaut des Cervix beschränkt und begrenzte sich noch unterhalb des inneren Muttermundes; das andere im Fundus war durch eine breite, den inneren Muttermund umgebende Zone vollkommen von dem ersten getrennt. Die Patientin wurde $1^1/_2$ Jahre später der Gesellschaft als geheilt vorgestellt[4]).

Leopold[5]) erwähnt, dass beim Portiocarcinom in 30 von ihm operirten Fällen wohl in einzelnen Fällen die Neubildung scharf am äusseren Muttermunde oder in der Mitte des Collum begrenzt gewesen, dass sie aber in anderen Präparaten bereits bis zum inneren Muttermunde emporgewandert war. In einem Falle fand sich bei einem verdächtigen Geschwür der einen Lippe ein wallnussgrosser, isolirter Carcinomknoten im Fundus.

Stratz[6]) fand bei einer 33jährigen Frau ein kleines Carcinomknötchen am Uebergange der Portioschleimhaut in die des Cervix;

---

[1]) Centralbl. f. Gyn. 1879. No. I.
[2]) Zeitschr. f. Geb. u. Gyn. Bd. VII. S. 200.
[3]) Zeitschr. f. Geb. u. Gyn. Bd XII.
[4]) Zeitschr. f. Geb. u. Gyn. Bd, XIV. S. 216.
[5]) Arch. f. Gyn. Bd. 30. S. 434.
[6]) Centralbl. f. Gyn. 1888. No. 50.

Digitized by Google
Original from UNIVERSITY OF CALIFORNIA
Generated on 2019-07-10 15:29 GMT / http://hdl.handle.net/2027/uc1.b3743155
Public Domain in the United States, Google-digitized / http://www.hathitrust.org/access_use#pd-us-google

der Cervix selbst war intakt. Nach der Totalexstirpation fand sich auch im Uteruskörper oberhalb des Orif. int. brüchiges Carcinom. Er bemerkt zu diesem Fall: „Mir als Schüler *Schroeder's* fällt es schwer zu bekennen, dass solche Fälle wie dieser Anleitung geben müssen, sich in jedem sicher constatirten Falle von Carcinom nicht mit der supravaginalen Amputation zu begnügen, sondern immer die Totaloperation vorzunehmen."

Gelegentlich der Discussion über die operative Behandlung des Gebärmutterkrebses in der Pariser chirurg. Gesellschaft[1]) führte *Terrier* vier eigene Fälle an, in denen klinisch eine beschränkte Erkrankung des Collum, anatomisch jedoch auch Knoten in dem oberen Abschnitte des Uterus constatirt wurden.

Abel und *Landau*[2]) führen einen Fall von Blumenkohlgewächs der Portio an, dessen obere Grenze in der Mitte des Cervicalcanals lag; jenseits des inneren Muttermundes im Körper fand sich Carcinom der Schleimhaut.

Abel[3]) beschrieb ferner einen Fall von Cervixcarcinom, das die ganze Höhle des Cervix in einen weiten Krater verwandelt hatte, sich jedoch etwa 1 cm unterhalb des inneren Orificium gegen gesundes Gewebe abgrenzte. Jenseits des inneren Muttermundes fand sich an der hinteren Wand in der Nähe des Fundus ein etwa erbsengrosses Knötchen mit der Structur eines Carcinoms von derselben Art wie der Krebs im Cervix.

Williams[4]) erzählt folgenden Fall. Bei einer 31jährigen Frau wurde wegen carcinomatöser Infiltration des ganzen Cervix, ausgegangen von den Drüsen des Cervicalcanals, im December 1884 der Cervix oberhalb des Scheidenansatzes amputirt. Nach einem Jahre musste wegen Recidive der Rest des Uterus entfernt werden. Die Oberfläche des Stumpfes und die Vagina waren gesund; tief in der Uteruswand an seiner äusseren Seite fand sich ein gegen die Operationsfläche der letzten Operation durch gesundes Gewebe getrennter Krebsknoten von demselben Bau wie der vor Jahresfrist im Cervix gefundene.

Egon v. Braun[5]) demonstrirte im Februar d. J. der Wiener geburtshilfl. gynäk. Gesellschaft den Uterus einer 40jährigen Frau.

---

[1]) *Verneuil*, Bull. et Mém. de la Soc. de chir. de Paris. T. XIV. 1888.
[2]) Arch. f. Gyn. B. 35. S. 218.
[3]) Berl. kl. W. 1889. No. 30.
[4]) Monographie S. 34.
[5]) Wiener kl. W. 1890. No. 13. S. 256.

Digitized by Google
Original from UNIVERSITY OF CALIFORNIA
Generated on 2019-07-10 15:30 GMT / http://hdl.handle.net/2027/uc1.b3743155
Public Domain in the United States, Google-digitized / http://www.hathitrust.org/access_use#pd-us-google

Neben einem Blumenkohlgewächs der Portio fand sich im Cervix ein isolirter nussgrosser Knoten medullaren Carcinoms.

Auch einige Fälle meiner eigenen Beobachtung sprechen laut für die Thatsache, dass die Verbreitungsweise des Carcinoms im Uterus durchaus nicht immer eine continuirliche, sondern recht oft eine sprunghafte ist.

Der erste dieser meiner Fälle ist in mehrfacher Beziehung interessant[1]). Eine 54jährige Frau, welche schon seit 8 Jahren wegen eines bestehenden Uteruscatarrhs in Behandlung stand, zeigte an der hinteren Lippe eine erbsengrosse, erhabene, excoriirte Stelle, die sehr leicht blutete. Der Uterus war klein, von glatter Oberfläche, die Parametrien frei. Die Untersuchung jenes erbsengrossen Knötchens ergab beginnendes, oberflächliches Epithelialcarcinom. Die Neubildung liess sich macroscopisch und microscopisch nach oben zu gegen gesundes Gewebe abgrenzen. Trotzdem führte ich am 2. Mai 1887 die Totalexstirpation aus. Das exstirpirte Organ war 6 cm lang, $4^1/_2$ cm breit. In der vorderen Wand des Fundus und des oberen Corpusabschnittes fand sich ein die Mucosa und die innere Muskelschichte substituirender, wallnussgrosser Tumor; zwischen dem unteren Ende dieses Tumors und dem Orif. int. rechterseits an der vorderen Wand eine gleichartige, mehr flache, haselnussgrosse zweite Geschwulst. Beide boten das Bild eines typischen Epidermidalkrebses. Die Schleimhaut des Cervix war etwas verdickt, aber nicht degenerirt. Abgesehen von dem Vorkommen eines Plattenepithelkrebses im Uteruskörper ist dieser Fall dadurch interessant, weil ein Carcinomherd des Cervix von Carcinomherden des Uteruskörpers vollkommen getrennt durch gesundes Gewebe in diesem Falle vorlag. Die Frau wurde geheilt und ist auch heute, nach mehr als 3 Jahren, vollkommen gesund. Ich zweifle, dass das Resultat das gleiche wäre, wenn ich mich damals mit einer partiellen Excision, die doch gerade in diesem Falle so nahe gelegen war, begnügt hätte.

In einem zweiten Falle (G. M. Tab. I. No. 41. Op. 13. I. 1890) fand sich neben mehreren bis apfelgrossen interstitiellen Myomknoten medullares Drüsencarcinom des Uteruskörpers in Form eines nussgrossen isolirten Tumors. Die übrige Uterusschleimhaut bot das Bild einer Endometritis glandularis. Die Schleimhaut des Cervix war in geringem Grade entzündlich infiltrirt, sonst normal. In der Muscularis des Cervix, augenscheinlich verbreitet entlang den grossen

[1]) Zeitschr. f. Heilk. Bd. VIII. S. 330.

Digitized by Google
Original from UNIVERSITY OF CALIFORNIA
Generated on 2019-07-10 15:30 GMT / http://hdl.handle.net/2027/uc1.b3743155
Public Domain in the United States, Google-digitized / http://www.hathitrust.org/access_use#pd-us-google

Gewebsspalten findet man isolirte nur microscopisch erkennbare kleinste Herde desselben Carcinoms wie im Uterus, die von einander sowie von dem Tumor im Uterus rings durch gesundes Gewebe getrennt erscheinen.

In einem dritten Falle (L. A. Tab. I N. 54. Op. 31. V. 1890) fand sich Plattenepithelcarcinom der Vulva, medullares Plattenepithelcarcinom der Portio. Die Schleimhaut des Fundus mit reichlichen, doch wenig veränderten Drüsen versehen. Nahe der rechten Uteruskante findet sich ein linsengrosses weissliches Knötchen, in dem die Schleimhaut durchsetzt ist von zahlreichen schmalen langgestreckten meist parallel zur Oberfläche gerichteten, verzweigten, an ihren peripheren Enden meist kolbig verdickten Drüsen mit einschichtigem selten in mehrfacher Lage angeordnetem Epithel, *welche in die Muscularis eindringen* (Adenoma malignum).

Endlich muss hervorgehoben werden, dass durch die sorgfältigen Untersuchungen von *Abel, Fraenkel, Eckhardt, Saurenhaus* der Nachweis geliefert wurde, dass ebenso wie bei Myom und bei Oophoritis auch bei Carcinom des Cervix die Uterusschleimhaut schwere Veränderungen erfährt und zwar in Form von interstitieller und glandulärer Endometritis. Auch die von mir exstirpirten Uteri wurden sämmtlich auf das Verhalten der Uterusschleimhaut untersucht und ergaben ebenfalls fast immer die genannten entzündlichen Veränderungen. Die Berücksichtigung dieser Thatsache führt zu dem Schlusse, dass die Blutungen bei Carcinom durchaus nicht immer und ausschliesslich aus dem krebsigen Gewebe selbst stammen, sondern vielmehr zum Theil, vielleicht zum grössten Theil aus der erkrankten Mucosa, da wir gewohnt sind, bei den Formen von Endometritis, wie wir sie bei Krebs finden, auch ohne Krebs schwere Blutungen zu sehen. Alle die angeführten Thatsachen sprechen laut dafür, in jedem Falle von diagnosticirtem Carcinom sofort die Totalexstirpation auszuführen und nicht durch die partielle Amputation Zeit zu verlieren und dabei Leben und Gesundheit der Patientin aufs Spiel zu setzen. Ja ich möchte sagen: je weniger weit das Carcinom vorgeschritten ist, um so eher soll man die Totalexstirpation machen, denn das sind die Fälle, in denen man am sichersten auf dauernden Erfolg rechnen kann. Ueber die Methode der Operation vorgeschrittener Fälle könnte ich eher einen Streit zulassen; diese Fälle sind ja wohl durch die eine und durch die andere Operationsweise selten mehr radical zu heilen.

Als die untere Grenze der Indication der Totalexstirpation bei Carcinom ist also hinzustellen jeder Fall von Uteruscarcinom, gleich-

Digitized by Google
Original from UNIVERSITY OF CALIFORNIA
Generated on 2019-07-10 15:30 GMT / http://hdl.handle.net/2027/uc1.b3743155
Public Domain in the United States, Google-digitized / http://www.hathitrust.org/access_use#pd-us-google

giltig ob Portio- oder Cervixkrebs, ob infiltrirtes oder Corpuscarcinom, sobald die Neubildung überhaupt nur diagnosticirbar erscheint.

Partialamputationen sind für voraussichtlich radical operirbare Fälle überhaupt zu verwerfen.

Ueber diese Fragen herrscht wohl heute unter der grossen Mehrzahl deutscher Operateure kein Zweifel mehr. Ganz anders steht es aus natürlichen Gründen mit der Abgrenzung der Indication nach oben. Hier machen sich zwei extreme Richtungen geltend. Der einen zu Folge soll bei jedem Carcinom, auch wenn man die Ueberzeugung hat, nicht mehr im Gesunden operiren zu können, die Totalexstirpation gemacht werden, falls sie nur überhaupt ausführbar ist. Als Gründe, welche die Anhänger der Totalexstirpation auch unter der Bedingung, dass nicht alles Krankhafte sicher entfernt werden kann, in's Feld führen, werden genannt: Erstens der moralische Eindruck, den die Operirte durch das Bewusstsein der an ihr ausgeführten Operation gewinnt; weiters soll, auch wenn es nicht gelingt, alles Krankhafte zu entfernen, doch das Leben der Operirten verlängert werden und soll, wenn der Rückfall eintritt, derselbe nicht von *der* Jauchung und *den* Schmerzen begleitet sein, wie bei nicht operirten Carcinomen; auch sollen sich die Kranken, was die Form und die Begleiterscheinungen der Recidive betrifft, in einem so erträglichen Zustande befinden, dass er mit den Folgen eines nicht mehr radical operirbaren Carcinoms gar nicht verglichen werden kann[1]).

Davon, dass der Rückfall bei Totalexstirpation mitunter unter recht milden Erscheinungen zum Ende führt, konnten auch wir uns in einem Falle überzeugen. Bei No. 5 der später anzuführenden Operationstabelle No. I R. L. konnte nach der am 9. Juli 1887 ausgeführten Totalexstirpation der erste Anfang des Rückfalls am 15. September 1888 constatirt werden. Er charakterisirte sich durch wiederholte leichte Blutungen, Schmerzen waren keine vorhanden. Am 9. Februar 1889 konnte der beginnende Zerfall constatirt werden. Es wurde die Auslöffelung der brüchigen Carcinommassen gemacht und dann in consequenter Weise die Nachbehandlung des Carcinomkraters mit Jodoform und Kohlenpulver ãã, wie sie an anderer Stelle[2]) aus meiner Klinik geschildert wurde, durchgeführt. Im Juli 1889 erfolgte der Exitus an Darmocclusion. Bis dahin war die Frau nicht bettlägerig gewesen und hatte keine Schmerzen, keine Blutung, keine Jauchung.

[1]) *Leopold*, Arch. f. Gyn. B. 30. S. 426.

[2]) *Torggler*, Bericht d. Innsbr. Klinik.

Digitized by Google
Original from UNIVERSITY OF CALIFORNIA
Generated on 2019-07-10 15:30 GMT / http://hdl.handle.net/2027/uc1.b3743155
Public Domain in the United States, Google-digitized / http://www.hathitrust.org/access_use#pd-us-google

Diese Thatsachen scheinen mir gewiss geeignet, in Fällen, in denen wir an die Operation mit dem Gefühle der Unsicherheit gehen, ob es wirklich noch gelingen werde, alles Kranke zu entfernen uns den Entschluss zu erleichtern; ob wir aber durch diese Thatsachen veranlasst werden sollen, in Fällen von zweifellos nicht mehr radikal operirbarem Carcinom doch noch an die Operation zu gehen, halte ich für mindestens fraglich. Es widerspricht ja zunächst allen Grundsätzen der Chirurgie, dort noch zu operiren, wo man nicht alles Krankhafte entfernen kann; ob aber dabei das Leben wirklich verlängert wird, die Jauchung, die Schmerzen geringer sind und ob der moralische Eindruck der Operation nicht auch auf andere Weise hervorgebracht werden kann, ist gewiss der Ueberlegung werth. Zunächst muss ja die Operation in derartigen Fällen sehr viel schwieriger und deshalb auch weit gefährlicher sein als in einfachen Fällen; demgemäss wird sich für derartige Fälle auch des Mortalitätsperzent höher stellen müssen. Wir werden also zweifellos das Leben in vielen Fällen abkürzen, in Fällen, in denen wir doch nie mehr dauernd helfen können. Was die Jauchung betrifft, so kann dieselbe auch bei nicht operablem Carcinom durch Auslöffelung, durch Aetzung in Schranken gehalten werden. Seit Jahren wende ich nach der Auslöffelung inoperabler Uteruscarcinome systematische Nachbehandlung mit Jodoform und Kohlenpulver an. Ich konnte dabei die Erfahrung machen, dass, wenn diese Nachbehandlung regelmässig durchgeführt wird, bis ans Lebensende keine Jauchung, keine Blutungen mehr eintreten und die Schmerzen sehr erträglich sind. Ja es macht sogar mitunter den Eindruck, als ob eine Heilung eintreten wollte, indem der Carcinomtrichter sich verkleinert, bei Cervicalcarcinom der äussere Muttermund sich verengert, ja sogar, wie ich einmal gesehen habe, so weit schliesst, dass das Carcinom für den touchirenden Finger und für die Inspection gar nicht mehr erkennbar ist. Ich glaube also nicht, dass die von einigen Operateuren empfohlene Ausdehnung der Indication der Totalexstirpation auch auf jene Fälle, die zweifellos nicht mehr radical operirbar sind, Verbreitung finden dürfte. Nichtsdestoweniger werden wir auch so noch oft genug im Kranken operiren, wo wir die Operation in dem guten Glauben oder in der Erwartung ausführen, sie könnte noch im Gesunden vollzogen werden.

Der früher genannten extremen Richtung, deren Anhänger die Totalexstirpation in jedem Falle, auch bei bewusst nicht radikaler Operation, befürworten, falls dieselbe nur technisch noch

Digitized by Google
Original from UNIVERSITY OF CALIFORNIA
Generated on 2019-07-10 15:30 GMT / http://hdl.handle.net/2027/uc1.b3743155
Public Domain in the United States, Google-digitized / http://www.hathitrust.org/access_use#pd-us-google

ausführbar ist, steht eine andere Richtung gegenüber, welche die Grenzen der Operation weit enger zieht. Die Anhänger der letzteren Richtung stellen die Bedingung, das Carcinom müsse noch auf den Uterus beschränkt sein, höchstens die an die Vaginalportion unmittelbar angrenzende Schleimhaut der Vagina dürfe etwas ergriffen sein. Infiltration der Parametrien schliesse den Eingriff jedenfalls aus[1]). Angesichts dieser Art der Absteckung der oberen Grenze für die Indicationsstellung müssen wir uns doch die Frage vorlegen, ob dieselbe nicht zu eng gezogen. Stellt wirklich jede Infiltration der Parametrien schon an sich eine Contraindication gegen die Ausführung der Totalexstirpation dar? Ja wenn die Infiltration carcinomatös ist und wenn wir die Abtragung noch im Carcinomatösen ausführen müssten, gewiss! Sind aber alle Infiltrationen bei Carcinom auch wirklich carcinomatös? Wie häufig finden wir nicht entzündliche Infiltration gerade bei solchen Fällen, die früher schwere Geburten, Infectionen durchgemacht haben und jetzt an Carcinom erkrankten! Ich glaube nicht, dass man die Hoffnung, solche Fälle zu retten, ohne weiters fallen lassen soll. Einige Fälle meiner eigenen Erfahrung sprechen entschieden dafür, einen Unterschied zwischen carcinomatöser und nicht carcinomatöser Infiltration der Parametrien zu machen. Ich citire diesbezüglich folgenden Fall: A. E. (I. 10.) In diesem Falle fand sich das rechte Parametrium infiltrirt und zwar nachweisbarermaassen infolge vorhergegangener Parametritis nach einer Partialexcision. Die Beweglichkeit des Uterus war sehr gering, die Infiltration sehr derb. Diese ging so hoch hinauf, dass es nicht einmal möglich war, den Uterus umzuwälzen, die Ligamenta lata mussten in situ ligirt werden. Nach Vollendung der Operation machte es mir den Eindruck, dass es besser gewesen wäre, diesen Fall nicht zu operiren und doch ist diese Frau, nachdem nunmehr fast drei Jahre seit der Operation vergangen sind, noch gesund. In einem zweiten Falle, A. M. (I. 22), fand sich ein Infiltrationsstrang des linken Parametrium, der bis an die Beckenwand reichte. Die Operation wurde am 30. August 1888 ausgeführt. Noch im April 1890 konnten wir die vollkommene Gesundheit der Patientin constatiren. In einem dritten Falle, M. R. (I. 29), fand sich ebenfalls Infiltration des rechten Ligamentum cardinale. Die Operation, im April 1889 ausgeführt, blieb wenigstens bis heute von dauerndem Erfolge. Ganz ähnliche Verhältnisse fanden sich

[1]) *Leopold,* Archiv f. Gyn. B. 30. S. 435.

Digitized by Google
Original from UNIVERSITY OF CALIFORNIA
Generated on 2019-07-10 15:30 GMT / http://hdl.handle.net/2027/uc1.b3743155
Public Domain in the United States, Google-digitized / http://www.hathitrust.org/access_use#pd-us-google

auch in einem vierten Falle, M. Z. (I. 32), der im Juni 1889 operirt wurde und bis jetzt gesund geblieben ist. In allen diesen Fällen kann es sich also nicht um carcinomatöse Infiltration gehandelt haben, sonst wäre wohl Localrecidive schon längst eingetreten. Auch *Hofmeier* hat bei Infiltration des Beckenzellgewebes operirt und hat sich in vielen Fällen durch den dauernden Erfolg von der Gutartigkeit der Infiltration überzeugt.

Woran erkennt man nun, ob ein Infiltrationsstrang im Parametrium carcinomatöser oder entzündlicher Natur ist? Die Unterscheidung ist rein Sache persönlicher Erfahrung. Es handelt sich vor Allem um sorgfältige Ausbildung der Untersuchungstechnik. Die Infiltrationen des Parametriums bei Carcinom sind in der Regel per vaginam nicht gut zu erkennen, durch die Untersuchung per rectum jedoch kommt man an die hintere Fläche dieser Infiltrationsstränge und kann sie in Bezug auf ihre Ausdehnung in senkrechter Richtung und in Bezug auf ihre Ausbreitung gegen die seitliche Beckenwand hin mit der grössten Deutlichkeit abtasten. In schwierigen Fällen, besonders bei sehr empfindlichen Patientinnen muss auch die Untersuchung in der Narkose ausgeführt werden. Die Unterscheidungsmerkmale von entzündlichen und carcinomatösen Infiltrationen des Parametriums scheinen mir nun bei dieser Art der Untersuchung besonders darin zu liegen, dass entzündliche Infiltrate immer eine gewisse Dehnbarkeit und Elastizität besitzen; versucht man vom Rectum aus den Strang gegen die vordere Beckenwand anzudrücken, so giebt er in der Regel nach, während bei einer carcinomatösen Infiltration das charakteristische Merkmal die Starrheit des Gewebes ist; es gelingt da nicht, durch den Finger irgend welche nennenswerthe Dislocation des Infiltrationsstranges hervorzurufen. Auch die Dicke des Infiltrationsstranges kann hier von Bedeutung sein; entzündliche Stränge haben selten einen bedeutenden Umfang, wenn die Entzündung nicht etwa eine frische ist, bei carcinomatöser Infiltration findet man aber zeigefinger- bis daumendicke Stränge oder endlich diffuse Infiltrationen, bei denen überhaupt kein Zweifel mehr über die Nichtoperirbarkeit des Falles aufkommen kann. Noch ein anderes Mittel zur Erkennung der Art der Infiltration des Parametriums müssen wir hier anführen. Wir werden später erwähnen, dass die Auslöffelung des Carcinoms als Vorbereitung zur Operation aus Gründen der Antisepsis behufs gründlicher Entfernung der lockeren, zerfallenden Massen sich als sehr zweckmässig empfiehlt, ich möchte aber hier den Werth der vorhergehenden

Digitized by Google
Original from UNIVERSITY OF CALIFORNIA
Generated on 2019-07-10 15:30 GMT / http://hdl.handle.net/2027/uc1.b3743155
Public Domain in the United States, Google-digitized / http://www.hathitrust.org/access_use#pd-us-google

Auslöffelung des Carcinoms auch in diagnostischer Beziehung hervorheben. Ich habe mich wiederholt überzeugt, dass in manchen Fällen der scharfe Löffel bei strangförmigen Infiltrationen der Ligamenta cardinalia die Differenzialdiagnose zwischen gutartigen und bösartigen Infiltrationen sicher stellen lässt. Schabt man die Cervicalhöhle aus, so kommt man bei bösartiger Neubildung sehr oft über die äussere Fläche des Cervix in carcinomatöses Bindegewebe des Parametrium und erhält einen weit besseren Einblick in die Natur der parametranen Infiltration und die Ausbreitung des Carcinoms als durch die Austastung des Beckens allein. Ich führe hier zwei derartige Beispiele an. In einem Falle, B. S. (privatim), fand sich ein etwa kleinfingerdicker Infiltrationsstrang des linken Parametrium, der Uterus war ziemlich beweglich. Bei der Auslöffelung des Carcinoms am 4. Januar d. J. ergab sich, dass Portio und Cervix vollkommen degenerirt waren, die Wucherung überschritt die äussere Wand des Cervix und ging eine Strecke weit ins linke Ligament hinein, so dass nunmehr über die carcinomatöse Natur dieser Infiltration gar kein Zweifel mehr aufkommen konnte. In einem anderen Falle, K. A. Prot. No. 10, 1890, fand sich die Portio von einem allenthalben exulcerirten Tumor eingenommen. Die Ulceration reichte etwas über den Scheidenansatz hinaus. Der Uterus war nicht vergrössert, nach oben und unten ziemlich beweglich, ebenso von rechts nach links. Die vorgängige Excochleation ergab nun, dass zwischen vorderer Scheidenwand und Portio der Tumor weit hinaufreichte und zwar bis in das Cavum vesico-uterinum. Die Blasenwand war in grosser Ausdehnung ergriffen und hätte die Operation nur mit Resection eines grossen Theils der hinteren Blasenwand ausgeführt werden können, welche ich nicht für angezeigt hielt. Diese Verhältnisse hatte erst die Excochleation klargelegt.

Mit den erwähnten Eigenschaften, der Elasticität und Dehnbarkeit der Stränge, hängt nun ein weiteres objectives Symptom der Operirbarkeit solcher Fälle zusammen, nämlich die Beweglichkeit des Uterus. Deshalb haben diejenigen Autoren auch ganz Recht, welche im Allgemeinen sagen: die Anzeigen der Operation decken sich fast vollkommen mit ihrer exacten technischen Ausführbarkeit[1]). Doch ist auch hier eine gewisse Einschränkung nothwendig. Beweglichkeit bis zu einem gewissen Grade kommt nämlich auch bei inoperablen Carcinomen dann vor, wenn die In-

[1]) *Kaltenbach*, Beitr. z. Geb. u. Gyn. S. 8.

Digitized by Google
Original from UNIVERSITY OF CALIFORNIA
Generated on 2019-07-10 15:30 GMT / http://hdl.handle.net/2027/uc1.b3743155
Public Domain in the United States, Google-digitized / http://www.hathitrust.org/access_use#pd-us-google

filtration nur eine Seite betrifft und der Uterus um diese eine Seite wie um einen Drehpunkt beweglich ist. Als Beleg möchte ich folgende Fälle anführen. Zunächst den früher erwähnten Fall B. S. (privat), in dem die Excochleation die carcinomatöse Natur der Infiltration des linken Ligamentum latum ergeben hatte. Trotz dieser weit gediehenen Degeneration war der Uterus doch ziemlich beweglich; denn das rechte Parametrium war frei und der Uterus drehte sich um das linke infiltrirte Parametrium wie um einen fixen Punkt. In einem zweiten Falle K. K. vom 15. December 1889 fand sich bei einem Portiocarcinom von Kleinapfelgrösse der Uterus klein, mit dem Tumor in der Richtung von oben nach unten ziemlich leicht beweglich; die Bewegung von links nach rechts war allerdings theilweise gehemmt durch eine Infiltration im linken Parametrium, welche von der Höhe des inneren Muttermundes bis an die seitliche Beckenwand zog und bei der Untersuchung sich als vollkommen starr erwies. Die grosse Beweglichkeit des Uterus veranlasste mich in diesem Falle, doch noch einen Versuch der Totalexstirpation zu machen (18. December 1889). Bei der Incision des linken Scheidengewölbes ergab sich jedoch, dass ich mit dem Messer in carcinomatöses Gewebe gefallen war und dass die Anlegung der Ligaturen nicht mehr möglich erschien, weil alle Ligaturen durchschnitten; deshalb wurde von der Fortsetzung der Operation abgestanden.

Der Uterus kann ferner sehr grosse Beweglichkeit besitzen, wenn das Carcinom in grosser Ausdehnung auf die Blase oder auf das Zellgewebe zwischen Blase und Cervix übergegriffen hat, ohne die Ligamenta lata zu berühren. In vielen solchen Fällen ist die radicale Operation nicht mehr ausführbar trotz vorhandener Beweglichkeit des Uterus. Als Beispiel dieser Art kann der schon früher erwähnte Fall K. A. (Prot. No. 10 1890) angesehen werden.

Sehen wir dem Gesagten zufolge, dass die Beweglichkeit allein noch keinen Beweis liefert, dass die Operation im Gesunden, also radical ausführbar sei, so muss andererseits eine gewisse Einschränkung Platz greifen für Fälle, in denen der Uterus nicht oder wenig beweglich ist, wo aber diese verminderte oder aufgehobene Beweglichkeit nicht durch Uebergreifen von Carcinom, sondern durch alte Entzündungsprocesse in seiner Umgebung hervorgerufen ist. Ich habe einen solchen Fall operirt, in dem es sich allerdings nicht um Carcinom, sondern um Scheidenvorfall mit Elongation der Portio supravaginalis handelte, W. J. (II. 2). Der Uterus lag in diesem Falle retroflectirt, durch alte Pseudomembranen vollkommen

Digitized by Google
Original from UNIVERSITY OF CALIFORNIA
Generated on 2019-07-10 15:30 GMT / http://hdl.handle.net/2027/uc1.b3743155
Public Domain in the United States, Google-digitized / http://www.hathitrust.org/access_use#pd-us-google

fixirt; daneben fand sich beiderseits Salpingitis, Perioophoritis mit zahlreichen äusserst festen Verwachsungen sämmtlicher Beckenorgane unter einander sowie mit Darm, Netz und Blase. Denken wir uns nun einen solchen Fall ohne Prolaps, aber mit Carcinom der Portio. Sollen wir den Fall, da der Uterus fixirt ist, seinem Schicksale überlassen? Ich glaube nicht. Nach dem, was wir über die Verbreitungswege der Carcinome des Cervix wissen, sind es in erster Linie die Parametrien, das Bindegewebe um die Art. uterina, die von *Kocks* sogenannten Ligamenta cardinalia, welche bei Carcinom infiltrirt werden. Finden wir diese also frei und liegt die Ursache der Fixation höher oben, dann ist es wohl sehr wahrscheinlich, besonders wenn die Untersuchung Salpingitis ergiebt, dass es sich um rein entzündliche Vorgänge handelt, die uns durchaus nicht abhalten dürfen, das zu thun, was wir für die weitere Existenz des erkrankten Individuums für nothwendig halten, nämlich den Uterus total zu exstirpiren. Handelt es sich dabei nur um Verwachsungen des Douglas, so sind dieselben von der Scheide aus meistens lösbar; handelt es sich aber um Verwachsungen der Adnexa untereinander, mit Darm, Netz und Blase, wie in unserem oben citirten Falle, so würde ich auch bei Carcinom ebenso vorgehen, wie ich es dort gethan: ich würde zunächst durch Laparotomie die Adhäsionen trennen, die Adnexa exstirpiren, den Uterus vollkommen beweglich machen und dann die Operation per vaginam vollenden. Wir kommen auf diese Fälle noch bei der Technik der Totalexstirpation zurück.

Die Beweglichkeit des Uterus allein genügt also nicht; es muss auch der Beweis, wenn auch nur der Wahrscheinlichkeitsbeweis, geliefert werden, dass das Carcinom nicht so weit auf die Umgebung übergegriffen, dass die Operation im Gesunden nicht mehr ausführbar ist.

Will man sich über die *obere Grenze* der Totalexstirpation bei Carcinom Klarheit verschaffen, so muss man unterscheiden: *Fortschreiten in der Fläche* und *Verbreitung in die Tiefe*. Letztere kann die Operation contraindiciren, erstere aber nicht. Zunächst braucht wohl nicht erst erwähnt zu werden, dass die Ausbreitung des Carcinoms über das innere Orificium hinauf bis in die Uterushöhle die Operation nicht contraindicirt; aber auch nach abwärts gegen die Scheide kann das Carcinom sehr weit vorgeschritten sein, ohne dass deshalb allein die Operation nicht im Gesunden ausführbar wäre. Als Beispiele dieser Art möchte ich folgende eigene Fälle anführen. In dem Falle H. A. (I. 45) fand sich ein

Digitized by Google
Original from UNIVERSITY OF CALIFORNIA
Generated on 2019-07-10 15:30 GMT / http://hdl.handle.net/2027/uc1.b3743155
Public Domain in the United States, Google-digitized / http://www.hathitrust.org/access_use#pd-us-google

Plattenepithelcarcinom des Cervix, das bis über die Mitte des Corpus emporreichte. Das rechte Ligament war dabei allerdings verdickt, aber, wie sich bei der Operation herausstellte, nicht carcinomatös. In einem zweiten Falle W. M. (I. 47) fand sich ein Carcinom der Portio, das an der hinteren Scheidenwand bis in eine Entfernung von $1^1/_2$ cm vom Introitus herabreichte; dabei waren auch die beiderseitigen Inguinaldrüsen infiltrirt. Es wurden die hintere Scheidenwand, der ganze Uterus und schliesslich auch die beiderseitigen Inguinaldrüsen exstirpirt. In einem dritten Falle F. M. (I. 50) fand sich ein Plattenepithelkrebs, der in der Scheide vorne $1^1/_2$ cm, hinten 3 cm über dem Hymenalsaume beginnend die Scheide circulär ergriffen hatte und continuirlich nach aufwärts bis über das innere Orificium emporreichte. Auch in diesem Falle war die Totalexstirpation der Scheide und des Uterus ohne grosse Schwierigkeit im Gesunden möglich.

Das Uebergreifen des Carcinoms auf Blase oder Rectum scheint mir an sich die Operation noch nicht zu contraindiciren Zunächst wird es sich bei der Entscheidung über die Operirbarkeit des Falles immer um den Zustand der Parametrien handeln. Sind dieselben frei oder wenigstens nicht nachweisbar carcinomatös, dann handelt es sich darum, den Grad der Ausbreitung des Carcinoms auf die genannten Nachbarorgane, Blase und Rectum, zu constatiren. Zur Untersuchung vom Rectum her bedarf es keiner besonderen Vorbereitungen; die Untersuchung über das Verhältniss der Blase zum Carcinom kann jedoch nur in der Narcose nach vorheriger Dilatation der Harnröhre ausgeführt werden. Dabei erkennt man die Beweglichkeit der Blasenschleimhaut und Muscularis gegen die carcinomatöse Infiltration und kann, falls das Carcinom wirklich auf die Blasenmusculatur oder auch auf die Schleimhaut übergegriffen, den Umfang der Erkrankung der Blasenwand sicherstellen.

Sollen wir also das Gesagte über die Indication der Totalexstirpation bei Carcinom kurz zusammenfassen, so ergiebt sich Folgendes:

1. Die untere Grenze für die Totalexstirpation bei Carcinom wird gegeben durch die Möglichkeit der Diagnose des beginnenden Carcinoms. Ist die Diagnose gemacht, dann ist die Totalexstirpation indicirt, gleichgiltig ob Carcinom der Portio oder der Cervicalschleimhaut, ob infiltrirtes Carcinom des Cervix oder ob Corpuscarcinom vorliegt.

2. Als obere Grenze ist anzusehen jener Grad von Ausbreitung in die Tiefe, bei dem die Operation zweifellos nicht mehr im Gesunden ausführbar wäre.

Digitized by Google
Original from UNIVERSITY OF CALIFORNIA
Generated on 2019-07-10 15:30 GMT / http://hdl.handle.net/2027/uc1.b3743155
Public Domain in the United States, Google-digitized / http://www.hathitrust.org/access_use#pd-us-google

3. Ausbreitung in die Fläche, sowohl nach oben als nach unten, contraindicirt die Operation nicht, ebenso wie das Ergriffensein von Blase oder Mastdarm an und für sich die Operation nicht verbietet, sondern nur der Grad der Verbreitung auf die genannten Nachbarorgane.

4. Zur Stellung der Diagnose, ob eine Infiltration des Parametrium entzündlicher oder carcinomatöser Natur ist, ist die Untersuchung in der Narcose per rectum sowie die diagnostische Auskratzung des Carcinoms von grossem Werthe. Nimmt eine Infiltration den ganzen Raum zwischen Cervix und Beckenwand ein, überschreitet sie Fingerdicke und ist sie starr, so contraindiciren diese Momente, wenn sie alle gleichzeitig vorhanden sind, die Operation, einzeln jedoch nicht.

Noch bevor man begonnen hatte, den carcinomatösen Uterus per vaginam total zu exstirpiren, war schon die Totalexstirpation des prolabirten Uterus ausgeführt worden und zwar zuerst im Jahre 1867 von *Choppin*[1]), dann von *Patterson* (1876), *Kehrer* (1878). Bis zum Jahre 1889 war aus dieser Indication etwa 23 mal operirt worden. Ich selbst habe 6 derartige Operationen ausgeführt. Wenn man diese wenigen Fälle in Vergleich zieht mit der grossen Häufigkeit des Prolapses, so sieht man ohne Weiteres, dass die Indication sehr vorsichtig gestellt wurde und das ist gewiss auch für die Zuknnft nothwendig; die Totalexstirpation stellt ein für die gewöhnlichen Fälle von Prolaps allzu radicales und trotz der von Jahr zu Jahr sinkenden Mortalität doch noch immer zu gefährliches Verfahren dar.

Martin stellte 1885 folgende Indicationen für die Totalexstirpation bei Prolaps auf: 1) Misslingen wiederholter anderweitiger Heilversuche, 2) hochgradige senile Atrophie des Beckenbodens. Er ermahnt jedoch die Operation auf die extremsten Fälle zu beschränken. Diesen Indicationen möchte ich noch die folgenden anreihen: 3) Irreponible Prolapse wegen unlösbarer Verwachsungen im Becken. In diese Kategorie gehört der bereits erwähnte Fall W. J. (II. 2). Die Reposition war hier nicht möglich, da der Uterus fixirt in Retroflexion lag und ausserdem die beiderseitigen Adnexa in Folge von Salpingitis, Oophoritis und chronischer Perimetritis so fest unter einander und mit der Beckenwand sowie mit Darm, Netz und Blase verwachsen waren, dass ihre Lösung

[1]) Am. Journ. 1867. April.

Digitized by Google
Original from UNIVERSITY OF CALIFORNIA
Generated on 2019-07-10 15:30 GMT / http://hdl.handle.net/2027/uc1.b3743155
Public Domain in the United States, Google-digitized / http://www.hathitrust.org/access_use#pd-us-google

nur operativ ausführbar erschien. Es wurde in diesem Falle am 9. December 1889 die Operation mit Eröffnung der Bauchhöhle begonnen, die fixirten Adnexa aus ihren Adhaesionen gelöst und entfernt, ebenso die Adhaesionen zwischen Uterus und Peritoneum des Douglas'schen Raumes stumpf getrennt und schliesslich, nachdem auf diese Weise der Uterus vollkommen beweglich geworden war, die Operation durch die vaginale Totalexstirpation vollendet. 4) Complication des Prolapsus mif Myomen des Uterus. Allerdings geben ja Myome an und für sich in gewissen Fällen eine Indication zur Totalexstirpation ab, doch wenn sie weder durch ihre Grösse, noch durch Schmerzen oder Blutungen stören, werden sie wohl nie die Indication zu einem operativen Eingriffe bilden, in Combination mit Prolaps können sie jedoch durch die Grösse und Schwere. welche durch sie der Uterus erlangt, andere Operationen illusorisch machen und die dauernde Reposition hindern. In diesen Fällen ist die Totalexstipation angezeigt.

Aber auch aus anderen Gründen ist die Totalexstirpation ausgeführt worden. Wegen Myom hat *Leopold* 17 Fälle von Totalexstirpation mit 2 Todesfällen aufzuweisen. Die Myome hatten bis zu Kindskopfgrösse erreicht. Es mussten ausgiebige Scheiden- und Dammincisionen gemacht und die Myome zum Theil während der Operation enucleirt werden. Totalexstirpationen wegen Myom wurden auch von *Péan* (1886), *Martin* und *Prochownick* ausgeführt.

Martin operirte bei Endometritis haemorrhagica in Folge malignen Adenoms, wenn die Blutung auf andere Weise nicht zu beherrschen war.

Leopold exstirpirte in 2 Fällen von Neurosen, in 4 Fällen von chronischer Entzündung der Eierstöcke und Eileiter, in einem Falle von Rundzellensarcom beider Eierstöcke und in einem Falle von starken menstruellen Blutungen den Uterus total.

Auch der schwangere Uterus ist wiederholt per vaginam exstirpirt worden. *Olshausen* entfernte einen Uterus gravidus von 3 Monaten wegen Retroflexion und Einklemmung bei hochgradig osteomalacischem Becken[1]) wegen Unmöglichkeit der Reposition. *Zweifel* entfernte ihn wegen Carcinom im sechsten Monate der Schwangerschaft, indem er das Carcinom zunächst vaginal umschnitt, dann durch Laparotomie den Uterus supravaginal entfernte und schliesslich per vaginam den Cervix exstirpirte. Ausschliesslich

[1]) *Benckiser*, Centralbl. f Gyn. 1887. S. 824.

Digitized by Google
Original from UNIVERSITY OF CALIFORNIA
Generated on 2019-07-10 15:30 GMT / http://hdl.handle.net/2027/uc1.b3743155
Public Domain in the United States, Google-digitized / http://www.hathitrust.org/access_use#pd-us-google

per vaginam lässt sich der gravide Uterus bis zum Ende des dritten Monats entfernen, später sind die Schwierigkeiten wegen der Grösse des Organs zu bedeutend, um die Operation noch rein vaginal ausführen zu können.

Thiem exstirpirte bei einer 38jährigen Frau den Uterus, da es ihm auf andere Weise nicht gelang, eine lebensbedrohliche Blutung nach Curettement zu stillen.

Ich habe die Indicationen in bunter Reihenfolge genannt, wie sie uns in der Literatur aufstossen. Allerdings bedürfen dieselben noch sehr der Prüfung. Unzweifelhaft berechtigt erscheinen mir schon heute die Indicationen bei Myom und bei Endometritis. Wenn Myome durch Schmerzen, Blutungen die Indication zur Operation abgeben, so ist wohl unter Umständen auch der vaginale Weg ins Auge zu fassen, doch dürfen die Myome nicht zu gross sein. Ich selbst habe wegen Myom allein bis jetzt erst einmal operirt. R. C. (III. 3.) Der Uterus hatte in diesem Falle eine Sondenlänge von 10 cm. In seiner vorderen Wand sassen mehrere bis haselnussgrosse Myome; ferner wegen anderer Indicationen bei Complication mit Myom und zwar zweimal bei Carcinom des Uteruskörpers und einmal bei Prolaps und Myomen. In dem ersten dieser Fälle, W. A. (I. 38), handelte es sich um ein Drüsencarcinom des Corpus uteri. Der Uterus war 10 cm lang, sehr stark hypertrophisch, in seiner linken Wand sass ein haselnussgrosses Myom. In einem zweiten Falle, G. M. (I. 41), fand sich ein medullares Drüsencarcinom des Uteruskörpers mit einem apfelgrossen, interstitiellen Myom an der linken Uteruskante unterhalb des Abganges der Tube. Auch an der rechten Uteruskante sassen mehrere kleinere Myomknoten. Der Uterus hatte eine Länge von $11^1/_2$ cm, eine Breite von 12 und einen sagittalen Durchmesser von 7 cm. In einem Falle von Prolaps, W. T. (II. 4), war der Uterus durchsetzt von mehreren, bis nussgrossen Myomknoten.

Den Erfahrungen zufolge, die ich in diesen Fällen gemacht, halte ich bei Myom die Entwicklung des Uteruskörpers bis zu Faustgrösse für die obere Grenze der rein vaginalen Totalexstirpation. *Leopold* hat allerdings auch bei noch grösseren Tumoren rein vaginal operirt, musste aber, um den Tumor exstirpiren zu können, von der Vagina aus Myome ausschälen und so den Uterus vor seiner Entwicklung verkleinern. Einer dieser Fälle erlag einer Peritonitis. Ich glaube nicht, dass solche Fälle für die vaginale Totalexstirpation sich eignen. Will man diese Operation ausführen, dann müsste eine Voroperation zur Verkleinerung des Uterus und

Digitized by Google
Original from UNIVERSITY OF CALIFORNIA
Generated on 2019-07-10 15:30 GMT / http://hdl.handle.net/2027/uc1.b3743155
Public Domain in the United States, Google-digitized / http://www.hathitrust.org/access_use#pd-us-google

zwar zunächst die Laparatomie ausgeführt werden. Ich würde in einem solchen Falle zunächst die Adnexa vom Uterus abtrennen, unter dem Schutze des elastischen Schlauches die Myome so weit als nur möglich ausschälen und dann nach genügender Verkleinerung des Uterus die Operation per vaginam vollenden. Würde dabei die Eröffnung der Uterushöhle nothwendig werden, so würde ich die Wunde provisorisch durch fortlaufende Naht schliessen, um nicht bei den späteren Operationsakten zur Infection der Peritonealhöhle von Seite der Uterushöhle Veranlassung zu geben. Ich glaube auch, dass auf diesem Wege die noch immer offene Frage nach der Stielbehandlung kleiner Myome recht einfach gelöst werden könnte. Gerade bei kleinen, in der Beckenhöhle verborgenen Myomen ist die extraperitoneale Behandlung wegen Kürze des Stumpfes nicht leicht ausführbar, das Versenken des Stumpfes ist aber immerhin noch recht gefährlich. Deshalb empfiehlt es sich, wie das ja auch schon *Martin*[1]) vorgeschlagen, in solchen Fällen auch den Cervix zu entfernen und dadurch weit einfachere Wundverhältnisse zu schaffen. Nur würde ich im Gegensatze zu *Martin* die Exstirpation des Cervix und des Uterusstumpfes *per vaginam* vorziehen, um das gleichzeitige Manipuliren in Vagina und Bauchhöhle, das sich bei der *Freund*'schen Operation als so gefährlich erwiesen hat, zu vermeiden.

Unter den Indicationen für die Totalexstirpation verdient ferner die *Endometritis*, besonders die *glanduläre* und die damit verwandten Formen des *Adenoma malignum* unsere volle Beachtung. Viele Thatsachen sprechen dafür, dass die glanduläre Endometritis wohl in den meisten Fällen eine gutartige Bildung ist und auch bleibt, sich aber in anderen Fällen durch Neigung zu rascher Recidive, Blutungen und endlich zur malignen Degeneration auszeichnet und ihren gutartigen Charakter verliert. Auf Grund einer Reihe von Beobachtungen, die ich hier kurz anführen will, habe ich mir die Frage vorgelegt, ob man denn die glanduläreEndometritis immer und ohne Weiteres zu den gutartigen Bildungen zu rechnen hat.

In einem Falle, (Frau S. T., privat), in dem seit bereits 25 Jahren unregelmässige, oft sehr profuse Blutungen bestanden hatten und vor 5 Jahren ein Schleimhautpolyp aus dem Cervix entfernt worden war, konnte ich im October 1887 durch die Auskratzung eine grosse Menge lockerer, bröckliger Uterusschleimhaut gewinnen. Die mikroskopische Untersuchung sämmt-

[1]) Tagebl. d. 62. Vers. Deutscher Naturf. u. Aerzte in Heidelberg. S. 456.

Digitized by Google
Original from UNIVERSITY OF CALIFORNIA
Generated on 2019-07-10 15:30 GMT / http://hdl.handle.net/2027/uc1.b3743155
Public Domain in the United States, Google-digitized / http://www.hathitrust.org/access_use#pd-us-google

licher ausgekratzter Stücke ergab typisches Adenom. Uebergang in Carcinom konnte jedoch nirgends nachgewiesen werden. Es dauerte nicht lange und die Blutungen traten abermals auf. Ende December musste die Abrasio wiederholt werden. Abermals wurde sehr viel lockere Schleimhaut herausbefördert, die Untersuchung ergab abermals eine grosse Menge neugebildeter Uterusdrüsen, ihr Epithel nunmehr stellenweise bereits in Wucherung begriffen, an einzelnen Stellen fanden sich solide Epithelhaufen mit den Drüsen im Zusammenhang. Die Diagnose musste nun auf Adenocarcinoma lauten. Die Untersuchung ergab nunmehr den Uterus bereits fixirt, so dass von einer radicalen Operation bei der ohnehin 75jährigen Patientin nicht mehr die Rede sein konnte. Sie starb genau vier Monate nach der letzten Auskratzung.

In einem zweiten Falle, B. A. (III. 2), wurde am 21. Juli 1889 wegen Endometritis hypertrophica mit sehr häufigen, seit mehr als 3 Jahren bestehenden Blutungen die Auskratzung der Uterusschleimhaut ausgeführt. Die Untersuchung ergab damals sehr reichliche Massen Uterusschleimhaut, die Drüsen jedoch nicht vermehrt und wenig verändert, sehr lebhafte entzündliche Infiltration des Zwischengewebes — Endometritis interstitialis. Schon 14 Tage nach der Entlassung kam die erste Blutung. Die Blutungen steigerten sich in der Folge immer mehr, machten nur ganz kurze Pausen von ein bis drei Tagen, so dass wiederholt die Vaginaltamponade nothwendig wurde. Am 18. November wurde das Curettement zum zweiten male ausgeführt. Die ausgekratzten Gewebspartikel bestanden aus stark gewucherten, mit vielfachen Ausbuchtungen versehenen, zum Theil gewundenen Uterindrüsen mit spärlicher, an Rundzellen reicher Zwischensubstanz — Endometritis glandularis. Auch diesmal war der Erfolg ein sehr vorübergehender. Bald stellten sich die früheren Blutungen abermals ein. Mit Rücksicht auf die rasche Wiederkehr der Blutungen und die nahe gerückte Gefahr einer malignen Degeneration der Uterusschleimhaut bei weiterem Zuwarten schlug ich bei ihrer neuerlichen Vorstellung im März 1890 der Patientin die vaginale Totalexstirpation vor, auf welchen Vorschlag sie sofort einging. Die Untersuchung der Uterusschleimhaut ergab nunmehr die ganze Schleimhaut verdickt, auserordentlich reich an langgestreckten, verzweigten, cystisch erweiterten und difform gestalteten Drüsenschläuchen. Das Epithel derselben meist typisch cylindrisch, einschichtig, selten in mehreren Lagen übereinander angeordnet. Die Oberfläche zeigt zellenförmige Erhebungen, die ziemlich vollständig von schönem, cylindrischem Epithel überkleidet sind. Das Schleim-

Digitized by Google
Original from UNIVERSITY OF CALIFORNIA
Generated on 2019-07-10 15:30 GMT / http://hdl.handle.net/2027/uc1.b3743155
Public Domain in the United States, Google-digitized / http://www.hathitrust.org/access_use#pd-us-google

hautzwischengewebe tritt an Menge gegenüber den Drüsen zurück, ist wie die normale Schleimhaut reich an spindeligen Zellen, in den oberflächlichen Schichten stark hyperämisch und von Hämorrhagien durchsetzt. *Die Abgrenzung der Drüsenschichte gegen die Muskulatur ist nirgends scharf.*

Der dritte Fall betraf die schon erwähnte W. A. (I. 38). Die Patientin war seit etwa $1^1/_2$ Jahren an Blutungen und einem fleischwasserartigen Ausfluss aus dem Genitale erkrankt. Die Untersuchung ergab Adenocarcinoma der Uterusschleimhaut. Es wurde die Totalexstirpation am 19. November 1889 ausgeführt. Das entfernte Organ hatte eine Länge von 10 cm, seine Wandungen stark verdickt, in der Nähe der linken Tubarecke ein haselnussgrosses Myom, die Schleimhaut des Cervix glatt, im Corpus mehrere polypöse Schleimhautwucherungen. Das Neoplasma an der Oberfläche exulcerirt, sitzt pilzförmig der Uterusschleimhaut auf. Auch an anderen Stellen der Uterusschleimhaut fanden sich isolirt mehrere kleinere Inseln von Aftermasse; ausserdem aber in der Nähe der Tubarecken mehrere stecknadelkopf- bis hirsekorngrosse Knötchen. Dieselben erwiesen sich bei der Untersuchung als entzündliche Schleimhauthyperplasien mit dem Bilde der Endometritis glandularis.

In einem vierten Falle, G. M. (I. 41), zeigte der exstirpirte Uterus folgende Beschaffenheit. In der hinteren Wand des Uteruskörpers sitzt ein nussgrosser Tumor von der Structur eines medullaren Adenocarcinoms. Die Schleimhaut in der Umgebung bot das Bild einer Endometritis glandularis mit reichlicher Wucherung von erweiterten und unregelmässig gestalteten Drüsen. Ebenso fand sich auch in einem fünften Falle, K. M. (I. 51), neben Drüsenkrebs des Uteruskörpers Endometritis glandularis mit sehr starker Wucherung der Drüsen und einzelnen bis erbsengrossen Schleimhautpolypen von demselben Typus.

Der interessanteste dieser Fälle scheint mir jedoch ein jüngst operirter Fall zu sein (III. 4). Derselbe betraf eine 18jährige Virgo. Die Pat. ist seit dem 13. Lebensjahre menstruirt 4wöchentlich 8tägig. Vom 15. Jahre an wurden die Menses reichlicher, dauerten 14 Tage ja bis zu 4 Wochen, wobei die Intervalle zwischen 5 und 10 Tagen schwanken. Allgemeine und örtliche Behandlung erwies sich als vollkommen erfolglos. Die Untersuchung an der Klinik im März 1889 ergab starke Verdickung des Endometrium. Deshalb Auskratzung am 24. März 1889. Starke Wucherung der Drüsen mit entzündlicher Infiltration. Die nächste Menstruation 6 Wochen post op. war noch mässig, doch schon die darauffolgende

Digitized by Google
Original from UNIVERSITY OF CALIFORNIA
Generated on 2019-07-10 15:30 GMT / http://hdl.handle.net/2027/uc1.b3743155
Public Domain in the United States, Google-digitized / http://www.hathitrust.org/access_use#pd-us-google

anteponirte und dauerte 10 Tage. Seit October 1889 bestanden abermals so heftige Blutungen, wie vor der ersten Operation Deshalb II. Abrasio 13. November 1889. Es wird abermals massenhaft Schleimhaut von dem gleichen Baue, wie die im März entfernte, ausgekratzt. Nach dieser Operation befand sich Pat. wohl bis Mai 1890. In diesem Monate traten wieder äusserst profuse Blutungen ein. III. Abrasio 7. Juni 1890. Derselbe Befund wie früher, doch sind die Drüsen an Zahl und Umfang den in den früher gewonnenen Präparaten gefundenen weit überlegen. Schon nach 8 Tagen ergab eine neuerliche Untersuchung abermals Wucherung der Schleimhaut und förderte eine am 20. Juni ausgeführte IV. Abrasio wieder bedeutende Schleimhautmengen zu Tage. Mit Rücksicht auf diese raschen Recidive, die starken Blutungen und die bei dieser Form von Wucherung naheliegende Gefahr der malignen Degeneration wurde in vollem Einverständniss mit der Patientin und deren Eltern am 26. Juni 1890 die vaginale Totalexstirpation ausgeführt. Der Uterus war 9 cm lang, etwas hypertrophisch. Die Schleimhaut im Allgemeinen 3 mm dick, an einzelnen Stellen der hinteren Wand des Corpus zeigt sie eine Dicke von 5 mm und einzelne schlaff überhängende zottenförmige Anhänge (trotz der 6 Tage vorher ausgeführten gründlichen Auskratzung!). Die Grenze der Schleimhaut gegen die Muscularis ist überall scharf, doch gezackt dadurch, dass kurze, zapfenförmige Fortsätze des Schleimhautgewebes zwischen die oberflächlichen Muskelbündel eindringen. Bezüglich ihres Baues sind die oberflächlichen von den tieferen Schichten der Schleimhaut wesentlich verschieden. Die oberflächlichen sind fast normal: in den tieferen sind die Drüsen stark geschlängelt mit seitlichen Ausbuchtungen versehen oder wirklich verzweigt, das Lumen derselben mehr weniger erweitert, so dass die Drüsen gegenüber dem bindegewebigen Antheile überwiegen. Dabei ist das Epithel der Drüsen in den tieferen Schleimhautschichten *immer aus mehreren Lagen cylindrischer Zellen zusammengesetzt.* Am Grunde der Schleimhaut *dringen die Drüsen allenthalben in die erwähnten zapfenförmigen Ausläufer gegen die Muscularis ein.* Unsere Vermuthung auf beginnende Malignität war also durch diesen Befund vollkommen gerechtfertigt.

Auffallend war mir auch die Thatsache, dass unter den 4 Fällen von Corpuscarcinom, welche ich total zu exstirpiren Gelegenheit hatte, zwei, also genau die Hälfte, mit Myombildung complicirt waren. Diese Thatsache gewinnt Interesse, da man weiss, dass die Endometritis glandularis einen regelmässigen Befund bei Myombildung darstellt.

Digitized by Google
Original from UNIVERSITY OF CALIFORNIA
Generated on 2019-07-10 15:30 GMT / http://hdl.handle.net/2027/uc1.b3743155
Public Domain in the United States, Google-digitized / http://www.hathitrust.org/access_use#pd-us-google

Nach diesen Erfahrungen scheint mir die Endometritis glandularis die vollste Beachtung zu verdienen und ich glaube, dass sie berufen sein wird, einen ersten Platz unter den Indicationen der Totalexstirpation einzunehmen. Ich will damit nicht sagen, man solle bei jeder glandulären Endometritis sofort die Totalexstirpation ausführen; wenn aber nach gründlicher Auslöfflung nach kurzer Zeit, also etwa innerhalb Jahresfrist, dieselben Symptome wiederholt auftreten und die Untersuchung neuerliche Wucherung ergiebt, würde ich nicht anstehen, auf die Totalentfernung anzutragen.

Die übrigen Indicationen sind wohl sehr selten, neu und können mehr als gelegentliche Improvisationen denn als feststehende Indicationen angesehen werden.

Als Indicationen für die vaginale Totalexstirpation würde ich also ansehen: 1. das *Carcinom*, 2. *Prolaps*, 3. *Myom*, 4. die *recidivirende glanduläre Endometritis*.

Die Contraindicationen sind zum Theile schon bei der Besprechung der Indicationen genannt worden. Wir haben gesehen, in wie weit Verwachsungen des Uterus mit der Nachbarschaft und die Grösse des Uterus die Totalexstirpation contraindiciren; hier möge noch der Weite der Vagina und des Beckenraumes als contraindicirender Momente der Totalexstirpation gedacht werden. Eine enge, senil atrophische Vagina kann die Totalexstirpation sehr erschweren, aber doch nicht contraindiciren. Ausgiebige Spaltungen des Scheidenrohres in seiner ganzen Länge und zwar gewöhnlich in der Medianlinie, in schweren Fällen aber, bei der Nothwendigkeit tieferer Incisionen, nach den beiden Seiten hin, werden wohl immer genug Raum schaffen. Die Incisionen in der Medianlinie haben den Nachtheil, dass ihre Ausdehnung in die Tiefe durch die Nähe des Rectums beschränkt wird; deshalb ist es besser, in den Fällen, in denen voraussichtlich sehr tiefe Schnitte erforderlich sind, nach beiden Seiten hin zu incidiren.

Soweit ich die Literatur kenne, scheint mir des Einflusses, den ein enges Becken für die Totalexstirpation haben kann, noch nicht gedacht zu sein. Ich meine hier nicht die Fälle, in denen ein Uterus bei engem Becken unterhalb des Promontoriums eingeklemmt lag und exstirpirt werden musste (Fall *Olshausen-Benckiser*), sondern die Fälle, in denen eine absolute Beckenverengerung den Uterus über dem Beckeneingange hochhält und ihn nicht eintreten lässt, andererseits der Hand und den Instrumenten den Zutritt zu dem hochliegenden Organ verwehrt. Im Mai d. J. lag auf meiner Klinik ein Fall von so hochgradriger ab-

Digitized by Google
Original from UNIVERSITY OF CALIFORNIA
Generated on 2019-07-10 15:30 GMT / http://hdl.handle.net/2027/uc1.b3743155
Public Domain in the United States, Google-digitized / http://www.hathitrust.org/access_use#pd-us-google

soluter Beckenenge durch Osteomalacie, dass der nicht wesentlich vergrösserte Uterus dauernd hochgehalten wurde und mit seinem Fundus Nabelhöhe erreichte. Die Portio vaginalis war von unten her wegen Enge des Beckens und Hochstand des Uterus kaum zu erreichen. Der Uterus liess sich in das Becken weder herabziehen noch herabdrücken. Es bestand in diesem Falle allerdings keine Indication zur Totalexstirpation, aber wenn eine solche bestanden hätte, so wäre die Operation vaginal nicht ausführbar gewesen.

Dem Gesagten zufolge können also als absolute Contraindicationen, abgesehen von dem *Grade des Ergriffenseins des Beckenzellgewebes bei Carcinom*, jene Fälle von *absoluter Beckenverengerung* angesehen werden, in denen der Uterus wegen des engen Beckens weder herabziehbar noch auch von unten erreichbar ist.

Ich will nun zunächst die *Technik* der Operation, so wie sie sich an der Erfahrung der von mir operirten Fälle herangebildet und wie ich sie heute übe, schildern, um dann auf einige controverse Punkte auf Basis dieser Schilderung einzugehen.

Die Vorbereitungen der Operation bestehen in der Entleerung des Darmes, in dem Entfernen der Schamhaare, in der Desinfection der äusseren Genitalien mit Sublimat, Alkohol, der Vagina mit Sublimat 1‰, ferner in der Excochleation sämmtlicher leicht entfernbarer Massen aus dem Cervix entweder unmittelbar vor der Operation oder frühestens am Tage vor derselben. Nachdem auf diese Weise das Operationsterrain vorbereitet ist, noch einmal mit Sublimat abgespült wurde, kommt nun von dem ersten Schnitte an nur mehr *sterilisirtes Wasser* in Verwendung, welches wir seit etwa Jahresfrist ebenso wie bei Laparotomien so auch bei der Totalexstirpation anwenden. Es handelt sich nun zunächst darum, den Cervix oder den Rest des Cervix herabzuziehen. Ist noch ein gesunder Rest vom Cervix vorhanden, so gelingt das Herabziehen mittelst nicht allzu scharfer Hakenzangen recht leicht; ist aber der ganze Cervix zerstört, dann muss man im Vaginalgewölbe rings um den Cervix Kugelzangen kreisförmig ansetzen und an diesen den Uterus herabzuziehen suchen. Für diese Fälle von hochgradiger Zerstörung des Cervix, bei denen nur allzu leicht durch die eingesetzten Zangen der Rest des Cervix zerrissen wird, eignet sich die von *Brenneke* angegebene Uterusklammer oder ein ähnliches Instrument zum Herabziehen des Uterus. Ist der Uterus so weit

Digitized by Google
Original from UNIVERSITY OF CALIFORNIA
Generated on 2019-07-10 15:30 GMT / http://hdl.handle.net/2027/uc1.b3743155
Public Domain in the United States, Google-digitized / http://www.hathitrust.org/access_use#pd-us-google

als möglich gegen die Vulva herabgebracht, so umschneidet man den ganzen Cervix, resp. die Grenze des Kranken in der Vagina in der Entfernung von mindestens 1 cm circulär. Hierauf gehe ich sofort an die Eröffnung des Douglas; dieselbe gelingt nicht schwer, wenn man beim Präpariren in die Tiefe mit dem Finger nachfühlt und die Stelle aufsucht, wo man die glatten Peritonealflächen an einander gleiten fühlt. Ist der Douglas an einer Stelle eröffnet, dann wird er nach beiden Seiten hin sofort breit gespalten und nun das Peritoneum durch sagittal gestellte Seidenknopfnähte an den Scheidenwundrand angenäht, dadurch zunächst die Blutung gestillt und der Zellgewebsraum zwischen Peritoneum und Vagina geschlossen. Nun gehe ich nach vorn und löse bei stark gesenktem Cervix die Blase stumpf bis zum Boden der Excavatio vesico-uterina vom Cervix ab. Auch nach beiden Seiten hin wird die Blase, soweit sie nachweisbar ist, abgelöst und nach aufwärts geschoben. Ist auf diese Weise die untere Hälfte des Lig. latum vorn und hinten zugänglich geworden, so gehe ich an die Ligirung dieser Partien. Gewöhnliche Nadeln mit starker Seide werden von vorne nach hinten gegen den Douglas durchgeführt; dabei wird jede Nadel dicht am Scheidenwundrande eingestochen, um die betreffende Partie des Ligaments herumgeführt und dann eine kurze Strecke tiefer am Scheidenrand wieder ausgestochen. Dadurch sichere ich mich vor einem Abgleiten der Ligaturen und zwinge die sämmtlichen Stümpfe auch schon an der Basis des Ligaments, die Wundflächen gegen die Vagina zu kehren. Auf diese Weise werden 2, 3 bis 4 Ligaturen an jeder Seite angelegt, alles Ligirte sofort zwischen Uterus und Ligatur durchtrennt und nun mit der Ligirung bald rechts, bald links so lange fortgefahren, bis der Uterus nur mehr an der oberen Hälfte der Ligamente hängt und seine Beweglichkeit bereits eine vollkommene geworden ist. Dann wird der Uterus durch das hintere Scheidengewölbe umgestülpt. Die Umstülpung gelingt manchmal sehr leicht nur durch den Zeigefinger, manchmal ist sie schwierig und muss durch successive immer höher eingesetzte Hakenzangen, manchmal auch durch stumpfe über dem Fundus eingesetzte Doppelhaken ausgeführt werden. Ist die Umstülpung vollendet, so geht der Zeigefinger der linken Hand über den Fundus an den Boden der Excavatio vesico-uterina und nun kann man vorne zwischen Blase und Cervix diesen Finger durch das Peritoneum durchscheinen sehen. Das Peritoneum wird nun hier stumpf durchtrennt, der Spalt nach rechts und links erweitert und nun wird zunächst an die Ligirung der rechtsseitigen

Digitized by Google
Original from UNIVERSITY OF CALIFORNIA
Generated on 2019-07-10 15:30 GMT / http://hdl.handle.net/2027/uc1.b3743155
Public Domain in the United States, Google-digitized / http://www.hathitrust.org/access_use#pd-us-google

Adnexa gegangen. Dieselben werden in zwei bis drei Partien mit fortlaufender Ligatur aus starker Seide versorgt und darauf durchtrennt. Vor ihrer vollkommenen Durchtrennung jedoch werden die Stümpfe mit Kugelzangen gefasst, damit dieselben nicht durch den Zug der Ligamente nach oben zurückgleiten. Hierauf wird die Vernähung des Peritoneums mit der Scheidenwand vorne in derselben Weise wie früher hinten ausgeführt und so auch hier der Zellgewebsraum an der hinteren Fläche der Blase zwischen Peritoneum und Scheide geschlossen. Schliesslich werden die Ligamente links in derselben Weise wie rechts versorgt, mit Kugelzangen vor dem Zurückgleiten gesichert und der Uterus entfernt. Fallen dabei Tuben und Ovarien in die Scheide vor, so werden sie abgetrennt; ist dies aber nicht der Fall und sind sie nur durch starken Zug unter starker Spannung herabzubringen, so bleiben sie zurück. Hierauf wird der Douglas'sche Raum bei Hochlagerung des Rumpfes und Tieferlagerung des Beckens von etwa eingelaufener Spülflüssigkeit und Blut gereinigt und die Stümpfe der Ligamenta lata in die Winkel der Scheidenwunde eingenäht. Zu diesem Zwecke wird jederseits eine Nadel durch den vorderen Scheiden-Peritonealrand, durch den Stumpf und schliesslich durch den hinteren Scheiden-Peritonealrand durchgeführt und der Knoten so gelegt, dass er medianwärts vom Stumpfe zu liegen kommt. Bei der Schnürung des Fadens werden die Stümpfe mit den Kugelzangen, die an ihnen liegen, gut herabgezogen, damit sämmtliches Gewebe, das peripher von den Schnürfäden liegt, auch sicher extraperitoneal und intravaginal zu liegen kommt. Hat man auf diese Weise die sämmtlichen Stümpfe in den beiden Winkeln der Scheidenwunde durch die Naht fixirt, den vorderen und hinteren Rand der Scheidenwände medianwärts von den Stümpfen an einander gelagert, so bleibt in der Regel in der Mitte zwischen den beiden Stümpfen nur eine ganz kleine Lücke übrig, in der die Ränder der Scheiden-Peritonealwunde vorne und hinten ohnedies meist linear liegen. Ein oder zwei Nähte sichern hier den exacten Abschluss der Scheide von der Bauchhöhle.

Wenden wir uns nun zu der Besprechung der Einzelheiten der Technik, so möge zunächst der Excochleation vor der Operation gedacht werden.

Der Werth der Excochleation zur Diagnose der Verbreitung des Carcinoms wurde bereits früher erwähnt, hier wollen wir nur noch einmal auf den Werth der Excochleation für die Asepsis hinweisen. *Bokelmann*, *Fritsch* wenden sich gegen das einige Tage

Digitized by Google
Original from UNIVERSITY OF CALIFORNIA
Generated on 2019-07-10 15:30 GMT / http://hdl.handle.net/2027/uc1.b3743155
Public Domain in the United States, Google-digitized / http://www.hathitrust.org/access_use#pd-us-google

vor der Operation auszuführende Auskratzen des Carcinoms, da hierdurch ein Einpressen oder Einschwemmen von Geschwulstelementen in die frisch eröffneten Lymph- und Venenwege denkbar sei. Dieser Einwand verdient gewiss Berücksichtigung, wenn es auch schwer ist, die Stichhaltigkeit desselben direkt zu beweisen. Es empfiehlt sich deshalb, die Excochleation entweder unmittelbar vor der Operation oder doch frühestrns einen Tag vorher auszuführen.

Der Gebrauch von sterilisirtem Wasser während der Operation wird auch von *Kaltenbach* befürwortet[1]). Die Gründe für die Vermeidung chemischer Desinficientien sind hier ganz dieselben, wie wir sie bei Laparotomien heute ziemlich allgemein als geltend angenommen haben. Die Desinfection muss vor der Operation vollendet sein, während der Operation käme sie zu spät, andererseits kann das massenhafte Einlaufen chemisch wirkender Flüssigkeiten bei der ausserordentlichen Resorptionskraft des Peritoneums gewiss nicht gleichgiltig sein.

Für Fälle, in denen der Cervix wegen weit vorgeschrittenen Zerfalles nicht mehr Halt für die Zangen bietet, gab *Brenneke* eine Uterusklammer an, die aus zwei über einander gelegten, in die Uterushöhle einzuführenden und in derselben zur Divergenz zu bringenden Metallstäben besteht. Ich habe mir ein ähnliches Instrument construiren lassen, das sich in manchen Fällen recht gut bewährt; doch liegt ein gewisser Nachtheil bei Anwendung dieser Klammern darin, dass man bei morscher Uteruswand und bei dem unvermeidlichen kräftigen Anziehen, besonders nach einer Seite hin, die Uteruswand perforirt und dadurch zum Austritt von Uterusinhalt in die Bauchhöhle lange vor Entfernung des Organs Veranlassung geben kann. Ich habe deshalb das Instrument in der letzten Zeit nicht mehr bis zum Schlusse der Operation angewendet, sondern nur so lange, bis der Cervix so hoch abgetragen war, um im gesunden Gewebe genügenden Halt für Hakenzangen zu finden. Mit dieser Einschränkung scheint mir das Instrument sehr empfehlenswerth, da bei weitgehender Zerstörung des Cervix das vielfache Ausreissen nicht nur sehr störend ist, sondern auch die Uebersichtlichkeit der Grenzen der Erkrankung sehr bedeutend erschwert.

Bei dem nun folgenden Akte der Umschneidung des Erkrankten kommen wir auf die verschiedenen Methoden der Total-

[1]) Berl. klin. W. 1889. No. 19.

Digitized by Google
Original from UNIVERSITY OF CALIFORNIA
Generated on 2019-07-10 15:30 GMT / http://hdl.handle.net/2027/uc1.b3743155
Public Domain in the United States, Google-digitized / http://www.hathitrust.org/access_use#pd-us-google

exstirpation zu sprechen. Nach *Winckel* unterscheidet man fünf verschiedene Methoden: 1) Umstülpung des Uterus durch das hintere Laquear (*Czerny*), 2) Halbirung des Uterus (*Müller*), 3) Exstirpation ohne Umstülpung (*Olshausen*), 4) Beginn der Lösung an den Seiten und Umstülpung nach vorne (*Fritsch*), 5) spiralige Auslösung (*Winckel*).

Es scheint mir im Allgemeinen ziemlich gleichgiltig zu sein, nach welcher Methode man die Operation ausführt; spezielle Eignung, Gewohnheit, Uebung werden hier sehr viel mitzusprechen haben. Von allen den Methoden, die aufgezählt wurden, scheint mir eine unsere besondere Beachtung zu verdienen, weil derselben eine bestimmte Idee zu Grunde liegt. Es ist das die Methode nach *Fritsch* (1883). Nach dieser Methode wird mit der Durchtrennung der seitlichen Scheidengewölbe begonnen, es erfolgt dann die präparatorische Ablösung der Basis der Ligamente und Blutstillung durch Umstechung. Der Vortheil dieser Art des Beginnes der Operation besteht darin, dass der Uterus frühzeitig beweglich wird, da er in schwierigen Fällen gerade an der Basis der Ligamente seine grösste Befestigung findet und man andererseits bei Durchtrennung dieser Stellen die carcinomatöse Infiltration, wenn sie weit aufs Parametrium übergegriffen hat, frühzeitig erkennt und die Operation im Falle der Unoperirbarkeit des Falles noch vor Eröffnung des Douglas'schen Raumes abbrechen kann. Es folgt hierauf die Umschneidung des vorderen Scheidengewölbes, die Ablösung der Blase und die Eröffnung des Peritoneums vorne. Der Uterus wird durch die vordere Scheidenwunde hervorgewälzt, das Peritoneum an den Scheidenwundrand angenäht. Nun werden die Ligamenta lata durch Umstechung und Durchtrennung von oben her versorgt, schliesslich der Uterus vom hinteren Scheidengewölbe abgetrennt und damit die Operation vollendet. Die Idee, welcher dieser Operationsmethode zu Grunde liegt, ist die, die Operation dort zu beginnen, wo voraussichtlich die grössten Schwierigkeiten zu finden sind. Diese finden sich in der That meistens an der Basis der Ligamenta lata, aber nicht immer ist das der Fall. Manchmnl liegen die grössten Schwierigkeiten der Operation nicht an den Seiten, sondern vorne oder hinten, deshalb erscheint mir die Idee von *Fritsch* dahin verwerthbar, dass man zuerst den Cervix resp. das Kranke total umschneidet, da ja schon durch die Durchtrennung der Vagina der Uterus etwas beweglicher wird, dann aber zunächst dort vorgeht, wo das Carcinom voraussichtlich am weitesten vorgedrungen ist. Ist das also nach der früher gestellten Diagnose die Gegend der Blase, so wird

Digitized by Google
Original from UNIVERSITY OF CALIFORNIA
Generated on 2019-07-10 15:31 GMT / http://hdl.handle.net/2027/uc1.b3743155
Public Domain in the United States, Google-digitized / http://www.hathitrust.org/access_use#pd-us-google

man dort mit der Ablösung beginnen, ist das rechte Ligament infiltrirt, das linke dehnbar, so wird man zuerst das rechte Ligament umstechen und durchtrennen; hat das Carcinom weit auf die hintere Scheidenwand und das Zellgewebe zwischen Rectum und Cervix übergegriffen, so wird diese Partie zunächst operativ angegangen. Die übrige Operation ist dann dadurch, dass man den schwersten Theil hinter sich hat und der Uterus dadurch weit beweglicher geworden ist, wesentlich erleichtert. Ich habe also bei meinen Operationen den Grundsatz festgehalten, nicht in bestimmter typischer Weise nach einer feststehenden Methode zu operiren, sondern habe die Methode gewählt und modifizirt je nach den Eigenthümlichkeiten des Falles.

Die Eröffnung des Douglas nehmen wir und viele andere Operateure gleich zu Beginn der Operation vor. Es unterliegt keinem Zweifel, dass auf diese Weise die hintere Wand des Lig. latum weit zugänglicher und die Orientirung leichter wird. Andere, wie z. B. *Fritsch*, sehen gerade in der späten Durchtrennung des Douglas einen Vortheil dadurch, dass das Carcinom mit dem Peritoneum überhaupt nicht in Contact käme. Ich glaube, dass diese Gefahr vielfach überschätzt wurde. Wenn wir uns nach den bisher vorliegenden Statistiken die Frage vorlegen, welchen Einfluss die Zeit der Eröffnung des Peritoneums auf die Prognose der Totalexstirpation hat, und die Resultate derjenigen Operateure, welche grössere Zahlen aufzuweisen haben, von diesem Gesichtspunkte aus vergleichen, so sehen wir, dass *Kaltenbach* und *Leopold*, welche die besten Erfolge aufzuweisen haben, den Douglas'schen Raum sehr bald eröffnen. *Brenneke*, der unter 21 Fällen keinen verlor, hält es für gleichgiltig, ob der Douglas frühzeitig oder spät eröffnet wird. Ich selbst trachte prinzipiell, den Douglas so früh als möglich zu eröffnen und glaube, dass meine Resultate nicht gegen diesen Vorgang sprechen.

Bezüglich der Annähung des Peritoneums an den Scheidenwundrand habe ich folgende Bemerkungen zu machen. *Martin* umsticht die Ränder der Scheidenwunde vorn und hinten, indem er auf den vom Peritoneum her vordringenden Zeigefinger durch die Masse des Scheidengewölbes einsticht und etwa 1 cm von der Einstichsöffnung wieder in der Scheide aussticht. Nachdem ich lange Zeit diese Umstechung geübt, habe ich sie aufgegeben, da, wenn man, wie *Martin* angiebt, 4 bis 5 solche, jedesmal etwa 1 cm Vaginalwand fassende Nadeln anlegt, die Scheidenwunde für die späteren Acte der Operation, besonders für die Entwickelung des

Digitized by Google
Original from UNIVERSITY OF CALIFORNIA
Generated on 2019-07-10 15:31 GMT / http://hdl.handle.net/2027/uc1.b3743155
Public Domain in the United States, Google-digitized / http://www.hathitrust.org/access_use#pd-us-google

Uteruskörpers, nicht selten zu sehr verkleinert wird. Ich begnüge mich mit der einfachen Annähung des Peritoneums an den Scheidenwundrand. Blutet es nach der Entfernung des Uterus aus einer dieser Stellen zwischen den Nähten, dann können ja sehr leicht Ergänzungsnähte angelegt, oder es kann dann auch von der Umstechung Gebrauch gemacht werden.

Bezüglich der Ablösung der Blase muss erwähnt werden, dass die beiden seitlichen Zipfel der hinteren Blasenwand, die Seitenzipfel nach *Freund*, oft über die seitliche Grenze des Cervix hinausgehen. Dieselben können, wenn die Blase nur vom Cervix losgelöst und später mit dem Ligamentum latum herabgezogen wurde, in die Ligatur mitgefasst werden. Es ist also die Blase auch nach beiden Seiten hin über die Grenzen des Cervix hinaus sorgfältig abzulösen und hinaufzuschieben.

Eine lebhafte Discussion hat stattgefunden über die Vortheile, resp. Nachtheile der Umstülpung oder Herauswälzung des Uterus. Es war ein prinzipieller Fehler, dass man im Anfange nach vorderer und hinterer Umschneidung den Uterus umwälzte, ***ohne vorher wenigstens die Basis der Ligamenta lata (Ligamenta cardinalia) unterbunden und durchtrennt zu haben.*** Sowohl die Umwälzung als auch die Unterbindung wurden dadurch sehr schwer, ja in vielen Fällen von starren Ligamenten überhaupt unmöglich Ich erinnere mich an Fälle, in denen ich nach theilweiser Abbindung der Ligamente den Uterus vorgewälzt, ihn aber wieder reponiren musste, da ich noch zu wenig hoch mit der Ablösung gekommen war. Nach weiterer Ablösung und abermaliger Umstülpung gelang der Schluss der Operation leicht. Die Operateure, welche sofort umwälzen, ohne die Ligamenta lata auch nur theilweise abgetrennt zu haben, müssen wohl beneidenswerth leichte Fälle vor sich gehabt haben. Die Umwälzung in dem letzteren Sinne ist wohl als verlassen zu betrachten, taucht aber doch noch hie und da wieder auf[1]).

Ein weiterer Einwand, der gegen die Umstülpung gemacht wurde, ist der: es werde bei der Umstülpung die ulcerirte Vaginalportion mit der Peritonealhöhle in Berührung gebracht und dadurch das Peritoneum der Gefahr der Infection in hohem Grade ausgesetzt[2]). Allerdings begreift man diesen Einwand, wenn man liest, dass *Teuffel* empfahl, beim Herauswälzen des Uterus durch die hintere Scheidenwunde den Cervix loszulassen, eventuell auch unter die

---

[1]) *Liebmann*, Centralbl. f. Gyn. 1889. No, 15.
[2]) *P. Müller*, Centralbl. f. Gyn. 1887. S. 187.

Digitized by Google
Original from UNIVERSITY OF CALIFORNIA
Generated on 2019-07-10 15:31 GMT / http://hdl.handle.net/2027/uc1.b3743155
Public Domain in the United States, Google-digitized / http://www.hathitrust.org/access_use#pd-us-google

Symphyse hinaufzuschieben[1]). Der Einwand, dass bei der Umstülpung die Carcinomfläche mit dem Peritoneum in Berührung käme, ist jedoch vollkommen ungerechtfertigt. Wenn man den Uterus umstülpt, so erfolgt keine Umstülpung im Sinne einer Retroversion, wobei in dem Maasse, als der Fundus herabgeht, der Cervix hinaufginge, sondern im Sinne einer hochgradigen *Retroflexion*. Der Cervix ist mit der Zange gefasst und bleibt weit vor der Vulva liegen, so dass von einer Berührung des Cervix mit dem Peritonealcavum absolut nicht die Rede sein kann. Ich habe mich davon bei jeder meiner Operationen überzeugt und diese Thatsache vielmals demonstrirt.

Gegen die Umstülpung wird ferner eingewendet, die Torsion der Ligamenta lata mache die feste Unterbindung sehr schwierig (*Hofmeier*). Hingegen soll nach *Gusserow* die Torsion von Vortheil sein, da durch die Torquirung der Blutverlust bei der Abbindung auf ein Minimum beschränkt werden kann. In Fällen von vollkommen freien Parametrien und dehnbaren Ligamenten ist die Umwälzung überflüssig; ist jedoch nach der Durchtrennung der unteren Hälfte des Ligamentum latum der Uterus noch immer nicht ganz frei beweglich, da auch der obere Theil dieser Ligamenta straffer ist — durch Pseudomembranen, entzündliche Infiltration oder durch angeborene Kürze —, so giebt die Umwälzung des Uterus in diesem Stadium der Operation eine wesentliche Erleichterung. Auch in unseren Fällen war die Umwälzung nicht immer nothwendig, so in den Fällen 2, 22 und 25 der Tab. I. Nie darf die Umwälzung gewaltsam ausgeführt werden, sondern immer nur durch leichten Zug. Ist sie nicht leicht ausführbar, dann betrachte ich das als ein Zeichen, dass noch zu wenig hoch abgelöst worden ist. Es wird die Ablösung fortgesetzt und dann ein neuerlicher Versuch der Umwälzung gemacht.

Eine weitere Frage bei der Totalexstirpation war die, ob man Tuben und Ovarien zurücklassen solle oder ob dieselben immer mit entfernt werden müssten. Für die Entscheidung dieser Frage ist jedenfalls die Berücksichtigung der Thatsache nothwendig, dass nach *Glaevecke*[2]) die physiologische Funktion der nach Totalexstirpation zurückgebliebenen Ovarien ungestört fortdauert, bis sie im natürlichen Klimakterium erlischt. Die durch die Castration verursachten Veränderungen im körperlichen und geistigen Befinden

---

[1]) *Haidlen*, Arch. f. Gyn. B. 19.

[2]) Arch. f. Gyn. B. 35. S. 64.

Digitized by Google
Original from UNIVERSITY OF CALIFORNIA
Generated on 2019-07-10 15:31 GMT / http://hdl.handle.net/2027/uc1.b3743155
Public Domain in the United States, Google-digitized / http://www.hathitrust.org/access_use#pd-us-google

fehlen nach Totalexstirpation, wenn die Ovarien zurückblieben. Bei Carcinom des Uteruskörpers sollen die Ovarien womöglich jedesmal mitgenommen werden, da bei Carcinom des Körpers die Ovarien nicht selten mit erkrankt sind[1]). Für die Entscheidung dieser Frage kommen übrigens ausser den theoretischen Gründen doch auch praktische, technische Gründe mit in Betracht. Von dem Standpunkte der technischen Möglichkeit der Entfernung der Ovarien ergiebt sich, dass die unbedingte Entfernung der Keimdrüsen nicht in jedem Falle ausführbar ist. Zunächst ist es schon in vielen Fällen sehr schwierig, die Ovarien so weit herabzuziehen dass die Ligatur um das Lig. infundibulopelvicum angelegt werden kann. Sind Adhäsionen vorhanden oder ist das Ligament an und für sich kurz, so würde eine bedeutende Kraft erforderlich sein, um die Ligatur in der geforderten Weise anzulegen. Kommt es aber dann zu einem Riss hoch oben, dann ist die Stillung der Blutung von der Scheide aus kaum möglich. Ist es gelungen, die Ligaturen an den stark gespannten Ligamenten anzulegen, dann lassen sich die Stümpfe sehr schwer extraperitoneal befestigen, worauf, wie wir sehen werden, ein Hauptgewicht gelegt werden muss. Ich glaube also, dass man die Frage, ob Ovarien und Tuben mit zu entfernen seien oder nicht, in dem Sinne fassen kann, dass man sagt: sind die Adnexa leicht, ohne besonderen Zug herabzubringen und sind die Ligaturen so anzulegen, dass bei extraperitonealer Befestigung keine allzu grosse Spannung entsteht, dann entferne man sie, wenn nicht, dann lasse man sie zurück. Sie schaden in der Regel nicht und werden durch ihre Anwesenheit einen allzuplötzlichen Eintritt ins Klimakterium mit allen seinen Folgen hintanhalten.

Ein sehr wichtiger Punkt in der Technik der vaginalen Totalexstirpation, ja meines Erachtens vielleicht der wichtigste, betrifft die *Behandlung der Wunde nach der Entfernung des Uterus.* Für die Behandlung der Scheiden- und Zellgewebswunde sind eine ganze Reihe von Methoden angegeben worden. Diese lassen sich in folgende, wesentlich verschiedene Gesichtspunkte zusammenfassen: 1) Man lässt die Scheidenwunde offen, überlässt die Stümpfe sich selbst und legt entweder ein Drainrohr oder Jodoformgaze in den supravaginalen Wundraum. 2) Man schliesst die Scheidenwunde vollkommen, nachdem man sämmtliche Ligaturstümpfe in die Bauchhöhle reponirt hat. 3) Man zieht die Liga-

[1]) *Reichel,* Zeitschr. f. Geb. u. Gyn. B. 15. S. 362.

Digitized by Google
Original from UNIVERSITY OF CALIFORNIA
Generated on 2019-07-10 15:31 GMT / http://hdl.handle.net/2027/uc1.b3743155
Public Domain in the United States, Google-digitized / http://www.hathitrust.org/access_use#pd-us-google

turstümpfe herab, befestigt sie extraperitoneal und schliesst darüber nur das Peritoneum, so dass die Bauchhöhle allerdings vollkommen geschlossen ist, aber ein supravaginaler Wundraum übrig bleibt, der die nekrotisirenden Stümpfe und die Zellgewebswunde vorn und hinten enthält. 4) Man schliesst auch den supravaginalen Wundraum, indem man vorn und hinten das Peritoneum mit dem dazu gehörigen Scheidenwundrande vereinigt, die Stümpfe sämmtlich extraperitoneal lagert und durch Nähte fixirt und dann die kleine übrig bleibende Lücke in der Mitte drainirt oder ebenfalls vernäht.

Da alle diese Methoden der Behandlung heute noch angewandt werden, so dürfte es angezeigt sein, auf Grund eigener Erfolge und Misserfolge an die Kritik der verschiedenen Arten der Versorgung der Wunde nach Totalexstirpation heranzutreten.

Ad 1. So wie mir scheint, hat die Methode des Offenlassens der Peritonealwunde heute noch die zahlreichsten Anhänger. Dabei leiten Einige die Ligaturstümpfe wohl in die Scheide herab, ohne sie aber hier besonders zu befestigen, und legen zwischen die Stümpfe Jodoformgaze ein. Die Resultate dieser Methode sind ja im Allgemeinen recht gut; es entsteht jedoch die Frage, ob sie nicht verbesserungsfähig sind. Die Heilung erfolgt in diesen Fällen dadurch, dass über dem supravaginalen Wundraume sich rasche Verklebung entweder der einander gegenüberliegenden Peritonealblätter des Douglas und der Blase einstellt, oder dass eine Darmschlinge sich über den Trichter lagert und die Wundhöhle von der Peritonealhöhle abschliesst. Der Tampon hält dann so lange, bis die Verklebung zu Stande gekommen ist, die Stümpfe von der Berührung mit dem Peritoneum ab. Meist gelingt dieser Vorgang recht gut und der Ausgang ist ein günstiger. Aber wenn wir uns fragen, ob diese Methode irgend welche Sicherheit bietet, so müssen wir dies verneinen. Nicht immer kommt die Verklebung so bald und so exact zu Stande, oft auch gleiten die sich selbst überlassenen Stümpfe sehr hoch hinauf; das kann aber nicht gleichgiltig sein.

Um dies zu verstehen, müssen wir uns zunächst um das Schicksal der abgeschnürten Ligamentreste kümmern. Dieselben werden necrotisch. Diese Necrose verläuft aber nicht unter der Form des trockenen aseptischen Brandes, sondern geht, wie man sich in jedem Falle leicht überzeugen kann, unter Entwicklung eines abscheulichen Geruches vor sich. Woher kommt das? Es liegt das in der Unmöglichkeit einer danernden und sicheren

Digitized by Google
Original from UNIVERSITY OF CALIFORNIA
Generated on 2019-07-10 15:31 GMT / http://hdl.handle.net/2027/uc1.b3743155
Public Domain in the United States, Google-digitized / http://www.hathitrust.org/access_use#pd-us-google

Desinfection der Scheide, ganz besonders bei Vorhandensein von Carcinoma cervicis. Wir können die Scheide noch so sorgfältig mit Sublimat ausreiben, es wird doch viel schwerer sein, in allen Partien der Wandung dieser Höhle diejenige Keimfreiheit herzustellen, wie wir sie an der äusseren Haut mit Sicherheit herbeiführen können, und selbst vorausgesetzt, dies wäre möglich, so kann doch schon im nächsten Moment ein aus dem Muttermund austretender Tropfen von Cervicalsecret die Asepsis illusorisch machen. Wir müssen uns also mit dem Gedanken zurecht finden, dass wir bei diesen vaginalen Operationen nicht immer in einem zweifellos aseptischen Operationsfelde arbeiten. Für das gesunde Peritoneum sind nun die wenigen Keime, welche bei der Operation mit demselben in Berührung kommen, in der Regel ungefährlich: sie werden durch die Resorptions- und Verdauungskraft des Peritoneums rasch unschädlich gemacht; anders jedoch liegt die Sache bei den der Necrose anheimfallenden Stümpfen der Ligamenta lata. Hier finden die von der Scheide aus möglicher Weise schon während der Operation oder nach derselben eindringenden Keime einen ausgezeichneten Nährboden. *Mikulicz* sah schon 1880 die grösste Gefahr der Totalexstirpation in der Contactinfection seitens der zerfallenden Neubildung. Er räth deshalb vor der Eröffnung des Peritoneums die supravaginale Amputation des Cervix, dann erst nach neuerlicher, gründlicher Desinfection des Operationsfeldes und der Assistenten, Fortsetzung der Operation[1]). Lässt man nun die Peritonealhöhle offen, so können die necrotischen Stümpfe, besonders wenn sie sehr hoch oben abgetragen wurden, in die Bauchhöhle zurückgleiten und das Bauchfell inficiren. Es klingt paradox, aber man kann sagen: je leichter der Operationsfall war, desto grösser ist die Gefahr der Infection des Peritoneums bei dieser Art der Behandlung der Wunde. Je leichter der Fall ist, desto tiefer können die Ligamente herabgezogen werden, die Ligaturen werden dem entsprechend sehr hoch angelegt, vielleicht sogar am Lig. infundibulopelvicum, sie ziehen sich nach Abtrennung des Uterus zurück und es liegt der Seitenwand des kleinen Beckens eine fortlaufende Reihe von Ligaturstümpfen an, von denen die oberen der Reihe nach durch die unteren inficirt werden, wenn dies nicht schon bei der Operation geschehen war. Ich habe durch diesen Vorgang den günstigsten und leichtesten Fall meiner sämmtlichen Totalexstirpationen durch Peritonitis verloren. Ich verweise diesbezüg-

[1]) Wiener med. W. 1880 u. 1881.

Digitized by Google
Original from UNIVERSITY OF CALIFORNIA
Generated on 2019-07-10 15:31 GMT / http://hdl.handle.net/2027/uc1.b3743155
Public Domain in the United States, Google-digitized / http://www.hathitrust.org/access_use#pd-us-google

lich auf das später über die Todesfälle nach meinen Operationen zu Sagende.

Es ist hier wohl der Platz, von der in neuester Zeit so viel erörterten Methode der Totalexstirpation nach *Richelot* zu sprechen. Das Wesen dieser Methode besteht darin, dass man an Stelle der Ligaturen hämostatische Zangen anlegt und dieselben so lange liegen lässt, bis keine Blutung mehr zu befürchten ist, in der Regel also 2mal 24 Stuuden. Gegen die Anwendung der Richelotschen Klammern wird eingewendet, dass sie nicht nöthig sind; wer zu nähen und zu umstechen versteht, brauche sie nicht. Es giebt nun aber noch andere viel gewichtigere Gründe gegen diese Methode. Der wichtigste Grund scheint mir die Gefahr der Infection durch die zurückgleitenden gangränösen Stümpfe zu sein. So lange an den Ligamenten die schweren Pinces liegen, werden auch die Stümpfe tief, vielleicht sogar in der Scheide liegen. Entfernt man nach etwa 48 Stunden diese Klemmzangen, so werden die Stümpfe frei, gleiten durch den elastischen Zug des Peritoneums hinauf und können nun die Bauchhöhle inficiren. Dass dies nicht öfter, ja nicht regelmässig geschieht, kommt eben daher, dass auch in diesen Fällen durch Verwachsung von Darmschlingen oder Ueberlagerung von solchen über den Wundtrichter der Abschluss der Bauchhöhle vom supravaginalen Wundraume schon früher erfolgt als die Abnahme der Pinces. Dabei scheint es mir, als ob bei der Methode *Richelot* die Gangrän viel früher eintreten würde, als bei Ligatur vielleicht durch die leichtere Möglichkeit des Zutrittes der athmosphärischen Luft längs der nach aussen liegenden Griffe der Klemmpincetten. In den beiden Fällen, die ich nach dieser Methode operirte, war ich überrascht von dem unangenehmen Geruche, der sich bei der Abnahme der Pincetten verbreitete. Ich habe zweimal nach dieser Methode operirt. Im ersten Falle, H. T. (I. 26), starb die Patientin an eitriger Bauchfellentzündung. Im zweiten Falle, H. M. (I. 27), machte sie einen sehr complicirten Heilungsverlauf durch. Ich muss sagen, dass mir gerade durch diese Fälle die ausserordentliche Wichtigkeit der extraperitonealen Lagerung der Stümpfe klar wurde.

Ad 2. Die Richtigkeit dessen, was eben über die Desinfection der Scheide sowie über die Gefahr der Infection durch die nekrotisirenden Stümpfe gesagt wurde, wird am besten bestätigt durch die Erfahrungen, welche man gemacht hat bei dem vollkommenen Abschluss der Peritonealhöhle mit Versenkung sämmtlicher Stümpfe. Theoretisch wäre diese Methode eigentlich das

Digitized by Google
Original from UNIVERSITY OF CALIFORNIA
Generated on 2019-07-10 15:31 GMT / http://hdl.handle.net/2027/uc1.b3743155
Public Domain in the United States, Google-digitized / http://www.hathitrust.org/access_use#pd-us-google

Ideal der Behandlung, denn sie würde sich vollkommen decken mit der Behandlung der Schnürstümpfe bei Ovariotomie. Doch ist die Analogie zwischen Ovariotomie und Totalexstirpation keine vollkommene. Bei Ovariotomie sind wir im Stande, vollkommene Asepsis des Operationsfeldes zu garantiren, bei vaginaler Totalexstirpation ist dies aber aus schon erwähnten Gründen nicht möglich. Während die nach Ovariotomie in die Bauchhöhle versenkten Stümpfe also sicher aseptisch sind, ist die Asepsis der nach vaginaler Totalexstirpation zurückbleibenden Stümpfe eine sehr zweifelhafte. Als Beleg dafür zitire ich den Fall W. I. (II. 2). Es war in diesem Falle der Versuch gemacht worden, die sämmtlichen Stümpfe in die Bauchhöhle zu versenken. Es handelte sich um einen totalen Prolaps der Scheide mit hypertrophischer Elongation der supravaginalen Portion des Cervix, fixirter Retroversio uteri, Salpingitis und Oophoritis beiderseits und sehr festen alten Verwachsungen. Es musste zunächst durch Laparotomie die Exstirpation der Adnexa und die Lösung der Adhäsionen ausgeführt werden, dann führte ich die Totalexstirpation per vaginam zu Ende. Da nun ein grosser Theil der Stümpfe sehr hoch liegen musste, so wollte ich, da ja doch nicht alle Stümpfe extraperitoneal gelagert werden konnten, sie diesmal sämmtlich intraperitoneal lagern. Ich verschloss also die Scheidenwunde vollständig. Die Operation wurde am 9. December 1889 ausgeführt. Schon am nächsten Tage klagte die Patientin über Schmerzen im Unterleib, Nachmittags trat leichter Ikterus auf, die Temperatur betrug 37·5, der Puls ging auf 110 und stieg successive bis zum 12. Morgens auf 140. Es wurde nun, da ich Sekretretention in der Bauchhöhle vermuthete, einige Nähte aus der Vaginalwunde entfernt und es entleerte sich eine grössere Menge von serös-haemorrhagischer, mit einigen Eitertropfen vermengter Flüssigkeit, worauf die sämmtlichen bedrohlichen Symptome rasch verschwanden. Die bakteriologische Untersuchung dieser Flüssigkeit, ausgeführt im pathologischen Institute des Prof. *Chiari*, ergab in Koch'schen Deckglaspräparaten den Befund von grossen Coccen, die theils als Diplococcen angeordnet waren, theis auch Torulaformen zeigten. Auf Glycerin-Agarplatten gingen nur kleine, graue Pünktchen auf, die mikroskopisch denselben Befund darboten.

Auch *Martin* hat ähnliche Erfahrungen gemacht[1]). In einem seiner Fälle war ein in die Scheidenwunde eingelegtes Drainrohr

[1]) Lehrb. d. Frauenkh. 1885. S. 300.

Digitized by Google
Original from UNIVERSITY OF CALIFORNIA
Generated on 2019-07-10 15:31 GMT / http://hdl.handle.net/2027/uc1.b3743155
Public Domain in the United States, Google-digitized / http://www.hathitrust.org/access_use#pd-us-google

am Abend des ersten Tages entglitten und die Patientin ging an allgemeiner Peritonitis zu Grunde, die sich von einer nicht bedeutenden Sekretlache am Boden des Douglas'schen Raumes her ausgebildet hatte. In einer zweiten Beobachtung liess sich *Martin* durch die Publikation über günstige Fälle ohne Drainage bestimmen, auf dieses Verfahren zu verzichten. Bei dieser Patientin stellte sich im Laufe des zweiten Tages unter Verfärbung des Gesichtes und Steigerung der Pulsfrequenz ein äusserst bedrohlicher Collaps ein, der wie mit einem Schlage verschwand, als *Martin* durch einen in die Wundöffnung im Scheidengewölbe eingeführten Finger diese zum Klaffen brachte. Es entleerte sich eine Menge schmieriger und übelriechenderFlüssigkeit.

Nach diesen Erfahrungen kann man also der vollkommenen Verschliessung der Scheidenwunde mit Versenkung der Stümpfe nicht das Wort reden.

Ad 3. Weit vollkommener schon erscheint mir die Methode, die Stümpfe herabzuziehen, an die peritonealen Wundränder zu fixiren, letztere selbst aber entweder ebenfalls zu vernähen oder zwischen dieselben ein Drainrohr einzulegen. In dieser extraperitonealen Lagerung liegt meiner Ueberzeugung nach ein prinzipieller Unterschied gegenüber den anderen Methoden. Doch haftet auch dieser Methode noch der Nachtheil an, dass die supravaginale Zellgewebswunde in Contact mit den nekrotisirenden Stümpfen bleibt. Ist das Peritoneum dabei offen, so ist auch später noch Infection möglich. Der Abschluss der Bauchhöhle durch Vernähung der Peritonealränder allein scheint mir jedoch nicht sicher, da die Nähte in den zarten Peritonealrändern durch heftige Anstrengung der Bauchpresse, wie sie beim Erwachen aus der Narkose am ersten Tage post operationem nie fehlt, gesprengt werden können. *Kaltenbach*, der nach dieser Methode operirt, hat von allen Operateuren, die über grosse Zahlen verfügen, die besten Resultate.

Ad 4. Weit vollkommener noch als alle diese früheren Methoden scheint mir die zu sein, *welche das Peritoneum und den supravaginalen Wundraum abschliesst und Alles der Nekrose anheimfallende nach aussen lagert.* Die Schliessung des supravaginalen Wundraumes wird schon während der Operation eingeleitet, indem man nach Eröffnung des Douglas das Peritoneum mit dem hinteren Scheidenwundrand, nach Eröffnung der Excavatio vesico-uterina auch hier das Peritoneum mit dem vorderen Scheidenwundrand durch zahlreiche feine Knopfnähte vereinigt. In den Winkeln der Wunde wird der supravaginale Wundraum dadurch unschädlich

Digitized by Google
Original from UNIVERSITY OF CALIFORNIA
Generated on 2019-07-10 15:31 GMT / http://hdl.handle.net/2027/uc1.b3743155
Public Domain in the United States, Google-digitized / http://www.hathitrust.org/access_use#pd-us-google

gemacht, dass hier die sämmtlichen nekrotisirenden Stümpfe in die Vagina gelagert werden. Es genügt nicht, die Stümpfe nur einfach herabzuziehen und in die Winkel zu lagern, sondern man *muss sie dort auch festnähen.* Die Grundsätze müssen hier dieselben sein, wie wir sie bei supravaginaler Amputation des Uterus und extraperitonealer Stielbehandlung nach *Hegar* heute ziemlich allgemein durchführen. Es besteht ja auch in der That eine grosse Analogie zwischen diesen beiden Operationen. Bei supravaginaler Amputation fürchtet man den Stumpf zu versenken wegen der Gefahr der Infection des Stumpfes vom Cervix her, bei Totalexstirpation wegen Gefahr der Infection der Stümpfe von der Vagina her. Um diese in vielen Fällen unvermeidliche Infection für das Peritoneum sicher unschädlich zu machen, lagert man hier wie dort die Stümpfe extraperitoneal und führt, ebenso wie man nach *Hegar* bei supravaginaler Amputation die Peritonealumsäumung ausführt, auch hier eine Art Peritonealumsäumung der Stümpfe durch. Es genügt dabei nicht, die Stümpfe ans Scheidengewölbe anzunähen, man verhütet dadurch nicht mit Sicherheit, dass die Stümpfe durch den Zug von oben her zurückgleiten und ihre nekrotisirenden Wundflächen gegen die Peritonealfläche kehren; man muss vielmehr eine vollkommene Peritonealumsäumung ausführen. Dies geschieht, indem man mit Nadel und Faden den vorderen Scheiden-Peritonealrand, dann die Stümpfe zentralwärts von den Ligaturen und endlich den hinteren Scheidenwundrand durchsticht und den Faden medianwärts vom Stumpfe knüpft. So wird die seitliche Partie der Scheiden-Peritonealumrandung wie eine Krause um den Hals des Stumpfes festgezogen. Ein- und Ausstichspunkte am Scheidenrand müssen so gewählt werden, dass der Umfang der lateral von diesen beiden Einstichspunkten gelegenen Scheidenwand gerade ausreicht, um den Hals des Stumpfes fest zu umschliessen, so dass die den Ein- und Ausstichspunkten entsprechenden Scheidenwundränder nach der Schnürung des Fadens medial vom Stumpfe dicht an einander liegen. Die kleine, in der Mitte zwischen den beiden Stümpfen übrig bleibende Lücke wird mit ein oder zwei Seidennähten für sich vereinigt; meist liegen aber die beiden Ränder schon ohne Naht linear an einander. In diese Lücke einen schmalen Gazestreifen einzulegen, halte ich nicht für nachtheilig, aber für überflüssig, die endgiltige Verklebung wird dadurch hinausgeschoben und zu drainiren giebt es ja nichts, denn die secernirenden Flächen liegen alle nach aussen.

Zum Schlusse noch einige Worte über die Technik der Total-

Digitized by Google
Original from UNIVERSITY OF CALIFORNIA
Generated on 2019-07-10 15:31 GMT / http://hdl.handle.net/2027/uc1.b3743155
Public Domain in the United States, Google-digitized / http://www.hathitrust.org/access_use#pd-us-google

exstirpation bei *Prolaps*. *Martin* schneidet die hintere Vaginalwand longitudinal über dem prolabirten Uterus auf, eröffnet das Peritoneum und löst von hier aus den Uterus aus. Er wendet dabei die Schlauchconstriction an. Nach vollendeter Heilung wird die Colporrhaphie ausgeführt. *Leopold* beginnt die Totalexstirpation bei Prolaps mit Colporrhaphia anterior, führt dann die eigentliche Totalexstirpation in typischer Weise aus und schliesst an dieselbe die Colporrhaphia posterior an. In einer sehr vollkommenen und zweckentsprechenden Weise kombinirt *Fritsch* die hier nothwendigen Colporrhaphien mit der Totalexstirpation. Auch er legt zunächst einen elastischen Schlauch dicht an der Vulva an, um den ersten Theil der Operation blutleer ausführen zu können. Der erste Schnitt wird dann auf der Grenze des mittleren und oberen Drittels der hinteren Vaginalwand spitzwinklig, mit dem Scheitel nach der hinteren Commissur zu, geführt. Nach Eröffnung des Douglas wird der Uterusfundus vorgestülpt und die Ligamenta lata von oben her stufenweise unterbunden. Nun wird in der vorderen Scheidenwand ein der gewöhnlichen vorderen Colporrhaphie entsprechender Schnitt geführt und dieser Schnitt an beiden Seiten mit den Schnitträndern der hinteren Colporrhaphiewunde vereinigt, die Vagina vorne bis zur Portio abgelöst, hierauf die Blase stumpf von dem Cervix abgetrennt und nach aufwärts gedrängt. Die vordere Colporrhaphiewunde wird hierauf vereinigt, das Peritoneum vorn und hinten an den Scheidenwundrand angenäht und die Stümpfe extraperitoneal gelagert. Der Rest der Peritonealwunde bleibt offen.

Ich selbst habe nach *Fritsch* operirt, jedoch mit einigen unbedeutenden Modifikationen. Zunächst hielt ich es für nothwendig, auch seitlich recht ausgiebig die Scheide zu reseciren. Den elastischen Schlauch habe ich nie angewendet, da sich die Blutung sehr leicht beherrschen lässt. Ich habe die Operation immer mit Ablösung des vorderen Scheidenlappens und darauffolgender Ablösung der Blase vom Cervix begonnen, hierauf wurde immer sofort die vordere Scheidenwunde zum grossen Theil vernäht, dann der Douglas eröffnet, das Peritoneum hinten an den Scheidenwundrand angenäht und die Ligatur der Basis der Ligamenta lata mit Annähung sämmtlicher Ligaturstümpfe an den Scheidenwundrand ausgeführt. Erst nachdem der Cervix vollständig ausgelöst war, wurde die Umstülpung ausgeführt, dann das Peritoneum der Excavatio vesico-uterina eröffnet, auch hier das Peritoneum mit dem Scheidenwundrand vernäht und schliesslich durch Ligatur der oberen Hälfte der Ligamenta lata, Extraperitoneal-

Digitized by Google
Original from UNIVERSITY OF CALIFORNIA
Generated on 2019-07-10 15:31 GMT / http://hdl.handle.net/2027/uc1.b3743155
Public Domain in the United States, Google-digitized / http://www.hathitrust.org/access_use#pd-us-google

lagerung der sämmtlichen Stümpfe, Vernähung des Restes der Scheidenwunde in der Mitte in der oben erörterten Weise die Operation vollendet. Die Annähung des Peritoneums an den Scheidenwundrand und die Einnähung der Stümpfe in die Scheidenwunde scheint mir hier noch den ganz besonderen Vortheil zu haben, dass durch den elastischen Zug des Peritoneums und der herabgezogenen Stümpfe die Reposition des Restes von Scheidenwand sicher und dauernd bewerkstelligt wird.

Es mag am Platze sein, an dieser Stelle derjenigen Operationen zu gedenken, welche als Concurrenzoperationen der vaginalen Totalexstirpation anzusehen sind. Es sind das die *Freund*'sche Operation, die perineale (*O. Zuckerkandl*), die sacrale (*Kraske, Hochenegg, Hegar*) und die parasacrale Methode (*E. Zuckerkandl* und *Wölfler*). Die *Freund*'sche Operation war der Vorläufer der vaginalen Totalexstirpation, sie wird jedoch nur wenig mehr ausgeführt. Es haften ihr die Gefahren der langen Dauer und der Schwierigkeit der Auslösung des Uterus aus dem kleinen Becken an, die Hauptgefahr ist jedoch die der Durchleitung der zerfallenden Carcinommassen durch die Bauchhöhle und die Nothwendigkeit der gleichzeitigen Manipulation in der Scheiden- und Bauchhöhle. Nach der letzten grösseren Statistik[1]) kamen auf 119 derartige Operationen 80 Todesfälle.

Die anderen Methoden sind noch zu neu und zu wenig geprüft, als dass man im Stande wäre, über dieselben ein abschliessendes Urtheil zu fällen. Ich selbst besitze über diese Operationen nur Erfahrungen am Cadaver. An der Leiche allerdings ist sowohl die perineale als auch die sacrale Methode der Totalexstirpation sehr gut ausführbar, wenn auch immerhin die Voroperation einen recht schweren Eingriff darstellt. Für die Operation an der Lebenden müssen wir uns jedoch ausser der Frage der technischen Möglichkeit auch noch andere Fragen vorlegen: 1) Wann sind diese Operationen indicirt? 2) Wie stellt sich ihre technische Ausführbarkeit an der Lebenden?

Ad 1. Die Indicationen der vaginalen Totalexstirpation sind ziemlich fest umschrieben. Die Operation ist nur angezeigt, wenn sie voraussichtlich noch im Gesunden möglich ist. Dann aber ist sie immer auch technisch ausführbar; selbst dann ist sie in vielen Fällen noch technisch ausführbar, wenn sie nicht mehr im Gesunden

---

[1]) *Kaltenbach*, operat. Gyn. 3. Aufl.

Digitized by Google
Original from UNIVERSITY OF CALIFORNIA
Generated on 2019-07-10 15:31 GMT / http://hdl.handle.net/2027/uc1.b3743155
Public Domain in the United States, Google-digitized / http://www.hathitrust.org/access_use#pd-us-google

möglich wäre. Es liegen also die Grenzen der technischen Ausführbarkeit weiter als die, welche wir uns selbst durch die Indicationsstellung ziehen. Nun wurde allerorts betont, dass die concurrirenden Methoden nur für diejenigen Fälle vorgeschlagen werden, in denen die vaginale Totalexstirpation nicht mehr möglich ist. Die Gründe für die Unmöglichkeit der vaginalen Totalexstirpation sind nun aber 1. Verbreitung des Carcinoms auf die Umgebung, so dass nicht mehr im Gesunden operirt werden kann. Dann soll man überhaupt nicht mehr operiren, weder vaginal, noch sacral, noch sonst irgendwie. 2. Die vaginale Exstirpation kann unmöglich sein bei abnormer Grösse des Uterus, bei Fixation durch Tumorenbildung, durch Pseudomembranen. Bei Vergrösserung des Uterus bis zu Faustgrösse ist die Exstirpation auch vaginal noch möglich, bei Vergrösserung darüber werden die Schwierigkeiten bei der sacralen und perinealen Methode die gleichen sein. Es wurde übrigens oben auseinandergesetzt, dass für solche Fälle die ventro-vaginale Exstirpation vielleicht der einfachere Weg ist als der der Resection des Sacrum; von der parasacralen oder perinealen Methode ist bei abnormer Grösse des Uterus nichts zu erwarten. 3. Auch die Enge der Scheide wurde als Grund für die Unmöglichkeit der vaginalen Exstirpation angesehen. Wir können jedoch dieser Contraindication nicht zustimmen. In solchen Fällen ist eben die ausgiebige, blutige Erweiterung des Scheidenrohres nothwendig, denn es erscheint uns immer noch besser, einen vorhandenen, engen Canal blutig zu erweitern, als erst einen neuen Weg auf blutige Weise zu graben.

Ad 2. Von den hier angeführten, verschiedenen Concurrenzoperationen glaube ich die perineale als Ergänzungs- oder Concurrenzoperation der vaginalen Totalexstirpation im Voraus ausschliessen zu sollen. Ist der Uterus so beweglich, dass er sich durch eine im Septum recto-vaginale angelegte Wundhöhle vorziehen lässt, so ist er gewiss auch vaginal exstirpirbar. Sind aber die Ligamenta cardinalia starr, dann wird es gewiss nicht gelingen, den Uterus durch die perineale Wunde so hervorzuwälzen, um die Ligaturen sicher anlegen zu können. In solchen Fällen ist übrigens meiner Ansicht nach die Totalexstirpation ja überhaupt contraindicirt. Der natürliche Zugang zum Uterus bleibt für operable Fälle immer die Scheide. Meines Wissens ist bis jetzt erst ein einziges Mal an der Lebenden perineal operirt worden. *Frommel* führte im Mai 1889 diese Operation aus. Der Uterus war in diesem Falle „nicht vergrössert, normal

Digitized by Google
Original from UNIVERSITY OF CALIFORNIA
Generated on 2019-07-10 15:31 GMT / http://hdl.handle.net/2027/uc1.b3743155
Public Domain in the United States, Google-digitized / http://www.hathitrust.org/access_use#pd-us-google

gelagert und ziemlich beweglich; weder im Parametrium noch sonst in der Umgebung des Fruchthälters liess sich irgend welche verdächtige Infiltration bemerken; die Anhänge lagen normal und waren beweglich“ [1]). Bei dieser Sachlage muss man wohl sagen, dass dieser Fall gewiss auch vaginal operirbar gewesen wäre.

Gegen die parasacrale und sacrale Methode muss ausser dem früher Gesagten über die Grenzen der Indicationsstellung der Exstirpation des Uterus überhaupt noch die Grösse der Verletzung in Betracht gezogen werden. Die Voroperation ist dabei die Hauptsache und grösser als der eigentliche, zur Exstirpation nothwendige operative Eingriff. Gegen die parasacrale Methode muss besonders bemerkt werden, dass bei ihr nur das Lig. lat. einer Seite direct zugänglich ist, das der anderen aber nicht. Bei grosser Dehnbarkeit beider Ligamente liegt darin allerdings kein Nachtheil; sind aber die Ligamente starr, so wird es gewiss die grössten Schwierigkeiten machen, von einer Seite aus sich das Ligament der anderen Seite zugänglich zu machen.

Wir betonen nochmals: ein abschliessendes Urtheil lässt sich über die eben angeführten Concurrenzoperationen nicht geben; die oben angeführten theoretischen Gründe und die Erfahrungen an der Leiche dürften es wohl sein, die die Gynäkologen meistens noch abgehalten haben, diese Methode zur Ausführung zu bringen. Man kommt mit der vaginalen Methode vollkommen aus, ja man könnte sogar noch viele Fälle vaginal operiren, welche man unoperirt lässt, wenn man die Operation überhaupt noch für indicirt erachten würde. Das ist der Hauptgrund gegen die genannten Concurrenzoperationen, dass keine Nothwendigkeit für dieselben vorliegt, da man doch den schwereren und gefährlicheren Weg nicht dort betreten wird, wo der natürliche und bei der heutigen Technik fast ungefährliche Weg offen steht. Ich betone übrigens nochmals, dass ich diese Bemerkungen mit der grössten Reserve mache, da ja nur eine grössere Erfahrung *an der Lebenden* entscheiden kann. Dabei soll schon jetzt der grosse Werth dieser Studien und Methoden für andere Gebiete der operativen Gynäkologie offen anerkannt werden, wenn es auch den Anschein hat, als ob die Zukunft dieser Methoden gerade für die hier in Rede stehende Totalexstirpation des Uterus keine grosse wäre.

Der *Verlauf* nach der Operation ist in günstigen Fällen ein ganz ungestörter. In der zweiten Hälfte der ersten Woche stellt

[1]) Münchn. med. W. 1889. No. 31.

Digitized by Google
Original from UNIVERSITY OF CALIFORNIA
Generated on 2019-07-10 15:31 GMT / http://hdl.handle.net/2027/uc1.b3743155
Public Domain in the United States, Google-digitized / http://www.hathitrust.org/access_use#pd-us-google

sich bei unvollständigem Verschluss der Peritonealhöhle bei Vielen ein leichtes Resorptionsfieber mit Temperaturen von 38 bis 38,7 und beschleunigter Pulsfrequenz ein. Dieses Fieber ist auf die Nekrotisirung und beginnende Sequestrirung der Schnürstümpfe zu beziehen. Es dauert manchmal auch in der zweiten Woche noch an, hört aber sofort auf, wenn die Stümpfe entfernt sind. Das ist regelmässig bei extraperitonealer Lagerung der Stümpfe am Ende der 2. oder am Anfange der 3. Woche der Fall. Bei vollkommener Vernähung der Scheidenwunde haben wir auch diese leichten Temperatursteigerungen nie mehr beobachtet. Bis zur Reinigung des granulirenden Scheidengewölbes von allen dort haftenden nektrotischen Massen vergeht eine weitere Woche. Am 21. Tage lasse ich die Patientin aufstehen und die Revision des Operationsfeldes ergiebt dasselbe zu dieser Zeit rein granulirend. Die Fäden der Stümpfe sind bis dahin vollkommen entfernt oder entfernbar. Wenn *Hegar* behauptet[1]), es dauere Monate lang, bis die Ligaturfäden herauskommen, so muss ich diese Beobachtung wohl auf diejenigen Fälle beziehen, in denen die Stümpfe, sich selbst überlassen, in die Bauchhöhle zurückgleiten, aus der sie dann allerdings sehr spät unter lang dauernder Eiterung zum Vorschein kommen. Bei extraperitonealer Lagerung haben wir den Vorgang immer so beobachtet, wie er oben geschildert wurde.

Die Behandlung ist eine möglichst beobachtende, nur bei stärkerer Jauchung Seitens der Stümpfe mit leichten Temperatursteigerungen lasse ich täglich einmal eine Ausspülung der Scheide mit Sublimat (1 : 2000) machen. In ganz glatten Fällen, in denen die Temperatur nie ansteigt, lasse ich die Kranke unberührt bis zum Ende der zweiten Woche; dann werden die Stümpfe und ein Theil der Fäden entfernt, der Rest am Ende der dritten Woche.

Die *Resultate* der vaginalen Totalexstirpation haben sich in der kurzen Zeit, seit wir diese Operation unser nennen, wesentlich gebessert. Während i. J. 1883 *Sänger* bei 133 Fällen von Totalexstirpation 38 Todesfälle, d. i. 28 % Mortalität constatiren konnte, haben nach den letzten Berichten diejenigen Operateure, welche über grössere Zahlen verfügen, folgende Resultate aufzuweisen:

		+
Olshausen	152	26
Martin	134	22
Schroeder	60	12
Hofmeier	74	12

[1]) Verhandlungen d. deutsch. Gesellsch. f. Gyn. Freiburg. S. 297.

Digitized by Google
Original from UNIVERSITY OF CALIFORNIA
Generated on 2019-07-10 15:32 GMT / http://hdl.handle.net/2027/uc1.b3743155
Public Domain in the United States, Google-digitized / http://www.hathitrust.org/access_use#pd-us-google

		+	
Fritsch	103	10	
Leopold	110	6	
Lebedeff	12	1	
Ott	30	0	(1)
Klotz	17	0	
Staude	22	1	
Landau	20	3	
Brenneke	21	0	
Hahn	7	1	
Kaltenbach	62	2	
	824	96	(11,6%)

Nach dem klinischen Jahrbuche des Deutschen Reiches für das Jahr 1887/88 wurden an den wichtigsten deutschen Kliniken für Frauenkrankheiten in dem genannten Jahre zusammen 116 Totalexstirpationen mit 18 Todesfällen verzeichnet, d. i. $15^1/_2$ % Mortalität. Davon wurden wegen Carcinom 104 mit 14, wegen Sarcom 5 mit 3, ausserdem 7 mit 1 Todesfall verzeichnet. Nicht so günstig stellt sich die Mortalität, wenn wir auch die Resultate der ausländischen Operateure mit in Betracht ziehen, sowie derjenigen, die nur kleinere Zahlen aufzuweisen haben. Nach *Sarah Post* beträgt die Gesammtsumme der bis 1887 operirten Fälle von vaginaler Totalexstirpation 722; davon starben 170, d. i. 24 %.

Die Ursache der hohen Mortalität scheint mir zum Theil noch zu liegen in der Unsicherheit der Indicationsstellung, indem gewiss noch viele Fälle operirt werden, die besser unberührt bleiben sollten, dann aber besonders in der Unsicherheit der Methode: ich meine hier besonders die Behandlung der Wunde nach der Entfernung des Uterus. Sehen wir uns die Liste der Operationsresultate deutscher Operateure an, so sehen wir, dass von Allen, die über grössere Zahlen verfügen, die besten Resultate *Kaltenbach* aufweisen kann. Gerade dieser Operateur legte von Anfang an grosses Gewicht auf die extraperitoneale Lagerung und Fixirung der Stümpfe. *Brenneke*, der unter 21 Fällen keinen verlor, zieht die Stümpfe der Ligamenta lata in die Wunde und verknüpft die Fäden der rechtsseitigen mit den Fäden der linksseitigen Ligamenta, so dass die Stümpfe vaginalwärts sehen und die Wunde gedeckt ist. Wir haben es also auch hier mit einer Art extraperitonealer Behandlung der Stümpfe zu thun.

Gehen wir zu unseren eigenen Resultaten über, so haben wir unter 65 Operationsfällen bis Ende Juni 1890 5 Todesfälle zu be-

Digitized by Google
Original from UNIVERSITY OF CALIFORNIA
Generated on 2019-07-10 15:31 GMT / http://hdl.handle.net/2027/uc1.b3743155
Public Domain in the United States, Google-digitized / http://www.hathitrust.org/access_use#pd-us-google

klagen; das giebt eine Mortalität von 7.6 %. Ich erwarte indessen, dass sich meine Resultate in der nächsten Zeit bedeutend bessern werden, denn die ersten Fälle fallen leider in eine Zeit, wo auch ich mich durch die allgemeine Unsicherheit der Methodik zum Experimentiren hinreissen liess. Uebrigens fallen nicht alle Todesfälle der Operation zur Last, wie wir weiter bei der Epicrise sehen werden. Mögen diese Zeilen dazu beitragen, dass die Methodik der Operationsweise eine weniger schwankende werde, als sie es bisher war. Ich glaube, dass dann die Mortalität auf dasjenige Percent herabgedrückt werden wird, welches wir heute bei einfachen Ovariotomien als gesichert betrachten können.

Nicht so sicher wie die Augenblicksresultate können aus begreiflichen Gründen die *Dauerresultate* der Operation sein. Es muss hier vorweg betont werden, dass die bis jetzt veröffentlichten Zahlen, so gross sie auch scheinen, für die Beurtheilung des Dauererfolges der Totalexstirpation bei Carcinom noch viel zu klein sind. Auch die Zeit, seit welcher wir die Totalexstirpation überhaupt ausführen, ist ja noch viel zu kurz; sie umfasst ja nicht mehr als ein Jahrzehnt. Die definitiven Resultate meiner Operationen bei Carcinom sind folgende:

	Zahl der Operat.	†	An Recidiv erkrankt	Gesund	Ohne Nachricht	† an anderen Erkankungen oder unbekannten Ursachen
1886	2	—	1	1	—	—
1887	11	1	1	8	—	1
1888	13	2	8	1	—	2
1889	14	—	4	8	2	—
1890 (bis Ende Juni)	15	2	—	—	—	—
Vor mehr als zwei Jahren operirt (bis Ende Juni 1888)	19	1	6	9 (47,3 %)	—	3

Es ergiebt sich also, wenn man dem allgemeinen Gebrauche zufolge einen Carcinomfall dann als radical geheilt ansieht, wenn mindestens zwei Jahre seit der Operation ohne Rückfall ver

Digitized by Google
Original from UNIVERSITY OF CALIFORNIA
Generated on 2019-07-10 15:31 GMT / http://hdl.handle.net/2027/uc1.b3743155
Public Domain in the United States, Google-digitized / http://www.hathitrust.org/access_use#pd-us-google

strichen sind, dass unter unseren Operirten von 19 vor mehr als 2 Jahren Operirten 9 jetzt noch gesund sind; das wäre also ein definitives Heilungspercent von 47.3 %. Ich bin nicht so hoffnungsvoll, anzunehmen, dass alle diese Fälle auch wirklich radical geheilt bleiben. Von den vor mehr als $^1/_2$ Jahr (also bis Ende 1889) Operirten sind gesund (vom Tage der Operation an gerechnet):

No.	2	A. M.	3	Jahre	8	Monate
„	4	M. K.	3	„	2	„
„	6	T. M.	2	„	11	„
„	7	L. A.	2	„	11	„
„	8	S. A.	2	„	10	„
„	10	E. A.	2	„	9	„
„	11	K. O.	2	„	7	„
„	12	F. B.	2	„	7	„
„	13	O. A.	2	„	6	„
„	20	F. K.	1	„	11	„
„	28	H. M.	1	„	3	„
„	29	R. M.	1	„	2	„
„	31	H. F.	1	„	—	„
„	32	Z. M.	1	„	—	„
„	35	H. K.	—	„	8	„
„	36	B. A.	—	„	8	„
„	38	W. A.	—	„	7	„
„	40	B. A.	—	„	6	„

Wenn wir uns weiter die Frage vorlegen: wie lange nach der Operation haben diejenigen Frauen gelebt, welche an Recidiv erkrankten und demselben bereits erlegen sind? so ergeben sich folgende Zahlen:

No.	1	G. A.	—	Jahr	7	Monate
„	5	L. R.	1	„	4	„
„	14	B. A.	1	„	9	„
„	15	N. M.	—	„	4	„
„	16	P. M.	—	„	3	„
„	17	M. T.	1	„	1	„
„	21	G. A.	1	„	2	„
„	24	W. M.	—	„	4	„
„	25	St. A.	—	„	7	„
„	30	F. A.	—	„	6	„

Sind diese Resultate auch keine glänzenden, so sind sie doch auch nicht unbefriedigend. Es ist uns doch gelungen, eine gewisse

Digitized by Google
Original from UNIVERSITY OF CALIFORNIA
Generated on 2019-07-10 15:31 GMT / http://hdl.handle.net/2027/uc1.b3743155
Public Domain in the United States, Google-digitized / http://www.hathitrust.org/access_use#pd-us-google

Zahl von Frauen zu heilen und wenn wir auch nicht behaupten wollen, dass diese Heilungen definitive sind, so steht doch so viel zweifellos fest, dass wir unseren Operirten mit wenigen Ausnahmen Monate, selbst Jahre lang das Bewusstsein der wiedererlangten Gesundheit, Arbeits- und Genussfähigkeit geschenkt haben. *Und wenn sich auch in Zukunft herausstellen sollte, dass alle an Carcinom Erkrankten später doch noch rückfällig werden, so müssen die bisherigen Resultate der temporären Lebenserhaltung allein schon der Totalexstirpation ihren Platz in der gynäkologischen Therapie für alle Zeiten sichern.*

Wir lassen nun die einzelnen Operationsfälle in tabellarischer Form folgen:

Generated on 2019-07-10 15:31 GMT / http://hdl.handle.net/2027/uc1.b3743155
Public Domain in the United States, Google-digitized / http://www.hathitrust.org/access_use#pd-us-google
Digitized by Google
Original from UNIVERSITY OF CALIFORNIA

Generated on 2019-07-10 15:31 GMT / http://hdl.handle.net/2027/uc1.b3743155
Public Domain in the United States, Google-digitized / http://www.hathitrust.org/access_use#pd-us-google

Digitized by Google

Tabelle I. Vaginale Totalexstirpationen wegen Carcinom (55 Fälle).

No.	Name, Alter, Zahl der Geburten	Carcinomform	Verhalten der Scheide und des Beckenbindegewebes	Datum der Operation	Ausgang	Endresultat
1	A. G., 44 J. 7 Geburten.	Zerfallenes Carc. der hint. Lippe.	Scheidengewölbe rechts, links hinten auf Centimeterbreite ergriffen, beide Lig. card. infiltrirt.	8. Mai 1886.	22. Juni 1886 geheilt.	† Dez. 1886 an Recidiv.
2	A. M., 45 J. 5 Geburten.	Carcinomrecidiv der hintern Lippe nach Amputation der carc. vord. Lippe am 10. Jan. 1883.	Rechtes Lig. card. etwas dicker.	16. Okt. 1886.	6. Nov. 1886 geheilt.	Vollkommen gesund, recidivfrei (Untersuchung Ende Juni 1890 durch Dr. Torggler in Innsbruck).
3	Th. R., 47 J. 7 Geburten.	Apfelgrosses Cancroid der Portio bis zum innern Muttermund reichend.	Links Lig. cardinale etwas infiltrirt.	18. April 1887.	16. Mai 1887 geheilt.	Laut Mittheilung Nov. 1889 des Bürgermeisters in Raudnitz gestorben. Datum u. Todesursache unbekannt.
4	K. M., 54 J. 2 Geburten.	Oberflächenepithelkrebs an der hint. Muttermundslippe, davon getrennt durch gesundes Gewebe, Oberflächenepithelkrebs im Fundus u. Corpus.	Frei.	2. Mai 1887.	24. Mai 1887 geheilt.	Gesund
5	R. L., 32 J. 5 Geburten.	Medullares Oberflächenepithelcarcinom bis zur Mitte des Cervix hinaufreichend.	Die rechte Douglas'sche Falte in Form zweier erbsen- u. hanfkorngrossen Knötchen verdickt.	9. Juli 1887.	7. Aug. 1887 geheilt.	Recidiv am 15. Nov. 1888 constatirt. Tod im Juli 1889 an Darmocclusion in Folge Recidivtumor im Becken.
6	M. T., 40 J. 1 Abort.	Oberflächenepithelkrebs beider Muttermundslippen.	Scheidengewölbe links hinten miterkrankt. Param. frei.	16. Juli 1887.	14. Aug. 1887 geheilt.	Befindet sich nach Mittheilung des Dr. Schiller in Dux vollkommen wohl. Ende Juni 1890 durch Untersuchung an der Klinik bestätigt.

Original from UNIVERSITY OF CALIFORNIA

Generated on 2019-07-10 15:32 GMT / http://hdl.handle.net/2027/uc1.b3743155
Public Domain in the United States, Google-digitized / http://www.hathitrust.org/access_use#pd-us-google

7	A. L., 44 J., 3 Geburten.	Exulcerirtes Oberflächenepithelcarcinom nach aufw. bis zur Mitte des Cervix reichend. Im link. Uterushorn ein nussgr. intramurales Myom.	Scheidengewölbe hinten und links auf 2 Cmbreite miterkrankt. Linkes Lig. cardinale verdickt.	16. Juli 1887.	15. Aug. 1887 geheilt.	Befindet sich vollkommen wohl (Dr. Schiller in Dux) Ende Juni 1890 durch Untersuchung an der Klinik bestätigt.
8	A. S., 45 J., 7 Geburten.	Hühnereigrosses medullares Carcinom der vordern Lippe.	Beide Lig. cardinalia etwas verdickt.	6. Aug. 1887.	11. Sept. 1887 geheilt.	Laut brieflicher Mittheilung des Dr. Borges in Bubenc vollkommen gesund.
9	J. B., 36 J., Nullipara.	Medullares Carcinom beider Lippen.	Nach rechts und hinten auf's Scheidengewölbe übergreifend. Rechtes Lig. card. infiltrirt.	14. Sept. 1887.	9. Oct. 1887 †	† an Peritonitis purulenta in Folge Vereiter. e. gänseeigrossen Cyste des l. Ovars.
10	A. E., 51 J.	Recidiv nach einer 12. Dez. 83 von Breisky vorgenommenen hohen Cervixexcision Medullares Carcinom im Stumpfe d vord. Lippe.	Scheide vorne und links mit erkrankt. Rechtes Parametr. infiltrirt. (Alte Parametritis nach der ersten Operation.)	22. Sept. 1887.	27. Oct. 1887 geheilt.	Gesund (klinische Untersuchung)
11	V. K., 40 J., 7 Geburten.	Carcinom der vordern Lippe.	Frei.	13. Nov. 1887.	8. Dez. 1887 geheilt.	Gesund (Mittheilung des Hausartztes)
12	B. F., 35 J., 1 Abort.	Oberflächenepithel-Carcinom beider Lippen nach aufw. bis zur Mitte d. Cervix sich erstreckend.	Hinter dem Uterus und mit ihm locker verwachsen ein apfelgrosser cystischer Tumor. Lig. card. beiderseits infiltrirt.	24. Nov. 1887.	17. Dez. 1887 geheilt	Gesund (klinische Untersuchung).
13	A. V., 65 J., 8 Geburten.	Carcinom der Portio.	Scheidengewölbe rechts miterkrankt. Infiltration beider Lig. lata.	12. Dez. 1887.	11. Jan. 1888 geheilt.	Gesund (klinische Untersuchung).
14	A. B., 54 J., 7 Geburten.	Drüsencarcinom bis über die Mitte der Cervix hinaufreichend.	Infiltration des rechten Ligamentum cardinale.	30. Jan. 1888.	26. Febr. 1888 geheilt.	† 4. Oct. 1889 an Recidiv.
15	M. N., 42 J., 2 Geburten.	Bis über den Cervix in die unt. Corpuspartien reichendes Oberflächenepithelcarcinom.	Frei.	14. Febr. 1888	7. März 1888 geheilt.	Laut Mittheilung des Dr. Pusch im Juni 1888 im Bezirkskrankenhause in Teplitz an Localrecidiv u. Carc. hepatis gestorben.

Digitized by Google
Original from UNIVERSITY OF CALIFORNIA

Generated on 2019-07-10 15:31 GMT / http://hdl.handle.net/2027/uc1.b3743155
Public Domain in the United States, Google-digitized / http://www.hathitrust.org/access_use#pd-us-google

No.	Name, Alter, Zahl der Geburten	Carcinomform	Verhalten der Scheide und des Beckenbindegewebes	Datum der Operation	Ausgang	Endresultat
16	M. P., 25 J., 4 Geburten.	Exulcerirtes Oberflächenepithelcarcinom bis zur Mitte des Cervix reichend.	Rechtes Lig. card. in Form eines kleinfingerdicken Stranges infiltrirt, carcinomatös.	12. März 1888.	1. April 1888 geheilt.	17. Juni 1888 Recidiv in Form eines der rechten Beckenwand aufsitzenden Tumor, dem Pat. bald darauf erlag.
17	Th. M., 39 J., 2 Geburten.	Plattenepithelcarcinom der Portio, das den Cervicalcanal frei liess, jedoch von aussen in die äussern Wandschichten der ganzen Portio hineingriff.	Scheide nach hinten ziemlich weit miterkrankt. Fingerdicke Infiltration des l. Lig. cardinale bis an die Beckenwand reichend. Operation nicht im Gesunden möglich.	24. März 1888.	15. Mai 1888. Geheilt entl. m. Vesicovaginalfistel.	30. April 1889 an Recidiv gestorben.
18	A. S., 38 J., 5 Geburten darunter 2 Aborte.	Oberflächenepithelcarcinom über der ganzen Fläche der Portio, 1^1_2 cm in den Cervix hinaufreichend.	Beide Lig. card. u. sacrouterina infiltrirt.	18. April 1888	7. Mai 1888 geheilt.	Gestorben 12. Mai 1889 an Lungentuberculose laut Sterbeprotocoll des Spitals der Barmh. Schwestern.
19	Th. H., 60 J., 10 Geburten.	Plattenepithelcarcinom des ganzen Cervix bis ans innere Orificium hinaufreichend.	Linkes Lig. card. fingerdick infiltrirt.	8. Juni 1888.	22. Mai 1888 der Irrenklinik übergeben	In der Irrenklinik am 25. Juni 1888 gestorben: Marasmus. Atrophia sclerotica cerebri. Poliomyelitis cervicalis acuta.
20	K. F., 42 J., 3 Geburten, darunter 1 Abortus.	Recidiv nach einer vor 8 Jahren ausg. Partialamputation der vord. Lippe an Stelle des Stumpfes zum Theile auf die hintere Lippe übergreifend.	Scheide bis auf zahlreiche Narben frei.	11. Juli 1888.	8. Aug. 1888 geheilt.	Wegen Blutung aus einem Theile des zurückgeglittenen Lig. lat. 2 Stunden nach der Totalexstirpation Laparotomie. Ligirung des blutenden Stumpfes. Vollkommen gesund (Klin. Untersuchung).

Digitized by Google
Original from UNIVERSITY OF CALIFORNIA

Generated on 2019-07-10 15:32 GMT / http://hdl.handle.net/2027/uc1.b3743155
Public Domain in the United States, Google-digitized / http://www.hathitrust.org/access_use#pd-us-google

21	A. G., 42 J., 16 Geburten.	Plattenepithelcarcinom bis ans innere Orif. hinaufreichend, auf die vordere Lippe beschränkt.	Linkes Parametrium strangförmig infiltrirt.	29. Aug. 1888.	18. Sept. 1888 geheilt.	Am 12. Febr. 1889 Recidiv in der Narbe constatirt. † 4. Okt. 1889.
22	A. M., 36 J., Nullipara.	Carcinom ausgehend von den Cervixdrüsen.	Infiltrationsstrang des l. Parametrium bis an die Beckenwand reichend.	30. Aug. 1888.	18. Sept. 1888 geheilt.	23. April 1890. Gesund. (Klin. Unters.) Stellt sich vor im Mai 1890 mit kindskopfgr. retroperitonealem Tumor (wahrsch. Lymphdrüsencarcinom).
23	J. W., 24 J., 5 Geburten, darunter 3 Aborte.	Haselnussgrosses exulcerirtes Plattenepithelcarcinom der vordern Muttermundslippe.	Frei.	2. Okt. 1888.	8. Okt. 1888 †	Peritonitis purulenta. Bronchitis acuta. Deg. parench. hepatis et renum. Tuberc. chron. apic. pulm. d.
24	M. W., 40 J., 3 Geburten.	Plattenepithelkrebs bis über die Mitte des Cervix emporreichend.	Basis beider Ligamente infiltrirt.	11. Okt. 1888.	11. Nov. 1888 geheilt.	†19. Febr. 1889 an Recidiv.
25	A. S., 50 J., Nullipara.	Plattenepithelcarcinom bis in die Mitte des Cervix reichend.	Federkieldicker Infiltrationsstrang des rechten Ligaments.	15. Oct. 1888	11. Nov. 1888 geh.	† 31. Mai 1889 an Recidiv.
26	Th. H. 48 J., 2 Geburten, darunter 1 Abortus.	Oberflächenepithelcarcinom in der Cervixmusculatur bis zum Orif. int. hinaufreichend.	Hinteres Scheidengewölbe miterkrankt. Beide Lig. card. bis auf Fingerdicke infiltrirt.	7. Dez. 1888.	18. Dez. 1888 †	Operation nach Richelot. Peritonitis purulenta diffusa.
27	M. H. 36 J., 4 Geburten.	Oberflächenepithelkrebs auf den untersten Absch. des Cervixalcanals sich fortsetzend.	Scheide hint. u. an beid. Seiten auf etwa 2 cm Breite mitergriff. Beide Lig. card. etwas verdickt.	2 Febr. 1889.	2 März 1889 geheilt.	Operation nach Richelot. Stellte sich im Mai 1889 mit Recidiv an der Klinik vor.
28	M. H. 68 J., 4 Geburten.	Oberflächenkrebs bis in die Mitte d. Cervix hinaufreichend.	Frei.	18. März 1889.	8 April 1889 geheilt.	Laut Mittheilung des Bürgermeisteramtes vom 13. Dez. 1889 vollkommen gesund.
29	M. R. 38 J., 1 Geburt.	Plattenepithelcarcinom mit stark entzündl. Infiltration in der Umgebung.	Scheidengewölbe rechts ergriffen, rechtes Lig. card. etw. infiltrirt.	23. April 1889.	18. Mai 1889 geheilt.	Laut Mitth. der Pat. vom 19. Dez. 1889 befind. sich selbe vollst. wohl; kein Ausfluss, kein Blutabgang. (Bestätigt v. Dr. v. Heidler i. Marienbad.)

Digitized by Google
Original from UNIVERSITY OF CALIFORNIA

Generated on 2019-07-10 15:32 GMT / http://hdl.handle.net/2027/uc1.b3743155
Public Domain in the United States, Google-digitized / http://www.hathitrust.org/access_use#pd-us-google

No.	Name, Alter, Zahl der Geburten	Carcinomform	Verhalten der Scheide und des Beckenbindegewebes	Datum der Operation	Ausgang	Endresultat
30	A. F. 28 J., 5 Geburten, darunter 3 Aborte.	Oberflächencarcinom.	Scheide beiderseits miterkrankt. Im r. Lig. ein bleistiftdicker Strang.	23. Mai 1889.	15. Juni 1889 geheilt.	† 7. Nov. 1889 wahrscheinlich an Recidiv.
31	F. H. 39 J., 7 Geburten.	Halbapfelgrosses Plattenepithelcarcinom der Portio bis über die Mitte des Cervix emporreichend.	R. Lig. card. stricknadeldick.	1. Juni 1889.	23. Juni 1889 geheilt.	28. Sept. 1889 gesund (Klinische Untersuchung.)
32	M. Z. 40 J., 6 Geburten, darunter 1 Abort.	Oberflächliches Epithelcarcinom, darunter stark entzündliche Infiltration.	Rechtes Lig. card. strangförmig infiltrirt.	21. Juni 1889.	13. Juli 1889 geheilt.	Stellte sich am 29. April 1890 vollkommen gesund an der Klinik vor.
33	M. S., 30 J., 5 Geburten, darunter 1 Abort.	Cervixcarcinom exulcerirt.	Diffuses Infiltrat des link. Ligament. cardinale.	24. Juli 1889.	19. Aug. 1889 geheilt.	Recidiv am 10. Dez. 1889 von Dr. Thumser in Ellbogen constatirt.
34	J. K., 42 J., 6 Geburten.	Medullares Drüsencarcinom bis in die Mitte des Cervix reichend.	Frei.	3. Okt. 1889.	27. Okt. 1889 geheilt.	Nach 2 Monaten Recidiv im Stumpfe und im Beckenzellgewebe (Dr. Maschek).
35	K. H., 41 J., 4 Geburten, darunter 1 Abort.	Plattenepithelcarcinom der Portio.	In beiden Parametr. bleistiftdicke Stränge.	12. Okt. 1889.	5. Nov. 1889 geheilt.	23. Febr. 1890 gesund. Granulom best. aus Tubarschleimh. 16. Mai 90 gesund. Klinische Untersuchung.
36	A. B., 50 J., 6 Geburten.	Exulcerirtes Oberflächenepithelcarcinom.	Nach rechts und hinten aufs Scheidengewölbe übergreifend. In beiden Par. dünne Stränge.	16. Okt. 1889.	9. Nov. 1889 geheilt.	Gesund (April 1890).
37	A. H., 39 J., 5 Geburten.	Drüsencarcinom exulcerirt, nicht in den Cervix hineinreichend.	Nach hint. auf d. Scheidengewölbe übergreif. Im l. Param. ein kleinfingerdicker Strang.	23. Okt. 1889.	16. Nov. 1889 geheilt.	Unbekannt.

Digitized by Google
Original from UNIVERSITY OF CALIFORNIA

38	A. W., 36 J., Nullipara.	Drüsencarcinom d. Corpus uteri. Uterus 10 cm lang, stark hypertropisch. Haselnussgrosses Myom der linken Wand; einzelne Schleimhautpolypen.		19. Nov. 1889.	12. Dez. 1889 geheilt.	April 1890 gesund (Dr. Sorger, Purschau)
39	F. H., 69 J., 1 Geburt.	Oberflächenepithelcarcinom der Portio bis ans innere Orif. emporreichend.	Totaler Prolaps beider Scheidenwände m. hypertropischer Elongation der Portio supravag. Seit 46 Jahren bestanden.	22. Nov. 1889.	18. Dez. 1889 geheilt.	Unbekannt.
40	A. B., 36 J., 6 Geburten.	Oberflächenepithelcarcinom in der link. Hälfte des Cervix bis ans innere Orif. reichend.	Scheidengewölbe vorne, hint. und links miterkrankt. Link. Parametr. in Form einzelner derber bis bohnengr. Knoten infiltrirt.	19. Dez. 1889.	27. Jan. 1890 geheilt.	Gesund (April 1890).
41	M. G., 51 J., 3 Geburten.	Medullares Drüsencarcinom des Uteruskörpers mit apfelgrossen interstitiellem Myom. Uterus $11^1/_2$ cm lang, 12 cm breit, 7 cm dick.	Scheide eng, doch gesund. Rechtes Parametrium etwas infiltrirt.	13. Jan. 1890.	6. Febr. 1890 geheilt.	—
42	A. T., 37 J., 8 Geburten, zuletzt vor 7 Wochen.	Medullares Drüsencarcinom des Cervix 1 cm über das Orificium int. reichend.	Infiltration des rechten Lig. card. auf Fingerdicke.	23. Jan. 1890.	26. Jan. 1890 † Sepsis.	—
43	M., 32 J., 7 Geburten.	Portiocarcinom d. vorderen Lippe.	Scheide vorne und auf beiden Seiten miterkrankt. Linkes Lig. lat. kleinfingerdick. Im r. Par. d. Cervix aufsitzend ein haselnussgr. Knoten.	1 Febr. 1890.	21. Febr. 1890 geheilt.	—
44	E. H., 45 J., 2 Geburten.	Portiocarcinom bis über die Mitte des Cervix in dessen Wand emporreichend.	Vorderes Scheidengewölbe miterkrankt. Beide Lig. lata. verdickt.	14. Febr. 1890.	9. März 1890 geheilt.	—
45	A. H., 36 J., 4 Geburten.	Plattenepithelcarcinom des Cervix bis über die Mitte des Fundus emporreichend.	Rechtes Ligament kleinfingerdick infiltrirt.	21. Febr. 1890.	18. März 1890 geheilt.	—

Generated on 2019-07-10 15:32 GMT / http://hdl.handle.net/2027/uc1.b3743155
Public Domain in the United States, Google-digitized / http://www.hathitrust.org/access_use#pd-us-google
Digitized by Google
Original from UNIVERSITY OF CALIFORNIA

Generated on 2019-07-10 15:32 GMT / http://hdl.handle.net/2027/uc1.b3743155
Public Domain in the United States, Google-digitized / http://www.hathitrust.org/access_use#pd-us-google

No.	Name, Alter, Zahl der Geburten	Carcinomform	Verhalten der Scheide und des Beckenbindegewebes	Datum der Operation	Ausgang	Endresultat
46	A. Sch., 61 J. 2 Geburten.	Cervixcarcinom.	Scheide ringsum erkrankt. Parametr. frei.	15. März 1890.	23. März 1890 †	Gehirnödem. Fettige Degeneration des Herzfleisches. Stenose der Mitralis. Operationsterrain vollkommen normal. Peritoneum gesund.
47	M. W., 36 J. 7 Geburten.	Carcinom der Portio, der hinteren Scheidewand u. der inguinalen Lymphdrüsen.	Scheide bis in eine Entfernung von $1^1/_2$ cm vom Introitus miterkrankt. Rechtes Lig card. verdickt.	14 April 1890 mit Exstirpat. der Inguinaldrüsen beiderseits	4. Mai 1890 geheilt.	
48	M. R., 50 J. 12 Geburten.	Cervixcarcinom.	Rechtes Ligament diffus infiltrirt.	15. April 1890.	3. Mai 1890 geheilt.	—
49	A. W., 36 J. 6 Geburten.	Carcinoma cervicis bis über das innere Orificium reichend.	Im l. Parametrium fingerdicker Strang.	19. April 1890.	13. Mai 1890 geheilt.	—
50	M. F., 37 J. 6 Geburten.	Plattenepithelkrebs in der Scheide vorn $1^1/_2$ cm, hinten 3 cm über dem Introitus beginnend bis über das innere Orif. emporreichend.	Scheide fast vollständig miterkrankt. Lig. card. beiderseits strangförmig infiltrirt.	3. Mai 1890.	20. Mai 1890 geheilt.	—
51	M. K., 56 J. 1 Geburt.	Drüsenkrebs des Uteruskörpers.	Scheide eng, sonst normal. Im l. Lig. lat. kleinfingerdicker Strang.	8. Mai 1890.	29. Mai 1890 geheilt.	—
52	Th. T., 28 J. 3 Geburten.	Hühnereigrosses Carc. der hint. Lippe.	Parametr. diffus verdickt, doch sehr dehnbar.	15. Mai 1890.	2. Juni 1890 geheilt.	—

Digitized by Google
Original from UNIVERSITY OF CALIFORNIA

53	M. B., 60 J., 9 Geburten.	Cervixcarcinom bis zum inneren Orif. reichend. Uterus faustgross durch Pyometra.	In beiden Parametr. in der Höhe der Orif int. kleinfingerdicke dehnbare Stränge.	15. Mai 1890.	2. Juni 1890 geheilt.	—
54	A. L., 46 J., 1 Geburt.	Plattenepithelcarc. d. Vulva, der Portio vag. und der inguinalen Lymphdrüsen.	Hinteres Scheidengewölbe miterkrankt. Parametrium frei.	31. Mai 1890.	23. Juni 1890 geheilt.	—
55	B. S., 49 J., 12 Geburten.	Cervixcarcinom bis zum inneren Orif. reichend.	Scheide ringsum miterkrankt. Parametr. diffus verdickt.	18. Juni 1890.	13. Juli 1890 geheilt.	—

Digitized by Google
Original from UNIVERSITY OF CALIFORNIA
Generated on 2019-07-10 15:32 GMT / http://hdl.handle.net/2027/uc1.b3743155
Public Domain in the United States, Google-digitized / http://www.hathitrust.org/access_use#pd-us-google

Generated on 2019-07-10 15:32 GMT / http://hdl.handle.net/2027/uc1.b3743155
Public Domain in the United States, Google-digitized / http://www.hathitrust.org/access_use#pd-us-google

Tabelle II. Vaginale Totalexstirpationen wegen Prolaps (6 Fälle).

No.	Name, Alter, Zahl der Geburten	Symptome	Vorausgegangene Heilversuche	Befund	Operation	Ausgang	Endresultat
1	M. S., 38 J., 5 Geburten.	Kreuzschmerzen, Harnretention, Obstipation.	Kolporrhaphia ant. Kolpoperineoplastik 21. April 1885.	9. Febr. 1887. Vordere u. hintere Scheidenwand abermals total prolabirt. Supravaginalportion hypertrophisch, elongirt. Sondenlänge 15½ cm. Umfangreiches Geschwür an der Portio.	23. Febr. 1887. Circuläre Umschneidung weit von der Portio. Stümpfe in die Scheide eingenäht.	12. März 1887 geheilt.	
2	J. W., 43 J., 1 Geburt.	Heftige Unterleibsschmerzen. Prolaps d. Scheide bei jeder Bewegung.	Unmöglichkeit der dauernden Reposition wegen fixirter Retroflexio uteri.	Vorfall beider Scheidewände, hypertrophische Elongation der Portio supravag. Sondenlänge 9 cm. Ut. vergrössert, retroflectirt, im Douglas fixirt. Hypertroph. Salpingitis, Oophoritis mit chron. Perimetritis. Feste Verwachsung sämmtl. Beckenorgane untereinander sowie mit Darm, Milz und Blase.	9. Dez. 1889. Zunächst Laparotomie. Lösung der fixirten Adnexa und Entfernung derselben. Dann vaginale Totalexstirpation, typisch. Stümpfe sämmtl. reponirt. Scheidenwunde geschlossen. (Muss am 5. Tg. wieder geöffnet werden.	21. Jan. 1890 geheilt.	Ende März 1890 vollkommenes Wohlbefinden.
3	F J., 45 J., 1 Geburt.	Schmerzen.	Pessarbehandlung erfolglos.	Totaler Prolaps, Elongatio supravaginalis. Sondenlänge 11½ cm, Atrophie der Dammmusculatur.	10. April 1890. Totalexstirpation mit gleichzeitiger Colporrhaphia ant. und posterior. (Siehe Text)	1. Mai 1890 geheilt.	

Digitized by Google
Original from UNIVERSITY OF CALIFORNIA

4	Th. W., 50 J., 3 Geburten.	Schmerzen im Kreuze; atypische Blutungen.	Pessarbehandlung ohne Erfolg.	Totaler Prolaps, Uterus von mehreren bis nussgrossen Myomen durchsetzt. Endometritis glandularis.	16. April 1890 wie No. 3.	6. Mai 1890 geheilt.
5	W., 58 J., 5 Geburten.	Schmerzen. Vollkommene Unfähigkeit zu gehen und zu sitzen. Verdauung liegtgänzlich darnieder.	Pessartherapie erfolglos.	Totaler Prolaps mit handtellergrossem Ulcus der Portio u. Umgeb. Senile Atrophie des Beckenbodens. Uterus 12½ cm.	27. April 1890 wie No. 3 und 4.	24. Mai 1890 geheilt.
6	D S., 45 J., 3 Geburten.	Schmerzen, atypische Blutungen.	Prolapsoperation durch Dr. Schmidt in Arnau, 23. Nov. 1889. Seit Mai 1890 Recidiv.	Totaler Scheidenprolaps mit mehr. thalergr. Substanzverlusten. Leichte supravag. Hyperthrophie. Ut. 9 cm.	26. Juni 1890.	24. Juli 1890. geheilt.

Digitized by Google
Original from UNIVERSITY OF CALIFORNIA
Generated on 2019-07-10 15:32 GMT / http://hdl.handle.net/2027/uc1.b3743155
Public Domain in the United States, Google-digitized / http://www.hathitrust.org/access_use#pd-us-google

Generated on 2019-07-10 15:32 GMT / http://hdl.handle.net/2027/uc1.b3743155
Public Domain in the United States, Google-digitized / http://www.hathitrust.org/access_use#pd-us-google

Tabelle III. Vaginale Totalexstirpationen wegen anderweitiger Erkrankungen (Carcinom und Prolaps ausgenommen) (4 Fälle).

No.	Name, Alter, Zahl der Geburten	Symptome	Vorausgegangene Heilversuche	Befund	Diagnose	Operation	Ausgang	Endresultat
1	K. G., 37 J., 2 Geburten.	Kreuzschmerzen. Wässeriger Fluor Blutungen.		Hühnereigrosser Tumor d. Portio auf dem Boden eines Extropium, sehr brüchig leicht blutend.	Adenom mit stark entzündl. Wucherung des Zwischengewebes	14. Oct. 1887.	7. Nov. 1887 geheilt.	Vollkommen gesund. Letzte Untersuchung 26. März 1890.
2	A. B., 42 J., Nullipara.	Heftige Blutungen seit 4 Jahren.	Abrasio mucosae 2mal. 21. Juli u. 18. Nov. 1889.	21. Juli 1889: Endometritis interstialis. 18. Nov.: Endometritis glandularis.	Endometritis glandularis recidivans.	13. März 1890.	8. April 1890 geheilt.	
3	C. R., 47 J., 6 Geburten.	Heftige Blutungen. Schmerzen.	Abrasio muc. 13. April 1889.	In der vord. Wand des Uterus mehrere bis über haselnussgrosse Knoten. Sondenlänge 10 cm.	Myomata uteri.	9. Juni 1890	1. Juli 1890 geheilt.	
4	C. P., 18 J., Nullipara.	Seit $1^1/_2$ J. äusserst profuse Blutungen.	4malige Abrasio mucosae 24. März 1889. 13. Nov. 1889. 7. Juni 1890. 20. Juni 1890.	Hochgradige Wucherung der Uterusschleimhaut mit Vermehrung, Erweiterung u. Schlängelung d. Drüsen. (Siehe Text S. 109.)	Endometritis glandularis recidivans.	26. Juni 1890.	23. Juli 1890 geheilt.	

Digitized by Google
Original from UNIVERSITY OF CALIFORNIA

Bei einer grösseren Reihe von Operationen interessiren den Operateur zunächst die Todesfälle. Aus ihnen lernt er Fehler zu vermeiden und Erfahrungen zu sammeln, welche anderen Operirten zu Gute kommen. Wie schon erwähnt, haben wir unter 65 Operationen folgende Todesfälle zu beklagen. Diese Todesfälle beziehen sich sämmtlich auf die in der Tabelle I enthaltenen Carcinomoperationen.

1. Fall. B. J. (I. 9). Es handelte sich hier um eine allerdings durch Infiltration des rechten Lig. cardinale etwas schwierige Operation, welche aber doch ohne besonderen Zwischenfall verlief. Die Stümpfe wurden sämmtlich in die Scheidenwunde eingenäht und extraperitoneal gelagert, der zwischen ihnen liegende Raum mit Jodoformgaze locker ausgestopft. Der Verlauf war anfangs ein ganz normaler. Am 6. Tage stellte sich ein Schüttelfrost und darauffolgende Temperatursteigerung auf 39·5 ein, doch war bereits am nächsten Tage das Allgemeinbefinden wieder sehr gut, die Temperatur war abgefallen, der Puls 84. Am 14. Tage stiessen sich sämmtliche nekrotische Stümpfe ab, doch stieg von da an in den nächsten Tagen die Temperatur, der Puls steigerte sich auf 112 bis 140, der Bauch wurde meteoristisch und druckempfindlich und am 25. Tage nach der Operation ging die Frau zu Grunde. Die Section ergab allgemeine eitrige Peritonitis infolge von *Vereiterung und Ruptur einer gänseeigrossen Cyste des linken Ovariums.* Die Ruptur der Cyste war wahrscheinlich bei der am 14. Tage erfolgten Entfernung der Stümpfe und der dabei nothwendigen Uebertragung der Patientin auf den Untersuchungstisch entstanden. Die Vereiterung selbst dürfte wohl kaum als eine Folge der Operation anzusehen sein, sondern wahrscheinlich als eine Folge der lange bestandenen Jauchung und des nekrotischen Zerfalles des Neoplasmas bei Bestehen einer kleinen Ovarialcyste, deren Inhalt den von der Scheide aus eindringenden Keimen einen günstigen Nährboden bot.

2. Fall. W. J. (I. 23). In diesem Falle war die Operation sehr leicht gewesen. Der Uterus konnte weit herabgezogen werden, die Ligaturen wurden verhältnissmässig sehr hoch angelegt und nicht genügend fixirt. Bis zum 5. Tage war der Verlauf vollkommen normal. An diesem Tage wurde der den Douglas drainirende und die Stümpfe bedeckende Jodoformgazestreifen entfernt und noch an demselben Tage stieg die Temperatur auf 39·8, der Puls auf 108. Die Untersuchung ergab, dass die Stümpfe in die Bauchhöhle geschlüpft waren. Am 7. Tage erfolgte der Exitus

Digitized by Google
Original from UNIVERSITY OF CALIFORNIA
Generated on 2019-07-10 15:32 GMT / http://hdl.handle.net/2027/uc1.b3743155
Public Domain in the United States, Google-digitized / http://www.hathitrust.org/access_use#pd-us-google

an septischer Peritonitis. Bei der Section fand man die nekrotischen Stümpfe zum Theil hoch in der Beckenhöhle liegen; in der Bauchhöhle ca. 1 Liter fibrinös-eitrigen Exsudats.

3. Fall. H. T. (I. 26). In diesem Falle wurde nach der Methode von *Richelot* operirt. Am dritten Tage wurden die Pinces entfernt, dieselben waren mit schmierigem, blutig verfärbtem, sehr übel riechendem Secrete bedeckt. Am 5. Tage traten peritoneale Reizerscheinungen auf, denen bald Verfall der Kräfte, ikterische Verfärbung der Haut, Somnolenz bei einer Pulsfrequenz zwischen 120 und 140 folgte. Am 12. Tage nach der Operation trat der Exitus letalis ein. Auch hier fand sich allgemeine eitrige Peritonitis: die Vagina war mit reichlichem, jauchigem Inhalte erfüllt, nach oben zu bestand eine für 2 Finger durchgängige Communication mit der Bauchhöhle; die beiderseitigen Abtragungsstellen der Ligamenta lata verjaucht, ebenso die beiderseitigen, erhalten gebliebenen Adnexa uteri; das Peritoneum des Cavum Douglasii war mit in die Jauchung einbezogen.

4. Fall. T. A. (I. 42). Es handelte sich hier um eine 37jährige Frau, die 8mal geboren hatte. Die letzte Geburt hatte vor 7 Wochen stattgefunden. Es war eine Zwillingsgeburt im 6. Schwangerschaftsmonate. Schon während der ganzen Schwangerschaft blutete die Frau bei jedem Coitus. Nach dem Heben eines schweren Gefässes bekam sie Wehen, das Fruchtwasser ging ab, die Geburt dauerte aber noch 3 Tage, wobei eine Hebamme Wendung und Extraction des Kindes machte. Die Frau erkrankte fieberhaft, stand aber trotzdem nach 8 Tagen auf. Durch neuerlich auftretende Blutungen wurde sie veranlasst, unsere Hilfe aufzusuchen. Bei der Untersuchung am 20. Januar 1890 fand sich ein medullares Drüsencarcinom des Cervix, 1 cm über das Orific. int. emporreichend, der Uterus grösser, jedoch gut beweglich, im rechten Lig. cardinale ein dehnbarer, sehr empfindlicher, auf Entzündung zu beziehender Infiltrationsstrang. Die Totalexstirpation ging ohne besondere Schwierigkeit vor sich. Die Operation wurde auf das Sorgfältigste mit extraperitonealer Stielbehandlung ausgeführt. Fast unmittelbar an die Operation schloss sich eine fulminante Sepsis an. Schon am Abende des ersten Tages betrug die Temperatur 38·2, am Morgen des nächsten Tages 38·4, am Abend bereits 40·2, am Morgen des dritten Tages 40·7, am Abend 41·2. In der Nacht darauf erfolgte der Exitus letalis. Schon am zweiten Tage Morgens war die Frau somnolent. Bei der Section fand man das Peritoneum zart, glänzend; *im rechten Parametrium*

Digitized by Google
Original from UNIVERSITY OF CALIFORNIA
Generated on 2019-07-10 15:32 GMT / http://hdl.handle.net/2027/uc1.b3743155
Public Domain in the United States, Google-digitized / http://www.hathitrust.org/access_use#pd-us-google

fand sich diffuse Schwellung und beim Durchschneiden reichliche, trübe Flüssigkeit in dem geschwellten Bindegewebe. Das linke Parametrium war vollkommen normal. Ausserdem war der rechte Ureter unterbunden und durchtrennt. Nie habe ich bei einer meiner Peritonealoperationen eine so acute Sepsis gesehen. Der Fall erinnerte an den Verlauf der Fälle von Sepsis, wie man sie früher in Gebärhäusern mitunter zu sehen bekam. Es ist mir sehr wahrscheinlich, dass es sich in diesem Falle um *Residuen eines vor 7 Wochen gelegentlich der letzten schweren Entbindung acquirirten Puerperalprozesses mit Infection des rechten Parametriums gehandelt hat,* dass diese inficirten Gewebspartien bei der Unterbindung und Durchtrennung des rechten Ligamentes eröffnet wurden und dass von hier aus pathogene Keime in die Bauchhöhle und in das übrige Zellgewebe eingeimpft wurden. Es lässt sich das allerdings schwer beweisen doch war der Befund der Infiltration im rechten Ligament, zusammengehalten mit der bei der Section nachweisbaren Schwellung und dem Ausflusse trüber Flüssigkeit aus dieser geschwellten Partie gegenüber dem ganz normalen Befunde im linken Parametrium so auffallend, dass sich uns diese Erklärung sofort als die naheliegendste aufdrängte. Bestätigt sich diese Beobachtung, dann würde allerdings der Umstand, dass eine puerperale Infection kurze Zeit vorausgegangen ist, zu ganz besonderer Vorsicht bei der Indicationsstellung derartiger Operationen auffordern müssen.

5. Fall. Sch. A. (I. 46). Derselbe betraf eine 61jährige Frau mit Carcinom des Cervix, das allseitig auf die Scheidenwand übergriff; die Parametrien waren frei. Die Operation verlief ganz glatt. Schon am 2. Tage stieg jedoch die Temperatur auf 39. Es trat Somnolenz ein und am 8. Tage erfolgte der Exitus, ohne dass objectiv ausser hoher Pulsfrequenz und unregelmässigem, aussetzendem Pulse etwas nachweisbar gewesen wäre. Bei der Section fand sich chronische Endocarditis in der Gegend der Aortenklappen und der Valvula bicuspidalis mit Stenose des linken venösen Ostium, dabei ein Nachschub von acuter Endocarditis, Verfettung des Herzfleisches, Infarkte beider Nieren, acute Bronchitis, Lungenemphysem, Endarteriitis deformans und Oedem des Gehirns und seiner Häute. Das Peritoneum war vollkommen frei von Entzündung, das Operationsterrain vollständig normal. Die Stümpfe lagen intravaginal, die Ureteren waren durchgängig. In diesem Falle handelte es sich also um eine schon vor der Operation schwer kranke Frau, bei der die Operation nur den letzten Anstoss zur Beschleunigung des letalen Endes gegeben hatte.

Digitized by Google
Original from UNIVERSITY OF CALIFORNIA
Generated on 2019-07-10 15:32 GMT / http://hdl.handle.net/2027/uc1.b3743155
Public Domain in the United States, Google-digitized / http://www.hathitrust.org/access_use#pd-us-google

Wenn wir diese Fälle überblicken, so müssen wir sagen, dass eigentlich nur der 2. und 3. Fall der Operation selbst zur Last fallen. In diesen Fällen waren allerdings technische Fehler gemacht worden, welche wir jedoch heute vermeiden gelernt haben. In allen anderen Fällen waren Complicationen vorhanden, welche ganz unabhändig von der Operation und ihrer Technik auch in späteren Fällen wieder einmal eintreten können. Ausser diesen Fällen starb auch noch die Patientin H. T. (I. 19). Der Verlauf war hier vollkommen reactionslos gewesen; Patientin musste 14 Tage nach der Operation wegen grosser Unruhe der Irrenklinik übergeben werden, wo sie 3 Tage später starb. Die Section ergab vollkommenen Abschluss der Vaginalhöhle von der Bauchhöhle durch Verwachsung von Blase und Rectum einerseits und einer Ileumschlinge andererseits. Weder im Operationsfelde noch in den Lymphdrüsen des kleinen Beckens konnte Carcinom nachgewiesen werden. Als Todesursache ergab sich Marasmus, Atrophia sclerotica cerebri, Polyomyelitis cervicalis acuta.

Gehen wir nun zu einzelnen Abweichungen von dem normalen Typus der Operation über.

Spaltung des Dammes und der hinteren Scheidenwand wegen schwerer Zugänglichkeit des Cervix war in 5 Fällen nothwendig: Fall 3, 4, 26, 41, 46.

In einem Falle, F. K. (I. 20), kam es zu einer schweren Nachblutung. Die Operation wurde ausgeführt wegen Recidivs nach einer vor 8 Jahren ausgeführten Partialexcision. Viele Narben, zum Theil in der Tiefe gelegen, erschwerten, besonders an der rechten Seite, die Operation sehr. Bei der sehr schwierigen Unterbindung der Ligamenta lata glitt trotz fester Zuziehung des Fadens ein Theil des gefassten Gewebes durch die starke Spannung aus der Fadenschlinge zurück und zwar so weit nach oben, dass es von unten nicht mehr erreichbar war. Die Blutung war Anfangs mässig; ich versuchte sie durch Tamponade des Douglas zu stillen, jedoch ohne Erfolg. 2 Stunden nach Beendigung der Totalexstirpation wurde deshalb die Laparotomie ausgeführt und das zurückgeglittene rechtsseitige Lig. ovarii unterbunden; hierauf wurde auch das linke Ovarium, in dem sich eine gänseeigrosse Cyste fand, entfernt. Der Verlauf war ein vollkommen normaler und heute noch, fast 2 Jahre nach der Operation, ist diese Frau frei von Rückfall. Die Schwierigkeit dieses Falles war gelegen in der vielfachen Narbenbildung in Folge der ersten Partialoperation. Aehnliche Schwierigkeiten fanden sich auch in einem anderen Falle E. A. (I. 10).

Digitized by Google
Original from UNIVERSITY OF CALIFORNIA
Generated on 2019-07-10 15:32 GMT / http://hdl.handle.net/2027/uc1.b3743155
Public Domain in the United States, Google-digitized / http://www.hathitrust.org/access_use#pd-us-google

Die Blase wurde in unseren Fällen bei der Operation selbst nie verletzt, wohl aber wurde vier Mal ein Zipfel der Blase in eine Massenligatur gefasst. Nach Abstossung der peripheren necrotischen Partien trat, gewöhnlich nach Ablauf der ersten Woche, Harnträufeln ein; doch schlossen sich kleinere Fisteln später spontan, da sie mitten in dem granulirenden, durch Narbenschrumpfung sich stark verkleinernden Wundtrichter im Scheidengewölbe lagen. Die Fälle, in denen es zu einer Verletzung der Blase kam, sind die No. 17, 20, 40 und 45. Im Falle 20 und 40 schlossen sich die Fisteln spontan; No. 17 und 45 wurden mit der Fistel entlassen. Der Ureter wurde nur einmal unterbunden und zwar in dem schon früher erwähnten Falle No. 42 T. A.

In den nächsten Wochen und Monaten nach der Operation konnte ich öfter eine Wucherung im Scheidengewölbe beobachten, welche im ersten Augenblicke als Recidiv imponirte. Die Untersuchung excidirter Stücke ergab jedoch, dass es sich in solchen Fällen um eine starke Granulationswucherung der in die Vagina herabgezogenen und daselbst durchschnittenen *Tuben* handelte. Solche Stücke erwiesen sich als gefässreiches Granulationsgewebe, das an der Oberfläche ein einschichtiges Cylinderepithel trug. Von diesem Epithelialüberzuge liessen sich an zahlreichen Stellen Ausbuchtungen in die Tiefe verfolgen, an keiner Stelle aber erschien das Epithel selbst gewuchert. Dieser Befund von Cylinderepithel führte uns unmittelbar auf die Diagnose eines granulirenden Tubarstumpfes. Derartige granulirende Tubarstümpfe fand ich in dem Falle No. 4 drei Monate nach der Operation, in No. 13 vier Wochen, in No. 20 sieben Monate, in No. 21 zwei Monate, in No. 35 vier Monate post operationem.

Wollen wir uns über die *Frequenz* der Totalexstirpation bei Carcinom eine Vorstellung machen, so müssen wir die sämmtlichen in der genannten Zeit unter demselben Materiale beobachteten Carcinomfälle in Rechnung bringen. In Innsbruck sah ich unter 61 Carcinomen 11 operable, von denen 2 durch Totalexstirpation, 9 durch Partialexcisionen operirt wurden, und 50 inoperable; in Prag vom 1. April 1887 bis Ende Juni 1890 238 Carcinome, von denen 53 durch Totalexstirpation operirt wurden, 185 sich als inoperabel erwiesen. Daraus ergiebt sich also eine Frequenz der Totalexstirpation bei Carcinom von 18 %. Auf die Fälle von inoperablem Carcinom kommen 9 Versuche der Totalexstirpation. In keinem dieser Fälle hatte die Operation einen Nachtheil für die Patientin. Die Ursache für das Nichtgelingen der Operation war ausschliesslich zu weit gediehene Infiltration der Ligamenta lata und ungenügende Beweglichkeit des Uterus.

Digitized by Google
Original from UNIVERSITY OF CALIFORNIA
Generated on 2019-07-10 15:32 GMT / http://hdl.handle.net/2027/uc1.b3743155
Public Domain in the United States, Google-digitized / http://www.hathitrust.org/access_use#pd-us-google

Wir können diese Mittheilungen nicht schliessen ohne einen Appell an die practischen Aerzte, denen, wie ich schon bei einer anderen Gelegenheit ausführte, die Prognose des Carcinoms zufällt. Durch jahrelange Bemühungen ist es gelungen, die Mortalität der Totalexstirpation auf ein Minimum herabzudrücken und den Beweis zu liefern, dass die Operation bei Carcinom die Heilung oder doch mindestens eine bedeutende Lebensverlängerung herbeizuführen vermag. Wenn nun auch die definitiven Resultate noch schlechte sind, so müssen wir doch gestehen, dass dies meist nicht unsere Schuld ist; die Fälle kommen eben *viel zu spät in unsere Hand*. Zum Theil liegt wohl die Schuld an den Patientinnen selbst, zum grossen Theil aber tragen die Schuld daran die practischen Aerzte. Die Anamnese, welche bei allen unseren Fällen in diesem Sinne aufgenommen wird, ergiebt mit einer erstaunlichen Regelmässigkeit, dass die Patientin Monate, selbst Jahre lang vorher sich bei irgend einem Arzte gemeldet wegen Blutungen und wegen Fluor; *sie wurde jedoch nicht untersucht* und es wurde ihr Ergotin verschrieben. Als nach einiger Zeit keine Wirkung dieser Therapie ersichtlich war, wurde ein zweiter Arzt zu Rathe gezogen, der in der Regel ebenso verfuhr wie der erste. Als dann die Patientin wieder nach langer Zeit zu einem dritten Arzte kam, wurde sie untersucht und dann der Klinik zugewiesen. Dann war es aber meist zu spät. Ich scheue mich hier nicht, ein hartes Wort auszusprechen: ich halte die Ordination von Ergotin bei Frauen mit Blutungen ohne gründliche Untersuchung und sichere Ausschliessung von Carcinom für einen schweren Kunstfehler. *Jeder practische Arzt soll es sich zum Grundsatz machen, nie zu ordiniren, ohne vorher untersucht zu haben.* Lässt sich die Patientin, was gewiss nur sehr ausnahmsweise vorkommt, nicht untersuchen, dann hat der Arzt die Verantwortung abzulehnen, aber auch keine Ordination zu veranlassen. Man sagt allerdings, die Patientin gehe dann zu einem anderen Arzt. Wenn aber alle Aerzte so denken, so wird sie eben keinen finden, der ordinirt, ohne untersucht zu haben. Bis heute spielt sich, wenn eine Frau mit einer Blutung zu einem Arzte kommt, in dem Gehirn vieler Aerzte noch ein Reflexvorgang ab, welcher ihn zwingt, ein Recept mit Ergotin zu verschreiben. Möge dieser Reflex erlöschen und einem anderen Platz machen, dem Gedanken an die Möglichkeit eines beginnenden und durch die Operation heilbaren Carcinoms.

Ende Juni 1890.

Digitized by Google
Original from UNIVERSITY OF CALIFORNIA
Generated on 2019-07-10 15:32 GMT / http://hdl.handle.net/2027/uc1.b3743155
Public Domain in the United States, Google-digitized / http://www.hathitrust.org/access_use#pd-us-google

UNTERSUCHUNGEN ÜBER FAVUS

Von

F. J. PICK

Vorstand der dermatologischen Klinik in Prag.

Hierzu Tafel I.

Nach Entdeckung des Favuspilzes durch *Schönlein* und dem experimentellen Nachweise *Remak's*, dass dieser Pilz auch der Erreger des Favus ist, hat man sich lange Zeit damit begnügt, ihn von den mittlerweile entdeckten anderweitigen pathogenen Hyphomyceten der Haut zu trennen und ihn als einen Pilz sui generis, als Achorion Schönleinii, vom Trichophyton tonsurans und dem Microsporon furfur zu unterscheiden.

Die Frage, welcher Platz dem Pilze im botanischen Systeme zukomme, ob er mit einem der bekannten auch ausserhalb des Thierkörpers vorkommenden Schimmelpilze zu identificiren sei, blieb eine offene und ein genaueres Studium der morphologischen Charaktere liess immer mehr Zweifel darüber aufkommen, ob dieselben zur Differenzirung desselben vom Pilze des Herpes tonsurans genügen. Diese Zweifel werden um so ernster, als sich vom klinischen Standpunkte immer mehr die Ansicht befestigte, welche zuerst *Hebra* eifrigst vertreten hat, dass die bis dahin bekannte Trias, der durch Hyphomyceten hervorgerufenen Hautkrankheiten auf einen und denselben Parasiten zurückzuführen wäre.

Die schon von *Remak* unternommenen, später von *Lowe* u. A. gemachten Versuche durch Züchtung des Pilzes auf verschiedenen Nährmedien die Frage zur Entscheidung zu bringen, konnten bei den mangelhaften Züchtungsmethoden, welche damals zur Verfügung standen, kein befriedigendes Resultat zu Tage fördern. Dagegen haben die klassischen Experimente *Köbner's*, durch welche er den Nachweiss erbrachte, dass der Entwicklung des Favus Scutulum's

Digitized by Google
Original from UNIVERSITY OF CALIFORNIA
Generated on 2019-07-10 15:32 GMT / http://hdl.handle.net/2027/uc1.b3743155
Public Domain in the United States, Google-digitized / http://www.hathitrust.org/access_use#pd-us-google

ein herpetisches Vorstadium vorangehe, die *Hebra*'sche Anschauung ihrer wichtigsten Stütze beraubt, indem durch dieses herpetische Vorstadium in ungezwungener Weise jene Krankheitsbilder erklärt werden, die *Hebra* wiederholt bei ein und demselben Kranken vorfand und als Combination von Favus mit Herpes tonsurans diagnosticirte.

Auch bei meinen eigenen „Untersuchungen über die pflanzlichen Hautparasiten" habe ich von Culturversuchen Umgang genommen und die Lösnng der Frage von der Identität der pflanzlich parasitären Hautkrankheiten durch Impfversuche angestrebt. Ich habe mich dabei auf Impfungen mit Favus und Herpes tonsurans beschränkt. Ich konnte zunächst *Köbner's* Angabe bestätigen, dass bei der Aussaat von Favuspilzen, bei epidermoidaler Impfung, der Entwicklung des typischen Favusbildes ein herpetisches Vorstadium von kurzer, bis zu achttägiger Dauer vorausgeht, welches das klinische Bild eines Herpes tonsurans vortäuschen kann; es ist mir aber mehrfach vorgekommen, in ganz exquisiter Weise in einem Falle, dass dieses herpetische Vorstadium sich durch fortwährende periphere Ausbreitung zu dem typischen Bilde eines mit allen Charakteren ausgestatteten Herpes tonsurans entwickelte und sich als solcher mehrere Wochen und Monate erhielt, ohne dass es zu irgend einer Zeit zu der Entwicklung von Favus scutulis gekommen wäre. Durfte man aus solchen Fällen annehmen, dass es in der That möglich sei, durch Aussaat des Favuspilzes, abgesehen von dem *Köbner*'schen Vorstadium, einen Herpes tonsurans hervorzurufen, so gewann diese Annahme noch an Basis durch die microscopische Untersuchung der Schuppen, in welchen Pilzelemente gefunden wurden, die sich sehr wohl mit den morphologischen Elementen des Trichophyton identificiren liessen.

Um jedoch einen weiteren Beweis für die Identität beider Krankheiten zu liefern, musste auch der umgekehrte Weg eingeschlagen werden; es musste versucht werden, bei entsprechender Versuchsanordung mit der Aussaat von Krankheitsprodukten des Herpes tonsurans das typische Bild eines Favus zu erzielen, ein Bestreben, welches jedoch damals und auch später bei mannigfacher Aenderung der Versuchsanordnung scheiterte. Es ist niemals gelungen, mit dem Pilze eines Herpes tonsurans einen Favus hervorzurufen.

Die Frage schien eine Lösung im Sinne der Identitätslehre gefunden zu haben, als *Grawitz* 1877 durch Züchtung der drei in Rede stehenden Hyphomyceten, nach *Brefeld's* Methode, zu dem

Digitized by Google
Original from UNIVERSITY OF CALIFORNIA
Generated on 2019-07-10 15:32 GMT / http://hdl.handle.net/2027/uc1.b3743155
Public Domain in the United States, Google-digitized / http://www.hathitrust.org/access_use#pd-us-google

Resultate gekommen war, dass diese Pilze unter einander und mit dem Oidium lactis zu identificiren seien. Allein *Grawitz* hat diese Auffassung in einer späteren 1886 erschienenen Arbeit selbst fallen lassen, indem es ihm durch Culturversuche auf festen Nährmedien gelungen ist, aus jeder der drei Krankheiten einen gesonderten Pilz zu züchten, der sich von den beiden anderen und vom Oidium lactis differenziren liess. Es ist *Grawitz* ferner gelungen, durch Impfung der Pilze aus den Culturen auf den Menschen Favus und Herpes tonsurans zu erzeugen und so die saprophytisch gewachsenen Pilze als Krankheitserreger darzuthun Bezüglich des Microsporon furfur blieben noch mehrere Lücken auszufüllen.

Diese höchst wichtigen und interessanten Züchtungsversuche von Favus wurden alsbald zuerst von *Nauwerck*, sodann von *Boer*. *Munnich*, *Duclaux*, *Verujski*, *Fabry*, *Elsenberg* und vielen Anderen wiederholt, wobei es jedoch auffällig erscheinen musste, dass die von verschiedenen Seiten erzielten sogenannten Reinculturen bezüglich mehrfacher sehr wichtiger Charaktere in morphologischer und cultureller Beziehung nicht immer mit einander übereinstimmten, selbst in jenen Fällen nicht, wo mit den Reinculturen positive Impfresultate erzielt wurden. Es musste den Anschein gewinnen, als ob verschiedenen Favusfällen entnommenes Material zu verschiedenen Culturresultaten führte, mit anderen Worten, dass das Krankheitsbild des Favus durch verschiedene Pilze hervorgerufen werden könne. Und in der That ist *Quincke* durch seine Züchtungsversuche aus Favusborken und -Haaren zu dem Resultate gekommen, dass mindestens drei verschiedene Pilze, die er vorläufig als α-, β- und γ-Pilz bezeichnete, das Bild des Favus bedingen können. In einer späteren Publication hat *Quincke* die Zahl der Favuspilze zwar auf zwei reducirt, er ist aber zu der Ansicht gelangt, dass diesen verschiedenen Arten der Favuspilze auch verschiedene Formen von Favuserkrankung entsprechen, wodurch das bisher einheitliche Krankheitsbild aufgelöst und in zwei Formen den Favus herpeticus, eine dem Herpes tonsurans ähnliche Affection, und den Favus vulgaris getrennt werden müsste.

Während wir nun auf der einen Seite der Thatsache gegenüberstehen, dass als specifische Erreger einer und derselben Krankheit eine grosse Zahl morphologisch und culturell verschiedene Pilze angegeben werden, begegnen wir andererseits dem Bestreben für die verschiedenen Pilze verschiedene Favusformen aufzustellen.

Um nun bezüglich der einander widersprechenden Untersuchungsresultate Klarheit zu erlangen, haben wir einerseits die

Digitized by Google
Original from UNIVERSITY OF CALIFORNIA
Generated on 2019-07-10 15:32 GMT / http://hdl.handle.net/2027/uc1.b3743155
Public Domain in the United States, Google-digitized / http://www.hathitrust.org/access_use#pd-us-google

Symptomatologie des Favus einer neuerlichen klinischen und experimentellen Untersuchung unterzogen, welche darthun sollte, ob es klinisch gerechtfertigt ist, verschiedene Formen von Favus aufzustellen — andererseits geprüft, ob bei den bacteriologischen Züchtungsversuchen nicht solche Fehlerquellen unterlaufen sind, welche die differirenden Züchtungsresultate zu erklären im Stande sind.

In ersterer Richtung war zu ermitteln:

1. Ob zwischen dem Favus an behaarten Theilen des Körpers und dem an sogenannten unbehaarten Körperstellen differenzialdiagnostische Merkmale aufzufinden sind, welche nicht allein auf die verschiedene Lokalisation zurückzuführen und durch dieselbe erklärt werden könnten.

2. Ob sich der Favus an behaarten Körperstellen stets ohne herpetisches Vorstadium entwickelt, während dem Favus an unbehaarten stets ein herpetisches Vorstadium vorausgeht; und wenn dies nicht der Fall ist

3. worin es begründet ist, dass in dem einen Falle ein herpetisches Vorstadium zu Stande kommt, in dem anderen nicht.

Zur Beantwortung der *ersten Frage* habe ich das mir zur Verfügung stehende Material von Favus einer genauen Revision unterworfen. Ich verfüge nach dieser Richtung über 22 Fälle, von welchen 14, Fälle betrafen mit ausschliesslicher Lokalisation der Krankheit auf den behaarten Kopf, 6, Fälle, wo ausser dem behaarten Kopf auch noch das Gesicht, der Stamm oder die Extremitäten befallen waren, und 2 Fälle mit ausschliesslicher und primärer Lokalisation an sogenannten unbehaarten Stellen. Ich spreche hier nur von jenen Fällen, bei welchen der Favus spontan zur Entwicklung kam und lasse vorerst die Fälle unberücksichtigt, bei welchen ich die Krankheit durch künstliche Uebertragung auf verschiedenen Stellen zur Entwicklung brachte. Die Fälle von Favus am behaarten Kopfe boten nur solche Differenzen dar, die sich auf die Ausbreitung des Processes, die Intensität der reactiven Erscheinungen und die vorher eingeleiteten therapeutischen Eingriffe bezogen. Sie waren zumeist von der Dauer der Krankheit abhängig, aber es waren keinerlei Momente vorhanden, die eine essentielle Differenzirung gestattet hätten. Ich will jedoch schon hier hervorheben, dass in 2 Fällen von ausschliesslichem Sitze der Krankheit am Kopfe, bei welchen die Krankheit schon 12 und 15 Jahre lang bestanden und zur Kahlheit desselben über dem ganzen Vorderkopfe geführt hat, während der Anwesenheit der Kranken auf der Klinik an eben diesen kahlen, nur mit spär-

Digitized by Google
Original from UNIVERSITY OF CALIFORNIA
Generated on 2019-07-10 15:32 GMT / http://hdl.handle.net/2027/uc1.b3743155
Public Domain in the United States, Google-digitized / http://www.hathitrust.org/access_use#pd-us-google

lichen Wollhaaren besetzten Stellen, Recidiven in Herpesform aufgetreten waren, bei welchen es im weiteren Verlaufe zu typischer Scutulum-Entwicklung gekommen ist.

In der zweiten Kategorie von Fällen war die Erkrankung ausnahmslos primär auf dem Kopfe aufgetreten und erst nach langer Zeit auch auf den unbehaarten Stellen zur Entwicklung gekommen; es bestand kein Zweifel darüber, dass die Uebertragung von den Kranken selbst vermittelt wurde. Weder der macroscopische noch der microscopische Befund an den Scutulis hat eine Differenz zwischen den am Kopfe und den an unbehaarten Stellen entstandenen dargeboten. Dreimal bestanden neben den Scutulis an den unbehaarten Stellen herpetische Ringe von 2—3 cm Durchmesser.

Sehr lehrreich sind die beiden Fälle der dritten Kategorie. In dem einen Falle hatte die Krankheit ihren Sitz ausschliesslich am rechten oberen Augenlide. Hier waren in einer Ausdehnung von $1^1/_2$ cm 5 kleine Scutula zur Entwicklung gekommen. Die Haut des Lides bot sonst keinerlei Veränderungen dar, Reste einer vorausgegangenen Herpesentwicklung waren nicht nachweisbar, weder Röthung noch Schuppung war vorhanden. Die genaueste Revision des behaarten Kopfes und aller übrigen Körperpartien liess keine Spur einer anderweitigen Lokalisation ermitteln. Der Fall betraf ein 22jähriges tuberculöses Individuum (Buchbinder) in häuslicher Pflege, das sich die Langeweile seines Siechthums mit einer favuskranken Katze zu vertreiben suchte, die er zu sich ins Bett nahm und häufig so auf sein Gesicht lagerte, dass sie die rechte Seite desselben bedeckte und mit ihrem Kopfe auf das geschlossene rechte Auge zu liegen kam.

Obwohl die Augenlider nur sehr feine Härchen besitzen, lässt sich die Bezeichnung „unbehaarte Haut“ auch für diese Stelle nur in dem gebräuchlichen Sinne anwenden, es ist aber immerhin wichtig, zu constatiren, dass auch hier die Infection anscheinend ohne herpetisches Vorstadium zu Stande gekommen ist.

Den Beweis, dass der Favus auch an *wirklich*, also absolut unbehaarten Stellen vorkommen kann, erbringt der zweite Fall dieser Kategorie, einen 17jährigen rituell circumcindirten Juden betreffend, bei dem Gruppen von Favus scutulis ganz ausschliesslich an der Corona und im Sulcus glandis zur Entwicklung kamen. Von einem vorausgegangenen herpetischen Stadium war auch hier nichts wahrzunehmen, weder Röthung noch Schuppung war an und um die ergriffene Partie vorhanden, die Scutula selbst sassen

Digitized by Google
Original from UNIVERSITY OF CALIFORNIA
Generated on 2019-07-10 15:32 GMT / http://hdl.handle.net/2027/uc1.b3743155
Public Domain in the United States, Google-digitized / http://www.hathitrust.org/access_use#pd-us-google

ziemlich tief eingesenkt, unzweifelhaft an die hier mächtig entwickelten Talgdrüsen-Ausführungsgänge gebunden. In diesem wie in dem ersten Falle waren die Scutula von einer vertrockneten Schuppe bedeckt, liessen sich nach Abhebung derselben mittelst eines Spatels leicht in toto entfernen, waren an der Oberseite gedellt, blass schwefelgelb, trocken; an der Unterseite convex, gesättigt gelb, feucht, unterschieden sich also macroscopisch durchaus nicht von gleichgrossen Scutulis am behaarten Kopfe und boten auch bei der microscopischen Untersuchung dieselben morphologischen Pilzelemente dar. Hinsichtlich der Infectionsquelle und des Infectionsmodus bei diesem bezüglich der Lokalisation wohl einzig dastehenden Falles habe ich leider nichts ermitteln können.

Es unterliegt also nach diesen Auseinandersetzungen wohl keinem Zweifel, dass *klinisch die Aufstellung mehrerer Favusformen nicht statthaft ist, dass keinerlei Veranlassung vorliegt, den Favus an behaarten und den Favus an unbehaarten Stellen klinisch als zwei verschiedene Krankheiten zu betrachten* und dass die anatomischen Verhältnisse der Oertlichkeit allein es bedingen, ob der Parasit mehr oder weniger in die Tiefe dringt, grössere oder geringere Mächtigkeit erlangt.

Zur Lösung der *zweiten Frage* muss ich zunächst auf jene oben angeführten Fälle von Kopffavus hinweisen, bei welchen es an den kahl gewordenen nur mit Wollhaaren versehenen Stellen des Kopfes zu wiederholten Recidiven auch an diesen Partien gekommen ist und mehrfach der Entwicklung der Scutula ein herpetisches Stadium vorausgegangen war. Ebenso muss ich auf jene Fälle hinweisen, in welchen die Bildung der Scutula an sogenannten unbehaarten Stellen ein herpetisches Stadium nachweislich nicht vorausgegangen war. Immerhin muss zugegeben werden, dass vielleicht zur Zeit der Beobachtung dieses Stadium schon abgelaufen gewesen ist. Eine sichere Lösung der Frage kann jedoch nur auf dem Wege der experimentellen Uebertragung erzielt werden.

Schon aus *Köbner's* oben angeführten Experimenten, welche ich seinerzeit zu bestätigen im Stande war, ist mit Evidenz hervorgegangen, dass das herpetische Vorstadium nicht bei allen Impfmethoden in gleicher Klarheit hervortritt, deutlicher bei der epidermidalen als bei der subepidermidalen, oder, wie ich es lieber bezeichnen möchte, intraepidermidalen Uebertragung. Erstere Uebertragungsweise ist aber bei dicht und stark behaarten Stellen in voller Reinheit kaum durchzuführen. Kleinste Verletzungen der Oberhaut sind beim Rasiren nicht zu vermeiden, diese sowie

Digitized by Google
Original from UNIVERSITY OF CALIFORNIA
Generated on 2019-07-10 15:32 GMT / http://hdl.handle.net/2027/uc1.b3743155
Public Domain in the United States, Google-digitized / http://www.hathitrust.org/access_use#pd-us-google

das Eindringen der Keime in die Haarbalgwandungen, wo es sofort zur Scutulum-Bildung kommt, stören die Entwicklung herpetischer Ringe an stark behaarten Stellen. Immerhin habe ich schon vor Jahren bei epidermoidaler Uebertragung von menschlichem Kopffavus auf Mäuse der Entwicklung der Scutula ein herpetisches Stadium vorangehen gesehen.

Es steht also ausser Zweifel, dass das herpetische Vorstadium auch zu dem Entwicklungskreise des Kopffavus gehört, wenn es auch seltener auftritt und noch seltener zur Beobachtung gelangt.

An den sogenannten unbehaarten Körperstellen kommt es, wie aus den zahlreichen Impfversuchen, die ich neuerdings zu anderen Zwecken angestellt habe und deren Resultate ich später mittheile, sehr häufig aber durchaus nicht immer zur Entwicklung des Herpes, es besteht also nach dieser Richtung hin bezüglich aller Lokalisationen der Krankheit nur ein relatives Verhältniss, welches also durchaus nicht auf specifische Eigenschaften des Pilzes basirt sein kann.

Der Grund für die genetische Verschiedenheit der Entwicklung des Favus an verschiedenen Körperstellen liegt in der anatomischen Verschiedenheit der Oertlichkeit und in der Verschiedenheit der Uebertragungsweise.

Das Auftreten des herpetischen Vorstadiums ist jedoch nicht die einzige Initialform des Favus. Ich habe schon vor drei Jahren anlässlich zweier Fälle von acuter über den ganzen Körper maculöser Favuseruptionen auf ein Vorstadium des Favus hingewiesen, das in der Entwicklung braunrother stark abschuppender Flecken besteht, an welchen sich nach kurzem Bestande typische Favusscutula entwickeln. *Kaposi* hat gleichfalls fast zu derselben Zeit eine acute Entwicklung von Favus mit stecknadelkopfgrossen Pünktchen und binnen weniger Wochen über den ganzen Körper auftreten gesehen. Man findet nicht selten im Verlaufe von Favus am Kopfe, im Gesichte das Auftreten von mehr weniger schuppenden Flecken, auf welchen sich ohne vorausgehende bläschenförmige Exsudation Scutula entwickeln oderohne solche Entwicklung abheilen. Sie bilden sich gewöhnlich unter centraler Abschuppung zu Ringen heraus und erlangen dadurch ein orbiculäres Aussehen. Es ist wohl sehr selten, dass die Flecke eine so grosse Ausbreitung über den ganzen Körper erlangen, wie in meinen eben angeführten Fällen.

Der erste Fall war dadurch bemerkenswerth, dass bei dem 14 Jahre alten Knaben, der mit Favus des behaarten Kopfes,

Digitized by Google
Original from UNIVERSITY OF CALIFORNIA
Generated on 2019-07-10 15:32 GMT / http://hdl.handle.net/2027/uc1.b3743155
Public Domain in the United States, Google-digitized / http://www.hathitrust.org/access_use#pd-us-google

mehrerer Stellen des Gesichtes und des Rückens, besonders über den Schulterblättern, auf die Klinik aufgenommen wurde, während seines Aufenthaltes daselbst *zweimal* ein maculöses Exanthem aufgetreten war, das sich in ziemlich dicht gesäeten $1-1^1/_2$ cm grossen braunrothen Flecken über Gesicht, Stamm und Extremitäten verbreitete. Während nun die grösste Zahl der Flecke unter mässiger Abschuppung zur Abheilung kam, entwickelten sich an einzelnen Stellen an der unteren und der hinteren Fläche der Oberschenkel aus den Flecken Herpesringe mit sehr schönen isolirten Scutulis, die im weiteren Verlaufe zu umfangreichen Favusborken gediehen sind.

Der zweite Fall betraf einen 20jährigen mit Lupus des Gesichtes behafteten Patienten, der gerade um jene Zeit auf die Klinik aufgenommen und Bettnachbar des vorerwähnten Kranken wurde, als bei diesem die zweite universelle maculöse Favuseruption aufgetreten war. Wenige Tage nachher bemerkten wir auch an diesem Kranken eine der früher beschriebenen analoge Fleckeneruption mit theilweise nachfolgender Herpes- und Scutulumentwicklung.

Die microscopische Untersuchung der Schuppen, gleichviel ob sie den Flecken oder herpetischen Stellen entnommen wurden, ergab den gleichen morphologischen Befund von Pilzelementen. Die Differenz bezog sich nur auf die relativen Mengenverhältnisse der unseptirten Hyphen zu den Gonidien abschnürenden Fäden und der getrennt liegenden Gonidien, welche letzteren Morphen in den Flecken spärlicher vorhanden waren als in den Herpesringen.

Gewiss mögen solche fleckenförmige Anfangsstadien des Favus auch am behaarten Kopfe auftreten, hier jedoch der Beobachtung leicht entgehen, und in der That haben französische Autoren, wie *Bazin* u. A. derselben Erwähnung gethan.

Es geht auch aus diesen Fällen hervor, dass es nur von den örtllchen Verhältnissen abhängig ist, ob es zur Entwicklung der einen oder anderen Entwicklung kommt, ob die Krankheit abortiv verläuft oder bis zur vollständigen Ausbildung der typischen Scutula gelangt.

Nachdem wir im Vorhergehenden zu dem Resultate gekommen sind, dass der Favus eine parasitäre Hautkrankheit darstellt, welche klinisch als eine pathologische Einheit aufzufassen ist, wollen wir uns im Nachfolgenden mit dem Favuspilz beschäftigen.

Digitized by Google
Original from UNIVERSITY OF CALIFORNIA
Generated on 2019-07-10 15:32 GMT / http://hdl.handle.net/2027/uc1.b3743155
Public Domain in the United States, Google-digitized / http://www.hathitrust.org/access_use#pd-us-google

Ueber eine Reihe von Züchtungsversuchen, welche diesbezüglich in den Jahren 1888 und 1889 an meiner Klinik angestellt wurden, hat Herr *Franz Kral* am Kongresse der Deutsch. Dermatolog. Gesellschaft in Prag Mittheilung gemacht. Das Resultat derselben war die Isolirung von nicht weniger als 6 verschiedenen Schimmelpilzen aus den Krankheitsprodukten bei Favus und drei verschiedenen Schimmelpilzen aus Schuppen bei Eczema marginatum. Diese in botanischer Beziehung recht interessanten Ergebnisse hatten indess keine pathologische Bedeutung, da eine experimentelle Prüfung der Pilze bezüglich ihrer Pathogenität nicht vorgenommen wurde. Aber es haben diese Versuche Gelegenheit gegeben, einerseits die Thatsache festzustellen, dass bei Favus eine wohl unbegrenzte Zahl von Schimmelpilzen in enger Gemeinschaft vegetiren, wurden doch aus Haaren nnd Schuppen eines einzigen Favuskranken nicht weniger als 4 Pilze gezüchtet, andererseits liessen diese Versuche die Fehlerquellen erkennen, welche bei den bis dahin angewendeten Culturversuchen unterlaufen sind.

Als Stammimpfling für die im letzten Frühjahr neuerlich aufgenommenen Versuche diente N. E., 8jährige Beamtentochter, welche unter P. 979 in ambulatorische Behandlung trat. Es handelte sich um einen seit *3* Jahren bestehenden Favus am behaarten Kopfe. Die etwas schwächliche, in der Entwicklung zurückgebliebene Patientin, hat einen üppigen Haarwuchs, die dunkelbraunen Haare sind an zahlreichen Stellen, besonders am Scheitel und am Hinterkopfe mit einander durch Exsudatborken verfilzt. Unter diesen Borken sind schwefelgelbe Pilzmassen in unregelmässiger Form dem Haarboden aufliegend. In der Umgebung solcher Stellen und sonst am Kopfe zerstreut findet man ioslirt stehende hanfkorn- bis linsengrosse Scutula. Zu den Impf- und Culturversuchen habe ich nur solche isolirte Herde verwendet.

Nachdem die Haare an solchen Stellen ganz kurz geschnitten waren, wurde mit einer vorher sterilisirten Meisselsonde die das Scutulum deckende Schuppe peripher getrennt und nun das ganze Scutulum mittelst einer sterilisirten Pincette, die den vorstehenden Theil der Schuppe fasste, von seiner Unterlage entfernf. Mittelst sterilisirter Scheere wurde nun eine kleine Kuppe von der untern convexen Oberfläche abgetragen und sodann von der so gewonnenen Schnittfläche mittelst einer Platinöse oder Platinnadel Material zu den Culturen und Impfungen entnommen.

Das auf diese Weise gewonnene Material wurde zur Anlage

Digitized by Google
Original from UNIVERSITY OF CALIFORNIA
Generated on 2019-07-10 15:32 GMT / http://hdl.handle.net/2027/uc1.b3743155
Public Domain in the United States, Google-digitized / http://www.hathitrust.org/access_use#pd-us-google

von Culturen auf verschiedenen Nährmedien und zu direkter Impfung auf Gesunde verwendet.

Dreimalige Culturversuche mit dem so gewonnenen Material, über welche Herr *Kral* am Berliner Congresse Mittheilung gemacht hat, ergaben immer nur ein und denselben Pilz, welcher nach seinen morphologischen und culturellen Charakteren sich scharf von den bisher bei Favus gezüchteten und beschriebenen Filzen unterscheidet. S. Taf. I, Fig. 1, 2 Agarplattencultur von genuinem und Impffavus, 3, 4 Agarröhrchencultur von genuinem und Impffavus.

Sehr charakteristisch sind die moosartigen Emissionen, welche von der Peripherie der Cultur horizontal und in die Tiefe des Agars auslaufen. Er wächst im Agar zumeist nur in der Tiefe, gedeiht in Milch- und Malzinfus und bildet die moosartigen Ausläufer auch in den flüssigen Nährmedien. Er verflüssigt die Gelatine selbst in dünnen Schichten dieses Nährmediums nicht vor 30 Tagen und bildet nur ausnahmsweise und spärlich ein Luftmycel. Auf Kartoffel und Rüben wächst er in Form eines senkrecht über die Basis sich erhebenden Rasens von graugelber Farbe.

Eine ausführliche Beschreibung des Pilzes wird Herr *Kral* im Archiv für Dermatologie und Syphilis demnächst publiciren.

Die Impfung mit genuinem und durch Cultur gewonnenen Pilzmaterial wurde in folgender Weise vorgenommen. Die zu impfende Hautpartie wurde sorgfältig mit Seife und Wasser abgewaschen, sodann mit einer Sublimatlösung abgespült und darnach wieder mit Aether abgewaschen. Die zur Impfung bestimmte Pilzmasse wurde in Bouillon aufgeschwemmt und nun auf die betreffende Hautstelle entweder einfach mittelst Platinöse übertragen und verrieben (epidermidale Impfung) oder mit einer Impfnadel in eine Hauttasche so eingeführt (intraepidermidale Impfung), dass eine Blutung möglichst vermieden wurde. Sämmtliche Impfungen wurden an der Innenseite des Oberarms vorgenommen, die geimpften Stellen mit gewöhnlichem oder Seidenpapier oder mehrfachen Lagen Hydrophil oder Wachsbatist gedeckt, mit Heftpflaster verbunden und über den ganzen Arm ein Tricotschlauch gezogen. Die Deckung mit Seidenpapier erwies sich am geeignetsten, Hydrophil lässt das Heftpflaster zu leicht durch und klebt dann leicht an der Unterlage an, unter dem Batist kommt es wieder zu starker Maceration der Haut.

Digitized by Google
Original from UNIVERSITY OF CALIFORNIA
Generated on 2019-07-10 15:32 GMT / http://hdl.handle.net/2027/uc1.b3743155
Public Domain in the United States, Google-digitized / http://www.hathitrust.org/access_use#pd-us-google

Erste Impfreihe mit Aufschwemmung von genuiner Pilzmasse.

Versuch 1.

C. J., 18jähr. Mann (Lupus vulg.).

9./VI Impfung: rechte obere Extremität (epidermoidal), linke obere Extremität (intradermoidal).

14/6. Links sämmtliche 3 Impfstellen nur durch die Stichstelle markirt; an diesen befindet sich eine etwas bräunliche Borke von einem ganz geringen rothen Hofe umgeben Rechts sind die Impfstellen 1 und 3 verschwunden. Impfstelle 2 zeigt drei über stecknadelkopf- bis hanfkorngrosse, schüsselförmig central gedellte schwefelgelbe Borken, welche von einem rothen Hofe umgeben sind.

23./VI. Links sind die 3 Impfstellen nur durch eine kleine dem Impfstich entsprechende Borke markirt. Rechts bemerkt man an allen drei Impfstellen die vorher beschriebenen schwefelgelben Borken, und zwar an der 1. und 2. dem Centrum derselben entsprechend, an der 3. dem Rande angehörig, und in der Mitte nur durch die schon vorher beschriebenen kleinen Borken markirt.

25./VI. Links an der obersten Impfstelle im Centrum discret stehende schwefelgelbe, aber noch gedellte Borken. Rechts die Scutula allenthalben stärker entwickelt. Der obere Impfstich fast vollständig bedeckt.

29./VI. Links: Am 2. Impfstich an der Stichstelle selbst innerhalb der 2 cm lang, 1 cm breit stark gerötheten und infiltrirten, an der Peripherie mit Bläscheneruption begrenzten Haut eine unregelmässig geformte, schwefelgelbe Borke mit concaver Oberfläche. Mit der Lupe geschen erweist sich diese Borke zusammengesetzt aus 3 — 4 miteinander confluirten Scutulis in der Grösse von 2 mm. Rechts allenthalben sehr mächtige Favuseruption. Die Scutula miteinander verschmolzen.

2./VII. Allenthalben die Entwickelung der Scutula massiger.

Versuch 2.

W. R., 17jähr. Mädchen (Lues hereditaria).

9./VI. Impfung an beiden oberen Extremitäten. Rechts epidermoidal, links intradermoidal.

16/VI. L.: An allen drei Impfstellen geringe entzündliche Reaction. An der obersten nur an dem Impfstiche, an der 2. und 3. auch in der Umgebung Röthung und leichte Blasenentwickelung. R.: Obere und mittlere Impfstelle verstrichen. An der untersten 1,5 mm grosse Röthung, in deren Centrum eine kleine, kaum stecknadelkopfgrosse schwefelgelbe Borke sitzt.

23/VI. L.: An allen 3 Impfstellen entzündliche Reaction, starke Schwellung. An der obersten ein Wall aus mit getrübtem Inhalte gefüllten Bläschen. Sonst überall Schuppung. R. die beiden oberen Impfstellen miteinander confluirend. In der centralen Partie etwas abgeblasst, peripher wallartige Umrandung, keine deutliche Bläschenbildung; die untere Impfstelle ist intensiv geröthet, schuppend; sonst nicht verändert.

25/VI. R. Borken nicht weiter entwickelt. L. Status idem.

29/VI. Reine makroskopische Scutulum-Entwickelung.

3/VII. R.: In der Mitte der mit der obersten confluirten mittleren Impfstelle ein stecknadelkopfgrosses Scutulum. Auch an der obersten Impfstelle,

Digitized by Google
Original from UNIVERSITY OF CALIFORNIA
Generated on 2019-07-10 15:34 GMT / http://hdl.handle.net/2027/uc1.b3743155
Public Domain in the United States, Google-digitized / http://www.hathitrust.org/access_use#pd-us-google

nahe der Tangirungslinie zur 2. ein Scutulum in Bildung begriffen. Links Status idem.

Versuch 3.

L. A., 19jähr. Mädchen. (Lupus facici.)

9./VI. Impfung beider oberen Extremitäten, rechts epidermoidal, links intraepidermoidal.

14./VI. Links an allen Impfstellen entzündliche Reaction. An der ersten nur auf den Impfstich begrenzt, an der 2. und 3. in etwas grösserem Umfange bestehend in Röthung, Schwellung und Entwickelung einzelner Bläschen, deren Inhalt theilweise getrübt erscheint. R.: Von den 3 Impfstellen sieht man nur an 2 eine Reaction. An der zweiten, 1 cm lang, 1,5 mm breit, ist die Haut geröthet, geschwellt und von nur mit der Lupe sichtbaren, grösstentheils vertrockneten Bläschen besetzt. Die dritte, sehr umfangreiche Impfstelle zeigt dieselben Erscheinungen, doch ist daselbst keine eigentlich circuläre Anordnung wahrnehmbar.

23./VI. Links Impfstelle 1 nur noch durch die Einstichstelle markirt. 2 und 3, beiläufig 2 oder 3 mm im Durchmesser betragend, von fransenförmig abgelöster Hornschicht umrandeter Stern. Rechts die 2. Impfstelle wie früher. Die dritte in ihrer oberen Hälfte abgeblasst, in der unteren mit etwas blutig braunrothen Borken auf excoriirter Haut besetzt.

25./VI. Rechts Sat. idem. Links Stat. idem.

2./VII. Stat. idem beiderseits.

Versuch 4.

N. K., 29jähr. Frau (Lues ulcerosa nasi).

9./VI. Impfung beider oberen Extremitäten. Rechts epidermoidal, links intraepidermoidal.

16./VI. L. An den Impfstellen nur an diese grenzend leichte entzündliche Reizung und rothe über das Niveau erhabene Flecke. Rechts die mittlere Impfstelle ganz geschwunden, an der oberen zwei 1,5—2 mm lange, durch eine 1,5 mm breite Brücke normaler Haut, von einander geschiedene rothe Stellen, über welcher kleine, stecknadelkopf- bis hanfkorngrosse Bläschen sichtbar sind. Die untere Impfstelle zeigt eine central gelegene helle schwefelgelbe Borke, welche von $^1/_2$ mm breitem rothen Saum umgeben ist. Diese Borke zeigt eine centrale dellenförmige Einziehung.

23./VI. Links: An allen 3 Impfstellen noch lebhafte entzündliche Reaction. Central den Stichen entsprechend an der 2. und 3. Impfstelle Borken.

Rechts: An der 1. keine Veränderung, an der 2. und 3. Impfstelle Borken. R. an der 1. keine Veränderung, an der 3. die früher beschriebenen Borken nicht weiter entwickelt; die Röthuug etwas abgeblasst, keine neue Bläschenentwicklung.

25./VI. R.: die gelbe Borke nicht weiter entwickelt.

29./VI. L.: An den 3 Impfstellen entsprechend dem Impfstich ein 2 mm im Durchmesser haltendes Scutulum mit deutlich concaver Oberfläche.

2./VII. Links: Das Scutulum an den Rändern etwas abgelöst.

Digitized by Google
Original from UNIVERSITY OF CALIFORNIA
Generated on 2019-07-10 15:33 GMT / http://hdl.handle.net/2027/uc1.b3743155
Public Domain in the United States, Google-digitized / http://www.hathitrust.org/access_use#pd-us-google

Zweite Impfreihe mit Aufschwemmung einer fünfzig Tage alten Agarcultur.

Versuch 5.

C. J., 13jähr. Knabe (Lupus).

31./5. Impfung an den l. oberen Extremität (intradermoidal).

7./VI. Impfstellen noch zu erkennen, gar keine Reaction.

14./VI. Die Stellen, an denen die Impfung vorgenommen wurde, sind noch durch eine seichte Abhebung der unverletzten Hornschichte in einer röthlichen Färbung zu erkennen, zeigen aber sonst keinerlei Reaction.

23./VI. Die Impfstellen sind noch durch eine leicht bräunliche Verfärbung markirt, aber sonst mit intactem Epithel bedeckt.

25./VI. Keine weiteren Erscheinungen.

Versuch 6.

St. A., 13jähr. Knabe (Tuberculosis cutis verrucosa).

31./V. Epidermoidale Impfung an der rechten oberen Extremität.

7./VI. An allen drei Impfstellen Reaction, und zwar an der unteren ein central gestelltes Bläschen, das zu einer Borke vertrocknet ist, um dieses herum etwa 3 oder 4 mit heller, klarer, seröser Flüssigkeit gefüllte Bläschen. Das Ganze in einem Umfange von 1,5 mm. An der obersten Impfstells in streifenförmiger Anordnung in einer Länge von 4 mm und einer Breite von $1^1/_2$—2 mm gleichfalls Eruption von kleinen, hirsekorngrossen Bläschen auf etwas gerötheter Basis. Ein Bläschen an der äussersten Peripherie der Innenseite ist hirsekorngross, mit etwas getrübtem Inhalt, anscheinend in der Vertrocknung begriffen. Am umfangreichsten sind die Veränderungen an der mittleren Impfstelle. Daselbst ist die Haut im Umfange von etwa 13 mm Länge und 8 mm in grösster Breite geschwellt, im centralen Theile von etwa 5 über das Niveau erhabenen Bläschen durchsetzt, deren Inhalt etwas getrübt, aber nicht eiterhaltig ist. In ihrer nächsten Umgebung ist die Haut theils kleienförmig abschuppend, theils von zusammenhängenden serösen Borken bedeckt. An der äussersten Peripherie, namentlich gegen den unteren Rand zu, sind zahlreiche mit hellem, klarem Serum gefüllte Bläschen, deren Grösse gegen den centralen Theil bis zu Hirsekorngrösse deutlich zunehmend ist. Die äussersten Bläschen sind auf einer der übrigen Haut gleichgefärbten Basis aufgeschossen. Nirgends findet man eine Spur von Eiterung.

14./VI. Die Erscheinungen sind peripher umfangreicher geworden. In der Mitte ist die Abborkung gleichfalls weiter fortgeschritten, die circinäre Anordnung der Bläschen in einem etwa 1 mm breiten Ringe grenzt die Impfstelle deutlich ab. Dieselben Erscheinungen finden sich in geringerem Grade auch an der oberen und unteren Impfstelle.

23./VI. Es ist allenthalben eine Vertrocknung der Bläschen zu umschriebenen serösen Borken eingetreten. Die obere und untere Impfstelle erweist sich abgeblasst, die mittlere noch intensiv geröthet. Ueberall ist ausser den Borken noch reiche Schuppenbildung vorhanden. Scutulumentwickelung ist nicht eingetreten.

29./VI. An der mittleren Impfstelle seröse Borken, an den beiden anderen periphere Schuppung.

Digitized by Google
Original from UNIVERSITY OF CALIFORNIA
Generated on 2019-07-10 15:34 GMT / http://hdl.handle.net/2027/uc1.b3743155
Public Domain in the United States, Google-digitized / http://www.hathitrust.org/access_use#pd-us-google

2./VII. An der mittleren Impfstelle, innerhalb der scholligen, serösen Borkenbildung sind einzelne stecknadelkopfgrosse, schwefelgelbe Borken sichtbar.

4./VII. An der mittleren Impfstelle, dem obersten Rande angehörig, zeigt sich eine beiläufig hanfkorngrosse, schwefelgelbe Borke.

Versuch 7.

Sp. F., 16j. Knabe (Lupus vulg.).

31./V. Impfung: l. ob. Extr. intraepidermoidal.

7./VI. An allen drei Impfstellen geringe entzündliche Reaction. Die oberen zwei Impfstellen zeigen eine gelbliche centrale Borke, um welche herum leichte Schwellung und Röthung in der Ausdehnung von halb Linsengrösse (1,5—2 mm) besteht. In der Nachbarschaft des Impfstiches befinden sich etwa drei schrundenförmige Epithelabschürfungen, sonst ist die Haut in der Umgebung vollständig intact, blass.

14./VI. An der 1, Impfstelle etwa 4 mm l. 1,5 mm br. bräunliche Verfärhung und kleine an ihrer Spitze mit gelblichen Borken bedeckte Knötchen. Die 2. Impfstelle zeigt nur im Bereiche der Hornschichten Abhebung einer gelblichen Kruste, die 3. (unterste) eine etwas blutig gefärbte Borke.

23./VI. Die 1. Impfstelle hat sich auf 2 cm l. und 8—9 mm br. vergrössert, dieselbe ist mit theils silberglänzenden, theils gelblich serösen Schuppen und Borken bedeckt. Bläschenentwicklung im Bereiche der schuppenden Partien sind nicht bemerkbar, dagegen im gerötheten Theile oben und unten eine spärliche Bläschenentwicklung vorhanden. An der 3. Impfstelle, an welcher Röthung und Schwellung nur 2 mm im Durchmesser betrugen, ist im centralen Theile in einer etwas dellenförmigen Vertiefung eine hellgelbe, stecknadelspitzgrosse Borke vorhanden.

25./VI. Diese erwähnte Borke nicht weiter entwickelt.

2./VII. Die erwähnte Borke nur um ein Geringes vergrössert.

Versuch 8.

V. F., 20jähr. Mann (Tuberc. manus).

31./V. Impfung: linke ob. Extrem. (intraepidermoidal).

7./VI. An allen 3 Impfstellen leichte entzündliche Reaction, an der oberen eine Gruppe von etwa hirsekorngrossen, mit klarer seröser Flüssigkeit gefüllter Bläschen.

14./VI. Die mittlere (2.) Impfstelle ist nur noch durch leichte Röthung am Einstich markirt. Die oberste besonders im longitudinalen Durchmesser deutlicher geröthet, ohne Bläschenbildung.

23./VI. Die obere (1.) Impfstelle hat sich bis auf 2 cm der Länge und 2,5 cm der Breite nach ausgedehnt; sie ist intensiv geröthet und zwar etwas blässer im centralen Theile, wo nach Abfall der früheren Borken nur leichte Schuppung vorhandcn ist; der periphere Theil ist intensiv geröthet, wallartig umrandet, von zahlreichen, trockenen, fast kleienförmigen Schuppen bedeckt.

25./VI. Status idem.

29./VI. Der Inhalt mehrerer Bläschen erscheint getrübt. In der Nachbarschaft des Herdes befinden sich 2—3 isolirte, durch gesunde Haut von einander und vom Herde getrennte, hanfkorngrosse Bläschen.

2./VII. Die entzündliche Reaction an der Peripherie wesentlich zurückgegangen, nur noch spärliche Bläschen mit getrübtem Inhalt, im centralen Theile trockene Schuppung.

Digitized by Google
Original from UNIVERSITY OF CALIFORNIA
Generated on 2019-07-10 15:33 GMT / http://hdl.handle.net/2027/uc1.b3743155
Public Domain in the United States, Google-digitized / http://www.hathitrust.org/access_use#pd-us-google

Versuch 9.

G. F., 38jähr. ♂ (Lupus vulg.).

31./V. Impfung: linke ob. Extremität (intraepidermoidal).

7./VI. Leichte Reizung an den 3 Impfstellen; die oberste Impfstelle zeigt einen centralen epithelialen Verlust, aus welchem sich eine geringe Quantität seröser Flüssigkeit ergiesst. Nirgends eine Spur von Eiterung.

14./VI. Alle Impfstellen durch Röthung und Schwellung markirt. Bläschen und Knötchen peripher, bei der künstlichen Beleuchtung nicht deutlich zu erkennen.

23./VI. Alle 3 Impfstellen noch deutlich zu erkennen. Die mittlere ist 1.5 cm lang, 0,5 cm breit, braunroth, einen deutlichen Saum von gelben serösen Borken darbietend; im centralen Theile schuppend.

25./VI. Derselbe Befund.

29./VI. Die 1. Impfstelle zeigt entzündliche Reizung entsprechend dem Impfstich; in der Mitte eine bräunliche Borke, peripher Bläschen.

2./VII. Derselbe Befund.

Versuch 10.

Kr. E., 15jähr. Mädchen (Lupus tum.).

2./VI. Impfung an der r. ob. Extr. (epidermoidal).

7./VI. An den Impfstellen in streifenförmiger Weise in der Ausdehnung von etwas mehr als 2 cm, von der obersten Partie nach abwärts, von der untersten Partie nach aufwärts durch eine etwa 1,5 cm breite Brücke normaler Haut getrennt ist die Epidermis abgängig, an deren Stelle auf leicht gerötheter Basis sind braunrothe Borken vorhanden, um diese Borken scheinen leistenförmige Erhabenheiten, die an ihrer obersten Fläche leicht abschuppend sind.

14./VI. Die vorher angeführten Erscheinungen haben sich im umfangreichen Maasse weiter entwickelt. Die central gelegenen Borken sind zum grössten Theile abgegangen, nur in spärlichen Resten mehr schuppig als borkig vorhanden. Die Ränder treten deutlicher hervor, bilden einen über 1,5 mm breiten Wall von cencentrisch gestellten Bläschen und Knötchen. An der 3. Impfstelle findet man um das eingesunkene und grossschuppende Centrum einen Kranz von hellgelben Borken, welche abgenommen und zur Untersuchung verwendet werden.

23./VI. Die beiden oberen Impfstellen sind nun mit ihren Contouren zusammengeflossen (im Längsdurchmesser). Sie zeigen beide deutlich eine centrale Partie, welche schuppt und schon etwas verblasst ist, und eine periphere, wallartige Umrandung, die mit serösen Borken bedeckt ist. Die mittlere Impfstelle zeigt beiläufig in ihrem Mittelpunkte eine circa 1,5 mm im Durchmesser betragende Borke, welche von den übrigen Borken durch ihre schwefelgelbe Farbe sich abhebt. Sie sitzt anscheinend tiefer in die Haut eingelagert und zeigt an der Oberfläche eine dellenförmige Einziehung. An der 3. Impfstelle, welche beiläufig 3,5 cm lang und 1,5 cm breit geworden ist, sieht man gleichfalls die centrale Partie verblasst, schuppend, an der Peripherie einen Kranz seröser Borken. Etwa 9 mm vom oberen Rande in der Mitte dieses Segmentes sieht man eine beiläufig linsengrosse Borke von heller, schwefelgelber Farbe mit centraler Delle und stark elevirtem Rande.

25./VI. Stat. idem. Abnahme des Scutulum der 2. Impfstelle, aufbewahrt unter No. 134.

Digitized by Google
Original from UNIVERSITY OF CALIFORNIA
Generated on 2019-07-10 15:33 GMT / http://hdl.handle.net/2027/uc1.b3743155
Public Domain in the United States, Google-digitized / http://www.hathitrust.org/access_use#pd-us-google

2./VII. Die herpetischen Erscheinungen zum grössten Theile zurückgegangen.

Versuch 11.

N. E, 10jähr. Knabe mit Lupus nasi, in Behandlung der Klinik stehend.

2./VI. Impfung an der rechten oberen Extremität (epidermoidal).

7./VI. An allen drei Impfstellen, am deutlichsten in der Mitte, findet man auf schwach rosenrothem Grunde in kreisförmiger Anordnung ganz kleine miliare Bläschen mit hellem, klarem Inhalte. Keine Spur von Eiterung.

14./VI. Die 1. und 3. Impfstelle vollständig geschwunden. Die mittlere hat etwas an Umfang zugenommen, doch zeigt sich keine deutliche centrale, sondern nur gegen den unteren Rand hin segmentale Bläschenbildung. An den übrigen Stellen leicht seröse Borkenbildung. Keine Spur von Eiterung.

23./VI. Die 1. Impfstelle vollständig geschwunden. Die 2. zeigt ähnlichen Befund wie oben, nur hat sie sich etwas in der Peripherie erweitert. Dagegen ist um die 3. ein jetzt halbmondförmiger, umfangreicher gerötheter, die mittlere, erblasste Partie umrandender Hof vorhanden, an welchem die Epidermis etwas macerirt erscheint und an dem sich mehrere bläschenförmige Efflorescenzen vorfinden.

25./VI. An der 2. Impfstelle in deren Centrum ein stecknadelkopfgrosses, hellgelb gefärbtes, in eine seröse Borke eingelagertes Scutulum.

29 /VI. Derselbe Befund.

2./VII. Die Erscheinungen wesentlich rückgebildet, kaum noch Schuppung.

Versuch 12.

K. E., 11jähr. Knabe. Scrophuloderma.

2./VI. Impfung: Rechte obere Extremität (epidermoidal).

7./VI. An zwei von den 3 Impfstellen, und zwar anscheinend an der obersten und untersten, ist deutliche Reaction, und zwar sieht man auf rosenrothem Grunde eine Gruppe von Bläschen, deren Anordnung jedoch kein geschlossener Kreis genannt werden kann. Die Bläschen sind mit hellem, klarem, durchsichtigem Inhalte gefüllt; keine Spur von Eiterung.

14./VI. An der 2. Impfstelle braunrothe Verfärbung; leicht seröse Borkenauflagerung, keine wesentliche Veränderung gegenüber der letzten Beobachtung. An der obersten (1.) und untersten (3.) Impfstelle, besonders an der 3., deutliche Knötchenbildung, spärliche Bläschen, keine centrale Anordnung, keine Spur von Eiterung.

23./VI. Impfstelle 1 zeigt noch einige seröse Borken. Die Impfstelle 2 nur Schuppung; die Röthung ist daselbst minimal, nur einen centralen Streifen bildend. Die Impfstelle ist im Umfange von 8—9 mm noch geröthet und peripher mit Borken bedeckt. Sonst keine Reaction.

25./VI. Die Rückbildung ist noch weiter vorgeschritten.

29 /VI. An der 2. Impfstelle, entsprechend dem Impfstich, von einem rothen Hofe umgeben, zeigt sich eine gelbe Borke, deren Charakter mit der Lupe noch nicht erkennbar ist.

2./VII. Nicht weiter entwickelt.

4./VII. Entsprechend der oberen Impfstelle im unteren Antheile befindet sich eine Borke, deren Natur makroscopisch nicht zu unterscheiden ist.

Digitized by Google
Original from UNIVERSITY OF CALIFORNIA
Generated on 2019-07-10 15:33 GMT / http://hdl.handle.net/2027/uc1.b3743155
Public Domain in the United States, Google-digitized / http://www.hathitrust.org/access_use#pd-us-google

Versuch 13.

K. M., 17jähr. Mädchen. Lupus.

2./VI. Impfung an der rechten oberen Extremität epidermoidal.

7./VI. An allen 3 Impfstellen leichte Reaction, an der untersten deutlich sichtbare Bäschen. An der oberen mit der Lupe sichtbar mehrere kleine Bläschen mit klarem Inhalte. An der unteren ist die Kreisform der Bläschen mit centraler Dellenbildung deutlich markirt.

14./VI. An allen 3 Impfstellen sind die am 7./VI. angeführten Veränderungen weiter entwickelt, so zwar, dass nur im centralen Theile Borken, an der Peripherie deutliche Knötchen- und Bläschenentwickelung vorhanden sind. Am stärksten sind die Erscheinungen an der 3. Impfstelle, woselbst theilweise die randständigen Bläschen zu einem Blasenwalle confluirt sind.

23./VI. Die entzündliche Röthung an allen 3 Impfstellen noch mehr verbreitert, auch diesmal am stärksten an der 3. Impfstelle. Der Blasenwall ist jedoch jetzt zu einem die ganze erkrankte Partie umgrenzenden Kranze von Borken eingetrocknet. Im centralen Theile die Haut blasser, von einer zusammenhängenden gelblichen Decke belegt, welche abgehoben eine grosse Zahl von stecknadelkopfgrossen Vertiefungen, mit hellgelben Borken ausgefüllt, sehen lässt. Eine ähnliche Decke findet sich auch an den 2 oberen Impfstellen. In jeder derselben ist eine mittlere hellgelbe Partie deutlich umschrieben.

25./VI. Keine weitere Fortentwickelung.

3./VII. Status idem.

Aus diesen Versuchsreihen geht hervor:

1. Dass der einem Scutulum vom behaarten Theile des Kopfes entnommene Pilz bei Ueberimpfung auf unbehaarte Körperstellen eine mächtige Favuserkrankung hervorzurufen im Stande ist, und dass sich die Entwickelung der Krankheit vorwiegend bei epidermoidaler Impfung unter dem Bilde eines herpetischen Vorstadiums vollzieht.

2. Dass der demselben Scutulum entnommene Pilz, nachdem er auf Agar gezüchtet wurde, durch Ueberimpfung auf unbehaarte Hautstellen dieselbe Krankheit und unter demselben Bilde zu erzeugen im Stande ist.

3. Dass die aus beiderlei Arten von Impfscutulis gezüchteten Pilze in allen Punkten mit den aus genuinen Herden gezüchteten Parasiten übereinstimmen.

Ich glaube daher die Kette als geschlossen betrachten zu dürfen, den Favus als einen einheitlichen Krankheitsprocess dargethan zu haben und den wohlcharakterisirten Pilz als den Erreger der Krankheit bezeichnen zu können.

Die Erklärung der Abbildungen auf Tafel 1 ist dem Texte zu entnehmen.

Digitized by Google
Original from UNIVERSITY OF CALIFORNIA
Generated on 2019-07-10 15:33 GMT / http://hdl.handle.net/2027/uc1.b3743155
Public Domain in the United States, Google-digitized / http://www.hathitrust.org/access_use#pd-us-google

Generated on 2019-07-10 15:33 GMT / http://hdl.handle.net/2027/uc1.b3743155
Public Domain in the United States, Google-digitized / http://www.hathitrust.org/access_use#pd-us-google

Digitized by Google

Original from
UNIVERSITY OF CALIFORNIA

ZUR LEHRE VON DEN TABESFORMEN DES KINDESALTERS.

Aus der psychiatrischen Klinik.*)

Von

Prof. A. PICK.

Seitdem wir (*Kahler* und ich) zuerst die Ansicht ausgesprochen, dass die Grundlage der combinirten Systemerkrankungen in einer Bildungshemmung der betroffenen Systeme zu suchen sein möchte, ist diese Hypothese, obwohl ziemlich allseitig acceptirt, doch insofern von anderer Seite nicht weiter gefördert worden, als man diese Richtung der Fragestellung nicht weiter in Betracht gezogen[1]). Ich selbst hatte in einem Aufsatze[2]), der offenbar den späteren Bearbeitern des gleichen Gegenstandes entgangen war, auf Grund einer neben der Agenesie der Py. B. vorgefundenen Anomalie in der Configuration der Hinterhörner darauf hingewiesen, dass die Gleichheit dieses Befundes mit dem in unserem Falle von combinirter Systemerkrankung und einem Falle von *Flechsig* sehr geeignet scheint, die Anschauung bezüglich der dispositionellen Basis der combinirten Systemerkrankungen zu stützen. Ich bin nun auch jetzt noch nach 10 Jahren der Ansicht, dass in der Weiterführung dieser damals aus äusseren Gründen abgebrochenen Beweisführung der Angelpunkt der Frage zu suchen ist[3]).

Es muss sich nämlich in Fortführung dieser Fragestellung die Erwägung aufdrängen, dass in Fällen von Idiotie, coordinirt mit

---

[1]) Einige in diesem Jahre erschienene Arbeiten, welche dieser Frage vom histologischen Standpunkte nahe treten, konnten nicht mehr berücksichtigt werden.

[2]) Zur Agenesie der Pyramidenbahnen. Prager med. Wochenschr. 1880.

[3]) Die Ansicht *Pitt's (Guy's* Hosp. Rep. Vol. XLIV, London 1887, pag. 393) von der vasculären Genese der *Friedreich*'schen Krankheit kann ich ebensowenig zutreffend finden, wie die gleiche Deutung der grauen Degeneration der Hinterstränge.

Digitized by Google

Original from UNIVERSITY OF CALIFORNIA

Generated on 2019-07-10 15:33 GMT / http://hdl.handle.net/2027/uc1.b3743155
Public Domain in the United States, Google-digitized / http://www.hathitrust.org/access_use#pd-us-google

Bildungshemmung des Gehirns sich auf eine solche des Rückenmarkes finden kann, die dann entsprechend dem Zeitpunkte ihres Eintrittes als Hypoplasie bestimmter Systeme in die Erscheinung treten müsste. Obwohl es nun ersichtlicher Weise im Hinblick auf die gleichzeitige Cerebralaffection nicht zu klinischer Uebereinstimmung dieser Fälle mit solchen kommen kann, bei denen, wie in der Friedreich'schen Krankheit, die Entwicklung eine andersartige ist, erscheint es nicht unangebracht, auch diesen Gesichtspunkt in Erwägung zu ziehen.

Ich glaube nun, dass in der That eine Reihe von Befunden der neueren Zeit solche Erwägungen als durchaus berechtigt erscheinen lässt, und will ich die Erörterung derselben an die Mittheilung eines Falles anknüpfen, der mir geeignet schien, ein Bindeglied zwischen den beiden bisher unvermittelt nebeneinanderstehenden Thatsachenreihen zu bilden.

Am 21. Juni 1887 wurde der 21jährige N. Max zur Klinik gebracht.

Dem ärztlichen Zeugnisse zufolge ist er seit seiner Kindheit mit Blödsinn mit Lähmung behaftet; in letzter Zeit ist er sehr unruhig, schlaflos, oft aggressiv, zerreisst seine Kleider, sein Bett.

Aus den allerdings etwas ungenauen Angaben der Angehörigen liess sich Folgendes ermitteln:

Der Vater des Patienten war gesund, kein Potator; auch die Mutter des P. war vor und während der Schwangerschaft vollkommen gesund; etwa zu Beginn des 5. Schwangerschaftsmonates verlor sie infolge eines heftigen Schreckens vorübergehend die Sprache; es waren Räuber (während der Kriegszeit) in die Wohnung gedrungen und sie wurde vor Schreck darüber so starr, dass sie ein in ihrer Hand befindliches Gewicht nicht zu ihrer Vertheidigung zu gebrauchen vermochte.

Die drei Geschwister des P. (zwei Brüder, eine Schwester) sind körperlich und geistig angeblich vollkommen normal; doch macht ein Bruder den Eindruck eines „Simpel", ein anderer ist Kephalone.

Patient, am 2. December 1866 geboren, war von frühester Kindheit an schwächlich gebaut, der Kopf war gross, überhängend und zeigte schon wenige Monate nach der Geburt pendelnde Bewegungen. Der Rücken war ausgebogen. P. konnte weder sitzen noch stehen. Im Alter von 3 Jahren wurde bei ihm Chorea diagnosicirt und er darauthin mit Medikamenten behandelt. Später

Digitized by Google
Original from UNIVERSITY OF CALIFORNIA
Generated on 2019-07-10 15:33 GMT / http://hdl.handle.net/2027/uc1.b3743155
Public Domain in the United States, Google-digitized / http://www.hathitrust.org/access_use#pd-us-google

kroch er auf allen Vieren und erst im 8., nach anderen Angaben im 10. Lebensjahre machte er die ersten Gehversuche und konnte bis etwa zum 13. Lebensjahre doch 60—70 Schritte machen, wobei er allerdings zwischendurch wieder fiel; das Schleudern der Beine bestand damals wie jetzt; in den Armen hatte er eine ziemliche Kraft, so dass er z. B. im Alter von 15 Jahren einen wenig jüngeren Bruder heben konnte; doch zeigten auch die Arme die schüttelnden Bewegungen; im Allgemeinen war er bis vor 4 Jahren ziemlich fleischig. Im Jahre 1875 überstand er ein Erysipel, was nachtheilig auf seinen Allgemeinzustand einwirkte. An Krämpfen soll er niemals gelitten haben.

Was die geistigen Fähigkeiten des P. betrifft, so waren dieselben weit hinter der Norm zurückgeblieben. Sprechen lernte er spät uud schwer; er sprach stotternd, ein einzelnes Wort öfters wiederholend (z. B. gib, gib, gib mir Wasser) und mit solcher Anstrengung, dass ihn wenige Worte hinter einander gesprochen in Schweiss brachten. Im Holzschnitzen soll er aber ziemlich geschickt gewesen sein und sich angeblich noch im Mai vor seiner Einbringung ein Pfeifchen angefertigt haben; in früheren Jahren spielte er auch sitzend mit Bausteinen.

Am 7. April trat bei dem P., der sich bis jetzt stets in häuslicher Pflege befunden, ein allerdings bald vorübergehender Zustand heftiger Erregung ein. Er begann seine Kleider, sein Bett zu zerreissen, schlug nach den sich ihm Nähernden; zugleich hörte er vollständig auf zu sprechen; ähnliche Zornausbrüche wiederholten sich seither. In dieser Zeit magerte P., der vordem leidlich gut ausgesehen hatte, sichtlich ab.

Stat. praes. P. ist 156 cm lang, schwach, hochgradig abgemagert, die Hautdecken sehr blass. Er liegt im Bette, die Beine im Knie gebeugt, den Kopf gegen den Stamm in einem fast rechten Winkel abgebogen, mit dem Kinn das Sternum berührend.

Schädel oval, H. U. 55 cm, die Stirne niedrig, mässig breit, die Tubera frontalia und parietalia mässig entwickelt, die Gegend der grossen Fontanelle nicht vorgebaucht, vor derselben ein etwas vorspringender Wulst, die Wölbung des Stirnbeins entsprechend, die Scheitelbeine etwas stärker ausgebaucht. Der Uebergang von der Stirne nach dem linken Os parietale in mehr allmäliger Weise als rechts. Der Kopf wird nach links geneigt gehalten, macht fortwährend theils schwankende, theils schleudernde Bewegungen, die mit eben solchen Bewegungen des Rumpfes zusammenfallen. In Folge dieser Unruhe war es niemals möglich gewesen, eine

Digitized by Google
Original from UNIVERSITY OF CALIFORNIA
Generated on 2019-07-10 15:33 GMT / http://hdl.handle.net/2027/uc1.b3743155
Public Domain in the United States, Google-digitized / http://www.hathitrust.org/access_use#pd-us-google

Photographie des Kranken zu erhalten. Die Muskeln des Gesichtes, speciell die der rechten Seite zeigen öfters eine auffallende Bewegungsunruhe, der rechte Lippenantheil wird unter schmatzendem Geräusch der Zunge gehoben, die Kiefer werden geöffnet und in uncoordinirter Weise, wie mehrmals ansetzend, wieder geschlossen; das Essen und Trinken des P. gleicht in Folge der gleichen sich dabei einstellenden Bewegungen mehr demjenigen eines Thieres. Die Ohren anliegend, gross, verbildet, die Ohrläppchen angewachsen. Die Augen sind fortwährend in sehr lebhafter Bewegung, die meist in horizontaler Richtung erfolgt, wodurch die Untersuchung der gleich weiten. auf Licht und bei Convergenz prompt reagirenden Pupillen erschwert wird; kein Nystagmus; die Beweglichkeit der Augen erscheint nach keiner Richtung beschränkt; dagegen zeigt P. einen Blepharospasmus mässigen Grades, indem er die Augen immer halb zusammengekniffen hält. Das Sehen erscheint, soweit es sich ohne exactere Prüfung beurtheilen lässt, normal, die dioptrischen Medien klar und rein, Augenhintergrund beiderseits getäfelt, Papillen auffallend blass, Gefässe nicht abnorm enge. (Dr. *Herrenheiser*, Assistent der Augenklinik.)

Die Extremitäten zeigen gute passive Motilität, die active ist insofern gestört, als bei intendirten Bewegungsimpulsen auch Muskeln, die zu diesen gar nicht nöthig, ja oft sogar denselben hinderlich sind, in Anspruch genommen werden, wodurch die Bewegungen ruckweise, über das Ziel hinausschiessend, unzweckmässig sich gestalten. Die Musculatur der Oberarme und speciell die Deltoides und Pectorales sehr mangelhaft entwickelt, die Erhebung derselben im Schultergürtel unmöglich, die Musculatur der Vorderarme erscheint mässig entwickelt. Bei Versuchen, den Arm zu erheben, gerathen erst die Finger in unruhige Beuge- und Streckbewegungen, worauf der Arm unter Bewegungen im Handgelenke längs der Unterlage verschoben wird. Auch die Arme betheiligen sich an der motorischen Unruhe, speciell der linke macht fortwährend Pro-, Supinations- und Greifbewegungen.

Untere Extr. in toto hochgradig abgemagert, bei Rückenlage die linke nach aussen rotirt, im Kniegelenke flectirt. Der Fuss im Sprunggelenke leicht dorsal flectirt, die Zehen gegen die Planta gerichtet. Dabei ruht der Fuss auf dem äusseren Theile seines Rückens, der innere Fussrand ist stark gehoben, so dass die Sohle eine von aussen oben nach innen unten allmälig abfallende Fläche darstellt. In die Mittellinie gebracht, so dass die Crista tibiae in derselben liegt, steht der äussere Fussrand bedeutend tiefer und

Digitized by Google
Original from UNIVERSITY OF CALIFORNIA
Generated on 2019-07-10 15:33 GMT / http://hdl.handle.net/2027/uc1.b3743155
Public Domain in the United States, Google-digitized / http://www.hathitrust.org/access_use#pd-us-google

der Fuss selbst erscheint um eine vom äusseren Fnssrande zur mittleren Zehe verlaufende Achse im Sinne einer Equinovarus-Stellung gedreht. In dieser Stellung verharrt er jedoch nur selten, denn es erfolgen stetig leichte Zuckungen der Zehen, der Sehne des Ext. hall. long., sowie Pro- und Supinationsbewegungen im Sprunggelenke. Die Sohle zeigt namentlich innen eine stärkere Wölbung; wird der Fuss auf eine Unterlage aufgestellt, so gleicht sich dieselbe zum grössten Theile aus; die Fusswurzelknochen springen etwas stärker nach oben hervor. Dieselben Verhältnisse finden sich auch an der rechten unteren Extremität, wo die Sehnen der Fingerextensoren hervorspringen und beständig spielende Bewegungen zeigen.

Die Nackenmusculatur stark entwickelt, die Sternomastoidei stark hervorspringend, am Halse, besonders rechts, Pulsation sichtbar. Die electrische Untersuchung der Extremitätenmusculatur ergiebt normale Verhältnisse. Thorax schmal, lang, die linke Hälfte stärker vorspringend, die rechte abgeflacht, eingezogen. Sinistroconvexe Scoliose im Lendentheile. Die Hypochondrien abstehend. Wird P. aufgesetzt, sinken die Scapulae nach vorne und lassen die Rippen frei, wobei sich besonders links die kammartig vorspringenden Anguli costarum darbieten. Die Haut zeigt eine pastöse Beschaffenheit, über dem Lendentheil der Wirbelsäule findet sich eine 8 cm, über dem linken Glutaeus eine 6 cm lange, schief ansteigende Narbe.

Der Befund über den Lungen normal, das Athmen erfolgt stossweise, saccadirt.

Unterleib weich. P. reagirt auf jede Berührung sehr lebhaft (schreckhaft). Cremasterreflex sehr lebhaft, beim Streichen auf einer Seite erfolgt ein Aufwärtssteigen beider Testes. Patellarreflexe fehlen beiderseits; Fusssohlenreflexe sehr lebhaft.

P. kann sekundenlang breit, ohne Stütze stehen, muss aber beiderseitig gestützt werden und schwankt dann mit überhängendem fast horizontal gehaltenen Kopfe meist nach vorne; aufgefordert zu gehen, hebt er das Bein steif, schleudert es nach vorne, ohne mit dem Körper nachzufolgen, der nach hinten zu stürzen droht. Ein Balanciren ist nicht möglich. Im Bette aufgesetzt, geräth der ganze Oberkörper in schüttelnde Bewegungen, die den Körper sehr bald wieder in die liegende Stellung bringen.

Auf Nadelstiche und sonstige schmerzhafte Eingriffe zeigt sich überall lebhafte Reaktion; die tactile Empfindung erscheint bei grober Prüfung normal. — Das Genitale ist sehr stark entwickelt,

Digitized by Google
Original from UNIVERSITY OF CALIFORNIA
Generated on 2019-07-10 15:33 GMT / http://hdl.handle.net/2027/uc1.b3743155
Public Domain in the United States, Google-digitized / http://www.hathitrust.org/access_use#pd-us-google

P. onanirt zuweilen; die Entleerung des Darms sowie der Blase erfolgt in normaler Weise; trotz langjährigen Liegens niemals Decubitus.

Im weiteren Verlaufe nehmen die choreatischen Bewegungen allmälig etwas ab, umsomehr tritt aber die Ataxie in den Vordergrund. Am Hemde gehalten steht P. breitbeinig, mit dem Körper hin- und herschwankend, balancirt aber doch durch einige Sekunden und sinkt dann der Schwere des Kopfes folgend nach vorne. Allmälig lässt auch die motorische Unruhe nach, seit März d. J. liegt P. oft vollkommen ruhig, zusammengekauert, mit dem Kopfe nur wenig pendelnd. Berührt schrickt er zusammen, die Pendelbewegungen werden stärker, die Arme werden ataktisch bewegt. P. verändert dann gewöhnlich mit einem Ruck seine Lage, Kopf und untere Extremitäten als Stützpunkte benützend. Die Abmagerung des dauernd im Bette Liegenden nimmt sichtlich zu.

P. lernte einige Worte, wie: Brod, Milch, Urin sprechen, später já chci Stückl Brod, Bissl Wasser, Bissl Gache; wird ihm etwas gereicht: dammva! Dabei ist die Sprache nasal, monoton, die Worte werden stossweise, explosiv hervorgebracht und bleiben zum grössten Theile unverständlich; seine Intelligenz beschränkt sich auf das Allereinfachste, er ist leicht reizbar und geräth durch längere Untersuchung in Zorn.

Als ich nun den Versuch machte, an der Hand des gegenwärtigen Besitzstandes an Thatsachen der Neuropathologie eine Deutung des vorliegenden Krankheitsfalles vorerst ohne Rücksicht auf etwaige ähnliche Krankheitsbilder zu geben, so konnten dazu von positiven Erscheinungen die angeborne geistige Schwäche, die allgemeine Parese der willkürlichen Muskulatur, die atactischen Bewegungen und das Westphal'sche Zeichen Handhaben bieten, während von vorneherein klar sein musste, dass eine Reihe anderer vorhandener Erscheinungen vorläufig einer anatomischen Deutung unzugänglich sind oder einer solchen nur auf dem Wege klinischer Einordnung zugeführt werden können.

Was nun zuerst die Idiotie betrifft, so schien der Schluss nicht unberechtigt, dieselbe auf angeborenen Hydrocephalus zu beziehen, wofür einerseits die anamnestische Angabe vom angeboren grossen Schädel, andererseits die als leicht hydrocephalisch anzusprechende Schädelbildung sprachen; der gegenwärtig nicht übernormale Umfang des Schädels kann gegen jene Annahme nicht angeführt werden, da das Vorhandensein eines Hydrocephalus chron. int.

Digitized by Google
Original from UNIVERSITY OF CALIFORNIA
Generated on 2019-07-10 15:33 GMT / http://hdl.handle.net/2027/uc1.b3743155
Public Domain in the United States, Google-digitized / http://www.hathitrust.org/access_use#pd-us-google

in einem selbst relativ kleinen Schädel eine wohl konstatirte Thatsache ist.

Ob sich daneben noch irgend welche besondere Bildungsanomalien gröberer Art, nameutlich eine solche der motorischen Regionen findet, entzog sich bei dem Fehlen charakteristischer Anhaltspunkte der Beurtheilung; sie liess sich nicht ausschliessen namentlich im Hinblick auf die vorhandene Parese der Extremitäten, zumal als das Fehlen des charakteristischen Symptoms, der spastischen Paralyse, aus einem später zu besprechenden Grunde verwischt resp. durch andere Erscheinungen ersetzt sein konnte. Die vorhandene Parese aber schien, mochte es sich wie immer mit den motorischen Centren verhalten, zu der Annahme zu berechtigen, dass, sei es primär oder secundär, die direkten corticomusculären Willkürbahnen, die Pyramidenbahnen in einem Zustande herabgesetzter Leistungsfähigkeit sein müssen, was, wenn wir den genetischen Factor heranziehen, pathologisch-anatomisch ausgedrückt, als Agenesie resp. Hypoplasie dieser Bahnen gedeutet werden durfte.

Fassen wir weiter die vorhandene Ataxie und das Westphalsche Zeichen gemeinschaftlich ins Auge, so wurden wir durch diese Verbindung wohl unzweifelhaft auf eine Anomalie in den Hintersträngen gewiesen, und es erschien mir im Hinblick auf einzelne Angaben der Anamnese nicht unberechtigt anzunehmen, dass auch diese Anomalie in die fötale Entwicklung zurückgeht und als Hypoplasie angesprochen werden darf, oder eine solche wenigstens die dispositionelle Basis der späteren Hinterstrangaffection bildete[1]). Allerdings ist schon hier hervorzuheben, dass die atactischen Erscheinungen durchaus nicht ausschliesslich den Charakter der rein tabischen haben; wir werden auf diese Thatsache ebenso wie auf das unter den übrigen Symptomen hervorstechende Fehlen ausgesprochener sensibler Störungen später zurückkommen müssen.

Wenn wir vorläufig das zusammenfassen, was wir, vom Hirnbefunde absehend, für das Rückenmark postulirten, so war es im Querschnitt betrachtet eine Erkrankung der Pyramidenbahnen und bestimmter Systeme der Hinterstränge; hinsichtlich der Längenausdehnung konnte das Fehlen der für Seitenstrangaffection charakteristischen spastischen Erscheinungen entsprechend der be-

---

[1]) Es sei daran erinnert, dass *Bloch* (Arch. f. Psych. XII.) zur Erklärung des *Westphal*'schen Zeichens bei einzelnen Kindern aus hereditär belasteten Familien annimmt, dass eine angeborene Anemalie der Hinterstränge vorliegt.

Digitized by Google
Original from UNIVERSITY OF CALIFORNIA
Generated on 2019-07-10 15:33 GMT / http://hdl.handle.net/2027/uc1.b3743155
Public Domain in the United States, Google-digitized / http://www.hathitrust.org/access_use#pd-us-google

kannten von *Westphal* gegebenen Erklärung aus der durch das Westphal'sche Zeichen erwiesenen, bis ins Lendenmark reichenden Betheiligung der Hinterstränge erklärt werden, während die gleichmässig Arme und Beine beschlagende Parese auch für die Seitenstrangaffection jedesfalls wenigstens eine durch die ganze Medulla spinalis hindurch reichende Betheiligung wahrscheinlich machte.

Was nun die angenommene Affection der Py B betraf, so schien es im Hinblick auf das ganz präcise angegebene aetiologische Moment, dessen Bedeutung wir im Gegensatze zu früheren skeptischen Anschauungen jetzt zu bezweifeln keinen Anlass haben, nicht ohne Bedeutung, dass jenes etwa in der Zeit einsetzte, von welcher wir durch *Flechsig* wissen, dass in derselben die Entwickelung der Pyramidenbahnen einsetzt. Für die um diese Zeit schon angelegten Hinterstränge durfte man ohne Weiteres daraus gleichfalls eine Hypoplasie deduciren, die jedoch naturgemäss ein späteres Stadium der Entwickelung betreffen musste, als bei den Py B.

Zu weiterer Begründung dieser Ansicht sei, ohne auf die zahlreichen bis in die neueste Zeit hin zuweilen irrthümlich als secundäre Degeneration gedeuteten Fälle von Hypoplasie oder Agenesie der Py B nach cerebraler Entwicklungshemmung einzugehen, nur hingewiesen auf den von *Anton* bei angeborenem Hydrocephalus int. gemachten Befund einer Hypoplasie der Py B, sei weiter nur bemerkt, dass schon *Leyden* bei einem Kinde angeborene graue Degeneration der Hinterstränge gefunden; unser Hauptaugenmerk hatten wir vielmehr gerichtet auf die in der letzten Zeit gemachten Befunde, bei denen wir direct von einer combinirten Hypoplasie mehrerer spinaler Leitungssysteme sprechen dürfen.

So fand *Hervouet* (Arch. de physiol. 1884) im Rückenmark einer $3^1/_2$jährigen Idiotin mangelhafte Ausbildung der Pyramiden- und der Goll'schen Stränge; *Flesch-Steinlechner* (Arch. f. Psych. XVII) in zwei Fällen von Microcephalie ein deutliches Minus von Fasern in den Pyramidenseitenstrangbahnen und in den Goll'schen Strängen.

Die klinische Ausbeute dieser Fälle ist allerdings sehr gering und zum Theil wegen der anderweitigen, besonders cerebralen Veränderungen nicht direct zur Vergleichung mit unserem Falle heranzuziehen, zum Theil, wie man wohl sagen darf, ungenügend, weil die Untersuchungen nicht klinisch erfolgt sind, aber es ist doch hervorzuheben, dass manche der Erscheinungen mit denjenigen unseres Falles übereinstimmen; im Falle *Hervouet's* wird berichtet: schlaffe Lähmung der Beine, gelegentliche automatische Bewegungen

Digitized by Google
Original from UNIVERSITY OF CALIFORNIA
Generated on 2019-07-10 15:33 GMT / http://hdl.handle.net/2027/uc1.b3743155
Public Domain in the United States, Google-digitized / http://www.hathitrust.org/access_use#pd-us-google

der Arme, Nystagmus; im Fall II von *Flesch* heisst es, dass das Kind vollständig hilflos war und ausgesprochene Equino-varus-Stellung der Füsse zeigte.

Was im Allgemeinen die motorischen Functionen bei Idioten betrifft, so fehlen diesbezüglich genauere Untersuchungen, aber ohne auf die Angaben hierüber näher einzugehen, scheint es mir doch gerade im Hinblick auf die vorliegende Untersuchung bemerkenswerth, dass die Angaben *Schüle*'s (Klinische Psychiatrie, 3. Aufl. S. 509) vielfach Symptome aufweisen, die an die hier besprochenen wesentlich anklingen. „Motorische Coordinationsstörungen ohne ausgesprochene locale Hirnaffection, Unsicherheit im Gehen und Stehen, plumpe Balancebewegungen, Romberg'sches Symptom, Differenzen in den Sehnenreflexen, Choreabewegungen in Form von Mitbewegungen im Gesichte und leichter Unruhe in den Händen." Die auf diese Erwägungen basirte Schlussfolgerung, dass wir für den vorliegenden Fall eine combinirte Hypoplasie spinaler Seiten- und Hinterstrangsysteme anzunehmen berechtigt wären, drängte, nachdem die klinische Ausbeute auf dem Gebiete, welches vor Allem solche Hypoplasieen aufwies, sich als so kärglich erwies, zu einer Betrachtung derjenigen Krankheit, für die eine solche Hypoplasie als die Grundlage angenommen wird, der Friedreich'schen hereditären Ataxie; wir dürfen von vornherein bei derselben die spinalen Symptome in viel reinerer Ausprägung zu finden hoffen, als dieselben nicht durch auf Bildungshemmung des Gehirns zu beziehende Symptome getrübt werden. Ohne natürlich damals in der Lage zu sein, auf Grund pathologisch-anatomischer Untersuchung die Uebereinstimmung oder Analogie der Befunde des vorliegenden Falles mit denen der Friedreich'schen Krankheit ansprechen zu können, liess sich doch, ganz abgesehen von der erst später zu besprechenden Aehnlichkeit der klinischen Erscheinungen, eine Reihe von Momenten hervorheben, die eine Annäherung der beiden zu unterstützen geeignet sind.

Nicht selten entwickelt sich die hereditäre Ataxie in der ersten Kindheit, also in einer Zeit, wo die Entwicklung der Pyramidenbahnen noch lange nicht beendet, ja *Vizioli* lässt sogar meist den Beginn der atactischen Erscheinungen in die Zeit fallen, wo die Kinder gehen lernen, so dass nach dieser Richtung entschieden Uebergänge zwischen Anlage zu Friedreich'scher Krankheit und der bei mangelhafter Hirnentwicklung nachweisbaren Hypoplasie spinaler Bahnen vorliegen. Den Einwurf, dass die letzteren Befunde nicht zur Deutung derjenigen der Friedreich'schen Krank-

Digitized by Google
Original from UNIVERSITY OF CALIFORNIA
Generated on 2019-07-10 15:33 GMT / http://hdl.handle.net/2027/uc1.b3743155
Public Domain in the United States, Google-digitized / http://www.hathitrust.org/access_use#pd-us-google

heit herangezogen werden können, glaube ich namentlich dadurch entkräften zu können, dass die Momente, welche die Differenzen zwischen beiden herbeiführen, pathogenetisch, soweit das Rückenmark in Betracht kommt, nicht in die Wagschale fallen und es lässt sich nachweisen, dass dies für alle jene Momente zur Geltung kommt, welche jene Differenzen zu klären geeignet sind. — Zuerst die Zeit des Einsetzens der Hypoplasie; je nachdem also zu einer Zeit, wo die wichtigsten Theile des Gehirns gleichfalls erst in der Entwicklung begriffen sind, die betreffenden Bahnen erst angelegt werden, oder wieder im Gegensatze dazu zu einer Zeit, wo die betreffenden Bahnen sammt dem Gehirne wesentlich in der Entwicklung vorgeschritten sind, wo es sich vielleicht bezüglich jener nur noch um Hemmung der Markscheidenbildung handelt[1]). Dann die Gesichtspunkte der Ausdehnung und Intensität der Hemmung; es dürften diese Erwägungen zum Erweise genügen, wie nicht die Art des pathogenetischen Momentes, sondern ähnliche Gesichtspunkte maassgebend sein werden, die *Kahler* und ich zuerst in unseren Beiträgen (S. 157), ich selbst in dem Artikel über Seitenstrangsklerose (*Eulenburg's* Encyklopädie, Sep.-Abdr., S. 5) für die Pathogenese dieser Krankheit aufgestellt und die seither unter allgemeiner Zustimmung von *Kahler* für die Deutung der Amyotrophien im Allgemeinen in bemerkenswerther Weise verwerthet wurden. Schliesslich sei noch erwähnt, dass wir es bei der Friedreich'schen Krankheit mit Weiterentwicklung, in den anderen hier herangezogenen Fällen meist mit stationären Erscheinungen und Befunden zu thun haben.

Hatten wir es durch die bisherigen Befunde zu erweisen gesucht, dass zwischen den Befunden an Rückenmarken von Idioten resp. dem für den vorliegenden Fall angenommenen und dem der hereditären Ataxie pathogenetisch weitgehende Beziehungen bestehen, so drängte sich weiter die Frage auf, inwieweit auch die Erscheinungen an unserem Kranken denjenigen der genannten Krankheit gleichen und ohne besondere Voreingenommenheit durfte man wohl sagen, dass unsere Erwartungen nach dieser Richtung hin weit übertroffen werden.

Die Analyse wird uns nun wesentlich dadurch erleichtert, dass

[1]) Schon vorher haben wir gezeigt, wie die etwa zu $4^1/_2$ Monaten einsetzende Bildungshemmung Seiten- und Hinterstränge auf so wesentlich verschiedener Bildungsstufe betrifft und es drängt sich die Erwägung auf, ob nicht in derartigen Differenzen die klinischen Besonderheiten des vorliegenden Falles gegenüber anderen pathogenetisch gleich gearteten zu suchen sind.

Digitized by Google
Original from UNIVERSITY OF CALIFORNIA
Generated on 2019-07-10 15:33 GMT / http://hdl.handle.net/2027/uc1.b3743155
Public Domain in the United States, Google-digitized / http://www.hathitrust.org/access_use#pd-us-google

wir zum Leitfaden derselben die ausgezeichnete Arbeit *Ladame's* (Revue med. d. l. Suisse rom. 1889) nehmen können, der nicht blos eine auf scharf kritischer Sichtung des vorliegenden klinischen Materiales beruhende Charakteristik der Friedreich'schen Krankheit entwirft, sondern in gleich kritischer Weise die differentialdiagnostisch in Betracht zu ziehenden Affectionen bespricht. Indem wir zunächst das von *L.* entworfene Bild hierhersetzen, sei sofort bemerkt, dass wir im Anschluss daran nur die Differenzpunkte weitläufiger besprechen wollen:

„Ataxie und Schwäche der Beine, sich allmälig und fast immer schmerzlos in der Kindheit entwickelnd, häufig choreatische Bewegungen vortäuschend. Sehr langsam aufsteigender Verlauf, der nach und nach den Stamm, die Arme, die Muskeln des Larynx, die Zunge und die Augen erreicht, langsam sich verschlimmender atactischer und schwankender Gang; niemals Remissionen, Sprache langsam, schleppend, skandirend wie in der multiplen Sklerose; statischer und dynamischer Nystagmus, Westphal'sches Zeichen, Skoliose, eigenthümliche Deformation des Fusses, Fehlen lancinirender Schmerzen, völlige Intaktheit der Sensibilität, normale Pupillenreaktion, keine Sehstörung, Fehlen von Störungen in der Urogenitalsphäre, keine Syphilis in den Antecedentien, familialer Charakter der Krankheit."

Inwieweit sich die Störung an den Beinen allmälig in der Kindheit entwickelte, entzieht sich unserer genauen Kenntniss, sodass wir uns höchstens der Vermuthung hingeben können, dass unser Fall den von *Vizioli* berichteten nahe steht[3]); es kann jedoch einer Differenz nach dieser Richtung noch weniger Bedeutung zuerkannt werden, als es sich hier nicht um die Beweisführung handelte, dass wir in unserem Kranken einen neuen Fall von Friedreich'scher Krankheit zu sehen haben, sondern dass wir hier eine kombinirte Hypoplasie spinaler Leitungssysteme angenommen, die ein Bindeglied zwischen jener Krankheit und den ähnliche anatomische Befunde aufweisenden Fällen von Idiotie bilde.

Uebereinstimmend dagegen ist der schmerzlose Verlauf und der durch die Krankheit angeregte Schein einer Chorea, die von *Ladame* (l. c. p. 27) in jenen Fällen, wo sich an dieselbe die übrigen Erscheinungen der hereditären Ataxie anschliessen, jetzt geradezu als Charakteristicum des ersten Stadiums aufgestellt wird. Leider

[1]) *Soca*, Et. clin. de la malad. de *Friedreich*. Thède 1888. pag. 132 sagt: Quelquefois le début de la maladie se confond pour ainsi dire avec le début même de la vie. Les petits malades n'apprennent jamais à marcher correctement.

Digitized by Google
Original from UNIVERSITY OF CALIFORNIA
Generated on 2019-07-10 15:33 GMT / http://hdl.handle.net/2027/uc1.b3743155
Public Domain in the United States, Google-digitized / http://www.hathitrust.org/access_use#pd-us-google

fehlen über den ascendirenden Gang der Motilitätsstörung genaue Angaben; immerhin ist es bemerkenswerth, dass derselbe nach Ausweis der Anamnese ein langsamer und im Allgemeinen auch aufsteigender gewesen; die Gesichtsmusculatur bleibt in der Regel frei, doch finden sich in der Casuistik mehrere Fälle, deren Zugehörigkeit zur Friedreich'schen Krankheit nicht bezweifelt werden kann, die ähnlich wie unser Fall choreatische Bewegungen der Gesichtsmusculatur zeigten; auch die unwillkürlichen Zuckungen, namentlich in den Beinen, finden ihr Analogon in einzelnen Fällen hereditärer Ataxie.

Dass die Störung des Ganges einerseits den Charakter des atactischen, andererseits des schwankenden hat, das, was *Charcot* als démarche tabéto-cerebelleuse, *Soca* unter Heranziehung der Parese noch präciser als tabéto-cérébello-parétique bezeichnet, erweist die Krankengeschichte ebenso wie die während der Jahre der Beobachtung erfolgte Verschlimmerung desselben; nicht minder gewiss ist für unseren Fall das Fehlen von Remissionen: die Sprache entspricht allerdings nicht dem von *L.* aufgestellten Typus, sie scheint aber dem zu gleichen, was *Friedreich* selbst als Ataxie der Sprache, *Griffith* neuerlich für einen seiner Fälle als jerking articulation bezeichnet. Zu erwähnen sind hier die schüttelnden Bewegungen des Kopfes, die durchaus der von *Friedreich* und *Charcot*[1]) gegebenen charakteristischen Beschreibung entsprechen.

Das Fehlen ausgesprochenen Nystagmus' theilt unser Fall mit anderen bestimmt der hereditären Ataxie zugehörigen ebenso wie die neuerlich von *Rütimeyer* besonders regelmässig beobachtete Dorsalcontractur der grossen Zehe; in prägnanter Weise findet sich dagegen die beträchtliche Concavität der Sohle und der Pes equinus, nicht minder das Westphal'sche Zeichen; der geringe Grad der Skoliose darf vielleicht auf das frühe Auftreten der Paraparese und die dadurch veranlasste geringe Beweglichkeit des Kranken bezogen werden.

Was weiter die negativen Erscheinungen der hereditären Ataxie betrifft, so darf man wohl im Allgemeinen sagen, dass die Uebereinstimmung hinsichtlich derselben eine vollständige

---

[1]) Progrès med. 1887. I. p. 454. La tête oscille d'un côté à l'autre ou tombe en avant comme la tête d'un homme qui, étant assis sans appuyer sa tête, commence à s'endormir, suivant la comparaison de *Friedreich*. Vergl. dazu übrigens den Fall von *Soca* (Nouv. Iconographie I. 1888. pag. 156).

Digitized by Google
Original from UNIVERSITY OF CALIFORNIA
Generated on 2019-07-10 15:33 GMT / http://hdl.handle.net/2027/uc1.b3743155
Public Domain in the United States, Google-digitized / http://www.hathitrust.org/access_use#pd-us-google

ist, zumal als der mit Rücksicht auf die mangelhafte Intelligenz des Kranken zu machende Vorbehalt bezüglich des genaueren Verhaltens der Sensibilität kaum wesentlich in's Gewicht fällt.

Bezüglich der Aetiologie liegt etwas für Syphilis Sprechendes nicht vor, und im Hinblick auf den bei der Friedreich'schen Krankheit betonten familialen Charakter der Erkrankung darf man, ganz abgesehen davon, dass zahlreiche andere Fälle gleichfalls diesen Charakter vermissen lassen, darauf verweisen, dass der Psychiatrie schon seit längerer Zeit bekannt und in neuerer Zeit auch zum Besitzstand der Neuropathologie geworden ist, wie verschiedene Ursachen, Traumen, Schreck in ganz ähnlicher Weise das Nervensystem beeinflussen wie die sogenannte Heredität; ich möchte aber wiederholend hervorheben, dass die Art des aetiologischen Momentes, wenn es nur überall zu einer gleichen Affection, im vorliegenden Falle angenommener Maassen zu combinirter Agenesie führt, begreiflicher Weise für das klinische Bild irrelevant bleiben wird. —

In der Besprechung der Differentialdiagnose können wir uns kurz fassen. Weder wird man Anlass haben, unseren Fall mit Chorea (auch nicht mit denjenigen Formen, die als hereditäre Chorea, als Chorée molle oder paralytic. Chorea bezeichnet werden) zu verwechseln, noch auch dürfte Veranlassung gegeben sein, ausführlicher zu begründen, dass es sich nicht um echte Tabes im Kindesalter handelt; nicht minder überflüssig scheint eine ausgedehntere differentialdiagnostische Würdigung gegenüber der multiplen Sklerose des Kindesalters; da auch eine der anderen bisher bekannten combinirten strangförmigen oder systematischen Erkrankungen der Medulla spinalis nicht in Betracht zu kommen schien, wird zur Vermeidung von Weitläufigkeiten auf eine Besprechung derselben verzichtet.

Kehren wir jetzt zum Ausgangspunkte unserer Erwägungen zurück, so glaubten wir im Vorstehenden den Beweis geliefert zu haben, dass unser Fall in den hauptsächlichsten klinischen Erscheinungen eine bemerkenswerthe Aehnlichkeit mit dem Krankheitsbilde der Friedreich'schen Krankheit zeigt; damit schien die Kette unserer Schlussfolgerungen geschlossen. Resumiren wir den Gedankengang derselben, so lässt er sich so fassen: Es giebt Fälle von Idiotie, deren Bewegungsstörungen wahrscheinlich auf eine combinirte Agenesie spinaler Leitungssysteme bezogen werden können und die durch die Aehnlichkeit ihrer klinischen Erschei-

Digitized by Google
Original from UNIVERSITY OF CALIFORNIA
Generated on 2019-07-10 15:33 GMT / http://hdl.handle.net/2027/uc1.b3743155
Public Domain in the United States, Google-digitized / http://www.hathitrust.org/access_use#pd-us-google

nungen in naher Beziehung zur Friedreich'schen Krankheit stehen[1]); die klinischen Differenzen erklären sich abgesehen von verschiedenartiger Betheiligung des Gehirns vielleicht einerseits durch zeitliche Verschiedenheiten im Einsetzen der die Hypoplasie veranlassenden Ursache, andererseits durch verschieden örtliche Einwirkung derselben.

Mit diesen Erwägungen und der darauf basirten Diagnose waren wir am 30. April 1890 an den Sectionstisch getreten, nachdem der Kranke einer sich langsam entwickelnden Tuberculose am Tage vorher erlegen war.

Die Section ergab folgenden Befund. Secant: Prof. *Chiari*. Der Körper 155 cm lang, sehr schwächlich gebaut, mit schwacher Muskulatur versehen, stark abgemagert, sehr blass; wegen Bauchlage der Leiche an der Vorderseite des Kopfes, des Rumpfes und der Extremitäten ganz blasse Hypostasen. Die Todtenstarre wenig ausgeprägt. Haupt- und Barthaar blond; die rechte Pupille weit, die linke eng. Hals dünn, Thorax lang, schmal; Unterleib eingezogen. Die weichen Schädeldecken blass, der Schädel 52 cm im H. U. messend, der Längsdurchmesser am äusseren Rande der Calvaria gemessen 173 mm, der grösste Querdurchmesser 152 mm. Der Schädel durchschnittlich dicker, 7—8 mm dick, ziemlich kompakt, derselbe anscheinend symmetrisch, die basalen Schädelknochen nicht auffallend plumper, die Sagittal- und Lambdanaht synostosirt die Kranznaht erhalten, die inneren Meningen am Scheitelrande mit ziemlich reichlichen pacchionischen Granulationen versehen, sonst zart, allenthalben blass und ziemlich stark ödematös. Mit den Meningen gewogen die l. Grosshirnhemisphäre 550 g, die r. gleichfalls 550 g schwer; das Kleinhirn sammt Med.o bl. und Pons 180 g schwer. Die basalen Arterien zartwandig, die basalen Hirnnerven von normalem Aussehen. Die inneren Meningen nirgends abnorm adhärirend, die Windungen von gewöhnlicher Anordnung und Configuration, die Hirnventrikel etwas erweitert, das Ependym deutlich verdickt und verdichtet; auch der Aquaeductus Sylvii erweitert. Auf den nach *Pitres* geführten Durchschnitten durch das

[1]) Ein wichtiger Gesichtspunkt scheint mir noch darin zu liegen, dass man in jenen Fällen, wo die Krankheit bei den ersten Gehversuchen einsetzt, die Hypoplasie nicht blos als dispositionelles Moment, sondern direct als Basis der Krankheit wird ansehen dürfen, ganz wie in den früher erwähnten Fällen von Idiotie.

Digitized by Google
Original from UNIVERSITY OF CALIFORNIA
Generated on 2019-07-10 15:33 GMT / http://hdl.handle.net/2027/uc1.b3743155
Public Domain in the United States, Google-digitized / http://www.hathitrust.org/access_use#pd-us-google

Grosshirn keine pathologischen Veränderungen zu erkennen, ebenso wenig eine solche am Kleinhirn wahrzunehmen.

Die spinalen Meningen ganz zart, sehr blass, das Rückenmark etwas platter, im Bereiche der Hinterstränge, im Cervicalmarke die Goll'schen Stränge von deutlich grauer Farbe, sonst die Hinterstränge nur stellenweise, namentlich im Centrum der Burdach'schen Stränge leicht graulich verfärbt. Die Consistenz des ganzen Rückenmarkes, namentlich aber die der Hinterstränge eine ziemlich feste.

Das Zwerchfell rechts bis zur 4., links bis zur 5. Rippe reichend; in der Luftröhre schaumige, serös-schleimige Flüssigkeit, ihre Schleimhaut blass, ebenso die des Larynx und Pharynx. Die linke ary-epiglottische Falte und die linke Wand des Pharynx ödematös. An der linken Wand des Larynx entsprechend dem hinteren Ende der Stimmbänder zwei durch eine 2 mm breite Gewebsbrücke von einander getrennte bis erbsengrosse Ulcera, in deren Grunde der linke Aryknorpel zum grössten Theile des Perichondriums entblösst sich zeigt. Die Tonsillen vergrössert, ihre Krypten von dicklicher, gelber Flüssigkeit erfüllt. Die Schilddrüse colloid, nicht intumescirt. Die rechte Lunge im Bereiche des Oberlappens leicht adhärent; in ihrer Pleuralhöhle 200 cm^3 klaren Serums. Die linke Lunge in ausgedehnterem Maasse adhärent, in der Pleurahöhle 500 cm^3 serös-eitriger Flüssigkeit, auf der linken Pleura serös-eitrige Exsudatlamellen.

Die rechte Lunge von ziemlich reichlichen bis nussgrossen Conglomoraten käsiger Knötchen durchsetzt, dazwischen lufthaltig von mittlerem Blutgehalte acut ödematös. Die linke Lunge im Oberlappen und der oberen Hälfte des Unterlappens käsig infiltrirt und auch von auf Zerfall des käsigen Infiltrates zu beziehenden bis hühnereigrossen Cavernen durchsetzt; die untere Hälfte des Unterlappens bluthaltig, lufthaltig. Im Herzbeutel . 50 cm^3ca klaren Serums. Das Herz gewöhnlich gross; die Klappen zart, ebenso die Intima aortae; in der Herzhöhle flüssiges und postmortal geronnenes Blut.

Die Schleimhaut des Oesophagus blass, die peribronchialen Lymphdrüsen vergrössert, zum Theile verkäst.

Leber und Milz von gewöhnlicher Grösse und geringem Blutgehalte, in der Gallenblase dünnflüssige helle Galle.

Die beiden Nieren derb, blass; die Corticalis etwas verschmälert, an der Oberfläche leicht granulirt, fest mit der Capsula fibrosa verbunden; in der Corticalis reichliche bis halberbsengrosse Cysten.

Digitized by Google
Original from UNIVERSITY OF CALIFORNIA
Generated on 2019-07-10 15:33 GMT / http://hdl.handle.net/2027/uc1.b3743155
Public Domain in the United States, Google-digitized / http://www.hathitrust.org/access_use#pd-us-google

Die Schleimhaut des Harnapparates leicht injicirt, die Hoden blass. Magen und Darm wenig ausgedehnt; im Magen spärliche gallig getärbte Flüssigkeit, im Dünndarm chymöse, im Dickdarm derbere fäculente Massen. Die Schleimhaut des ganzen Darmes blass, nirgends Ulcera nachweisbar.

Die Nebennieren ziemlich gross, dieselben wie das Pancreas normal.

Patholog.-anatom. Diagnose:

Tuberculosis pulm. praec. pulm. Sin. Ulcera tubercul. laryngis. Morb. Br. chron. Marasmus universal.

Degeneratio grisea funic. post. medull. spinalis.

Die microscopische Untersuchung des Rückenmarkes konnte, da den Zwecken der vorliegenden Festschrift rechtzeitig genügt werden musste, mit Rücksicht auf die noch nicht vollkommene Härtung nur eine provisorische, sich auf einzelne besser gehärtete Abschnitte beziehende sein. Nachdem eine schon früher speciell darauf gerichtete Untersuchung hinsichtlich des Vorhandenseins von Körnchenzellen negativ geblieben war, ergab die weitere Untersuchung Folgendes: Der Rückenmarksquerschnitt erscheint im Allgemeinen in allen seinen Abschnitten etwas kleiner als dies der Norm entsprechen dürfte; die Hinterstränge, sowohl die Goll'schen wie die Burdach'schen zeigen eine mit grösster Wahrscheinlichkeit als systematisch zu bezeichnende graue Degeneration; die Kleinhirnseitenstrangbahnen zeigen den gleichen Befund, der jedoch vorläufig nicht mit Sicherheit als Systemerkrankung anzusprechen ist; die Pyramidenbahnen sind intact, ebenso die vordere graue Substanz.

Indem wir dem provisorischen Charakter dieser Untersuchung, über die, sobald sie vollständig vorliegt, ausführlich berichtet werden soll, Rechnung tragen, wollen wir in unseren daran zu knüpfenden Schlussfolgerungen vorwiegend den negativen Befund an den Pyramidenbahnen in Betracht ziehen; im Hinblick auf die ausgesprochene allgemeine Parese der Motilität in unserem Falle müssen wir dieselben als ein Seitenstück aus der Pathologie der juvenilen Tabesformen zu jenen Fällen ansehen, die bei typischer Tabes oft schwere paretische Erscheinungen ohne Erkrankung der Py B aufweisen; im Hinblick auf die klassische Besprechung, welche diese Frage durch *Westphal* in seiner grossen Arbeit über combinirte (primäre) Erkrankung der Rückenmarksstränge erfahren, dürfen wir uns füglich eines Eingehens auf dieselbe enthalten. Wir können weiter folgenden Schluss aus unserem Befunde ziehen: Ausser der in

Digitized by Google
Original from UNIVERSITY OF CALIFORNIA
Generated on 2019-07-10 15:34 GMT / http://hdl.handle.net/2027/uc1.b3743155
Public Domain in the United States, Google-digitized / http://www.hathitrust.org/access_use#pd-us-google

kindlichem Alter einsetzenden typischen Tabes dorsalis, und neben der von *Oppenheim* beschriebenen, durch combinirte Erkrankung der Hinter- und Seitenstränge, einschliesslich der Py B charakterisirten Form juveniler Tabes giebt es einen der Friedreich'schen Krankheit nahestehenden mit Imbecillität verbundenen Symptomencomplex, der durch Erkrankung der Goll'schen und Burdach'schen Stränge und der Kleinhirnseitenstrangbahnen bei Intactheit der Py B bedingt ist.

Prag, im Juni 1890.

Generated on 2019-07-10 15:34 GMT / http://hdl.handle.net/2027/uc1.b3743155
Public Domain in the United States, Google-digitized / http://www.hathitrust.org/access_use#pd-us-google
Digitized by Google
Original from UNIVERSITY OF CALIFORNIA

Die Schleimhaut des Harnapparates leic
blass. Magen und Darm wenig ausgedeh
gallig gefärbte Flüssigkeit, im Dünnd
derbere fäculente Massen. Die Sc
blass, nirgends Ulcera nachweis

Die Nebennieren ziemli
creas normal.

Patholog.-anatom. D

Tuberculosis pulm
Morb. Br. chron. M

Degeneratio

Die micros
da den Zwec
werden m
Härtung
Abschn
dara
Kö
s

Digitized by Google
Original from UNIVERSITY OF CALIFORNIA
Generated on 2019-07-10 15:36 GMT / http://hdl.handle.net/2027/uc1.b3743155
Public Domain in the United States, Google-digitized / http://www.hathitrust.org/access_use#pd-us-google

ÜBER DIE GENESE DER SOGENANNTEN ATHEROMCYSTEN DER HAUT UND DES UNTERHAUTZELLGEWEBES[1]).

Eine histologische Studie

von

Dr. H. CHIARI,

Professor der path. Anatomie an der deutschen Universität und Prosector des k. k. allgemeinen Krankenhauses in Prag.

Hierzu Tafel II., III. u. VI.

So häufig die sogenannten *Atheromcysten*, d. h. *die mit einem breiartigen Inhalte gefüllten und mit Epidermis ausgekleideten Cysten der Haut und des Unterhautzellgewebes* zur Beobachtung gelangen, so giebt es doch kaum eine Cystenform, in Bezug auf deren *Genese* die Meinungen der Autoren so sehr contrastirten und noch contrastiren, als dies gerade bei den genannten Atheromcysten der Fall ist.

Aus dem Studium der betreffenden Literatur zeigt sich, dass im wesentlichen dreierlei Entstehungsarten angenommen wurden. Bei der ersten werden die Cysten zurückgeführt auf cystische Dilatation von Talgdrüsen und Haarbälgen, bei der zweiten soll eine vollständige Neubildung der Cysten im Bindegewebe vorliegen und bei der dritten wird die Genese der Cysten auf eine im embryonalen Leben erfolgte Abschnürung von Ectodermpartien bezogen. Die einzelnen Autoren liessen nun entweder nur die eine oder andere Entstehungsart für alle Atheromcysten gelten oder sie nahmen für verschiedene Atheromcysten einen verschiedenen Entstehungsmodus an und divergirten dabei sehr beträchtlich

[1]) Vorgetragen auf dem X. internationalen medicinischen Congresse in Berlin. August 1890.

Digitized by Google

Original from UNIVERSITY OF CALIFORNIA

Generated on 2019-07-10 15:34 GMT / http://hdl.handle.net/2027/uc1.b3743155
Public Domain in the United States, Google-digitized / http://www.hathitrust.org/access_use#pd-us-google

hinsichtlich ihrer Meinung über die Häufigkeit der einzelnen Entstehungsarten.

Die Annahme einer vollständigen Neubildung von Atheromcysten in der Haut und im Unterhautzellgewebe, welche seiner Zeit hauptsächlich durch *Meckel*[1]), *Zeis*[2]) *Wernher*[3]), *Porta*[4]), *Hartmann*[5]), *Lebert*[6]), *Paget*[7]) und *Förster*[8]) vertreten wurde, ist gegenwärtig wohl allgemein verlassen, da es sicher steht, dass Epidermis nur wieder aus Epidermis, nicht aber aus Bindegewebe entstehen kann. Wo sich also eine mit Epidermis ausgekleidete Cyste vorfindet, muss früher Epidermis vorhanden gewesen sein.

Andererseits ist es aber auch zweifellos, dass sogenannte Atheromcysten in der Haut und im Unterhautzellgewebe nicht immer aus Talgdrüsen resp. Haarbälgen entstehen müssen, wie dies namentlich *Cruveilhier*[9]), *A. Cooper*[10]) und *Rokitansky*[11]) behaupteten, weiss man ja doch seit *Leberts*[12]) Mittheilungen über die von *Leblanc*[13]) entdeckten Dermoidcysten, dass diese auch in der Haut resp. im Unterhautzellgewebe vorkommen und ist es jetzt festgestellt, dass sie dabei die verschiedenartigsten Abstufungen in ihrer Wandbeschaffenheit zeigen, von der vollständigen Hautstruktur mit allen Anhangsgebilden bis zu der einfachen, mit geschichteter Epidermis bedeckten Bindegewebsmembran, so dass also den aus Talgdrüsen oder Haarbälgen durch Retention entstandenen Cysten zunächst recht ähnliche Cysten immerhin auch Dermoidcysten sein können. Auch sie werden seit jeher Atheromcysten genannt, so dass der Terminus

[1]) *Meckel,* Hdb. d. p. Anatomie. II 2. 1818

[2]) *Zeis,* Beob. u. Erf. aus dem Stadtkrankenhause zu Dresden 1853, cit. bei *Franke:* Ueber das Atherom. Arch. f. klin. Chirurgie. 34. B. 1887.

[3]) *Wernher,* Das Atherom ein eingebalgtes Epitheliom. Virch. Arch 8. B. 1855.

[4]) *Porta,* Dei tumori folliculari sebacei. Mem. letta nell' i. r. istituto lomb. di scienze, lettere ed arti 1856. Ref. in Schmidt's Jahrb. 96 B.

[5]) *Hartmann,* Ueber Balggeschwülste (Atherome). Virch. Arch 12 B. 1857.

[6]) *Lebert,* Ueber Dermoidcysten. Prag. Viert.-Jahrsschrift. 60. B. 1858.

[7]) *Paget,* Lectures on surgical pathology 1863.

[8]) *Förster,* Hdb. d. allg. p. Anatomie 1865.

[9]) *Cruveilhier,* Essai sur l'anat. path. en général 1816.

[10]) *A. Cooper,* Ueber Balggeschwülste. Chir. Abhandl. u. Vers. von *A. Cooper* und *B. Travers.* 2. Abth. Weimar 1831, cit. bei *Franke,* l. c.

[11]) *Rokitansky,* Lehrb. d. p. Anatomie II. B. 1856.

[12]) l. c.

[13]) *Leblanc,* Kyste dermoide trouvé dans le crâne d'un cheval. Journ. de med. vet. 1831. Cit. bei *Haffter,* Ueber Dermoide. Arch. d. Heilk. XVI 1875.

Digitized by Google
Original from UNIVERSITY OF CALIFORNIA
Generated on 2019-07-10 15:34 GMT / http://hdl.handle.net/2027/uc1.b3743155
Public Domain in the United States, Google-digitized / http://www.hathitrust.org/access_use#pd-us-google

Atheromcysten genetisch nicht eindeutig ist, indem er sowohl Cysten, entstanden aus den physiologischen Follikeln der Haut, als auch Dermoidcysten mit einfacher Wandbeschaffenheit bezeichnet, wenn dieselben nur den ersteren ähnlich sehen.

Die Differenz der Anschauungen der einzelnen Untersucher liegt in neuerer Zeit hauptsächlich darin, dass, wie das schon Virchow[1]) *ganz richtig betont, die einen die Mehrzahl der Atheromcysten auf Talgdrüsen resp. Haarbälge zurückführen und nur die Minderzahl als Effect einer embryonalen Abschnürung von Epidermis ansehen, während die anderen gerade entgegengesetzter Meinung sind, i. e. den Atheromcysten aus Retention in Talgdrüsen und Haarbälgen nur ein sehr kleines Feld einräumen.*

In der That ist es auch nach unseren bisherigen Kenntnissen von den Atheromcysten der Haut und des Unterhautzellgewebes ganz gut denkbar, dass eine und dieselbe Atheromcyste von verschiedenen Untersuchern verschieden gedeutet wird, das einemal für eine Retentionscyste aus einem Haarbalge oder einer Talgdrüse, das anderemal für eine davon unabhängige cystische Bildung, i. e. eine Dermoidcyste angesehen wird. Weiter kommt noch hinzu, dass viele Autoren aus der Untersuchung einer relativ geringen Zahl von Atheromcysten sofort zu allgemeinen Schlüssen über die sämmtlichen Atheromcysten der Haut und des Unterhautzellgewebes übergiengen, die entschieden als nicht richtig bezeichnet werden müssen. So behaupten *Wernher*[2]). *Porta*[3]), *Hartmann*[4]), *Heschl*[5]) und *Paget*[6]), dass nur die sogenannten Cooper'schen Bälge, d. h. die mit einem sofort deutlich sichtbaren Ausführungsgange versehenen Atheromcysten von Talgdrüsen oder Haarbälgen abzuleiten seien und *Simon*[7]), *Zeis*[8]) und *Franke*[9]) stellen die These auf, dass subcutan gelagerte Atheromcysten überhaupt niemals aus Talgdrüsen oder Haarbälgsn hervorgehen können. Und doch ist es ganz sicher, wie später gezeigt werden soll, dass Retentionscysten der Haarbälge und Talgdrüsen vollkommen abgeschlossen, ja abgetrennt von der Oberflächen-Epidermis sein können und auch im subcutanen Bindegewebe gelagert angetroffen werden.

[1]) *Virchow*, Die krankhaften Geschwülste. I. 1863.

[2]) l. c. [3]) l. c. [4]) l. c.

[5]) *Heschl*, Ueber die Dermoidcysten. Prag. Viert.-Jahrsschrift. 68. B. 1860.

[6]) l. c.

[7]) *Simon*, Die Hautkrankheiten durch anatom. Unters. erläutert. 1848 cit. bei *Franke*, l. c.

[8]) l. c. [9]) l c.

Digitized by Google
Original from UNIVERSITY OF CALIFORNIA
Generated on 2019-07-10 15:34 GMT / http://hdl.handle.net/2027/uc1.b3743155
Public Domain in the United States, Google-digitized / http://www.hathitrust.org/access_use#pd-us-google

Prüft man vorurtheilsfrei die differentialdiagnostischen Momente, auf welche sich die Autoren zur Unterscheidung zwischen Retentionscysten der Talgdrüsen und Haarbälge einerseits und den in früherer Zeit als reine Neubildungen, in neuerer Zeit *als Effect einer embryonalen Abschnürung des Ectoderms aufgefassten Atheromcysten andererseits bisher stützten, so ergiebt sich, dass dieselben vielfach nicht beweiskräftig waren oder nicht richtig gedeutet wurden.*

Vor allem tritt dies hervor bei der *Frage des Nachweises des sogenannten Ausführungsganges.* War derselbe von aussen bereits makroskopisch sichtbar, d. h. stellte er wie bei den Cooper'schen Bälgen eine weite, durch einen meist schwarz verfärbten Pfropf geschlossene und nach Entfernung desselben unschwer sondirbare Oeffnung dar, die in die Atheromcyste führte, so war natürlich kein Zweifel über die Entstehung der betreffenden Atheromcyste aus einer Talgdrüse resp. einem Haarbalge, wenn nicht etwa einer der seltenen, aus der complicirten Wandstructur des Balges übrigens immer leicht zu diagnosticirenden Fälle vorlag, dass eine embryonale Abschnürung eines ganzen Stückes Haut unabgeschlossen geblieben war, wie solche Fälle von *Heschl*[1]) und *Schulz*[2]) mitgetheilt wurden. War hingegen ein Ausführunsgang von aussen nicht sichtbar, so erfuhren die betreffenden Atheromcysten sehr verschiedene Auffassung. Die einen Autoren, wie *Wernher*[3]), *Porta*[4]), *Hartmann*[5]), *Heschl*[6]) und *Paget*[7]), liessen alle solche Atheromcysten überhaupt nicht mehr als Product von Talgdrüsen oder Haarbälgen gelten und meinten gewiss mit Recht, dass der durch makroskopische Präparation z B. von *Lebert*[8]) angeblich erbrachte Nachweis eines obliterirten Ausführungsganges über solchen Atheromcysten nicht stichhaltig sei, da ein derartiges strang- oder fadenförmiges Gebilde zwischen der Atheromcyste und der Oberflächenepidermis auch eine andere Bedeutung haben könne als die eines obliterirten und ausgezerrten Ausführungsganges. Die anderen hingegen hielten an der Vorstellung fest, dass auch in solchen Fällen die Atheromcysten aus Talgdrüsen oder Haarbälgen entstanden sein mochten und dass auch bei ihnen ein, wenn auch obliterirter und atrophirter Ausführungsgang permanent bleiben könne oder wenigstens die

---

[1]) l. c.

[2]) *Schulz,* Embryonale Abschnürung von Epidermis. Virch. Arch. 95 B. 1884.

[3]) l. c. [4]) l. c. [5]) l. c. [6]) l. c. [7]) l. c.

[8]) *Lebert,* Tumeur enkystée d'une glande sebacée montrant le conduit extérieur oblitéré. Compt. rend. de la soc. de biol. 1850. *Virch.-Hirsch.* Jahresber. 1851.

Digitized by Google
Original from UNIVERSITY OF CALIFORNIA
Generated on 2019-07-10 15:34 GMT / http://hdl.handle.net/2027/uc1.b3743155
Public Domain in the United States, Google-digitized / http://www.hathitrust.org/access_use#pd-us-google

erstere Zeit hindurch vorhanden gewesen sein mochte. Den direkten Beweis dafür etwa durch systematische mikroskopische Untersuchung erbrachten diese Autoren aber nicht, so dass sie über eine Hypothese nicht hinauskamen, und eine Einigung in Bezug auf diesen Punkt nicht erzielt wurde.

Weiter wurde grosses Gewicht gelegt auf das *Niveau, in dem sich die untersuchten Atheromcysten fanden.* So behaupten, wie schon erwähnt, *Simon*[1]), *Zeis*[2]) und *Franke*[3]), dass die subcutan gelagerten Atheromcysten niemals aus Talgdrüsen oder Haarbälgen entstehen könnten, so dass, sobald eine Atheromcyste subcutan sich findet, sie schon deswegen nicht mehr auf eine Talgdrüse oder einen Haarbalg bezogen werden dürfe, eine These, welche aber von ihnen nicht bewiesen wurde, ja sogar wenigstens in Bezug auf die Haarbalgcysten a priori unwahrscheinlich genannt werden muss, da man weiss, dass die Haarbälge zum Theil wirklich bis in das subcutane Bindegewebe sich erstrecken oder doch bei ihrer Vergrösserung wegen des Hinaufreichens des subcutanen Bindegewebes bis zu ihrem Fundus, wie das *Wertheim*[4]), *Rindfleisch*[5]) und *Warren*[6]) klargelegt haben, ohne besonderen Widerstand zu finden, in das subcutane Bindegewebe gelangen können. Richtig war in dieser Hinsicht nur die schon von *Lebert*[7]) ausgesprochene Meinung, dass die Dermoidcysten der Haut stets subcutan lagern und dass solche Atheromcysten, welche mit dem Perioste unterliegender Knochen verwachsen sind, wohl nie auf Retention in Talgdrüsen und Haarbälgen zurückgeführt werden könnten.

Bezüglich der *Bedeutung der Beschaffenheit des Inhaltes der Atheromcysten für die Art der Genese* derselben giengen die Meinungen der Autoren sehr auseinander. *Wernher*[8]) behauptete, dass, abgesehen von den Cooper'schen Bälgen, die Atheromcysten deswegen nicht auf Talgdrüsen bezogen werden könnten, weil sie zuerst mit einer Epithelperle beginnen, keinen Talg enthalten und dann erst später „hohl" werden durch Verflüssigung des Inhaltes. Aehnlich sprach sich *Hartmann*[9]) aus, indem er darauf hinwies, dass die Atheromcysten zuerst als solide Geschwülste beginnen nnd erst im

---

[1]) l. c. [2]) l. c. [3]) l. c.

[4]) *Wertheim,* Ueber den Bau des Haarbalges beim Menschen. Sitz. d. k. Ak. d. W. in Wien. April 1864.

[5]) *Rindfleisch,* Lehrb. d. p. Histologie. 6. Aufl. 1886.

[6]) *Warren,* Columnae adiposae a newly-described structure of the cutis vera. Cambridge 1881.

[7]) l. c. [8]) l. c. [9]) l. c.

Digitized by Google
Original from UNIVERSITY OF CALIFORNIA
Generated on 2019-07-10 15:34 GMT / http://hdl.handle.net/2027/uc1.b3743155
Public Domain in the United States, Google-digitized / http://www.hathitrust.org/access_use#pd-us-google

Laufe der Zeit erweichen. Das könnte bei Cysten aus Talgdrüsen nicht der Fall sein. Diese Autoren waren eben der Ansicht, dass bei den Retentionscysten in den physiologischen Anhangsgebilden der Haut nur die Talgdrüsen in Betracht gezogen werden müssten, was gewiss unrichtig ist, indem sicherlich die Haarbälge eine viel wichtigere Rolle spielen. Dem gegenüber stellte *Virchow*[1]) den gerade entgegengesetzten Satz auf, dass nämlich eine Atheromcyste grösserer Dimension, welche wenig Epidermismassen und mehr Fett enthält, von vornherein mit Wahrscheinlichkeit als eine Dermoidcyste anzusehen sei, während die älteren Retentionscysten aus den Hautfollikeln meist mehr Epidermis in sich einschliessen.

Auch die Wandbeschaffenheit wurde des öfteren nicht in entsprechender Weise für die Differentialdiagnose verwerthet. Freilich wenn in der Wand der Cyste ein typisches Corpus papillare oder gar Haarbälge und Drüsen sich fanden, konnte kein Zweifel über die Dermoidcystennatur der betreffenden Bildungen herrschen. Wenn aber die Wand einfachere Structur besass, d. h. an den gerade untersuchten Schnitten nur aus Bindegewebe mit aufgelagerten Epidermiszellen bestand, wurden solche Cysten in genetischer Hinsicht verschieden gedeutet, indem man die Beschaffenheit eben dieser Epidermislage viel zu wenig berücksichtigte. Und doch erscheint es, wie später gezeigt werden soll, ganz unwahrscheinlich, dass Atheromcysten, welche an ihrer Innenfläche eine typisch geschichtete Epidermis mit basalen Cylinderzellen tragen, je aus Talgdrüsen resp. Haarbälgen entstanden waren, da Cysten dieser letzteren Genese immer nur ganz abgeplattete dünne Epidermiszellen als Wandbeleg aufweisen. Ebenso ist es im höchsten Grade unwahrscheinlich, dass in Retentionscysten der physiologischen Hautfollikel jemals papillare Excrescenzen spriessen können, so dass solche mit Excrescenzen versehene Atheromcysten eben deshalb schon zu den Dermoidcysten gerechnet werden müssen.

In dieser Hinsicht gebührt entschieden *Zeis*[2]), *Wernher*[3]), *Heschl*[4]) und *Franke*[5]) das Verdienst, gegen die Auffassung solcher Atheromcysten als Retentionscysten in den physiologischen Hautfollikeln Stellung genommen zu haben. Nichtsdestoweniger rechneten andere Autoren wie z. B. *Klebs*[6]) und *Malherbe*[7]) Atheromcysten mit zahlreichen, mitunter auch verknöcherten Excrescenzen,

---

[1]) l. c. [2]) l. c. [3]) l. c. [4]) l. c. [5]) l. c.

[6]) *Klebs,* Hdb. d. p. Anatomie. I. 1869.

[7]) *Malherbe,* Recherches sur l'epithéliome calcifié des glandes sebacées. Bericht über den internat. medic. Congress in London 1881.

Digitized by Google
Original from UNIVERSITY OF CALIFORNIA
Generated on 2019-07-10 15:34 GMT / http://hdl.handle.net/2027/uc1.b3743155
Public Domain in the United States, Google-digitized / http://www.hathitrust.org/access_use#pd-us-google

welche im Innern der Cyste sogar Maschenwerke mit eingelagerten, reichlichen, grossen Epidermiszellen formiren können, doch wieder zu den Retentionscysten, aus Talgdrüsen entstanden.

Als differentialdiagnostische Momente ziemlich richtig beurtheilt wurden wenigstens von einzelnen Autoren lediglich die Zeit der Entwicklung und die Localisation der verschiedenen Atheromcysten. So wiesen schon *Porta*[1]), *Lebert*[2]), *Heschl*[3]), *Virchow*[4]) und *Paget*[5]) darauf hin, dass die angeborenen Atheromcysten wohl kaum jemals aus den physiologischen Hautfollikeln entstanden anzusehen seien und *Weinlechner*[6]) bemerkt auf Grund einer reichen chirurgischen Erfahrung, dass er Retentionscysten der physiologischen Hautfollikel nicht vor dem 15. Lebensjahre gesehen habe, während die Dermoidcysten stets als angeboren betrachtet werden müssen.

Hinsichtlich der Localisation hob bereits *Wernher*[7]) hervor, dass sogenannte Atheromcysten auch an solchen Stellen vorkommen können, wo sich gar keine Talgdrüsen finden, z. B. an der Hohlhand, woraus er zwar den ganz richtigen Schluss zog, dass eine solche Atheromcyste unmöglich aus einer Talgdrüse entstanden sein konnte, aber leider auch zugleich einen Beweis gegen die Genese aller übrigen Atheromcysten (mit Ausnahme der Cooperschen Bälge) aus den physiologischen Hautfollikeln deducirte. Weiter betonten seit *Lebert* fast alle Autoren, welche Dermoidcysten des Unterhautzellgewebes untersuchten, so besonders *Lebert*[8]), *Klebs*[9]) und *Haffter*[10]), dass dieselben mit besonderer Vorliebe an gewissen Stellen sich finden, so in der Mittellinie des Körpers und überall dort, wo während der embryonalen Entwicklung Spalten im Integumente bestanden.

Bei dieser Sachlage untersuchte ich schon seit langem des Genaueren jede sogenannte Atheromcyste der Haut und des Unterhautzellgewebes, die mir zur Beobachtung kam, um so zu einem eigenen Urtheile in Bezug auf die genetische Scheidung der verschiedenen Atheromcysten zu gelangen. Da ich nun überdies vor einiger Zeit Gelegenheit hatte, mit einem eine sehr reichhaltige Collection von Atheromcysten der verschiedensten Entwicklungsstadien durch die Section eines mit zahllosen Atheromcysten be-

---

[1]) l. c. [2]) l. c. [3]) l. c. [4]) l. c. [5]) l. c.

[6]) *Weinlechner*, Chir. Krankh. der Haut in *Gerhardt's* Hdb. der Kinderkrankh. 1887.

[7]) l. c. [8]) l. c. [9]) l. c.

[10]) *Haffter*, Ueber Dermoide. Arch. d. Heilk. 16. B. 1875.

Digitized by Google
Original from UNIVERSITY OF CALIFORNIA
Generated on 2019-07-10 15:34 GMT / http://hdl.handle.net/2027/uc1.b3743155
Public Domain in the United States, Google-digitized / http://www.hathitrust.org/access_use#pd-us-google

hafteten Individuums zu acquiriren, will ich mir nunmehr erlauben, in nachfolgendem meine anatomischen Erfahrungen über die Atheromcysten der Haut und des Unterhautzellgewebes mitzutheilen, da ich glaube, dass dieselben geeignet sein dürften, die genetische Differentialdiagnose der verschiedenen Atheromcysten zu fördern.

Ich beginne mit der *Schilderung des Falles von über den ganzen Körper verbreiteten multiplen Atheromcysten.* Es handelte sich um einen 74jährigen Strassenkehrer, der nach 9tägigem Spitalsaufenthalte auf der internen Abtheilung des Herrn Prof. *Pribram* an chronischer Tuberculose gestorben war, und dessen Leiche am 22. December 1889 in meinem Institute secirt wurde. Aus dem Sectionsbefunde hebe ich zunächst ganz kurz hervor, dass sich bei dem hochgradig abgemagerten Individuum eine chronische Tuberculose in den Oberlappen beider Lungen mit Phthisis der rechten Spitze, tuberculose Ulceration im Larynx, im Ileum und im Dickdarme, also der typische Befund einer weit verbreiteten, chronischen Tuberculose constatiren liess. Ein in der That ganz merkwürdiges Aussehen bot aber weiter die Haut dar. Allenthalben fanden sich an der Oberfläche der Leiche kugelige oder ovoide, mitunter deutlich abgeplattete, theils sehr kleine, eben noch mit freiem Auge wahrnehmbare, theils bis nussgrosse Knötchen, welche die Haut vorwölbten. Meist hiengen sie mit der Haut fest zusammen, mitunter aber, namentlich über den grösseren Knötchen. konnte die sie deckende Haut gefaltet werden. Gegen die unterliegenden Theile konnten die Knötchen überall verschoben werden. Alle diese Knötchen waren ziemlich derbe, liessen sich aber durch längeren Druck bleibend abplatten. Auf dem höchsten Punkte vieler der Knötchen sah man deutlich ganz so wie bei den Comedonen je eine bis hirsekorngrosse Oeffnung in der deckenden Haut, welche durch eine schwärzlich gefärbte Masse verschlossen war. Drückte man stärker auf das unter einer solchen Oeffnung liegende Knötchen, so gelang es leicht, den verschliessenden, schwärzlichen Pfropf herauszudrücken und nun aber auch sofort durch die Oeffnung das ganze Knötchen selbst zur Entleerung zu bringen. Es waren eben diese und auch alle anderen Knötchen Cysten, erfüllt mit einer fettbreiigen, schmierigen, derberen oder weicheren, weisslichgelblichen Substanz, welche einen deutlich ranzigen Geruch zeigte.

Die Vertheilung der Knötchen gestaltete sich dabei in der Weise, dass dieselben in manchen Regionen sehr dicht standen und zu förmlichen Gruppen aggregirt waren, in anderen hingegen nur in geringerer Zahl und zerstreut sich fanden. Vollständig fehlten

Digitized by Google
Original from UNIVERSITY OF CALIFORNIA
Generated on 2019-07-10 15:34 GMT / http://hdl.handle.net/2027/uc1.b3743155
Public Domain in the United States, Google-digitized / http://www.hathitrust.org/access_use#pd-us-google

sie an den Handtellern und Fusssohlen, sowie an der Volarseite der Finger und Plantarseite der Zehen, also den Stellen, wo es keine Haarbälge und Talgdrüsen giebt. Auf die einzelnen Körperabschnitte vertheilten sich die Knötchen folgendermassen: Am *Kopfe* fanden sich im Bereiche des Capillitiums spärliche bis erbsengrosse Knötchen, sehr reichliche bis nussgrosse in beiden Supraorbitalgegenden und bis erbsengrosse an der linken Wange. Stirne und Lider trugen nur spärliche bis bohnengrosse Knötchen; die rechte Wange, die Lippen, das Kinn, die Nase und die Ohren waren frei von Knötchen. Der *Hals* zeigte an seiner ganzen Circumferenz zerstreute bis erbsengrosse Knötchen. *Thorax* und *Abdomen* waren mit sehr reichlichen Knötchen versehen. Auf der Vorderseite nahmen sie von oben nach unten an Zahl immer mehr zu, so dass in der Regio hypogastrica ihre Zahl am grössten war, auf der Rückseite erschienen sie am dichtesten zu beiden Seiten der Wirbelsäule und ad nates. Der äussere *Genitalapparat* liess spärliche bis erbsengrosse Knötchen an der Haut des Penis und Scrotums erkennen. An den *oberen Extremitäten* contrastirten sehr deutlich die Beuge- und Streckseite. An ersterer fanden sich im Bereiche des Ober- und Vorderarmes nur zerstreute bis erbsengrosse Knötchen, im Bereiche der Hände und Phalangen, wie schon erwähnt, gar keine Knötchen, die Streckseite war im Oberarmgebiete zwar auch nur mit spärlichen Knötchen versehen, im Vorderarmgebiete aber förmlich übersäet mit dichtest stehenden Mengen bis haselnussgrosser Knötchen. Diese dichte Masse von Knötchen endete etwas über dem Handgelenke ziemlich scharf, Carpus und Metacarpus liessen keine Knötchen erkennen, die Streckseite der Phalangen hingegen zeigte wieder einzelne bis bohnengrosse Knötchen, welche sowohl die erste Phalanx als die zweite betrafen. Die Axilla enthielt reichliche dicht aggregirte, bis haselnussgrosse Knötchen. Die *unteren Extremitäten* endlich trugen nur in der Regio subinguinalis correspondirend dem Befunde in der Regio hypogastrica reichliche bis haselnussgrosse Knötchen. Sonst waren Ober- und Unterschenkel an der Streck- und Beugeseite nur mit spärlichen zerstreuten bis bohnengrossen Knötchen versehen. Am Fussrücken fanden sich nur vereinzelte Knötchen, die Plantae waren, wie erwähnt, vollständig frei von Knötchen.

An nach der Leiche gezeichneten Skizzen erkannte man deutlich die gewiss beachtenswerthe Symmetrie, welche hinsichtlich der Knötchenbildung an manchen Orten, so in den Supraorbitalgegenden,

Digitized by Google
Original from UNIVERSITY OF CALIFORNIA
Generated on 2019-07-10 15:34 GMT / http://hdl.handle.net/2027/uc1.b3743155
Public Domain in the United States, Google-digitized / http://www.hathitrust.org/access_use#pd-us-google

in den Axillen, in den Inguinalgegenden und an der Streckseite der Vorderarme klar hervortrat.

Um einen numerischen Begriff von der Menge der Knötchen zu bekommen, zählte ich dieselben an einem von der Streckseite des rechten Vorderarmes, also einer Fundstelle der dichtesten Anordnung der Knötchen herausgeschnittenen, 13 cm langen, 6 cm breiten, rechteckigen Hautstücke. Ich zählte 175 Knötchen, welche Zahl jedoch sicher zu niedrig ist, indem es nicht möglich war, in den oft dichtgedrängten Knötchengruppen die einzelnen kleinsten Knötchen zu unterscheiden. Schon mit dieser Zahl ergiebt sich aber, dass wenigstens an den Stellen dichtester Entwicklung auf 1 cm^2 mindestens zwei bereits macroscopisch deutlich wahrnehmbare Knötchen kamen, woraus man sich eine Vorstellung von der Gesammtmasse aller Knötchen am ganzen Körper bilden kann.

Die *makroskopische Präparation* der Knötchen, welche ich in grösserer Ausdehnung an der Vorderfläche des Rumpfes und an der rechten oberen Extremität ausführte, ergab zunächst, dass nur dle kleineren Knötchen vollkommen cutan lagerten, die grösseren aber bereits in das subcutane Bindegewebe hineinreichten, ja zum Theile ausschliesslich in demselben situirt waren. Versuchte man nämlich, sie von unten her frei zu präpariren, so fand man die kleineren Knötchen überall von auseinandergewichenem Cutisgewebe umgeben, während die grösseren entweder allenthalben von dem lockeren subcutanen Bindegewebe umschlossen wurden oder doch nur an ganz umschriebenen Stellen ihrer oberen, der Cutis zugewandten Fläche mit dieser zusammenhiengen. Man bekam durch Combination der Lagerungsbefunde an den kleineren und grösseren Knötchen sicher die Ueberzeugung. dass die Knötchen bei ihrem allmäligen Anwachsen aus der Cutis, ihrer ursprünglichen Lagerungsstätte, in das subcutane Bindegewebe hinabgerückt waren und endlich den Zusammenhang mit der Cutis vollständig verloren hatten.

Weiter zeigte sich bei dieser Präparation, dass die Kapsel aller Knötchen ungemein zart war, so dass man bei der Auslösung der Cysten sehr vorsichtig vorgehen musste, um dieselben nicht anzureissen. Der fettbreiige Inhalt der grösseren Cysten variirte, soviel ich wenigstens bei Eröffnung vieler derselben sehen konnte, in Bezug auf seine Beschaffenheit sehr wenig, er erschien nur in einzelnen Cysten etwas dicker. In den kleineren Cysten fand sich hingegon öfters ein mehr trockener Inhalt.

Bei dem Versuche, durch makroskopische Präparation den zu

Digitized by Google
Original from UNIVERSITY OF CALIFORNIA
Generated on 2019-07-10 15:34 GMT / http://hdl.handle.net/2027/uc1.b3743155
Public Domain in the United States, Google-digitized / http://www.hathitrust.org/access_use#pd-us-google

supponirenden oblitirirten einstigen Ausführungsgang der abgeschlossenen Cysten nachzuweisen, welcher Versuch mir in Bezug auf die oben erwähnte Mittheilung *Lebert's*[1] von Interesse schien, gelang es mir niemals, einen solchen sicher darzustellen, wenn ich auch öfters strangförmige Gebilde zwischen Cyste und deckender Haut herauspräpariren konnte, indem es nicht möglich war, eine Verwechslung zwischen einem etwaigen, gewiss nur fadenförmigen Gange und einem zarten Bindegewebstrange bei der Präparation auszuschliessen. Ich möchte daher der Meinung, wie sie von *Wernher*[2]), *Porta*[3]), *Hartmann*[4]), *Heschl*[5]) und *Paget*[6]) ausgesprochen wurde, dass die *makroskopische Präparation* in Bezug auf das Vorhandensein eines obliterirten Ausführungsganges selbst bei angeblich positivem Resultate nichts beweist, vollinhaltlich beipflichten, andererseits aber auch sofort betonen, dass auch das Fehlen jedes als Strang makroskopisch heraus zu präparirenden Gebildes zwischen Cyste und deckender Haut keinen Beweis dagegen darstellt, dass nicht doch ein obliterirter Ausführungsgang vorhanden war.

Die Haut der Leiche bot sonst den gewöhnlichen Seniumsbefund. Die Cutis war dünn, leicht faltbar, gerunzelt, blassbräunlich pigmentirt, trocken und stärker abschilfend. Der Panniculus adiposus subcutaneus erschien wie das übrige Fettgewebe des Körpers hochgradig atrophirt, von gelbbräunlicher Farbe. Das Haupthaar war schütter und von grauweisser Farbe, das Barthaar spärlich (vor kurzem rasirt), die Pubes crinosa von gewöhnlicher Beschaffenheit, ebenso auch die sonstige, übrigens nur geringe Entwicklung zeigende Behaarung am Körper.

Da es sich in diesem Falle augenscheinlich durchwegs um die gleiche Art sogenannter Atheromcysten handelte, i. e. um Atheromcysten, welche alle auf dieselbe Genese zurückzuführen waren, musste es wenn irgend wo hier möglich sein, durch eine systematische *mikroskopische Bearbeitung* der verschiedenen Entwicklungsstadien die Genese klar zu legen und die histologischen Charaktere dieser Art von Atheromcysten zu studiren. Ich unternahm daher in diesem Falle eine sehr ausgedehnte mikroskopische Untersuchung und zwar einerseits mittelst Celloidineinbettung, andererseits nach der Paraffinmethode. Letztere gewährte den grossen Vortheil die einzelnen Cysten in lückenlose Schnittserien zerlegen zu können und auch sicher das Ausfallen des Inhaltes zu verhindern. Die

[1]) l. c. [2]) l. c. [3]) l. c. [4]) l. c. [5]) l. c. [6]) l. c.

Digitized by Google
Original from UNIVERSITY OF CALIFORNIA
Generated on 2019-07-10 15:34 GMT / http://hdl.handle.net/2027/uc1.b3743155
Public Domain in the United States, Google-digitized / http://www.hathitrust.org/access_use#pd-us-google

Färbungen wurden fast immer an den betreffenden Hautstücken in toto ausgeführt, wozu sich mir eine concentrirte Cochenille-Alaunlösung nach *Csokor*[1]) am besten bewährte. Die in Alkohol gehärteten Stücke legte ich behufs der Paraffineinbettung für 24 Stunden in Aqua destillata, färbte sie dann ebenso lange in Cochenillealaun, wässerte sie wieder durch 24 Stunden in Aqua destillata aus, härtete in Alkohol nach, brachte die Stücke für 24 Stunden in Oleum bergamottae und hierauf für zwei Stunden in Paraffin mit einem Schmelzpunkte von 54 ° C., worauf sie auf Kork fixirt wurden. Mit dem Quermesser liessen sich die Stücke nun ganz gut schneiden und konnte ich sicher sein, bei 30 Mikromillimetern Schnittdicke keinen einzigen Schnitt, selbst bei grösseren Cysten zu verlieren. Die Aufklebung der Schnitte erfolgte mittelst Nelkenölcollodium, die Lösung des Paraffins mittelst Xylol und der Einschluss fand statt in Xylolcanadabalsam.

Schon die mittelst Celloidineinbettung angefertigten Schnitte ergaben ganz interessante Aufschlüsse.

Die Haut im allgemeinen zeigte senile Beschaffenheit combinirt mit sehr reichlicher Hornschichtanhäufung und sehr ausgebreiteter Retentionsdilatation in Haarbälgen und Talgdrüsen. Die Papillen waren meist klein und fehlten an vielen Schnitten vollständig. Das Rete Malpighi erschien sehr dünn, in den basalen Zellenlagen von braunen Pigmentkörnern durchsetzt. Das Stratum granulosum bildete nirgends eine continuirliche Schichte, sondern fanden sich nur in einzelnen Zellen spärliche Keratohyalinkörner. Die Hornschichte war relativ dick, so dass sie das Rete an Dicke übertraf und bildete häufig über der Mündung von Haarbälgen, hier und da auch über Schweissdrüsenöffnungen förmliche Hügel, auf deren Höhe oft noch deutlich der durchtretende Haarschaft zu sehen war. Die dünne Cutis enthielt stellenweise braunes Pigment. Das subcutane Fettgewebe bot das exquisite Bild der hochgradigsten Atrophie. Die kleinen Fettgewebsläppchen bestanden aus ziemlich grossen, meist fast ganz fettfreien Zellen mit kugeligen Kernen. Die Haarbälge waren fast durchwegs in ihrem oberen Abschnitte erweitert und zwar entweder so, dass die Erweiterung bei Verengerung der Mündungsstelle an der Hautoberfläche nur die Gegend der Einmündung der Talgdrüsen betraf oder dass daneben auch die Mündungsstelle des Haarbalges selbst dilatirt war. Der Theil des Haarbalges unter der Einmündung der Talgdrüsen war

[1]) *Csokor*, Wien. med. Woch. 1879. No. 48 und Arch. f. mikr. Anatomie 1880.

Digitized by Google
Original from UNIVERSITY OF CALIFORNIA
Generated on 2019-07-10 15:34 GMT / http://hdl.handle.net/2027/uc1.b3743155
Public Domain in the United States, Google-digitized / http://www.hathitrust.org/access_use#pd-us-google

nie ausgedehnt, zeigte vielmehr häufig augenscheinliche Atrophie. Die Mündungsstelle des Haarbalges erschien immer, ob sie erweitert oder verengert war, durch derbe Hornmassen, welche oft von einem durchtretenden Haarschaft durchbohrt wurden, verschlossen: in dem der Einmündung der Talgdrüsen entsprechenden Theile des Haarbalges fand sich nebst den auch hier immer reichlichen Hornmassen auch häufig Talg angesammelt. Sehr gewöhnlich enthielten die Haarbälge mehrere Haare, offenbar als Effect einer Retention der beim Haarwechsel von der Papilla pili losgelösten Haare, indem sich entweder neben einem noch an der Papille inserirten Haare, losgelöste Haare an den verschiedensten Stellen des Haarbalges oft auch nur im obersten Theile des Haarbalges vorfanden oder bei Atrophie des Haarbalggrundes alle im Haarbalge eingeschlossenen Haare bereits losgelöst waren. In dem dilatirten Theile des Haarbalges waren die Epidermiszellen aller Schichten deutlich kleiner und abgeplattet, so dass in der äusseren Wurzelscheide oft keine Cylinderzellenschichte oder Riffelzellenschichte mehr unterschieden werden konnte, sondern eben nur mehrere Lagen abgeplatteter Zellen aufeinander folgten. Die Talgdrüsen waren entweder nicht weiter verändert oder zeigten Dilatation des Ausführungsganges, in welchem sich diesfalls oft ziemlich grosse Tropfen einer ölartigen Substanz angesammelt fanden. Dabei waren dann die Epidermiszellen ihrer Wand auch abgeplattet. In den Drüsenacini liessen sich häufig auffallend viele grosse „Talgzellen" erkennen. Die M. M. arrectores und die Schweissdrüsen boten im allgemeinen nichts besonderes. An den letzteren zeigte sich nur hier und da in dem die verdickte Hornschichte passirenden Theile des Ausführungsganges geringe Dilatation. Von den Veränderungen der Schweissdrüsen selbst, die sie mitunter in der Nachbarschaft grösserer Atheromcysten aufwiesen, soll später die Rede sein.

Atrophische Zustände der Haut und auch Anhäufung von Hornschichten finden sich bekanntlich bei alten Personen überhaupt nicht selten und werden sie gewiss mit Recht auf eine mangelhafte Energie der Lebensprozesse in der Haut bezogen; für den vorliegenden Fall möchte ich aber ganz besonders betonen die stellenweise excessive Anhäufung von Hornmasse und die Allgemeinheit der Retentionsdilatation, welche an Schnitten von den verschiedensten Körperstellen nachgewiesen werden konnte, sowie ferner die ausschliessliche Localisation der Dilatation in den Haarbälgen auf die oberen Abschnitte derselben und in den Talgdrüsen

Digitized by Google
Original from UNIVERSITY OF CALIFORNIA
Generated on 2019-07-10 15:34 GMT / http://hdl.handle.net/2027/uc1.b3743155
Public Domain in the United States, Google-digitized / http://www.hathitrust.org/access_use#pd-us-google

auf die Ausführungsgänge dieser, was für die späteren Erörterungen von Wichtigkeit erscheint.

An den Celloidin-Schnitten von den Atheromcysten zeigte sich zunächst immer dieselbe Beschaffenheit der Cystenwand. Diese war glatt und bestand aus kernarmem, fasrigem Bindegewebe, welches ohne scharfe Grenze in das benachbarte Bindegewebe übergieng. Niemals trug die durchwegs zarte Cystenwand an ihrer Innenfläche Papillen. Ihr Zellenbelag wurde lediglich von platten Epidermiszellen gebildet, welche 2—3 Lagen formirten und nirgends eine basale Cylinderzellenschichte erkennen liessen. Nach innen zu giengen diese nur hier und da Keratohyalinkörner enthaltenden Epidermiszellen in Hornzellen über, ohne dass es jedoch irgendwo möglich gewesen wäre, ein eigenes zusammenhängendes Stratum granulosum nachzuweisen. Der Cysteninhalt bestand aus Hornmassen, die hier und da concentrisch geschichtete Kugeln bildeten, weiter aus einem feinkörnigen Detritus, aus Fett, des öfteren in krystallinischer Form und meist auch aus abgestorbenen Haaren, welche losgelöst frei im Cysteninhalte lagerten und nicht selten noch Reste der Wurzelscheiden um sich erkennen liessen. Die Lagerung der Cysten war entweder eine rein cutane oder eine rein subcutane, oder aber die Cysten befanden sich mit ihren oberen Antheilen noch innerhalb der Cutis, während sie mit den unteren Partien schon in die Subcutis ragten. Die Verbindung der Cysten mit der Epidermis war bei manchen derselben eine ganz manifeste. Die Cysten mündeten dabei entweder als sogenannte Cooper'sche Bälge mit einer weiten, durch Hornmasse verstopften Oeffnung an der Hautoberfläche, oder es fand sich zwischen der Epidermis und der abgeschlossenen Cyste ein kurzer oder auch etwas längerer, bald selbst wieder erweiterter oder im Gegentheile obliterirter, aus Epidermiszellen gebildeter Gang, dessen Zellen direct mit den Epidermiszellen der Cystenwand zusammenflossen. In solchen Gängen war oft noch ein oder das andere Haar eingeschlossen. Bei den meisten Cysten konnte jedoch mit dieser Methode keinerlei Zusammenhang mit der Oberflächenepidermis erwiesen werden. An der unteren Fläche einzelner Cysten zeigte sich ein kürzerer oder längerer Strang ganz abgeplatteter Epidermiszellen angelagert, der sofort an den schon bei den geringfügig dilatirten Haarbälgen als atrophisch erkrankten basalen Theil des Haarbalges erinnerte.

Wenn nun auch schon aus diesen Befunden an den Celloidinschnitten der Atheromcysten, zusammengehalten mit dem Untersuchungsergebnisse der Haut im Allgemeinen klar hervorging, dass

Digitized by Google
Original from UNIVERSITY OF CALIFORNIA
Generated on 2019-07-10 15:34 GMT / http://hdl.handle.net/2027/uc1.b3743155
Public Domain in the United States, Google-digitized / http://www.hathitrust.org/access_use#pd-us-google

die Cysten dieses Falles durchwegs aus den physiologischen Hautfollikeln durch Retention des Talges, der losgelösten Haare und der successive gebildeten Hornmassen entstanden waren, dass sie aus ihrer ursprünglich gewiss immer cutanen Lage zum Theile in die Tiefe, in das subcutane Bindegewebe gerückt waren und dass bei vielen derselben allmälig der Zusammenhang zwischen ihnen und der Oberflächenepidermis gelöst worden war, so konnte doch erst durch die in grosser Zahl mittelst der *Paraffinmethode* ausgeführten lückenlosen Schnittserien ein sicheres Urtheil gewonnen werden über die Localisation der Cystenbildung in den einzelnen Theilen der Haarbälge und Talgdrüsen, über die etwaige Constanz des Haargehaltes in den Haarbalgcysten, über die relative Häufigkeit der Haarbalg- und Talgdrüsencysten, über die Art des Tieferrückens der Cysten, über die Lösung des Zusammenhanges mit der Oberflächenepidermis und über etwaige regressive Veränderungen an den Cysten.

Bezüglich der Frage nach der *Localisation der Cystenbildung in den einzelnen Theilen der Haarbälge und Talgdrüsen* ergaben die Schnittserien ganz sicheren Aufschluss. So zeigt Fig. 1 bei 40facher Vergrösserung ein Combinationsbild aus 34 aufeinanderfolgenden Serienschnitten einer hirsekorngrossen Cyste, welche in schräger Richtung in der Cutis lagerte und einen deutlichen Ausführungsgang besass, der durch Hornmassen und einige Härchen verstopft war. Die Wand war wie immer sehr zart und trug an ihrer Innenfläche ganz platte Epidermiszellen. Der Inhalt bestand aus obsolescirten Epidermisschüppchen, einer feinkörnigen fettigen Masse und etlichen Haarfragmenten. An dieser Cyste nun fanden sich freilich nicht an einem Schnitte zugleich sichtbar, sondern nur durch die Schnittserie eruirbar 3 Anhänge, 2 rechts und links, näher dem Ausführungsgange der Cyste, welche unzweifelhaft Ueberreste von Talgdrüsen darstellten und ein drehrunder nach unten zu, der sicherlich der basale Abschnitt des Haarbalges war und noch ein freilich schon losgelöstes Haar in sich enthielt. Eine Papilla pili konnte nicht mehr nachgewiesen werden, der Haarbalggrund befand sich eben in Atrophie. Diese Schnittserie zeigt meiner Meinung nach ganz bestimmt, dass diese Atheromcyste aus einem Haarbalge in Folge von Verstopfung des Ausführungsganges und zwar aus dem Theile des Haarbalges entstanden war, welcher der Einmündung der Talgdrüsen entsprach, sie zeigt weiter, wie in einer solchen Cyste Talg und Haare als Retentionsproduct angesammelt werden können, indem die anhängenden Talgdrüsen und der Haar-

Digitized by Google
Original from UNIVERSITY OF CALIFORNIA
Generated on 2019-07-10 15:34 GMT / http://hdl.handle.net/2027/uc1.b3743155
Public Domain in the United States, Google-digitized / http://www.hathitrust.org/access_use#pd-us-google

balggrund wenigstens eine Zeit lang noch fortproduciren, sie lässt aber endlich auch erschliessen, dass im Laufe der Zeit bei zunehmender Vergrösserung der Cyste diese selbst in Folge des Widerstandes seitens der angrenzenden Cutis die Talgdrüsen und den Haarbalggrund vollständig zur Atrophie gebracht hätte, so dass dann eine weitere Vergrösserung der Cyste nur durch allmälige Production von Hornschichte seitens der Epidermis möglich gewesen wäre. Sehr interessant war auch die Lagerung der Cyste. Sie hatte eine länglich eiförmige Gestalt und reichte, wiewohl noch ganz in der Cutis gelegen, mit dem tiefsten Punkte bereits ganz nahe an die Subcutis heran. Offenbar war die Dilatation des Haarbalges an Stelle der Einmündung der Talgdrüsen keine gleichmässige gewesen, sondern nach der einen Seite hin in höherem Grade erfolgt. Wäre diese Cyste noch weiter gewachsen, so hätte sie wahrscheinlich gerade nach unten zu die weitere Vergrösserung erfahren und wäre mit diesem unteren Theile in die Subcutis eingetreten.

Nicht minder instructiv ist Fig. 2, welche einen der mittleren Schnitte von 58 Serienschnitten durch einen hanfkorngrossen, cutan gelagerten, sogenannten Cooper'schen Balg bei 30facher Vergrösserung wiedergiebt. Der Ausführungsgang ist relativ weit aber fest verschlossen durch derbe Hornmassen. Die Wand der Cyste zeigt überall an der Innenfläche in 2—3 Lagen geschichtete, stark abgeplattete Epidermiszellen. Der Inhalt besteht der Hauptmasse nach aus obsolescirter Epidermis, weiter aus spärlichem fettigem Detritus und etlichen vielfach zusammengebogenen Haaren, die in jedem Präparate mehrfach durchschnitten erschienen. Von Talgdrüsen war an keinem der Schnitte mehr etwas zu sehen, wohl aber fand sich auch an dieser schon etwas grösseren Atheromcyste nach unten zu ein dem atrophischen Haarbalggrunde entsprechender Anhang, welcher eine mit der Cystenepidermis continuirlich zusammenhängende, durch 11 Schnitte sich fortsetzende, aus atrophischen Epidermiszellen gebildete dünne Platte darstellte, die an ihrem der Cyste abgewandten Rande eine durch centrale Anhäufung von Hornzellen und kleinen Härchen bedingte, augenscheinlich dem tiefsten Punkte des einstigen Haarbalges entsprechende Verdickung trug. Auch hier kann es keinem Zweifel unterliegen, dass die Atheromcyste aus demselben Abschnitte eines Haarbalges entstanden war, wie die in Fig. 1 abgebildete Cyste. Ein Unterschied bestand nur insofern, als hier der Haarbalggrund durch die grösser gewordene Cyste eine Auszerrung und Abplattung erfahren

Digitized by Google
Original from UNIVERSITY OF CALIFORNIA
Generated on 2019-07-10 15:34 GMT / http://hdl.handle.net/2027/uc1.b3743155
Public Domain in the United States, Google-digitized / http://www.hathitrust.org/access_use#pd-us-google

hatte und weiter darin, dass die Talgdrüsen schon frühzeitig vollständig geschwunden waren, so dass der Cysteninhalt ausser den einst vom Haarbalggrunde gelieferten Haaren und der gewiss nur allmälig gebildeten Hornmasse nur sehr wenig fettigen Detritus aufwies.

Dieser soeben geschilderte, den Atheromcysten anhängende Haarbalggrund liess sich nun mit Hilfe der Schnittserien fast bei allen Haarbalgcysten deutlich nachweisen, so dass ich denselben geradezu als *ein typisches Attribut der Haarbalgcysten* ansehen musste und daraus weiter den Schluss ziehen konnte, dass *immer nur eine und dieselbe Stelle des Haarbalges, nämlich die der Einmündung der Talgdrüsen entsprechende Partie, Sitz der Cystenbildung* gewesen war. Der vom Haarbalggrunde gebildete Cystenanhang lagerte meist an der unteren Fläche der Cysten, gar nicht selten aber auch seitlich, was in Anbetracht der Fig. 1, welche ja die excentrische Entwickelung der Cyste aus dem Haarbalge demonstrirt, nicht Wunder nehmen kann. Immer war der Anhang von atrophischen Epidermiszellen formirt und ganz gewöhnlich stark abgeplattet, so dass er durch viele Schnitte hindurch zu sehen war und eine Art Kappe um einen Theil der Cystenoberfläche bildete. Bald hieng er an einem Rande, bald mehr oder weniger in der Mitte mit dem Cystenwandepithel substantiv zusammen. Für letzteres konnte leicht eine Erklärung gewonnen werden durch Befunde, wie einen solchen Fig. 3 bei 21facher Vergrösserung darstellt. Es handelte sich hier um eine halberbsengrosse, in 103 Schnitte zerlegte Haarbalgcyste, bei welcher der nach unten zu anhängende, mit der Cyste noch weit communicirende, durch Hornmasse selbst auch etwas ausgedehnte, durch 22 Schnitte zu verfolgende Haarbalggrund so von der Cyste her abgeplattet worden war, dass sich nach rechts und links von seiner Communicationsstelle mit der Cyste an ihm ein Abplattungsrecessus entwickelt hatte. Bei weiterem Wachsthum der Atheromcyste und fortschreitender Abplattung des Haarbalggrundes wäre es in diesem Falle zu einem in seiner Mitte mit der Cyste zusammenhängenden, kappenförmigen Appendix gekommen. Oefters fanden sich noch in dem auch ganz atrophischen und vollkommen abgeplatteten Haarbalggrunde wie in Fig. 2 einzelne Haarreste, mitunter in concentrisch geschichtete Hornmassen eingeschlossen. Zu meiner Ueberraschung zeigten selbst noch relativ grosse Haarbalgcysten so über bohnengrosse solche dann auch subcutan gewordene Haarbalgcysten oft deutlich den geschilderten Anhang (s. Fig. 5). Die Dimension des Anhanges war

Digitized by Google
Original from UNIVERSITY OF CALIFORNIA
Generated on 2019-07-10 15:34 GMT / http://hdl.handle.net/2027/uc1.b3743155
Public Domain in the United States, Google-digitized / http://www.hathitrust.org/access_use#pd-us-google

sehr verschieden, mitunter überdeckte er fast $^1/_4$ der ganzen Peripherie einer Haarbalgcyste. Dass er vollständig verschwinden kann, halte ich entschieden für möglich, wenn ich ihn auch, lückenlose Schnittserien vorausgesetzt, nur bei sehr wenigen Haarbalgcysten vermisste. Er mag eben mitunter durch den Druck seitens der Cyste zerstört werden.

Auch über die *Localisation der Cystenbildung in den Talgdrüsen*, die übrigens sehr viel seltener war, ergaben die Schnittserien befriedigende Aufklärung. Bei eben beginnender Cystenbildung in den Talgdrüsen fand sich die Dilatation deutlich *beschränkt auf den Ausführungsgang der betreffenden Drüse* und hiengen diesen die noch mit reichlichen Talgzellen gefüllten Drüsenacini an. Beim Weiterwachsen der Dilatation verschwanden die Drüsenläppchen allmälig ganz und existirte dann eine Cyste, welche an geeigneten Präparaten übrigens noch deutlich durch ihre Lagerung zum Haarbalge und durch den continuirlichen Zusammenhang mit dem Epithel desselben ihre Genese aus einer Talgdrüse erkennen liess. Ich verweise in dieser Hinsicht auf Fig. 4, welche ein Combinationsbild aus 28 aufeinanderfolgenden Schnitten einer miliaren Talgdrüsencyste bei 50facher Vergrösserung giebt Die von abgeplatteter Epidermis ausgekleidete, Fettdetritus und Hornschichte aber keine Haare enthaltende Cyste hieng mit der Epidermis des verdrängten Haarbalges continuirlich zusammen und liess an 2 Schnitten nach oben zu noch einen anhängenden Rest eines Talgdrüsenläppchens erkennen, der augenscheinlich bereits ausser Function gesetzt worden war, und wahrscheinlich in nicht zu ferner Zeit vollständig verschwunden wäre.

Der *Inhalt* der Haarbalgcysten war, wie schon erwähnt, ein verschiedener. Zwar konnte man darin immer bald spärliche, bald reichlichere abgestorbene, marklose Haare finden, der Fettgehalt derselben variirte aber so wie der Gehalt an Hornmasse sehr bedeutend. Es gab Haarbalgcysten, welche, so wie die in Fig. 2 dargestellte, nur sehr wenig Fettdetritus, dafür um so mehr Hornmasse aufwiesen und andererseits zeigten andere auch recht grosse Haarbalgcysten wieder fast ausschliesslich Fettdetritus als Inhalt. Es hieng das offenbar zusammen mit dem verschiedenen Verhalten der den betreffenden Haarbälgen zugehörenden Talgdrüsen. Giengen diese frühzeitig ein, so konnte die betreffende Haarbalgcyste nur wenig Fettdetritus enhalten. Bestanden sie aber länger fort, so dauerte auch ihre Secretion an und der Cysteninhalt wurde überwiegend fettig. Dass selbst bei über bohnengrossen Haarbalgcysten

Digitized by Google
Original from UNIVERSITY OF CALIFORNIA
Generated on 2019-07-10 15:34 GMT / http://hdl.handle.net/2027/uc1.b3743155
Public Domain in the United States, Google-digitized / http://www.hathitrust.org/access_use#pd-us-google

noch Talgdrüsen als Anhänge der Cystenwand bestehen konnten und augenscheinlich auch noch secernirten, zeigt sehr schön die Fig. 5, welche bei 15facher Vergrösserung ein Combinationsbild aus 211 Serienschnitten einer über bohnengrossen, bereits in die Subcutis vorgerückten Haarbalgcyste darstellt. In 40 Schnitten hieng nach unten zu eine reichlich Talgzellen enthaltende Talgdrüse an, die in weiter Communication mit der Cyste stand. Der nach links befindliche, dem Haarbalggrund entsprechende Anhang liess sich durch 37 Schnitte verfolgen.

Die Talgdrüsencysten liessen selbstverständlich nie Haare in sich constatiren, enthielten aber nur Anfangs, so lange sie noch ganz klein waren, ausschliesslich oder doch überwiegend Talg. In den grösseren, die keine anhängenden Drüsenläppchen mehr zeigten, bestand das Contentum der Hauptsache nach aus Hornmasse.

Hatte bei den Haarbalgcysten die Bildung von Haaren aus dem Haarbalggrunde und Talgsecretion aus anhängenden Talgdrüsen und bei den Talgdrüsencysten die Secretion seitens der noch vorhandenen Drüsenläppchen aufgehört, so waren offenbar beide Arten von Cysten hinsichtlich ihrer Vergrösserung nur mehr angewiesen gewesen auf die Bildung von Hornschichte aus den Wandepithelien, was gewiss sehr langsam vor sich gieng und so nur ein ganz allmäliges Weiterwachsen der Cysten ermöglichte. Damit stimmte auch, wie ich gleich erwähnen will, die Angabe des Trägers aller dieser Cysten, dass er dieselben durch viele Jahre i. e. schon seit seiner Kindheit bemerkt hatte.

Wenn ich mir aus den in grosser Zahl untersuchten Atheromcysten ein Urtheil über die Häufigkeit der Haarbalgcysten einerseits und der Talgdrüsencysten andererseits bilden soll, muss ich mich dahin aussprechen, dass *die Haarbalgcysten in diesem Falle ungemein viel häufiger waren als die Talgdrüsencysten*, von welch letzteren ich übrigens nur kleine nämlich nur hirsekorngrosse Exemplare antreffen konnte. Alle grösseren Cysten waren Haarbalgcysten, wie sich bei der Zerlegung in Schnittserien aus dem anhängenden Reste des Haarbalggrundes und sonst bei der Untersuchung ihres Inhaltes aus dem Vorkommen von Haaren in ihrem Contentum constatiren liess.

Ursprünglich lagerten gewiss alle Cysten in der Cutis, wie das nach der oben geschilderten Localisation der beginnenden Cystenentwickelung in den Haarbälgen und Talgdrüsen bestimmt behauptet werden kann. *Erst beim weiteren Wachsthum rückten einzelne der Cysten in die Tiefe*, während andere immer in der Cutis ver-

Digitized by Google
Original from UNIVERSITY OF CALIFORNIA
Generated on 2019-07-10 15:34 GMT / http://hdl.handle.net/2027/uc1.b3743155
Public Domain in the United States, Google-digitized / http://www.hathitrust.org/access_use#pd-us-google

blieben. Talgdrüsencysten sah ich nie anderswo als in der Cutis, was bei dem Umstande, als sie stets nur sehr klein waren, leicht verständlich ist. Die in der Cutis befindlichen Haarbalgcysten waren bis erbsengross und wölbten oft die Hautoberfläche halbkugelig vor, die grösseren Haarbalgcysten lagerten entweder mit ihrem unteren Abschnitte oder aber gänzlich in der Subcutis. Das Tieferrücken derselben erfolgte augenscheinlich in der Weise, dass zuerst ein Theil der Cyste und allmälig immer mehr von derselben in die Subcutis eintrat, bei welchem Vorgange in der That die von verschiedenen Autoren angeführten, zu den Haarbälgen reichenden Fortsätze des subcutanen Bindegewebes die Strasse bildeten, auf der dieses Tieferrücken vor sich gieng. Diejenigen Haarbalgcysten, welche relativ frühzeitig, wenigstens mit einem Theile in die Subcutis hatten gelangen können, besassen wegen des geringen Widerstandes seitens der Subcutis auch gewiss günstigere Bedingungen für ein stärkeres Wachsthum besonders dann, wenn wie bei der in Fig. 5 dargestellten Cyste die anhängenden Talgdrüsen mit in die Subcutis getreten waren, da diese auf solche Art weniger leicht der Druckatrophie anheimfallen konnten.

Mit besonderem Interesse studirte ich *das Verhalten des sogenannten Ausführungsganges der Cysten*. Darnach liessen sich die Cysten und zwar die Haarbalgcysten (die Talgdrüsencysten zeigten immer die in Fig. 4 dargestellten Verhältnisse) in 3 Categorien theilen, nämlich 1) in Cysten, bei denen die Ausführungsöffnung makroskopisch zu sehen war — sogenannte Cooper'sche Bälge — 2) in Cysten, bei welchen der makroskopisch nicht sichtbare Ausführungsgang mit Hilfe von Schnittserien mikroskopisch sicher constatirt werden konnte und 3) in Cysten, bei welchen auch mikroskopisch ein Ausführungsgang auch an Schnittserien nicht mehr erweislich war. Bei der 1. Categorie von Cysten, wie eine solche in Fig. 2 dargestellt ist, zeigte sich die mitunter stecknadelkopfgrosse Haarbalgöffnung stets durch derbe Hornmassen und Schmutz solide verschlossen und ging in der Umrandung der halsartigen Oeffnung die Epidermis, welche die Cyste auskleidete, direct über in die Epidermis der Umgebung. Von diesen Cooper'schen Bälgen gab es hier und da Uebergänge zur 2. Categorie von Cysten, indem man mitunter an Durchschnitten durch cutan gelagerte kleine Cysten, welche von aussen keine Oeffnung hatten warnehmen lassen, mit freiem Auge einen kurzen, relativ dicken Verbindungsstrang zwischen der Cyste und der Oberflächenepidermis erblicken konnte, der sich dann, wie bei Fig. 1, mikroskopisch wirklich als Ausführungs-

Digitized by Google
Original from UNIVERSITY OF CALIFORNIA
Generated on 2019-07-10 15:34 GMT / http://hdl.handle.net/2027/uc1.b3743155
Public Domain in the United States, Google-digitized / http://www.hathitrust.org/access_use#pd-us-google

ende eines Haarbalges erwies. Das gewöhnliche bei den Cysten der 2. Categorie war aber, dass man auch auf den Durchschnitten mit unbewaffnetem Auge nichts vom Ausführungsgange sehen konnte, sondern erst durch sorgfältige mikroskopische Untersuchung die Ueberzeugung von der Existenz eines solchen zu gewinnen war. Hier trat ganz besonders die Wichtigkeit der Methode der lückenlosen Schnittserien hervor. Ohne diese Methode wäre es meiner Ansicht nach nur sehr selten möglich gewesen, den Ausführungsgang überhaupt zu finden und die gleich zu schildernden Verlängerungen und Verbiegungen desselben zu erkennen. In dieser Hinsicht sei als Paradigma angeführt die halberbsengrosse cutan gelagerte Haarbalgcyste, von welcher ein Combinationsbild aus 110 Schnitten bei 31facher Vergrösserung in Fig 6 dargestellt ist. Sie war von abgeplatteter Epidermis ausgekleidet und enthielt in sich Fettdetritus, meist zu Perlkugeln geschichtete Hornmassen und in diese eingeschlossen etliche Haare. Aus 31 Schnitten liess sich der in der Fig. 6 als in einer Ebene befindlich gezeichnete Zusammenhang mit der Oberflächenepidermis reconstruiren und zwar als ausgezerrter, noch mit einem Haare versehener Ausführungstheil des Haarbalges, dessen Epidermiszellen an dem rechten Rande der Cyste tangential zusammenflossen mit der die Cyste auskleidenden Epidermis. Dieser Ausführungstheil des Haarbalges war stark gebogen, so dass er auf vielen Präparaten nur als Querschnitt zu sehen war und es wohl nicht denkbar ist, dass derselbe auf einem einzigen Durchschnitte in seiner ganzen Länge getroffen worden wäre. Durch die Serie aber konnte man sich von seiner Gegenwart leicht überzeugen und weiter noch bestimmt behaupten, dass er eben nur der oberste Theil des Haarbalges gewesen war, indem die Cyste selbst wieder an ihrer unteren Peripherie den als atrophischen Haarbalggrund zu deutenden kappenförmigen Anhang trug, der durch 35 Schnitte hindurch zu sehen war und nach links hin unzweifelhaft mit der Epidermis der Cystenwand in Verbindung stand. Sehr gut zeigte die Auszerrung und die Windung des Ausführungsganges i. e. des obersten Theiles des Haarbalges auch die Haarbalgcyste von Fig. 3. Hier erforderte es 21 Schnitte, um den Zusammenhang des dem obersten Theile des Haarbalges entsprechenden Epidermisstranges mit der Cystenwand zu constatiren, so stark war die Zerrung und Biegung desselben gewesen. Oft waren es wahre Geduldproben, den Ausführungsgang nachzuweisen und bekam ich den Eindruck, dass derselbe häufig nicht blos hochgradig gezerrt und verlängert worden war, sondern auch,

Digitized by Google
Original from UNIVERSITY OF CALIFORNIA
Generated on 2019-07-10 15:34 GMT / http://hdl.handle.net/2027/uc1.b3743155
Public Domain in the United States, Google-digitized / http://www.hathitrust.org/access_use#pd-us-google

sowie es von dem Haarbalggrunde geschildert wurde, eine Abplattung erfahren hatte. Einmal zeigte sich neben der Insertion des verödeten und gezerrten obersten Theiles des Haarbalges an der Cystenwand gleich auch der Abgang des atrophischen und sehr lang gewordenen Haarbalggrundes, so dass hier gefolgert werden musste, dass die Cyste nur aus der einen Seite des der Einmündung der Talgdrüsen entsprechenden Haarbalgabschnittes hervorgegangen war, wie dies übrigens in einem früheren Stadium die Fig. 1 hatte erkennen lassen.

Diese Untersuchung zeigte also deutlich, dass aus einzelnen Schnitten solcher Cysten ein Urtheil über die Existenz oder das Fehlen des „Ausführungsganges" wohl nur höchst selten bestimmt ausgesprochen werden könnte, dass es aber auch gewiss ganz unmöglich wäre, durch die makroskopische Präparation bei den Cysten dieser Categorie den ja oft ungemein gezerrten epidermidalen Verbindungsstrang zwischen der Cystenwand und der Oberflächenepidermis zu erweisen.

In die 3. Categorie von Cysten gehörten vor allem sämmtliche subcutane, dann aber auch viele noch cutan gelagerte Haarbalgcysten. Bei den ersteren (v. z. B. Fig. 5) gelang es mir nie, auch nur einen Rest des Ausführungsganges zu finden, bei den letzteren war entweder das Gleiche der Fall, oder es zog von der Epidermis eine Strecke weit ein obliterirter, etwa noch ein Haar enthaltender oberster Theil eines Haarbalges gegen die Cyste hin, ohne sie jedoch aber zu erreichen, so dass auch angenommen werden konnte, dass das betreffende obere Haarbalgende gar nicht zu der unterliegenden Haarbalgcyste gehörte. Der oberste Theil des Haarbalges war offenbar nur bis zu einem gewissen Grade auszerrbar gewesen, weswegen er bei allen subcutanen Cysten, aber auch bei vielen noch cutanen Cysten, wenn nicht etwa besondere allerdings nicht weiter eruirbare günstige Verhältnisse obwalteten, in seiner Continuität unterbrocheu worden war, so dass dann die Haarbalgcysten ausser Zusammenhang mit der Oberflächenepidermis standen.

Unter der grossen Zahl von Schnittserien traf ich auch mehrmals auf *regressiv veränderte und auf geborstene Cysten.* So fand ich einmal eine ziemlich tief im subcutanen Gewebe gelagerte, halberbsengrosse, augenscheinlich vollständig abgestorben gewesene Haarbalgcyste, welche in 49 Schnitte zerlegt werden konnte. Ihre aus sehr kernarmem, dichtem fasrigem Bindegewebe bestehende Wand war gefaltet und entbehrte vollständig der Epidermisauskleidung. In ihrer Höhle fand sich ein nicht weiter definirbarer

Digitized by Google
Original from UNIVERSITY OF CALIFORNIA
Generated on 2019-07-10 15:34 GMT / http://hdl.handle.net/2027/uc1.b3743155
Public Domain in the United States, Google-digitized / http://www.hathitrust.org/access_use#pd-us-google

Detritus und liessen sich einzelne Stücke von in Zerfall begriffenen Haaren wahrnehmen. Dass diese Cyste wirklich eine Haarbalgcyste gewesen war, scheint mir nach dem Befunde von Haarstücken in ihrem Inhalte nicht zweifelhaft. Sie musste aber seit Längerem abgestorben gewesen sein, da die Wand keine Epidermisbedeckung mehr besass, und, wie die Faltung zeigte, wahrscheinlich durch allmälige Resorption des Inhaltes bereits Verkleinerung der Cyste eingetreten war.

Sehr eigenthümliche Bilder gaben die geborstenen Cysten. In einer Schnittserie eines Hautstückchens von dem einen Vorderarme zeigte sich in 20 aufeinanderfolgenden Schnitten ein Aggregat von Detritus, Kalkmassen und Haarfragmenten und ein ringförmiges Knochenstückchen in der Cutis, umgeben von etwas Granulationsgewebe. An dem Knochenringe waren aussen stellenweise deutliche Osteoblasten wahrzunehmen. Ich stehe nicht an, diesen Befund als Product einer Haarbalgcystenberstung zu deuten. Der Detritus, die Kalkmassen und die Haarfragmente entsprachen dem einstigen Cysteninhalte, der Knochenring war vielleicht aus einem Reste des bindegewebigen Balges entstanden, wie ja auch *Klebs*[1]) das Auftreten von Verknöcherung in der Cystenwand in Form kleiner Schüppchen beschreibt.

In derselben Schnittserie zeigte sich eine grosse Perlkugel, die in der Cutis lag und dicht umschlossen wurde von Riesenzellen enthaltendem jugendlichem Granulationsgewebe. Da sich in keinem der 25 Schnitte, welche die Perlkugel betrafen, Haare finden liessen, möchte ich glauben, dass es sich hier vielleicht um den durch Zugrundegehen des Balges (vide eine ähnliche Angabe bei *Rokitansky*[2]) frei gewordenen Inhalt einer Talgdrüsencyste gehandelt haben mochte.

Nicht unerwähnt will ich endlich lassen, dass ich mitunter in *der Nähe von grösseren Cysten pathologische Veränderungen in einzelnen anliegenden Schweissdrüsen* nachweisen konnte, so mehrmals einen Zerfall der Drüsenepithelien zu feinkörnigem Detritus und einmal eine ziemlich beträchtliche Dilatation der Drüsencanälchen durch eine mit Cochenillealaun intensiv sich färbende colloide Masse. Immer machte es hierbei den Eindruck, als wenn die Schweissdrüsen eben nur durch den Druck der benachbarten Atheromcysten verändert worden wären.

Ueberblicke ich die Resultate der Untersuchungen in dem

[1]) l. c. [2]) l. c.

Digitized by Google
Original from UNIVERSITY OF CALIFORNIA
Generated on 2019-07-10 15:34 GMT / http://hdl.handle.net/2027/uc1.b3743155
Public Domain in the United States, Google-digitized / http://www.hathitrust.org/access_use#pd-us-google

eben mitgetheilten Falle multipler universeller Atheromcystenbildung aus den physiologischen Hautfollikeln, welcher Fall durch die grosse Zahl der Cysten einer sonst nur schwer zu erlangenden Collection zahlreicher Fälle einzelner solcher Cysten sicherlich identischer Natur gleichkommt und bei der Verschiedenheit der Stadien, in denen die Cysten angetroffen wurden, eine geschlossene Entwicklungsreihe darstellt, so glaube ich, dass es gerechtfertigt ist, daraus *allgemeine Schlüsse über die Genese und das weitere Verhalten der aus den physiologischen Hautfollikeln entstandenen Atheromcysten* überhaupt zu ziehen und daraus auch weiter die für solche Atheromcysten der Haut und des Unterhautzellgewebes charakteristischen anatomischen Merkmale abzuleiten.

Das erste bei einer Cystenbildung aus den physiologischen Hautfollikeln ist augenscheinlich immer eine Verlegung des oberen Endes des Haarbalges durch Hornmassen, wobei dieses obere Ende dilatirt sein kann, oder aber auch im Gegentheil Verengerung zeigen kann. Darauf folgt nun entweder eine Erweiterung des der Einmündungsstelle der Talgdrüsen entsprechenden Theiles des Haarbalges durch Talgdrüsensecret, durch vom Haarbalggrunde fort producirte Haare und durch Hornmasse, womit die sehr viel häufigeren Haarbalgcysten angelegt erscheinen, oder es kommt, wahrscheinlich bei tiefer hinab reichender Verlegung des Haarbalges, was aber viel seltener ist, zu einer Dilatation des Ausführungsganges einer Talgdrüse zunächst durch von den Drüsenbläschen gelieferten und retentirten Talg, weiter auch durch Hornmasse, wodurch die eigentlichen Talgdrüsencysten gegeben sind. In beiden Fällen stellt sich immer sehr bald Abplattung der Epidermiszellen des Haarbalges oder des Ausführungsganges der Talgdrüsen im Bereiche der Erweiterung ein, so dass dann nirgends mehr andere als ganz flache schuppenförmige Epidermiszellen sich finden. Aus dem Haarbalggrunde scheint merkwürdigerweise niemals eine eigentliche Cystenbildung zu erfolgen, wenn er auch hier und da etwas erweitert getroffen wird wie in Fig. 3, derselbe scheint vielmehr allmälig zu dem früher geschilderten Anhange zu veröden oder ganz zu verschwinden, so dass also nur eine ganz bestimmte Stelle des Haarbalges als für die Cystenbildung praedestinirt betrachtet werden muss. Ebenso dürfte nie bei den Talgdrüsen aus den Drüsenläppchen selbst, sondern nur aus dem Ausführungsgange eine Cyste werden.

Die weiteren Vergrösserungen der Cysten hängt dann gewiss von verschiedenen Momenten ab. Talgdrüsencysten dürften über-

Digitized by Google
Original from UNIVERSITY OF CALIFORNIA
Generated on 2019-07-10 15:34 GMT / http://hdl.handle.net/2027/uc1.b3743155
Public Domain in the United States, Google-digitized / http://www.hathitrust.org/access_use#pd-us-google

haupt nie sehr gross werden, da sie nach dem baldigen Veröden der zu dem dilatirten Ausführungsgange gehörigen Drüsenläppchen nur auf Vergrösserung durch Hornmassenproduction angewiesen sind, welche bei der atrophischen Beschaffenheit der die Cyste auskleidenden Epidermis sicherlich sehr langsam von Statten geht. Bei den Haarbalgcysten hingegen kommt ausser der Anhäufung retentirter Haare, welche sich mitunter in grösserer Zahl in den Cysten finden und der allerdings auch hier nicht importanten Hornmassenbildung auch noch hinzu die eventuell lange fortdauernde Secretion von Talg in die Cyste seitens der anhängenden Talgdrüsen, was dann der Fall ist, wenn durch günstige Situation dieser, etwa Lagerung derselben an einer Stelle der Cyste, welche bald in das lockere subcutane Bindegewebe tritt, ihre Verödung durch Druck seitens der Nachbarschaft vermieden wird. Damit wäre gut in Einklang zu bringen die Thatsache, dass alle grösseren Cysten wenigstens zum Theile subcutan lagerten und überwiegend Fettdetritus als Inhalt aufwiesen. Das Hinunterrücken der Haarbalgcysten in die Subcutis kommt ganz entschieden vor und ist gar kein so seltenes Ereigniss. Es erfolgt in dem lockeren Gewebe, welches den Grund des Haarbalges mit der Subcutis verbindet, als einem locus minoris resistentiae. Beim Tieferrücken der Haarbalgcysten trennt sich allmälig die Cyste von dem verlegten oberen Ende des Haarbalges, welches Haarbalgstück zwar lange ausgezerrt werden kann, aber schliesslich doch in seiner Continuität unterbrochen wird, so dass dann auch mikroskopisch bei den subcutanen Haarbalcysten durchwegs aber auch oft bei noch cutan gelagerten Cysten selbst an lückenlosen Schnittserien keine Spur des einstigen Ausführungsganges des betreffenden Haarfollikels mehr zu finden ist.

Die aus den physiologischen Hautfollikeln entstandenen Atheromcysten können schliesslich auch als solche zu Grunde gehen. Sie können veröden und verschrumpfen oder ihren Balg verlieren, so dass ihr Inhalt als fremder Körper in dem umgebenden Gewebe sich befindet.

Bezüglich der anatomischen Charakterisirung der aus den physiologischen Hautfollikeln entstandenen Atheromcysten wären also zu betonen: 1. Die nicht sehr bedeutende Grössenentwicklung der Cysten überhaupt, namentlich aber der an Häufigkeit weit hinter den Haarbalgcysten zurückbleibenden Talgdrüsencysten, welche wahrscheinlich nur Hanfkorngrösse erreichen, während die Haarbalgcysten sicher auch grösser werden können und in dem geschilderten Falle bis nussgross geworden waren[1]). 2. Das Niveau

Digitized by Google
Original from UNIVERSITY OF CALIFORNIA
Generated on 2019-07-10 15:34 GMT / http://hdl.handle.net/2027/uc1.b3743155
Public Domain in the United States, Google-digitized / http://www.hathitrust.org/access_use#pd-us-google

der Cysten, welches verschieden sein kann, indem bewiesen wurde, dass auch rein subcutan gelagerte Haarbalgcysten vorkommen. 3. Die ganz zarte Wandbeschaffenheit. 4. Die Auskleidung der Cystenwand mit einem 2 – 4schichtigen *abgeplatteten* Epithel, welches nirgends mehr grössere Zellen, namentlich nicht eine basale Cylinderzellenschichte erkennen lässt. 5. Das vollständige Fehlen von Papillen an der Innenfläche der Cysten. 6. Der constante Gehalt der Haarbalgcysten an abgestorbenen Haaren, das öftere Ueberwiegen der Hornmasse in den kleinen Cysten und das constante Ueberwiegen des Fettdetritus in den grösseren Cysten. 7. Das relativ sehr häufige Vorkommen eines dem atrophischen Haarbalggrunde entsprechenden Anhanges der Haarbalgcysten, zumal an der unteren Fläche derselben. 8. Die häufige Nachweisbarkeit des einstigen sogenannten Ausführungsganges der Haarbalgcysten, i. e. des oberen Endes des Haarbalges, aus welchem die betreffende Cyste entstanden war, sei es in Form einer makroskopisch sichtbaren Oeffnung wie bei den Cooper'schen Bälgen, sei es in Form eines oft stark gezerrten und verdünnten, mitunter noch ein Haar enthaltenden Stranges von Epidermiszellen zwischen der Oberflächenepidermis und der Cyste, welcher Strang entweder auf dem höchsten Punkte der Cyste oder, wenn die Cyste durch excentrische Ausweitung des Haarbalges zur Entwicklung kam, seitlich mit dem Epithel der Cystenwand zusammenfliesst. Endlich 9. die Ubiquität der Cysten, welche sich eben überall dort finden können, wo Follikel in der Haut existiren und keine besondere sogenannte fissurale Stellung zu zeigen brauchen.

Es war nun gewiss von Interesse, mit den Untersuchungsresultaten des geschilderten Falles multipler universeller Atheromcystenbildung, welche sicherlich von den physiologischen Hautfollikeln ausgegangen war, die Erfahrungen zu vergleichen, welche ich bei den sonst in grosser Zahl untersuchten Atheromcysten der Haut und des Unterhautzellgewebes anderer Fälle zu machen Gelegenheit gehabt hatte. Hierbei zeigte sich sofort, dass diese sonstigen Atheromcysten nach ihren anatomischen Verhältnissen in 2 essentiell verschiedene Gruppen gesondert werden mussten, von denen die eine vollkommen zusammenfiel mit der Art von Cysten, wie sie in dem früher geschilderten Falle angetroffen wurden, während die andere wesentlich differente anatomische Charaktere aufwies.

[1]) *Porta* (l. c.), beschreibt sogar bis hühnereigrosse, mit Ausführungsöffnung versehene Cysten der physiologischen Hautfollikel.

Digitized by Google
Original from UNIVERSITY OF CALIFORNIA
Generated on 2019-07-10 15:34 GMT / http://hdl.handle.net/2027/uc1.b3743155
Public Domain in the United States, Google-digitized / http://www.hathitrust.org/access_use#pd-us-google

Die *Cysten der ersten Art* waren stets nur klein, höchstens bis nussgrosse Cysten, welche theils cutan, theils subcutan lagerten, eine ganz zarte, vollkommen glatte, i. e. allenthalben ganz und gar papillenlose Wand besassen und an ihrer Innenfläche nirgends eine andere Auskleidung als eine 2—4schichtige Lage vollkommen abgeplatteter Epidermiszellen erkennen liessen. Mit Ausnahme einiger ganz kleiner, nämlich bis hanfkorngrosser Cystchen enthielten diese Cysten stets einzelne abgestorbene Haare in sich, welche in das aus Hornmasse und Fettdetritus in wechselndem Mengenverhältnisse bestehende Contentum eingeschlossen waren. Zerlegte ich solche Cysten in Schnittserien, so fand ich nahezu regelmässig die typischen Befunde, wie sie von den Haarbalgcysten des früher geschilderten Falles angegeben wurden, d. h. den atrophischen Haarbalggrund als Anhang der unteren oder seitlichen Partien der Cystenwand und den verstopften, entweder erweiterten oder aber obliterirten und dann auch ausgezerrten Ausführungsgang zwischen der Cyste und der Oberflächenepidermis. So zeigt z. B. Fig. 7 bei 29facher Vergrösserung ein Combinationsbild aus 99 Schnitten eines etwas über erbsengrossen cutan gelagerten sogenannten Cooper'schen Balges aus der Haut der vorderen Bauchwand einer 24jähr. Frau. Die vollkommen glatte Wand trug an ihrer Innenfläche eine bis 4schichtige Lage abgeplatteter Epidermiszellen, welche nach innen zu Keratohyalinkörner in sich enthielten. Der Inhalt der Cyste bestand aus sehr viel Hornmasse, wenig Fettdetritus und etlichen losgelösten Haaren. An 13 Schnitten war der weite durch ein Haar enthaltende Hornmasse und Schmutz verstopfte Ausführungsgang und an 5 Schnitten der noch ein Haar einschliessende atrophische Haarbalggrund zu sehen. Eine andere Haarbalgcyste stellt Fig. 8 dar. Dieselbe ist combinirt aus 52 ebenfalls lückenlos aufeinanderfolgenden Schnitten durch eine hanfkorngrosse cutan gelagerte Atheromcyste von der Halshaut einer 46jähr. Frau, welche in der Nachbarschaft dieser Cyste noch circa 20 weitere ganz ebenso aussehende Cysten gehabt hatte. Man sieht hier, wie die mit spärlichen abgeplatteten Epidermiszellen ausgekleidete, glattwandige Cyste, welche viel Hornmasse, wenig Fettdetritus und ziemlich viel Haarfragmente enthielt, einerseits nach unten zu einen augenscheinlich dem atrophischen Haarbalggrunde entsprechenden Anhang trägt und andererseits an ihrer rechten Seite in continuirlicher Verbindung steht mit dem stark ausgezerrten, an seinem cutanen Ende durch Hornmasse verstopften Ausführungstheile des Haarbalges. Dieser obere Theil des Haarbalges war durch

Digitized by Google
Original from UNIVERSITY OF CALIFORNIA
Generated on 2019-07-10 15:34 GMT / http://hdl.handle.net/2027/uc1.b3743155
Public Domain in the United States, Google-digitized / http://www.hathitrust.org/access_use#pd-us-google

12 Schnitte, der Haarbalggrund durch 13 Schnitte zu verfolgen. Solche Cysten fand ich an den verschiedensten Stellen des Körpers, nur nie dort, wo Haarbälge und Talgdrüsen fehlen. Am häufigsten fanden sie sich im Gesichte, am Halse, an der Vorderseite der Brust und des Unterleibes sowie am Scrotum.

Zweifellos waren alle diese Cysten der ersten Art vollkommen identisch mit den Cysten des früher geschilderten Falles multipler universeller Atheromcystenbildung, sie waren eben auch Retentionscysten der physiologischen Hautfollikel zumal der Haarbälge und bestätigten in allem und jedem die schon früher erörterten Anschauungen über die Genese solcher Cysten und über die anatomische Charakterisirung derselben. Als diesen Atheromcysten sehr nahestehend muss ich nach meinen Erfahrungen bezeichnen die Comedonen und die Milien, von welch letzteren ich mehrere aus der Gesichtshaut Neugeborener mikrotomirte. Dieselben waren immer aus dem der Einmündung der Talgdrüsen entsprechenden Abschnitte des Haarbalges in Folge von Retention von Haaren, Talg und Hornmasse bei Verschluss der Haarbalgmündung durch Hornmasse entstanden und zeigten regelmässig sehr deutlich den anhängenden atrophischen Haarbalggrund, so dass ich sie also entgegen der Vermuthung *Epstein's*[1]) als unzweifelhafte Retentionsbildungen der Haarbälge bezeichnen muss.

Die *Cysten der zweiten Art* zeigten, wie schon erwähnt, wesentlich differente anatomische Charaktere. Sie waren zumeist ziemlich gross, die kleinsten hatten Erbsengrösse, die grössten waren bis gänseeigross. Niemals lagerten dieselben cutan, sondern immer unter der Cutis, wobei es aber gar nicht selten vorkam, dass sie sich aus der Subcutis auch noch in die tieferen Strata erstreckten, so dass sie z. B. am Schädel oder im Gesicht bis zum Perioste reichten und mit diesem innig zusammenhiengen und am Halse in Bezug auf das Niveau der Cysten ein ganz allmäliger Uebergang zwischen ihnen und den in der Tiefe des Halses gelegenen sogenannten tiefen fissuralen Cysten statt hatte. Die gemeinhin stärker vascularisirte Cystenwand erschien durchwegs dicker, als die der Cysten aus den physiologischen Hautfollikeln, sie hatte meist eine durchschnittliche Dicke von 1 mm, war aber mitunter auch beträchtlich dicker, namentlich wenn sie sich, wie ich das mehrmals zu sehen Gelegenheit hatte, im Zustande ent-

[1]) *Epstein*, Ueber Epithelperlen in der Mundhöhle neugeborener Kinder. Zeitschr. f. Heilkunde I. 1880.

Digitized by Google
Original from UNIVERSITY OF CALIFORNIA
Generated on 2019-07-10 15:34 GMT / http://hdl.handle.net/2027/uc1.b3743155
Public Domain in the United States, Google-digitized / http://www.hathitrust.org/access_use#pd-us-google

zündlicher Infiltration befand. Ihr Epithel unterschied sich stets von den abgeplatteten Epidermiszellen, welche die aus den physiologischen Hautfollikeln entstandeneu Cysten ausgekleidet hatten, sehr auffällig, es zeigte dasselbe immer den typischen Bau der vollständigen Epidermis mit basalen Cylinderzellen uud einer darauf folgenden mehrschichtigen Lage von Retezellen, welche dann entweder direkt oder mittelst eines eigenen, oft sehr schön ausgesprochenen und continuirlichen Stratum granulosum in Hornmasse übergieng. Sehr gut lässt diese Epithelverhältnisse Fig. 9 erkennen, welche einen Durchschnitt durch die Wand einer orangegrossen subcutanen Atheromcyste vom Capillitium eines 44jährigen Mannes bei 300facher Vergrösserung darstellt Auf das Corpus papillare folgt zunächst eine Lage gut entwickelter basaler Cylinderzellen, hierauf eine mehrschichtige Lage polygonaler Retezellen, dann ein meist zweischichtiges continuirliches Stratum granulosum und endlich die mächtige Hornmasse. Dieser Fall war noch weiter dadurch von Interesse, dass sich ausser der erwähnten orangegrossen Atheromcyste unter der Kopfhaut noch mehrere kleinere bis erbsengrosse Atheromcysten fanden, welche im allgemeinen ganz so aussahen, wie die grosse Cyste und sicherlich mit derselben ganz die gleiche Bedeutung hatten, sich aber dadurch von ihr unterschieden, dass sie ausschliesslich Hornmasse enthielten, während in der grossen Cyste ausser der Hornmasse wenigstens im Centrum auch ein breiiger Detritus zu konstatiren war. Die leicht wellige und hier und da kleine Papillen tragende Innenfläche dieser kleinen Cysten zeigte auch eine typisch geschichtete complete Epidermis, wie dies Fig. 10 auch bei 300facher Vergrösserung wiedergiebt, aber die basalen Cylinderzellen waren nicht hoch, hatten eine mehr kubische Gestalt uud das Stratum granulosum war nicht continuirlich, sondern wurde nur durch zerstreute, oft ziemlich weit von einander abstehende Keratohyalinkörner enthaltende Zellen, die der innersten Lage des mächtigen Rete entsprachen, dargestellt. Es machte hier, wie auch bei mehreren anderen kleinen Cysten dieser Art den Eindruck, als wenn das Corpus papillare und die Epidermis, wiewohl in letzterer alle typischen Schichten zu erkennen waren, denn doch irgendwie in der vollen Entwicklung gestört worden wären, weswegen vielleicht die Cysten klein geblieben waren.

Besonderer Erwähnung werth erscheint mir der Umstand, dass mitunter bei einer oder der anderen Cyste dieser Art nicht in allen Abschnitten der typische Aufbau der Epidermisschichten zu sehen war,

Digitized by Google
Original from UNIVERSITY OF CALIFORNIA
Generated on 2019-07-10 15:36 GMT / http://hdl.handle.net/2027/uc1.b3743155
Public Domain in the United States, Google-digitized / http://www.hathitrust.org/access_use#pd-us-google

sondern an einer oder der anderen Stelle, besonders nach unten zu nur abgeplattete Epidermiszellen in wenigen Schichten übereinander gelagert die Innenfläche der Cysten bedeckten, so dass ein solcher Theil der Cystenwand in Bezug auf sein Epithel ganz und gar so aussah, wie die Wand der Cysten aus den physiologischen Hautfollikeln. Immer aber fand man bei solchen Cysten an anderen Stellen denn doch wieder die typisch geschichtete Epidermis, was bekanntlich bei den Atheromcysten aus den physiologischen Hautfollikeln nirgends der Fall war. Fig. 11 zeigt eine solche Atheromcyste im totalen Durchschnitte. Dort, wo die haselnussgrosse Cyste unter der Haut sich befindet, trägt ihr Balg an der Innenfläche deutliche Papillen und ist mit typisch geschichteter Epidermis mit grossen basalen Cylinderzellen ausgekleidet, worauf die polygonalen Retezellen und stellenweise ein deutliches Stratum granulosum folgen. Das gleiche ist noch in den seitlichen Partien der Fall. Nach unten zu aber liegen nur wenige Schichten ganz abgeplatteter Epidermiszellen der Cystenwand an. Ich möchte diesen Befund, der unter anderem zeigt, wie nothwendig auch bei den Atheromcysten der zweiten Art eine durchgreifende Untersuchung ist, dadurch erklären, dass eben hier der untere Theil der Cyste eine stärkere Compression erfahren haben mochte, vielleicht wegen der naheliegenden Schädelknochen, so dass die Cyste daselbst nicht weiter sich ausdehnen konnte, während sie nach oben und den Seiten zu ihre Expansion unbehindert auszuführen im Stande war.

Immer trug der Balg der Cysten dieser Art Papillen, welche meist sehr gut ausgebildet waren, wie in Figur 9 und 11, mitunter aber wie bei der in Fig. 10 dargestellten Cyste eben nur stellenweise angedeutet erschienen. Manchmal bildeten sie offenbar als accessorische Produktion verzweigte Excrescenzen, welche die Cysten auch ganz ausfüllten und augenscheinlich in Folge von wechselseitiger Verschmelzung einen alveolaren Bau der betreffenden Cyste bedingten, indem sich dann ein bindegewebiges Netzwerk darstellte, dessen Maschenräume von der zunächst der Papillenoberfläche mit Cylinderzellen versehenen Epidermis eingenommen wurden. Vor Jahren[1]) hatte ich eine solche Atheromcyste mit Excrescenzen vom Oberschenkel zu untersuchen Gelegenheit gehabt, die ich nun bestimmt zu den Dermoidcysten rechnen muss und

[1]) Zur Kenntniss der Atherome resp. der eingekapselten epidermidalen Geschwülste im Unterhautzellgewebe. Allg. Wien. med. Zeitung 1881. No. 39.

Digitized by Google
Original from UNIVERSITY OF CALIFORNIA
Generated on 2019-07-10 15:36 GMT / http://hdl.handle.net/2027/uc1.b3743155
Public Domain in the United States, Google-digitized / http://www.hathitrust.org/access_use#pd-us-google

bei der die von einer umschriebenen Stelle der Wand entstandenen Excrescenzen die gegenüberliegende Cystenwand und die deckende Haut durchbrochen und in Form eines Hauthornes nach aussen gewachsen waren.

War schon nach den bisher geschilderten Befunden die Wandstruktur dieser Cysten der zweiten Art zweifelsohne als Cutisstruktur zu bezeichnen, so trat das noch klarer hervor durch den allmäligen Uebergang solcher Cysten zu den Cysten, welche hochorganisirte sogenannte Dermoidcysten darstellten, bei denen sich in jedem Schnitte reichliche Haarbälge mit Talgdrüsen und Schweissdrüsen fanden. Bei vielen Cysten entdeckte ich erst nach dem Durcharbeiten verschiedener Wandpartien eine oder die andere in sie einmündende Talgdrüse oder auch vollständige Haarbälge mit Talgdrüsen oder einzelne Schweissdrüsen, so dass sich zwischen den Cysten mit einfacher cutaner Wandbeschaffenheit und den mit allen Anhangsgebilden der Haut ausgestatteten Dermoidcysten absolut keine scharfe Grenze finden liess und sie eben deswegen als zusammengehörig bezeichnet werden müssen.

Der Inhalt war ein sehr verschiedener. Oft, so besonders bei den kleineren von mir untersuchten Cysten dieser Art bestand er nur aus Hornmasse, welche mitunter stellenweise verkalkt war, oft wies er daneben auch einen breiigen feinkörnigen Detritus, nicht selten mit structurlosen Kalkkrümeln gemengt auf, welcher Detritus entweder aus dem Zerfalle von Hornmassen entstanden war, oder als Product von in der Wand gefundenen Talgdrüsen eventuell auch Schweissdrüsen angesehen werden musste, manchmal bestand der Inhalt sogar überwiegend aus solchem Detritus, nicht selten zeigte er auch Haare, in welchen Fällen aber ganz gewöhnlich schon mit freiem Auge an der Innenfläche des Balges da und dort inserirte Haare zu erkennen waren. Die entzündeten Cysten hatten in ihrem Inhalte gewöhnlich viele Eiterzellen.

Einen sogenannten Ausführungsgang fand ich nur ein einziges Mal und zwar bei einer von Herrn Professor *Weil* exstirpirten haselnussgrossen Cyste aus der rechten Wangengegend einer 54jähr. Frau, welche dieselbe seit ihrer Kindheit getragen hatte. Die subcutane, die Haut etwas vorwölbende Cyste trug an ihrem höchsten Punkte eine linsengrosse Lücke, durch welche ein kleines Cornu cutaneum vorragte. Auf einem durch sie und die benachbarte Haut geführten Schnitte, wie denselben Fig. 12 darstellt zeigte sich ein directer Zusammenhang zwischen der Epidermis der benachbarten Haut und der die Cyste auskleidenden Epidermis

Digitized by Google
Original from UNIVERSITY OF CALIFORNIA
Generated on 2019-07-10 15:34 GMT / http://hdl.handle.net/2027/uc1.b3743155
Public Domain in the United States, Google-digitized / http://www.hathitrust.org/access_use#pd-us-google

in der Art, dass die basalen Cylinderzellen der Oberflächenepidermis in die gleiche Zellenschichte der Cyste und die polygonalen Retezellen der Oberflächenepidermis in das mächtige Rete der Cyste übergieng und auch das in der Cyste stellenweise unterbrochene Stratum granulosum mit dem Stratum granulosum der Oberflächenepidermis ein Continuum darstellte. Die Cystenwand hatte mächtige Papillen, die ihrerseits über der, wie erwähnt, vielfach geschichteten Epidermis sehr reichliche Hornmasse trugen, welche eben das bei der Oeffnung vorragende Cornu cutaneum formirten. Ich kann diese Lücke über der Cyste und den essentiellen Zusammenhang ihrer Wand mit der benachbarten Cutis nicht anders deuten, als hervorgerufen durch eine offen gebliebene Einstülpung der Cutis an dieser Stelle, wie dies von *Heschl* und *Schulz* für analoge Fälle von der Gegend des Zungenbeinkörpers resp. der Achselhöhle angenommen wurde. Sonst aber waren immer die Cysten dieser Art von der sie überziehenden Haut vollständig abgetrennt und liess sich auch auf Schnittserien kein Zusammenhang eruiren.

Ganz besonderer Betonung werth halte ich endlich die meist sehr eclatante „fissurale" Lagerung der Cysten dieser Art, die sich darin aussprach, dass diese Cysten entweder im Bereiche oder in der Nachbarschaft der einstigen „Schlusslinien" der Leibeshöhlen, oder an solchen Stellen sich fanden, wo zur Zeit der embryonalen Entwicklung des Körpers Spaltungen oder Protuberanzen sich bilden. Nach einer aus 50 der Zeit ihrer Acquisition nach aufeinanderfolgenden solchen Cysten angefertigten Zusammenstellung stammten 14 vom Capillitium und zwar entweder direct aus der Mittellinie des Kopfes oder doch deren Nachbarschaft, 12 vom Gesichte (Glabella, Regio supraorbitalis, Canthus oculi ext. et int., Plica naso-labialis, Regio frontalis, Wange und Umgebung des äusseren Ohres), 16 vom Halse und zwar der Vorderseite desselben, wobei ich allerdings auch die sogenannten tiefen fissuralen Cysten mitzählte, 1 von der Mittellinie des Sternums, 2 von der Nabelgegend (1 subcutan, 1 subperitonäal), 1 von der inneren Lamelle des Praeputiums, 2 von der Mittellinie der Regio sacralis, 1 von der Palma manus d. aus der Gegend zwischen dem distalen Ende des 4. und 5. Metacarpus und 1 von der Regio deltoidea. Das kann nicht Zufall sein, sondern muss mit Nothwendigkeit auf eine Abhängigkeit dieser Cysten von einer Störung bei der Schliessung der embryonalen Schlusslinien, bei der Digitation an der Hand, eventuell auch wie im letztgenannten Falle bei dem Herauswachsen der Armanlage bezogen werden und zu der Anschauung führen,

Digitized by Google
Original from UNIVERSITY OF CALIFORNIA
Generated on 2019-07-10 15:34 GMT / http://hdl.handle.net/2027/uc1.b3743155
Public Domain in the United States, Google-digitized / http://www.hathitrust.org/access_use#pd-us-google

dass diese Cysten aus embryonaler Abschnürung von Haut entstanden waren, wenn auch nur in 7 der 50 Fälle, nämlich bei 3 Cysten aus dem Gesichte, bei 2 vom Halse, bei der von der Mittellinie der vorderen Thoraxwand und 1 Cyste aus der Regio sacralis angegeben wurde, dass die Cysten angeboren gewesen waren, während in den übrigen Fällen sie erst später allerdings oft wieder schon in der frühesten Kindheit sich bemerkbar gemacht hatten. Die Cysten waren aber meiner Meinung nach doch durchwegs embryonal angelegt gewesen[1]) und hatten sich eben zum grössten Theile erst später so weit vergrössert, dass sie den betreffenden Individuen oder deren Umgebung aufgefallen waren. Sie hatten also eine analoge Genese, wie die zuerst von *Schweninger*[2]) und dann von *Kaufmann*[3]) durch Versenkung von Hautpartien (sogenannte Enkatarrhaphie) künstlich erzeugten subcutanen Dermoidcysten.

Nach diesen Befunden stehe ich nicht an, zu behaupten, dass *auch die Atheromcysten dieser zweiten Art eine zusammengehörige einheitliche Gruppe von Cysten* formiren, welche den Cysten der ersten Art, d. h. den Atheromcysten aus den physiologischen Hautfollikeln als *Cystenbildungen aus embryonal abgeschnürten Hautpartien* scharf gegenübergestellt werden müssen, oder mit anderen Worten, dass es *zweierlei Arten von Atheromcysten der Haut und des Unterhautzellgewebes* giebt, *welche zwar für den ersten Blick eine gewisse Aehnlichkeit mit einander haben und auch vielfach mit einander verwechselt worden sind, aber doch essentiell verschieden sind und bei genauerer completer anatomischer Untersuchung mit Hilfe der angegebenen Merkmale meiner Erfahrung nach immer richtig erkannt werden können.* Nennt man die *Atheromcysten der ersten Art Follikelcysten der Haut*, wobei allerdings fast ausschliesslich an Haarbälge gedacht werden muss, so wäre es am besten, *die Cysten der zweiten Art*, deren Wand immer durch, wenn auch verschieden ausgebildete, nämlich entweder nur aus Corpus papillare und typisch geschichteter Epidermis gebildete, oder auch die sogenannten An-

[1]) Vide in dieser Hinsicht die Angabe bei *Porta* l. c., dass er nicht selten embryonale Geschwülste neben den Cysten im Bereiche des Capillitiums unter der Haut fand.

[2]) *Schweninger*, Einige Bemerkungen über Wachsthum, Regeneration und Neubildung. Centralblatt f. d. m. Wissensch. 1881. No. 9 und 10 und Beitrag zur experimentellen Erzeugung von Hautgeschwülsten. Charitéannalen, 11. Jahrgang 1886.

[3]) *Kaufmann*, Ueber Enkatarrhaphie von Epithel. *Virch.* Arch. 97. B. 1884.

Digitized by Google
Original from UNIVERSITY OF CALIFORNIA
Generated on 2019-07-10 15:35 GMT / http://hdl.handle.net/2027/uc1.b3743155
Public Domain in the United States, Google-digitized / http://www.hathitrust.org/access_use#pd-us-google

hangsgebilde der Haut enthaltende Cutis formirt wird, den *Dermoidcysten* zuzuzählen. Diese letzteren wieder in Epidermoide im Sinne *Heschl's*[1]), d. h. in Cysten mit Cutisstructur, wobei aber die sogenannten Anhangsgebilde der Haut fehlen und eigentliche Dermoidcysten, bei denen auch die Anhangsgebilde der Haut in der Cystenwand zu finden sind, zu gliedern, halte ich wegen des allmäligen Ueberganges der Cysten mit einfacher und complicirter Wandstructur nicht für nöthig und zweckmässig.

Damit wäre aber auch zugleich *die Möglichkeit gegeben, mit dem zweideutigen Namen der Atheromcysten zu brechen*, der ja doch immer erst eine Erklärung fordert, damit man weiss, was für eine Cystenbildung eigentlich vorliegt.

Die Dermoidcysten des Unterhautzellgewebes sind es offenbar, welche in ihren einfacheren Formen zu der ganz berechtigten Opposition gegen die Lehre von der Abstammung sämmtlicher „Atheromcysten" der Haut und des Unterhautzellgewebes aus den physiologischen Hautfollikeln führten. Sie sind es aber auch, welche wieder zu einseitiger Auffassung verführten, indem Untersucher, die eben nur solche Dermoidcysten-Atherome zur Untersuchung bekamen, daraus unrichtige Schlüsse über die Bedeutung aller „Atheromcysten" zogen. Nach meinen Erfahrungen möchte ich weiter glauben, dass die Dermoidcysten-Atherome den weitaus grössten Theil derjenigen „Atheromcysten" bilden, welche von den Chirurgen exstirpirt werden, da sie allein, wie gezeigt wurde, eine beträchtlichere Grösse erreichen und daher meist sie allein Gegenstand der operativen Behandlung werden.

Zum Schlusse erübrigt nur noch, auf die *muthmaassliche Aetiologie beider Arten von „Atheromcysten"* i. e. der Follikelcysten und der Dermoidcysten einzugehen.

Bezüglich der Follikelcysten ergab auch in dieser Richtung der früher geschilderte Fall multipler universeller Cystenbildung sehr werthvolle Aufschlüsse, indem er alle möglichen Entwicklungsstadien vom ersten Anfange der Retention bis zu den ausgebildeten und bereits abgeschnürten Cysten erkennen liess. Darnach, wie nach den Befunden bei den übrigen untersuchten Follikelcysten kann ich das *ursächliche Moment für die Entstehung der Follikelcysten als lediglich in einer Verstopfung der Ausführungsöffnung der Hautfollikel*, sei es durch Schmutz, sei es durch reichlichere Hornmasse gelegen ansehen. Immer ist die Veranlassung für die Bil-

[1]) l. c.

Digitized by Google
Original from UNIVERSITY OF CALIFORNIA
Generated on 2019-07-10 15:35 GMT / http://hdl.handle.net/2027/uc1.b3743155
Public Domain in the United States, Google-digitized / http://www.hathitrust.org/access_use#pd-us-google

dung der Follikelcysten eine rein mechanische und damit gesetzt, dass eben die regelmässige Elimination des Talgdrüsensecretes und der losgelösten Haare gehemmt wird und so bei Fortbestand der Talgsecretion und der Haarproduction die Retentionscystenbildung eintritt. Die Verlegung der Ausführungsöffnung der Hauffollikel durch Hornmasse kann wieder ihrerseits sehr verschiedene Ursachen haben. So führt gewiss schon die senile Pityriasis simplex der atrophischen Greisenhaut zur Entstehung von Follikelcysten, wenn eben trotz der auch die Follikel der Haut in ausgedehntem Maasse betreffenden Atrophie doch noch einzelne Follikel weiterhin productionstüchtig bleiben und verweise ich in dieser Richtung auf eine sehr instructive Abbildung in der speziellen pathologischen Anatomie von *Ziegler*[1]). Andererseits kann aber sicherlich auch schon in früheren Lebensaltern eine, sei es universell oder local einsetzende Hyperkeratose Follikelcystenbildung erzeugen. So führten in dem bekannten *Porta*'schen Falle[2]) bei einem Manne in den mittleren Jahren mehrere aufeinander folgende Erysipelanfälle auf der rechten Seite des Kopfes, des Gesichtes und des Halses zur Entstehung einer Menge (ungefähr 100) kleiner Cysten, welche nach *Porta's* Angabe, dass sie mit Ausführungsgängen versehen waren, wohl als Follikelcysten gedeutet werden müssen und möchte ich auch in meinem oben erwähnten Falle von multipler universeller Follikelcystenbildung die allenthalben nachweislich gewesene Anhäufung von Hornmasse nicht blos als Effect des Seniums ansehen, sondern eine bereits in der Kindheit beginnende allgemeine Hyperkeratose annehmen, da nach den Angaben des Patienten schon in seiner Kindheit die Cystenbildung angefangen hatte. Für die von manchen Autoren ausgesprochene Idee, dass die Retentionscystenbildung aus den Hautfollikeln mit einer abnormen Beschaffenheit des Secretes etwa einer Inspissirung desselben oder mit einem „dynamischen Reiz- oder Entzündungszustande der Talgdrüsen mit vermehrter Secretion“[3]) zusammenhänge, konnte ich bei meinen Untersuchungen keinerlei Anhaltspunkte gewinnen.

Hinsichtlich der Dermoidcysten liegt die Aetiologie weniger klar. Ich halte es allerdings für entschieden, dass dieselben nur aus Abschnürung von Hautpartien entstehen können, die sich dann verschiedentlich weiter entwickeln können, entweder die Anhangs-

[1]) 6. Auflage, p. 402. 1890.
[2]) l. c.
[3]) *Porta*, l. c.

Digitized by Google
Original from UNIVERSITY OF CALIFORNIA
Generated on 2019-07-10 15:35 GMT / http://hdl.handle.net/2027/uc1.b3743155
Public Domain in the United States, Google-digitized / http://www.hathitrust.org/access_use#pd-us-google

gebilde der Haut als Haarbälge, Talg- und Schweissdrüsen erzeugen oder auch derselben entbehren, und dass die von *Heschl*[1]) aufgestellte und in neuester Zeit von *Franke*[2]) wieder aufgenommene Hypothese, nach welcher wenigstens die Dermoidcysten einfacher Wandstruktur aus embryonaler Abschnürung einer Haarbalganlage, also aus einer Art von „Haarmissbildung" entstehen sollen, unrichtig ist. In Bezug auf letzteres möchte ich darauf hinweisen, dass sich nicht einsehen lässt, wieso aus einer Haarbalganlage eine mit Papillen versehene und ohne scharfe Grenze in mit Haarbälgen und Drüsen ausgestattete Dermoidcysten ganz allmälig übergehende Cyste werden könnte, und dass durch den von mir erwähnten Fall von Dermoidcystenbildung aus der Palma manus[3]), der einem seiner Zeit von *Wernher*[4]) mitgetheilten Falle vollständig analog war, bewiesen ist, dass solche einfache Dermoidcysten auch an seit jeher haarlosen Stellen vorkommen können.

Weiter scheint es mir ganz sicher, dass alle Dermoidcysten-Atherome mit einer Störung in der Verschliessung der embryonalen Schlusslinien oder in der Bildung der sonst noch, wie bei der Entwicklung der Extremitäten vorkommenden normalen Spalten und Protuberanzen am embryonalen Körper in Zusammenhang stehen, indem nicht blos meine eigene Statistik zu diesem Erfahrungsgesetze führt, sondern auch eine Durchsicht der bezüglichen Angaben in der Literatur das gleiche Resultat aufweist. Weitaus die grösste Zahl aller bisher beschriebenen Dermoidcysten unter der Haut fand sich geradezu typisch inmitten oder doch in der Umgebung der Schlusslinien, so am Capillitium, im Gesichte, am Halse, in der Mittellinie der vorderen und hinteren Rumpffläche, im Bereiche des äusseren Genitalapparates und in der Analgegend. Dass Dermoidcysten unter der Haut anderswo angetroffen werden

[1]) l. c. [2]) l. c.

[3]) In diesem Falle handelte es sich bei einem 65jähr. Manne um eine walnussgrosse, viel Hornmasse und daneben Detritus enthaltende, ziemlich dickwandige, subcutane Cyste von der Palma manus d. zwischen Ringfinger und kleinem Finger. Die Innenfläche der Cyste trug stellenweise deutliche Papillen und war mit Epidermis überkleidet, welche hohe basale Cylinderzellen, eine mehrschichtige Lage polygonaler Retezellen, ein continuirliches Stratum granulosum und darüber reichliche Hornmasse erkennen liess. (Besprochen von Prof. *Weil* im V. deutscher Aerzte in Prag, am 15. Nov. 1889.)

[4]) l. c. vide auch *Treves* (Brit. med. Journal 1883), der 3 Fälle von Atherom der Palma manus erwähnt.

Digitized by Google
Original from UNIVERSITY OF CALIFORNIA
Generated on 2019-07-10 15:35 GMT / http://hdl.handle.net/2027/uc1.b3743155
Public Domain in the United States, Google-digitized / http://www.hathitrust.org/access_use#pd-us-google

wie in der Hohlhand[1]), in der Mamma[2]), am Oberschenkel[3]) oder in der Regio deltoidea[4]), muss immer als eine Seltenheit bezeichnet werden. Doch ergiebt aber auch bei ihnen eine genauere Ueberlegung fast immer ungezwungene Anhaltspunkte für eine im embryonalen Leben an ihrem Fundorte stattgehabte Abschnürung der Haut, indem es doch gewiss zulässig ist, anzunehmen, dass z. B. bei der Digitation an der Hand oder bei der Bildung der Brustdrüse durch irgend welche störende Einwirkungen eine Abschnürung einer kleinen Hautpartie erfolgen kann.

Was nun aber bei den Individuen, bei denen wir entweder schon bei der Geburt oder später eine subcutane Dermoidcyste wahrnehmen, die Ursache für die embryonale Abschnürung einer Hautpartie gewesen war, darüber kann wohl nur in den wenigsten Fällen eine Vermuthung ausgesprochen werden. In der Mittellinie der hinteren Rumpffläche mag eine subcutan oder noch tiefer gelagerte Dermoidcyste im Sinne *v. Recklinghausen's*[5]) eine „Hinterlassenschaft einer in früher Entwicklungszeit vorhanden gewesenen Spina bifida" darstellen können, d. h. das Resultat einer Gewebsverlagerung bei Schrumpfung der Spina bifida sein können, für alle andersartig localisirten Dermoidcysten unter der Haut fehlt uns aber das ätiologische Verständniss. Wenigstens einigermaassen begründet scheint mir dies bezüglich lediglich die Hypothese einer Vererbung, da in der Literatur relativ häufig von dem Vorkommen nach meiner Meinung als Dermoidcysten aufzufassender „Atheromcysten" des subcutanen Zellgewebes in mehreren Generationen einer und derselben Familie berichtet wird.

[1]) Der Fall *Wernher's* (l. c.) und mein ganz analoger Fall.

[2]) *Klebs*, l. c. *Herrmann*, Ueber einen Fall von Dermoidcyste in der rechten Mamma. Prag. med. Woch. 1890. No. 44. Vielleicht gehört hierher auch das von *Billroth* (Krankheiten der Brustdrüsen. Deutsche Chirurgie 1880) erwähnte Cholesteatoma mammae.

[3]) Mein Fall, l. c.

[4]) Der in meiner Statistik erwähnte Fall. Taubeneigrosse mit Hornmasse und Detritus erfüllte subcutane Cyste aus der Regio deltoidea sin. einer 83jähr. Frau. Stellenweise Papillen, allenthalben Epidermis mit basalen Cylinderzellen und polygonalen Retezellen.

[5]) *v. Recklinghausen*, Untersuchungen über die Spina bifida. Virch. Arch. 105. B. 1886.

Digitized by Google
Original from UNIVERSITY OF CALIFORNIA
Generated on 2019-07-10 15:35 GMT / http://hdl.handle.net/2027/uc1.b3743155
Public Domain in the United States, Google-digitized / http://www.hathitrust.org/access_use#pd-us-google

Erklärung der Abbildungen.

Fig. 1. Hirsekorngrosse, cutane Haarbalgcyste. Vergr. 40.
Fig. 2. Hanfkorngrosse, cutane Haarbalgcyste. Vergr. 30.
Fig. 3. Halberbsengrosse, cutane Haarbalgcyste. Vergr. 21.
Fig. 4. Hirsekorngrosse, cutane Talgdrüsencyste. Vergr. 50.
Fig. 5. Bohnengrosse, in die Subcutis reichende Haarbalgcyste. Vergr. 15.
Fig. 6. Halberbsengrosse, cutane Haarbalgcyste. Vergr. 31.

Diese Figuren beziehen sich alle auf den Fall multipler universeller Cystenbildung aus den Haarbälgen und Talgdrüsen. Die Haare und die Epidermiszellen sind durchwegs etwas grösser gezeichnet.

Fig. 7. Erbsengrosse, cutane Haarbalgcyste von der vorderen Bauchwand einer 24jähr. Frau. Vergr. 29.

Fig. 8. Hanfkorngrosse, cutane Haarbalgcyste vom Halse einer 46jähr. Frau. Vergr. 54.

Fig. 9. Wand einer orangegrossen, subcutanen Dermoidcyste des Capillitiums eines 44jähr. Mannes. Vergr. 300.

Fig. 10. Wand einer erbsengrossen, subcutanen Dermoidcyste des Capillitiums desselben Individuums. Vergr. 300.

Fig. 11. Haselnussgrosse, subcutane Dermoidcyste des Capillitiums eines 50jähr. Mannes. Vergr. 10.

Fig. 12. Haselnussgrosse, offene Dermoidcyste mit Cornu cutaneum von der rechten Wange einer 54jähr. Frau. Vergr. 10.

Generated on 2019-07-10 15:35 GMT / http://hdl.handle.net/2027/uc1.b3743155
Public Domain in the United States, Google-digitized / http://www.hathitrust.org/access_use#pd-us-google
Digitized by Google
Original from UNIVERSITY OF CALIFORNIA

ÜBER DIE BEZIEHUNGEN DER CHORDITIS VOCALIS INFER. HYPERTROPHICA (GERHARDT) ZU DEM RHINOSCLEROM (HEBRA).

Aus dem poliklinischen Institute der deutschen Universität in Prag.
(Vorstand Prof. Dr. *J. Singer*.)

Von

DR. ADOLF BANDLER,
I. Assistent an dem Institute.

Unter dem Namen „*Chorditis vocalis inferior hypertrophica*" beschrieb *Gerhardt*[1]) im Jahre 1873 einen Fall von Kehlkopferkrankung, die er kurz als „zur Stenose führende chronisch entzündliche Hypertrophie der Stimmbänder" charakterisirt, deren Vorkommen er als sehr selten bezeichnet. Es glaubte aus einigen Angaben bei *Rokitansky*, *Bruns*, *Tobold*, ferner aus den Mittheilungen von *Gibb*, *Türck* und *Scheff* darauf schliessen zu können, dass die von ihm näher beschriebene Erkrankung wohl bereits beobachtet, jedoch nicht als Krankheit sui generis hingestellt wurde. Die zwei Jahre später publizirte Mittheilung *Burows*[2]) berichtet über vier derartige Fälle, die sämmtlich zur Tracheotomie kamen, doch betont schon dieser Autor, der sonst ganz die Ansichten *Gerhardt's* theilt, dass der supponirte entzündliche Process nicht nur die wahren Stimmbänder, sondern auch andere Theile des Larynx, so namentlich die vordere Fläche der hinteren Larynxwand ergreifen könne, wie er aus den Fällen von *Türck* und aus 2 eigenen Beobachtungen ersehen habe. *Ziemssen*[3]) bezeichnet die Ch. voc. inf. h. als einen sehr seltenen Ausgang des chronischen Catarrhes, er fasst die Erkrankung „als eine wahre Induration der Mucosa und Submucosa an der unteren Fläche der Stimmbänder durch Hyperplasie des Bindegewebes gebildet auf, dessen Schrumpfung mit der Zeit zu Larynxstenosen höheren Grades führen kann".

Digitized by Google
Original from UNIVERSITY OF CALIFORNIA
Generated on 2019-07-10 15:35 GMT / http://hdl.handle.net/2027/uc1.b3743155
Public Domain in the United States, Google-digitized / http://www.hathitrust.org/access_use#pd-us-google

Mit dem Jahre 1878 wurden die Mittheilungen über diesen Gegenstand häufiger: *Catti*[4]) veröffentlichte eine Casuistik der Erkrankung, worin er den Namen Chord. v. inf. h. noch beibehält. Hiergegen wendet sich *Voltolini*[5]) in dem Referate über diese Arbeit mit dem Hinweise, dass es gerade für das beschriebene Leiden charakteristisch sei, dass die wahren Stimmbänder als solche nicht leiden, ja ganz normal sein können, sondern nur die Schleimhaut unter den Stimmbändern hypertrophisch ist; er schlägt vor, den Namen „*Inflammatio hypertrophica subvocalis*" für die Erkrankung zu wählen. Wie Unrecht jedoch *Voltolini* mit der Behauptung hatte, dass dem Sectionsbefunde kein besonderer Werth beizulegen sei, da das Leiden als Verdickung der Schleimhaut klar vor Augen liege, zeigen die Forschungsresultate der nachfolgenden Autoren. Dieser Ansicht Voltolini's widerspricht denn auch schon *Ganghofner*[6]) in seiner Mittheilung „*Zur Lehre von den Kehlkopfstenosen*". *G.* sucht dem Wesen der Erkrankung näher zu kommen und zieht, gestützt auf seinen mitgetheilten Fall und frühere Beobachtungen, den Schluss, „dass eine besondere zur Stenose führende Form der chronischen Laryngitis in naher Beziehung stehe zur chronischen Blenorrhoe der oberen Luftwege (*Stoerck*) und möglicherweise auch zu jener als Rhinosclerom beschriebenen Erkrankung der äusseren Nase", da ihm das beobachtete Zusammentreffen von Rhinosclerom mit diesen Wulstbildungen im unteren Larynxraum keineswegs zufällig zu sein scheint. Er schlägt den Namen „*Laryngitis hypertrophica subchordalis*" vor und stellt sich vor, dass unter dem Einflusse irgend einer Dyskrasie, vielleicht in Folge hereditärer Syphilis oder einer besonderen Infection sich chronische Blenorrhoe der Nasen-, Kehlkopf- und Luftröhrenschleimhaut entwickelt, die mitunter zu hyperplastischen Entzündungen insbesonders im unteren Kehlkopfraum führt, während es in selteneren Fällen zu schweren Formen von Schleimhauterkrankungen in der Nase und Rachenhöhle kommt und schliesslich auch jene dem Rhinosclerom eigenthümliche Veränderung an der äusseren Nase hinzutritt.

Dem gegenüber verwirft *Schroetter*[7]), gestützt auf seine Mittheilungen aus den Jahren 1871 und 1875, jede spezielle Bezeichnung der in Frage stehenden Kehlkopferkrankung; er glaubt, dass der primäre Sitz der Erkrankung, obwohl der Process im weiteren Verlaufe vorwiegend in der Induration des submucoesen Gewebes besteht, dennoch im Perichondrium liegen könne, dass ferner bei gewissen Grundleiden sich Veränderungen in verschiedenen anderen

Digitized by Google
Original from UNIVERSITY OF CALIFORNIA
Generated on 2019-07-10 15:35 GMT / http://hdl.handle.net/2027/uc1.b3743155
Public Domain in the United States, Google-digitized / http://www.hathitrust.org/access_use#pd-us-google

Organen entwickeln können, z. B. *neben einem Rhinosclerom* die fragliche Erkrankung, neben einem chronischen Nasen-Rachencatarrh ein ähnlicher Zustand im Larynx und der Trachea, ebenso im Gefolge von Typhus u. s. w.

So war denn schon von den beiden letztgenannten Forschern ein gewisser Zusammenhang der subchordalen Wulstbildung mit dem Rhinosclerom vermuthet worden, den sicheren Beweis hierfür erbrachte erst *Eppinger*[8]) unter dem Namen „chronische Phlegmone des Larynx" ferner *Ganghofner*[9]) und *Chiari*[10]).

Das Rhinosclerom, dessen Bild zuerst von *Hebra*[11]) und *Kaposi*[12]) geschildert worden war, hatte zur damaligen Zeit bereits ein genaues Studium erfahren. Die Ansicht *Hebra's* und *Kaposi's*, es handle sich hier um eine Neubildung, und zwar um ein Gliosarcom oder Granulationssarcom, war durch die eingehenden Arbeiten von *Geber*[13]), *Mikulicz*[14]), *Schmiedicke*[15]) und *Billroth*[16]), die den Process für eine sehr langsam fortschreitende Entzündung halten, welche nur sehr geringe Neigung zum Zerfalle zeigt, widerlegt worden. Inbesonders war es *Mikulicz*, der das histologische Bild des Rh. genau und ganz charakteristisch beschrieb. Nach ihm handelt es sich im Beginne dieses chronischen, ausserordentlich langsam verlaufenden Entzündungsprocesses um eine kleinzellige Infiltration, die die ursprünglichen Gewebselemente zum vollständigen Schwund bringt und von deren Intensität es abhängt, „ob das Rh. in den ersten Stadien als einfache Induration mit oder ohne Volumsvermehrung der befallenen Gewebe oder in Form grösserer oder kleinerer, höckeriger Wucherungen erscheint. Immer zeichnen sich die kranken Partien, wo die Infiltration bis an die Oberfläche gedrungen ist, durch ihre braunrothe Färbung, knorpelige Härte und scharfe Begrenzung gegen die vollkommen gesunde Umgebung aus."

„Die infiltrirten Rundzellen erleiden im Verlaufe ein verschiedenes Schicksal. Die einen wandeln sich in Spindelzellen und weiter in Bindegewebe um, welches ein mehr oder weniger dichtes Maschenwerk bildet und den Rest der Rundzellen einschliesst. Diese aber bleiben eine geraume Zeit unverändert und gehen erst dann nach und nach zu Grunde, so dass nur schrumpfendes Bindegewebe übrig bleibt. Durch den späten und ganz allmäligen Zerfall der Rundzellen kommt es, dass das R. lange Zeit hindurch in demselben Zustande zu verharren scheint, und dass sich erst nach Ablauf von vielen Jahren auch äusserlich der Schwund und die Schrumpfung der Gewebe zu erkennen geben." M. versetzt den

Digitized by Google
Original from UNIVERSITY OF CALIFORNIA
Generated on 2019-07-10 15:35 GMT / http://hdl.handle.net/2027/uc1.b3743155
Public Domain in the United States, Google-digitized / http://www.hathitrust.org/access_use#pd-us-google

Beginn des Processes in das Innere der Nasenhöhle oder in den Nasenrachenraum, von wo es sowohl nach vorne als auch nach hinten vorschreiten kann; die Aetiologie hält er für dunkel, den Zusammenhang mit Syphilis wahrscheinlich.

Als nun *Ganghofner*[9]) im Jahre 1880 bei der Untersuchung eines Falles von sich chronisch entwickelnder Stenose des Kehlkopfes genau denselben histologischen Befund registriren musste, wie ihn M. für das Rhinosclerom beschrieben hatte, da er ferner 5 Fälle in der Literatur verzeichnet fand, in denen Rhinosclerom mit Trachealstenose combinirt sich vorfand, ging er in seinen Schlüssen weiter und sagte:

„1. Es giebt eine Erkrankung des Larynx und der Trachea, welche mit Verdickung der Schleimhaut und consecutiver Stenose der Luftwege einhergehend histologisch sich als eben derselbe entzündliche Process darstellt, welcher unter dem Namen Rhinosclerom bekannt ist.

2. Diese Laryngo-Trachealstenose verläuft unter dem klinischen Bilde der früher als Chord. voc. inf. h. beschriebenen, in neuerer Zeit als Laryngitis chron. subchordalis od. Laryngitis chron. subglottica (*Mackenzie*) angeführten Krankheitsform.

3. Diese als Sclerom des Larynx und der Trachea aufzufassende Erkrankung kann auftreten, ohne dass bei dem betreffenden Individuum ein Rhinosclerom mit Veränderungen an der äusseren Nase vorhanden ist.“

Kurze Zeit darauf bestätigte *O. Chiari*[10]) ebenfalls durch genaue histologische Untersuchung eines Falles den Befund *Ganghofner's* im Larynx und in der Trachea, er schliesst sich auch dessen Ausführungen an, hält nur den letzten Schlusssatz so lange nicht für erwiesen, als noch nicht Fälle bekannt sind, in denen auch nicht an den Choanen oder dem weichen Gaumen die dem Rhinosclerom zukommenden Veränderungen zu finden sind. In der Folgezeit mehrten sich die Beobachtungen über das gleichzeitige Vorkommen von Rhinosclerom und Kehlkopferkrankungen (Stenosen), so zwar, dass *O. Chiari* und *Riehl*[17]) im Jahre 1885 bereits unter 30 bis dahin bekannten Beobachtungen von Rhinosclerom 9 Fälle mit gleichzeitiger Erkrankung des Kehlkopfes verzeichneten. Es sind dies die Fälle von *Kaposi*, *Scheff*, *Catti*, *Ganghofner*, *Pick*, *Pellizari*. *A. Jarisch*, *O. Chiari*, *O. Chiari* und *Riehl*.

Die Schleimhautveränderungen kennzeichnen sich nach *O. Chiari* und *Riehl* makroskopisch im Anfangsstadium durch Infiltration, dunklere Färbung und leichte Wulstung der erkrankten Partien,

Digitized by Google
Original from UNIVERSITY OF CALIFORNIA
Generated on 2019-07-10 15:35 GMT / http://hdl.handle.net/2027/uc1.b3743155
Public Domain in the United States, Google-digitized / http://www.hathitrust.org/access_use#pd-us-google

die sich gegen die gesunde Umgebung scharf abgrenzen; nach Monaten wölben sich entweder aus diesen infiltrirten Theilen flache Knoten hervor, die Elfenbeinhärte, glänzende braunrothe Farbe zeigen, oder aber es bleibt die Knotenbildung aus, die vorher derben und geschwellten Partien werden flacher und wandeln sich in fibröse glänzende Narben um, wodurch eine Schrumpfung der derart veränderten Stellen erfolgt. Die Rückbildung der Knoten erfolgt in derselben Weise, wie die der flachen Infiltrate mit Hinterlassung grosser strahliger Narben. Alle diese Processe verlaufen an den Schleimhäuten relativ rascher, als an der äusseren Haut. Auch diesen Autoren scheint es, dass häufig die hintere Velumfläche und die Schleimhaut der Choanen der primäre Erkrankungsherd seien, von welchem der Process nach vorn oder aber nach hinten und unten weiter fortschreiten kann.

Zu dieser Zeit war jedoch das Rhinosclerom bereits in bakteriologische Untersuchung gezogen worden, seitdem es *Frisch*[18]) im Jahre 1882 gelungen war, das constante Vorkommen kleiner Bacillen im Rhinoscleromgewebe nachzuweisen, welcher Befund von *Pellizari*[19]) und *Banduzzi* ebenfalls beschrieben wurde. *Cornil* und *Alvarez*[20]), ebenso *Köbner*[21]) erforschten die aufgefundenen Bacterien näher, sie fanden sie von einer colloiden Kapsel umgeben, die sich mit Methylviolet hellfärbt, während die Bacterien dunkelblau erscheinen. Die Bacillen fanden sie entweder in den regressiv veränderten Zellen, oder in den Lymphräumen (*Alvarez* betrachtet die Mikulicz'schen Zellen als Lymphgefässdurchschnitte, in denen manchmal die Bacillen angehäuft zu finden sind). Auch *Paltauf* und *Eiselsberg*[22]) konnten den constanten Befund von Microorganismen im Gewebssafte des Rh. bestätigen. Sie beschreiben sie als „kurze zwei- bis dreimal den Durchmesser an Länge übertreffende Bacillen mit rundlichen Endigungen oder ovale Coccen, meist zu zweien vereinigt, die auch zu längeren Bacillen oder Scheinfäden auswachsen können, ohne Bewegung, die im Gewebe sowohl, als auch auf verschiedenen Nährböden bei Lufttemperatur von Kapseln umhüllt sind, weder Gelatine noch Blutserum verflüssigen, auf ersterer typische Nagelculturen bilden und geringe Gasentwicklung auf Kartoffeln zeigen. Die in den Schnittpräparaten gefundenen Bacterien stimmen mit denen aus dem Gewebssafte eben beschriebenen sowohl, was Grösse und Form, als auch das Vorhandensein von Kapseln anbelangt, überein. Nie fanden sie sich in grossen Haufen, sondern in den Mikulicz'schen Zellen ähnlichen Protoplasmamassen eingelagert. Am reichlichsten finden sich diese Rhinosclerom-Bacillen

Digitized by Google
Original from UNIVERSITY OF CALIFORNIA
Generated on 2019-07-10 15:35 GMT / http://hdl.handle.net/2027/uc1.b3743155
Public Domain in the United States, Google-digitized / http://www.hathitrust.org/access_use#pd-us-google

im lockeren Granulationsgewebe der subepidermalen Schichte und zwischen den interpapill. Retezapfen in den Mikulicz'schen Zellen und Lymphräumen, in den tieferen Partien werden sie seltener. Von den ihnen sehr ähnlichen Bacterien der croupösen Pneumonie unterscheiden sich die Rh. B. nach den Untersuchungen der genannten Autoren, ferner nach Angaben *Dittrichs*[23]) durch die Farbe und Consistenz der Stichculturen, durch das verschieden rasche Wachsthum beider, durch die geringere Virulenz der Rh.-B., endlich durch die leichtere Tingirbarkeit der Rh.-B. gegenüber den Pneumoniebakterien.

Die Arbeiten von *Köbner, Kransfeld, Nikiforow, Mibelli, Wolkowitsch, Dittrich, Babes, Welander, Matlakowski* und *Jakowski* bestätigten diese Befunde, so dass es heute nach der Ansicht dieser Autoren wohl keinem Zweifel unterliegen kann, die oben näher beschriebenen Mikroorganismen als Erreger des Rhinoskleroms anzusehen.

Ist man auf diesem Standpunkt angelangt, so muss es als unbedingt nothwendig erscheinen, in einem gegebenen Falle von Chorditis voc. infer. hypertroph. der früheren Autoren die Rhinosclerombacillen nachzuweisen, um die Gleichartigkeit dieser Erkrankung mit dem Rhinosklerom behaupten zu können. Neben dem klinischen charakteristischen Verlaufe, neben dem histologischen oben genau beschriebenen Befunde erscheint als drittes diagnostisches Hilfsmittel die bakteriologische Untersuchung einer solchen chronischen zur Stenose führenden Erkrankung des Larynx, der Trachea und der Bronchien nothwendig. Bisher war die Gelegenheit zur Erfüllung dieser dritten Bedingung nicht gegeben und erscheint es desto wichtiger, einen Fall mitzutheilen, bei dem wir in die Lage kamen, auch auf Grund des Befundes von Rhinosklerombacillen im Gewebe der erkrankten Laryngeal-Tracheal-Bronchialschleimhaut die Diagnose auf Sklerom des Larynx, der Trachea und der Bronchien stellen zu können.

A. N., 44jähriger, Tagelöhner machte bis zu seinem 37. Lebensjahre nur im Alter von 13 Jahren eine Krankheit von dreiwöchentlicher Dauer durch, deren Natur er jedoch anzugeben nicht vermag. Von dieser Zeit an will er stets vollständig gesund, auch nie luetisch inficirt gewesen sein. Sein Vater starb an Haemoptoe, seine Mutter an Typhus abdominal.; er war 15 Jahre verheirathet, der Ehe entstammen 5 gesunde Kinder; seine Frau hat nie abortirt.

Patient erschien zum ersten Male *am 25. April 1883* an dem

Digitized by Google
Original from UNIVERSITY OF CALIFORNIA
Generated on 2019-07-10 15:35 GMT / http://hdl.handle.net/2027/uc1.b3743155
Public Domain in the United States, Google-digitized / http://www.hathitrust.org/access_use#pd-us-google

poliklinischen Institute (P. No. 2536), klagte damals über einen bereits längere Zeit bestehenden Schnupfen. Die Uutersuchung der Nasenhöhlen ergab folgenden Befund: Linke Nasenhöhle durch Schwellung der Schleimhaut, welcher Borken und Krusten auflagern, vollständig verlegt; in der rechten Nasenhöhle ähnliche Beschaffenheit der Schleimhaut, diese Nasenhöhle jedoch für Luft durchgängig. Die Schleimhaut des Cavum pharyngo nasale gewulstet, auch mit Borken bedeckt. Von einer Kehlkopfuntersuchung oder einer Angabe ein Kehlkoptleiden betreffend finde ich in dem betreffenden Protokolle keine Erwähnung.

Erst am *6. März 1885* kam N. zum zweiten Male (sub P. No. 1089) zur Aufnahme in das genannte Institut. Diesmal gab er an, dass er seit dem Frühjahre 1884 schwer athme und heiser sei, die Athemnoth habe in der letzten Zeit derart zugenommen, dass sie ihm die Nachtruhe raube. Der an diesem Tage aufgenommene Status lautet: Kräftig gebauter, muskulöser Mann ohne nachweisbare krankhafte Veränderung der Lungen, des Herzens und der Unterleibsorgane. Mässige inspiratorische Dyspnoe mit laryngealem Stridor. Mittelst des Kehlkopfspiegels sieht man die wahren Stimmbänder schmutziggrau, verdickt, ihnen haftete zäher Schleim und kleine Borken fest an; subchordal sind röthlich graue Schleimhautwulstungen sichtbar, die das Kehlkopflumen verengern. Die Nasensehleimhaut gewulstet, trägt Borken und Krusten. Foetor aus der Nase — Hyperplasie der Schleimhaut im Cavum pharyngonasale und an der hinteren Rachenwand mit stellenweiser Bildung derber Krusten. Der Patient unterzog sich der ihm vorgeschlagenen Dilatationsbehandlung des Kehlkopfes nicht, entschwand für längere Zeit überhaupt unserer Beobachtung.

Erst am 12. November 1886 stellte sich N. neuerdings vor. Er trug eine Trachealcanüle und gab an, dass die Athembeschwerden im Monate Juni 1885 derart zugenommen hätten, dass er sich gezwungen sah, am 17. Juni 1885 die chirurgische Klinik der tschechischen Universität aufzusuchen, wo er am 25. Juni wegen schwerer Suffocationserscheinungen tracheotomirt werden musste. Als er am 10. Juli 1885 das Krankenhaus verliess, wäre das Athmen nur bei offener Canüle möglich gewesen, zugleich soll damals vollständige Aphonie bestanden haben. Bis zur Zeit seiner jetzigen Aufnahme an unserem Institut stand Patient in ambulatorischer Behandlung derselben chirurgischen Klinik. Am 12. November 1886 konnte an dem noch immer sehr kräftigen und in seinem Ernährungszustand nicht wesentlich veränderten Patienten

Digitized by Google
Original from UNIVERSITY OF CALIFORNIA
Generated on 2019-07-10 15:35 GMT / http://hdl.handle.net/2027/uc1.b3743155
Public Domain in the United States, Google-digitized / http://www.hathitrust.org/access_use#pd-us-google

Folgendes konstatirt werden: Die Athmung ist bei geschlossener Canüle sehr angestrengt, laut hörbar, bei offener Canüle ruhiger; die Stimme heiser. Die physikalische Untersuchung der Brust und Unterleibsorgane ergibt normalen Befund. Die Umgebung der Trachealwunde macerirt, in ihrer Tiefe sind mannigfache Schleimhautwulstungen sichtbar. Laryngoskopische Untersuchung: Die wahren Stimmbänder weniger beweglich, schmutzig rothgrau verfärbt, unter ihnen ragen verschieden grosse und verschieden gestaltete Excrescenzen von grauweisser Farbe gegen das Lumen des Kehlkopfes vor, namentlich links, wodurch dieses ganz unregelmässig gestaltet und sehr verengt erscheint. Auf diesen vorspringenden Leisten eingetrocknete graugrüne Borken. Die Nasenhöhlen zeigen besonders im Bereiche der mittleren Muschel Verdickung der Schleimhaut, sonst erscheint diese namentlich in den vorderen Abschnitten atrophisch, eigenthümlich glänzend, trocken, grau, allenthalben mit Borken von verschiedener Grösse versehen. Es wurde nun begonnen, den Kehlkopf mit den *Schroetter*'schen Hartkautschukröhren zu dilatiren, doch entschwand Patient bereits nach einigen Sitzungen der Beobachtung. Ende Dezember 1886 reiste er nach Wien, trat in Behandlung der *Schroetter*'schen Klinik. Daselbst begann man mit der Einführung von Zinnbolzen, erreichte innerhalb einiger Wochen Bolzen No. XIII, als Patient auch diese Klinik verliess und nach Prag zurückreiste. Jetzt blieb er durch mehrere Monate ohne jede Behandlung und ging seiner Beschäftigung als Taglöhner nach. Als er Mitte Mai 1887 wiederum unser Institut aufsuchte, musste constatirt werden, dass die Trachea bereits unterhalb des unteren Endes der Canüle erkrankt i. e. stenosirt sei, denn die Athmung war sowohl bei offener, als auch bei geschlossener Canüle erschwert. Es wurde nun die Dilatation des Kehlkopfes mittelst Bolzen wieder aufgenommen, andererseits auch versucht, die Trachea zu dilatiren. Auch wurde eine antiluetische Medication eingeleitet, jedoch diese zeigte gar keinen Einfluss auf die Erkrankung; ebenso fiel die damals vorgenommene Untersuchung des Sputums auf Tuberkelbacillen negativ aus.

Die Beobachtungszeit dauerte wieder nur mehrere Wochen, worauf Pat. sein Leiden vernachlässigte und erst in der ersten Hälfte des Jahres 1888, da die Athemnoth bedeutend gewachsen war, wieder in Wien bei *Schroetter* Hilfe suchte. Dort erhielt Patient eine längere Canüle, sein Kehlkopf wurde wieder mit Bolzen dilatirt, nach 2 Monaten verliess er wieder Wien. Von dieser Zeit an unterzog sich der Pat. einigemal, stets

Digitized by Google
Original from UNIVERSITY OF CALIFORNIA
Generated on 2019-07-10 15:35 GMT / http://hdl.handle.net/2027/uc1.b3743155
Public Domain in the United States, Google-digitized / http://www.hathitrust.org/access_use#pd-us-google

jedoch nur durch kurze Zeit, unserer Behandlung. Das Leiden stieg stetig in der Trachea tiefer herab, die Beschwerden des Patienten wurden immer bedeutender. Zu Ende des Jahres 1889 erschien der Pat. bereits körperlich herabgekommen, von blasser Farbe der Haut und der sichtbaren Schleimhäute, ganz aphonisch, die Athmung war mühsam, laut hörbar, aus der Nase verbreitete sich der der Ozaena eigenthümliche Gestank. Der Patient klagte ausserdem über lästige Trockenheit der Nase, des Rachens, über Unvermögen zu expectoriren, wobei ihm Inhalationen per os und durch die Trachealfistel nur momentane Erleichterung verschafften. Der Kehlkopfbefund hatte sich gegen früher nicht wesentlich geändert; die Schleimhaut der beiden jetzt für Luft durchgängigen Nasenhöhlen erschien trocken, grau verfärbt, in den hinteren Abschnitten gewulstet, Borken und Krusten tragend. Die Untersuchung der Lungen ergab mässiges Emphysem mit diffusem Catarrh, ausserdem hörte man das fortgepflanzte tracheale Stenosengeräusch. Das Herz und die Unterleibsorgane normal, im Harne keine abnormen Bestandtheile. Wiederum blieb Patient nach kurzer Behandlungszeit aus und erschien erst im März l. J. wieder. Nun klagte er über bedeutende Athemnoth, (er selbst bezeichnete als Sitz des Athemhindernisses ungefähr die Höhe der Bifurcationtstelle), sowie über körperliche Schwäche. Der objective Befund der oberen Respirationswege hatte keine besondere Aenderung erfahrcn, die wahren Stimmbänder erschienen als grauweisse, schmutzige, beinahe unbewegliche, unebene Leisten, unter ihnen sah man die schon früher beschriebenen Wucherungen. Trotzdem die Respiration sehr mühsam war, liess sich Pat. in der nächsten Zeit ärztlich nicht regelmässig behandeln, bis er am 24. Mai l. J. unter hohem Fieber erkrankte. In seine Wohnung gerufen, fand ich den Patienten dyspnoisch, leicht cyanotisch, Temper. 39,9, Puls 120 regelmässig; es bestanden starke Schmerzen in der rechten Thoraxhälfte, immerwährender ausserordentlicher Hustenreiz, ohne expectoriren zu können. Ich fand r. v. unter der clavicula Dämpfung, sonst den Percussionsschall über dem ganzen Thorae hell, überall dichtes Schnurren und Rasseln. Der Zustand des Patienten änderte sich in den nächsten Tagen nicht wesentlich; der genaueren Beobachtung halber veranlasste ich am 30. Mai l. J. seine Aufnahme in's israelitische allg. Krankenhaus, wo mir Herr Primar. *Dr. C. Saar* die weitere Beobachtung in freundlicher Weise gestattete, wofür ihm mein höflichster Dank gesagt sei. Am 2. Juni war der Pat. entfiebert, doch wichen die Schmerzen in der rechten Brusthälfte nicht, die

Digitized by Google
Original from UNIVERSITY OF CALIFORNIA
Generated on 2019-07-10 15:36 GMT / http://hdl.handle.net/2027/uc1.b3743155
Public Domain in the United States, Google-digitized / http://www.hathitrust.org/access_use#pd-us-google

Athemnoth wurde zeitweise ganz bedeutend, der Kräfteverfall war ein merklicher und constanter.

Am 8. Juni 7 Uhr Morgens starb Pat. unter den Symptomen von Lungenoedem.

Die Section wurde am nächsten Tage 8 Uhr Morgens von Herrn *Prof. Dr. H. Chicari* persönlich ausgeführt, die erkrankten Partien in dem hiesigen pathologisch-anatom. Institute der deutschen Universisät der histologischen und bakterologischen Untersuchung unterworfen. Herr *Prof. Chiari* hatte die besondere Freundlichkeit, mir zu dieser Publikation das Sectionsprotokoll, sowie die gewonnenen Untersuchungsresultate zur Verfügung zu stellen, wofür ihm hierorts der höflichste Dank ausgesprochen sei. Ebenso fühle ich mich dem mit diesen Untersuchungen betraut gewesenen I. Assistenten desselben Institutes, Herrn *Dr. Herrmann*, zu Dank verpflichtet. Der mir zur Verfügung gestellte pathologisch-anatomische Bericht lautete folgendermaassen:

I. Protocoll über die am 9. Juni 1890 im Prager israelitischen allgemeinen Krankenhause vorgenommene Section:

Der *Körper* mittelgross, ziemlich kräftig gebaut, mit mittelstarker Musculatur und wenig Panniculus adiposus. Die *allgemeine Decke* blass mit dunkelvioletten Todtenflecken auf der Rückseite. Die Todtenstarre allenthalben deutlich ausgesprochen. Das *Haupt-* und *Barthaar* blond; Pupillen ziemlich weit, gleich. *Hals* kurz; in seiner Mittellinie, entsprechend der Grenze zwischen dem Larynx und dem oberen Trachealende eine alte Bronchotomiewunde, in welcher eine Canüle steckt und um welche die Haut narbig zusammengezogen erscheint. Der *Thorax* ziemlich breit, der Unterleib angezogen, in inguine und am Penis eine Narbenbildung nicht nachzuweisen. — Die weichen Schädeldecken blass; der *Schädel* von mittlerer Grösse, gewöhnlicher Form, etwas dicker. Die *harte Hirnhaut* wenig gespannt, in ihren Sinus spärliches, flüssiges Blut und auch postmortale Gerinnsel. *Die inneren Meningen*, bis auf leichte Trübungen über dem Scheitelrande der beiden Grosshirnhemisphären, zart; die basalen Arterien gleichfalls zartwandig. Die inneren Meningen überall leicht von der Hirnoberfläche abzulösen. Die *Hirnwindungen* von gewöhnlicher Configuration. Die Ventrikel nicht erweitert. Die Hirnsubstanz blass, feuchter; auf den nach Pitres geführten Lamellirungsschnitten eine Herderkrankung nirgends nachzuweisen.

Digitized by Google
Original from UNIVERSITY OF CALIFORNIA
Generated on 2019-07-10 15:36 GMT / http://hdl.handle.net/2027/uc1.b3743155
Public Domain in the United States, Google-digitized / http://www.hathitrust.org/access_use#pd-us-google

Das *Zwerchfell* rechts bis in den Intercostalraum 4/5, links bis zur 5. Rippe reichend.

Die *rechte Lunge* frei, ebenso die linke; beide voluminös, stark gedunsen, substanzarm; vorne blass, hinten blutreicher; überhaupt wenig oedematös. In den beiden Spitzen je eine alte, schwarz pigmentirte Schwiele mit eingeschlossenen käsigen Knötchen; rechts dieser Herd bohnengross, links nussgross. Im Bereiche des rechten Mittellappens zahlreiche, dichtstehende, lobuläre Herde derber, grauer, pneumonischer Hepatisation des Lungengewebes.

Im *Herzbeutel* ein Kaffeelöffel Serum; das Herz im rechten Ventrikel leicht activ dilatirt, seine Klappen zart. In seinen Höhlen flüssiges und postmortal geronnenes Blut. Die Intima aortae ganz leicht ungleichmässig verdickt.

Die Schleimhaut des *Oesophagus* blass, ebenso auch die des Pharynx. Die Tonsillen von gewöhnlicher Grösse. An der hinteren Fläche des weichen Gaumens nach rechts von der Mittellinie eine lineare Narbe, welche mit einer strahligen Narbe von 1 cm^2 Ausdehnung in der rechten Pharynxwand zusammenfliesst. Sonst im Pharynx und in der Mundhöhle Narbenbildung nicht nachzuweisen. In dem vordersten Abschnitte des Pharynxdaches und am hinteren oberen Abschnitte des Septum narium rechts wie links gegen die Nachbarschaft nicht scharf abgegrenzte Infiltration der Mucosa mit Erosion. Die Präparation des *Larynx*, der *Trachea* und der *Bronchien* erweist an ihnen nachstehende Verhältnisse: Der *Larynx* im hohen Grade stenosirt durch eine sehr derbe Gewebsmasse, welche, nur stellenweise mehr, von Mucosa überzogen, die ganze Innenfläche des Kehlkopfes auskleidet und exulcerirt erscheint. Von der laryngealen Fläche der Epiglottis nur mehr die obere Hälfte mit gewöhnlicher Schleimhaut bedeckt. Die Larynxknorpel partiell verknöchert. In der Mittellinie des Ligamentum crico-thyreoideum die vom Narbengewebe umsäumte und gerade nur für die Canüle durchgängige alte Bronchotomiewunde. Die *Trachea* in ihrer ganzen Länge hochgradig stenosirt, und zwar durch eine starre Verdickung ihrer Wand, welche durchschnittlich $^3/_4$ cm dick ist. Die Verdickung der Trachealwand ist, wie die Durchschnitte zeigen, bedingt durch Verdickung der Mucosa und Submucosa, welche allenthalben in eine sehr derbe weissliche Gewebsmasse umgewandelt erscheinen; diese Gewebsmasse ist an der Innenfläche theils mit weisslich verdicktem Epithel versehen, theils vielfach ulcerirt Stellenweise an der Innenfläche der Trachea auch strahlige Narben. Die Knorpelringe der Trachea von gewöhnlicher

Digitized by Google
Original from UNIVERSITY OF CALIFORNIA
Generated on 2019-07-10 15:36 GMT / http://hdl.handle.net/2027/uc1.b3743155
Public Domain in the United States, Google-digitized / http://www.hathitrust.org/access_use#pd-us-google

Beschaffenheit, ihr Perichondrium gegen die Infiltration der Submucosa nicht scharf abgegrenzt, an der Aussenfläche der Trachealknorpel aber von gewöhnlicher Dicke. Dieser eben geschilderte Befund der Infiltration der Mucosa und Submucosa setzt sich von der Trachea aus auf die Anfangsstücke der *Bronchien* fort und lässt sich im linken Stammbronchus $1^1/_2$ cm, im rechten Stammbronchus 2 cm weit und auf dieser Seite auch noch auf das 2 cm lange Anfangsstück des eparteriellen Astes verfolgen. Sonst in den Bronchien nur Röthung und etwas Schwellung der Schleimhaut. Der ganze Bronchialbaum mit reichlichem Eiter erfüllt.

Die *Lymphdrüsen* am Halse von gemöhnlichen Dimensionen. Zwischen dem oberen Rande der linken Schildknorpelplatte und der linken Zungenbeinhälfte eine dickwandige, wallnussgrosse, mit einer eiterartigen Flüssigkeit gefüllte *Cyste*, welche hinter das Zungenbein und hinter die linke Schildknorpelplatte sich erstreckt, mit dem Cavum laryngis aber nicht communicirt. Rechts eine ganz gleich gelagerte aber nur haselnussgrosse Cysté mit klarem Serum erfüllt. Diese Cysten zeigten bei der hinterherigen mikr. Untersuchung eine Auskleidung mit Cylinderepithel und waren darnach wohl als Produkte embryonaler Abschnürung aufzufassen. Die *Leber* blutreich, ebenso die *Milz* und die *Nieren*, ohne sonstige patholigische Veränderungen.

Pancreas und Nebennieren gewöhnlich beschaffen. *Magen und Darm* wenig ausgedehnt, ihre Schleimhaut blass. *Hoden* von gewöhnlicher Grösse, schlaff.

II. Histologische und bacteriologische Untersuchung[1]).

Der mikroskopischen Untersuchung wurden unterzogen Stückchen von den hinteren und oberen Abschnitten des Septum narium, sowie vom Pharynxdache und weiter zahlreiche Partien des Larynx, der Trachea und der Bronchien. Die betreffenden Untersuchungsobjekte wurden theils in Alkohol, theils in Ueberosmiumsäure gehärtet und entweder ohne Einbettung oder nach Einbettung in Celloidin und Paraffin geschnitten. Die Färbungen wurden in der verschiedensten Weise ausgeführt: Tinction mit Cochenille-Alaun, Haematoxylin nach *Delafield* und diversen Anilinfarben. (Methylviolett, Gentianaviolett, Methylenblau und Fuchsin); auch Doppelfärbungen kamen vielfach zur Verwendung, so Tinction mit Haematoxylin-Eosin und Haematoxylin-Carbolfuchsin.

[1]) Von Hrn. Dr. *Herrmann*, I. Assistenten an meinem Institute, unter meiner Leitung ausgeführt.

Digitized by Google
Original from UNIVERSITY OF CALIFORNIA
Generated on 2019-07-10 15:36 GMT / http://hdl.handle.net/2027/uc1.b3743155
Public Domain in the United States, Google-digitized / http://www.hathitrust.org/access_use#pd-us-google

An den Schnitten von dem Septum narium zeigte sich allenthalben eine reichliche Menge von dichtem, spärlich vascularisirtem Granulationsgewebe in der Mucosa. Dieses Granulationsgewebe enthielt viel körniges, gelbbraunes Pigment, welches stellenweise grössere Massen bildete; ausserdem fanden sich in dem Granulationsgewebe zerstreut tropfen- und klumpenartige Partikeln einer colloiden mit den Anilinfarben intensiv sich tingirenden Masse. Das Epithel über der infiltrirten Mucosa war zum Theile noch ganz gut erhalten, zum Theile aber defekt, ohne dass jedoch irgendwo eigentliche Ulceration constatirt werden konnte. Sowohl an den mit Haematoxylin, als an den mit Anilinfarben behandelten Schnitten sah man reichliche Mengen von mit den „Rhinosclerombakterien" vollkommen in Bezug auf Form und Grösse sowie Kapselbildung übereinstimmender Bakterien. Dieselben lagerten theils zerstreut zwischen den Zellen des Granulationsgewebes, theils in grösseren Häufchen beisammen und erinnerte diese letztere Lagerungsart an das Aussehen dicht gedrängter, vollständig degenerirter, mit zahlreichen Bakterien erfüllter sogenannter *Mikulicz*'scher Zellen eines Rhinoscleroms.

Ganz der gleiche Befund ergab sich hinsichtlich des Pharynx.

Die Untersuchung des Larynx, der Trachea und der Bronchien wurde an zahlreichen Stückchen in der Art vorgenommen, dass aus den verschiedensten Höhen geschnitten wurde und namentlich von der Trachea sämmtliche Abschnitte, sowie von den Bronchien die Uebergangsstellen zwischen pathologisch veränderten und wieder normalen Theilen zur Untersuchung gelangten.

Hierbei stellte sich heraus, dass auch im Larynx, der Trachea und den Bronchien, sowie in der Nase und dem Pharynx die hauptsächlichste Veränderung in einer Entwicklung von Granulationsgewebe in der Mucosa bestand, welches Granulationsgewebe sich vielfach auf die Submucosa fortsetzte, hingegen über diese hinaus nirgends sich erstreckte. Dieses Granulationsgewebe war so mächtig, dass es an vielen Stellen beträchtliche Protuberanzen formirte. Das Epithel war grösstentheils defect, ja es fand sich hie und da deutlich ulceröser Zerfall des Granulationsgewebes; wo aber das Epithel noch vorhanden war, zeigte es die normale Schichtung, und konnten in der Trachea die Flimmercilien ganz leicht gesehen werden. Allenthalben fanden sich auch hier im Granulationsgewebe reichlichere, gelbbraune Pigmentkörner und dieselben Colloidmassen, wie sie von der Nasenschleimhaut erwähnt wurden. An mehreren Stellen der Trachea, woselbst bereits ma-

Digitized by Google
Original from UNIVERSITY OF CALIFORNIA
Generated on 2019-07-10 15:36 GMT / http://hdl.handle.net/2027/uc1.b3743155
Public Domain in the United States, Google-digitized / http://www.hathitrust.org/access_use#pd-us-google

kroskopisch Narben zu sehen waren, zeigte sich mikroskopisch eine narbige Verdichtung des mehr faserig gewordenen Granulationsgewebes.

In jedem Schnitte (ausgenommen nur die mit Cochenille-Alaun gefärbten) liessen sich mit Leichtigkeit „Rhinosclerombakterien" erkennen. Sie lagerten auch wieder theils zerstreut zwischen den Zellen des Granulationsgewebes, theils in grösseren Häufchen, wie in der Nasenschleimhaut, theils endlich in unzweifelhaften sogenannten *Mikulicz*'schen Zellen. Letztere traten am schönsten hervor an Schnitten von den Bronchien, von wo sie jedes Präparat in grösserer Zahl enthielt.

Die *bakteriologischen Untersuchungen* wurden in der Art ausgeführt, dass I. Abstreifpräparate von den frischen Schnittflächen der erkrankten Partien der Nase und des Pharynx, des Larynx und der Trachea, sowie der Bronchien, II. auf Bakterien gefärbte mikroskopische Durchschnitte und III. mit dem Safte der erkrankten Theile des Respirationstractus angelegte Kulturen zur Untersuchung gelangten.

I. Die Abstreifpräparate: Dieselben wurden theils mit Fuchsin, Methylenblau, Anilinwassergentianaviolett (nach *Friedländer*) gefärbt, theils der *Gram*'schen Methode unterzogen. In allen Abstreifpräparaten fanden sich reichliche mit den „Rhinosclerombakterien" vollkommen übereinstimmende, kurze, dicke, an den Enden etwas zugespitzte Stäbchen, welche fast durchweg als Diplobakterien auftraten und ab und zu durch Aneinanderreihung mehrerer Diplobakterien kurze Scheinfäden formirten. Durchweg waren diese Bakterien mit Kapseln versehen. Nach der *Gram*'schen Methode behandelt, entfärbten sich diese Bakterien.

II. Die Schnittpräparate: Da von diesen bereits früher der Bakterienbefund geschildert wurde, so sei hier nur noch betont, dass die vergleichende Durchsicht von Schnitten aus den verschiedensten Theilen des luftleitenden Apparates es im höchsten Grade wahrscheinlich machte, dass auch die grösseren Häufchen von „Rhinosclerombakterien" auf *Mikulicz*'sche Zellen zurückzuführen seien, indem diese Häufchen ganz und gar den Eindruck solcher zusammengeflossener Zellen machten. Für die Annahme, dass die Häufchen von „Rhinosclerombacterien" in Lymphfgefässen lagerten, konnten keine Anhaltspunkte gewonnen werden, indem es niemals gelang, an der Peripherie solcher Häufchen ein Endothel nachzuweisen.

III. Die Kulturen: Dieselben wurden nach Reinigung der

Digitized by Google
Original from UNIVERSITY OF CALIFORNIA
Generated on 2019-07-10 15:36 GMT / http://hdl.handle.net/2027/uc1.b3743155
Public Domain in the United States, Google-digitized / http://www.hathitrust.org/access_use#pd-us-google

Oberfläche der betreffenden, zur Ausführung der Kulturversuche entnommenen Gewebsstücke mit $1^0/_{00}$ Sublimatlösung von frischen Schnittflächen angelegt und zwar einerseits in Form primärer Glycerinagarplatten, andererseits als primäre Strichkulturen auf Glycerinagar und Blutserum.

Auf den Glycerinagarplatten zeigten sich nach 18 Stunden (im Thermostaten bei 37° C.) zwei Formen von Colonien, i. e. oberflächlich gelegene, rundliche, bis 3 mm im Durchmesser haltende, graulichweisse, leicht erhabene, glänzende Colonien und tiefer situirte kleinere, mehr elliptische und mit einem Stiche ins gelbliche versehene Colonien. Ein genaueres Studium dieser beiden Arten von Colonien ergab jedoch ihre Zusammengehörigkeit, indem sich herausstellte, dass die tiefer gelegenen Colonien, sobald sie die Oberflärhe erreichten, auch eine kreisförmige Begrenzung annahmen. Mikroskopisch waren beide Arten von Colonien ziemlich scharf begrenzt. Auf den Glycerinagar- und Blutserumstrichkulturen zeigte sich nach 18 Stunden (im Thermostaten bei 37° C.) ebenfalls deutliches Wachsthum, auf Agar in Form eines über die Oberfläche erhabenen, graulichweissen, glänzenden, schleimigen Ueberzuges, auf Blutserum in der gleichen Art, jedoch weniger stark entwickelt. Mikroskopisch bestanden alle Kulturen aus denselben kurzen, dicken Bakterien, welche fast durchweg Diplococcen, mitunter auch aus solchen zusammengesetzte kurze Scheinfäden bildeten. Immer waren die Bakterien von Kapseln umgeben, mit unter zeigte sich das Bild einer Zoogloea.

Von diesen Primärkulturen wurden dann weiter geimpft: Stich- und Strichkulturen in Gelatine, Stich- und Strichkulturen in Glycerinagar, Kartoffelkulturen und Bouillonkulturen.

Die Stichkulturen in Gelatine, ebenso die in Glycerinagar entwickelten sich zu typischen Nagelkulturen, in Gelatine bei gewöhnlicher Zimmertemperatur in 2 Tagen, in Glycerinagar bei 37° C. in einem Tage. Der Kopf des Nagels stellte eine fast kreisrunde, etwas erhabene, grauweisse, glänzende Platte dar, im Stichkanale fanden sich zahlreiche feinste, weisse Kügelchen, die gegen das untere Ende desselben immer spärlicher wurden.

Die Strichkulturen zeigten auch jetzt wieder dasselbe Verhalten, wie die primären Strichkulturen. Auf den Kartoffelschnitten bildete sich ein bei 37° C. nach 2 Tagen beginnender, allmälig ziemlich reichlich werdender, saftiger Ueberzug von weisslichgrauer Farbe, der hie und da spärliche Gasblasenbildung zeigte.

In der Bouillon entstand bei gewöhnlicher Temperatur nach

Digitized by Google
Original from UNIVERSITY OF CALIFORNIA
Generated on 2019-07-10 15:36 GMT / http://hdl.handle.net/2027/uc1.b3743155
Public Domain in the United States, Google-digitized / http://www.hathitrust.org/access_use#pd-us-google

einem Tage eine Trübung und bildete sich nach einigen Tagen ein zarter, weisslicher Bodensatz. Die mikroskopische Kontrolle aller dieser Kulturen ergab stets denselben Befund. Es fanden sich immer „Rhinosclerombakterien“ mit oft deutlich erkennbarer Kapselbildung.

Von einer zweitägigen Bouillonkultur wurde 0,2 cm^3 einer weissen Maus in die rechte Pleurahöhle mittelst einer *Pravaz*'schen Spritze injicirt. Das Thier starb nach 48 Stunden. Bei der Section fand sich in der rechten Pleurahöhle eine geringe Menge blutig seröser Flüssigkeit, aus welcher wieder Reinkulturen der „Rhinosclerombakterien“ gewonnen werden konnten. Sonst fand sich keine pathologische Veränderung im Körper der Maus.

Beim Vergleiche aller der genannten Kulturen mit parallel angelegten Kulturen der *Friedländer*'schen Pneumoniebakterien zeigte sich zwar grosse Aehnlichkeit der Kulturen, doch aber trat durchweg ein sich gleichbleibender Unterschied hervor, der dahin präcisirt werden kann, dass die Kulturen der *Friedländer*'schen Bakterien rascher wuchsen, überhaupt mächtiger waren und eine mehr markweisse Farbe hatten. Was speziell die Kartoffelkulturen anbelangt, so fiel bei diesen auf die stärkere Gasblasenentwicklung in den Kulturen der *Friedländer*'schen Pneumoniebakterien.

Epikrise:

Nach dem histologischen und bakteriologischen Befunde muss in dem vorliegenden Falle die Erkrankung in der Nase, im Pharynx, Larynx, der Trachea und den Bronchien als gleichartig bezeichnet werden und muss dieselbe als eine mit dem „Rhinosclerom“ identische Erkrankung hingestellt werden.

Die pathologisch-anatomische Diagnose des Falles hat daher zu lauten:

„*Rhino--Pharyngo-Laryngo-Tracheo- et Broncho-Scleroma.* (Laryngotomia.) *Emphysema pulmonum. Bronchitis supp.*

Pneumonia lobularis lobi medii dextri recens. Tuberculosis apicum pulmonum. Dilatatio activa ventriculi cordis dextri. Endart. chron. deform. gradus levis. Cystides adnatae inter os hyoides et cartilaginem thyreoideam.“ Prof. Dr. *H. Chiari.*

So wäre denn mit diesem vorliegenden Falle unter Benützung aller der modernen Medicin zu Gebote stehenden Hilfsmittel ein neuerlicher ganz unanfechtbarer Beweis gebracht über das Vor-

Digitized by Google
Original from UNIVERSITY OF CALIFORNIA
Generated on 2019-07-10 15:36 GMT / http://hdl.handle.net/2027/uc1.b3743155
Public Domain in the United States, Google-digitized / http://www.hathitrust.org/access_use#pd-us-google

kommen von Krankheitserscheinungen im Kehlkopfe, in der Trachea und den Bronchien, die die Charaktere des Rhinoskleroms tragen: es wäre aber auch hiermit wiederum ein Fall als Sklerom aufgeklärt, der nach seinem makroskopischen Verhalten und seinem Krankheitsverlaufe der Gruppe der „Chorditis vocalis inferior hypertrophica" zugezählt werden musste.

Es fragt sich nun, ob wir auf Grund dieses vorliegenden Falles berechtigt sind, die ganze Krankheitsgruppe der Chordit. voc. inf. hypertr. als identisch mit dem Rhinosklerom hinzustellen. Zur Lösung dieser Frage könnte nach *O. Chiari*, wie bereits erwähnt, nur ein Fall von chronisch stenosirender Entzündung der Kehlkopfschleimhaut mit allen Charakteren des Rhinoskleroms dienen, bei dem jegliche gleichartige Erkrankung der Nase — Nasenhöhle —, des Nasenrachenraumes etc. fehlt. Einen derartigen exacten Beweis zu erbringen, war bisher bei der seltenen Möglichkeit der histologischen Untersuchung der vorliegenden Kehlkopferkrankung und auch in unserem Falle nicht möglich. Doch sprechen für diese Ansicht andere Momente: Bevor von *Ganghofner*, *O. Chiari* etc. auf die Beziehungen der Chordit. voc. inf. hypertroph. zu dem Rhinosklerom hingewiesen wurde, scheint man der Untersuchung der Nase und ihrer Höhlen bei den Larynxstenosen nicht die gebührende Beachtung geschenkt zu haben, da wir nur bei Rhinosklerom der äusseren Nase über eine gleichzeitige Erkrankung dieses Organes in den bereits von *Ganghofner* angeführten 5 Fällen berichtet, bei den übrigen in der Literatur bis dahin verzeichneten Fällen von Larynxstenose von einer Untersuchung der Nasenhöhlen überhaupt keine Erwähnung finden. —

Seit dem Jahre 1880 mehren sich jedoch die unsere Annahme stützenden Fälle, so dass in den letzten Jahren ein durch Hypertrophie der Schleimhaut bedingter Fall von Kehlkopfstenose (bei Ausschluss von Tuberkulose, Syphilis, anderweitiger Neoplasmabildung oder vorhergegangener Ulcerationsprocesse) ohne Rhinosklerom an der Nase oder in ihren Höhlen oder einer gleichartigen Erkrankung an der Rachenschleimhaut nicht bekannt wurde. Die Zahl der Fälle von gleichzeitiger Erkrankung der Nase an Rhinosklerom bei Larynxstenose ist hingegen bis Mitte des Jahres 1889 auf 19 gestiegen (*Wolkowitsch*[24]), wozu der gegenwärtige als der 20. hinzutritt.

Einen deutlichen Beweis von der Wichtigkeit einer genauen Untersuchung der Nasenhöhlen liefert eben unsere gegenwärtige Beobachtung, die eine Erkrankung der äusseren Nase nicht auf-

Digitized by Google
Original from UNIVERSITY OF CALIFORNIA
Generated on 2019-07-10 15:36 GMT / http://hdl.handle.net/2027/uc1.b3743155
Public Domain in the United States, Google-digitized / http://www.hathitrust.org/access_use#pd-us-google

weist, jedoch durch die mikroskopische Untersuchung die bereits intra vitam beobachteten Wulstbildungen einerseits und Schrumpfungsprocesse an der Nasenschleimhaut andererseits als dem Rhinosklerom angehörend mit Sicherheit hinstellt. Auch für die Pathogenese des Rhinoskleroms selbst erscheint der vorliegende Fall nicht ohne Interesse, denn er beweist wiederum, dass die Rhinoskleromentwicklung an der Schleimhaut beginnen könne. Es muss dies keineswegs sofort in Form charakteristischer Rhinoskleromwucherungen einsetzen, sondern wir finden bei vielen der in der Literatur verzeichneten Fälle (*Tanturri*, *Geber*, *Schmiedicke*, *Ganghofner*, *Pick* (1880), *O. Chiari* und *Riehl*) der eigentlichen makroskopisch nachweisbaren Rhinoskleromerkrankung hartnäckigen Nasenfluss oder Catarrh vorausgehen.

Die in mehrfacher Hinsicht bemerkenswerthe Arbeit von *Wolkowitsch* aus dem Jahre 1889 giebt in tabellarischer Uebersicht Aufschluss über 87 Fälle von Rhinosklerom, die verschiedensten Gesichtspunkte beleuchtend. Bei Durchsicht dieser Tabelle findet man in der Rubrik „Ausgangspunkt" 30mal die äussere Nase, 28mal die Nasenhöhle, 3mal Nasenhöhle oder Pharynx, 5mal den Larynx, 4mal den Rachen und 1mal den harten Gaumen erwähnt; in 16 Fällen war der Ausgangspunkt nicht zu eruiren. Unser Fall wäre wohl nach der ersten im Jahre 1883 vorgenommenen Untersuchung unter jene zu zählen, bei denen der Process an der Nasenschleimhaut oder im Cavum pharyngo-nasale begonnen hat. Es scheint, da zu damaliger Zeit von einer Kehlkopferkrankung nichts beobachtet wurde, der Schluss gerechtfertigt, dass auf dem Wege der Respiration von der Nase aus die Krankheitserreger (Rhinosklerombacillen) in den Larynx gelangten, daselbst einen günstigen Boden für ihre Entwicklung fanden und so die charakteristische Erkrankung hier veranlassten, die dann tiefer hinab fortschritt, während die Entwicklung der Erkrankung in der Nase eine mässigere war, hier und an der Rachenschleimhaut bald zum Stillstande kam, resp. zu regressiven Veränderungen führte. Wohl führt auch *Wolkowitsch* 5 Fälle an, in denen die Krankheit im Larynx begonnen haben soll (*Catti*, *Jarisch*, *O. Chiari* und *Riehl*, *Wolkowitsch* [2]), doch glaube ich dies in unserem Falle nach der Erkrankungsgeschichte ausschliessen zu können. Aber auch die Erkrankung im Larynx mit ihrer Weiterverbreitung nach der Nase findet ihre natürliche Erklärung in der Infection der Rachen- resp. Nasenschleimhaut durch die Rhinosklerombacillen bei der Exspiration. Den sicheren Beweis des letzteren Infectionsvorganges könnte nur

Digitized by Google
Original from UNIVERSITY OF CALIFORNIA
Generated on 2019-07-10 15:36 GMT / http://hdl.handle.net/2027/uc1.b3743155
Public Domain in the United States, Google-digitized / http://www.hathitrust.org/access_use#pd-us-google

ein Fall von chron. entzündlicher Kehlkopfstenose liefern, falls es uns gelänge, aus abgetragenen Probepartikelchen aus dem Kehlkopfe bei noch intacter Nasen- und Rachenschleimhaut sowohl die dem Rhinosklerom charakteristische histologische als bakteriologische Beschaffenheit nachzuweisen. Hierbei wird sich empfehlen, derartige Untersuchungen an Theilchen von verschiedenen Stellen des Larynx und der Trachea vorzunehmen, was bei der heutigen laryngoskopischen Technik, speziell aber bei tracheotomirten Patienten wenig Schwierigkeiten bieten dürfte. Es möge hier erwähnt werden, dass wir im Jahre 1887 bereits, um über die Natur der Kehlkopf- und Trachealstenose bei dem vorliegenden Falle Sicherheit zu erlangen, einige Stückchen der Wucherungen durch die Tracheotomiewunde abtrugen und auf die Charaktere des Rhinoskleroms hin prüfen liessen. Das Resultat war allerdings negativ, doch gestattet diese einmalige Untersuchung keineswegs, diese Prüfungsmethode für immer aussichtslos erscheinen zu lassen, insbesondere da sämmtliche abgetragene Theilchen aus gleicher Höhe der Trachea stammten.

Wir können daher auf Grund der vorliegenden Literatur mit Heranziehung unseres Falles behaupten:

Die bereits früher als dem Rhinosklerom identisch nachgewiesene zur Stenose des Kehlkopfes und der Trachea führende Hypertrophie der Schleimhaut ist in diesem ihrem Wesen auch durch das Resultat bakteriologischer Untersuchung sichergestellt. Es ist auch mit grösster Wahrscheinlichkeit anzunehmen, dass alle makroskopisch durch harte, graue Wulstbildungen im unteren Kehlkopfraume und der Trachea bedingten Erkrankungen mit langsamem Verlaufe dieser Gruppe anzureihen sind, sofern sie nicht durch anderweitige konstitutionelle oder Lokalerkrankungen Erklärung finden.

Mit dieser Behauptung müssten wir denn auch die Bezeichnung Chordit. voc. infer. hypertroph. für diese Fälle beseitigen und sie, wie Herr Professor *H. Chiari* in seiner pathologisch-anatomischen Diagnose es bereits that, je nach dem Sitze der Erkrankung als Laryngo-, Tracheo- oder Bronchosklerom bezeichnen.

Digitized by Google
Original from UNIVERSITY OF CALIFORNIA
Generated on 2019-07-10 15:36 GMT / http://hdl.handle.net/2027/uc1.b3743155
Public Domain in the United States, Google-digitized / http://www.hathitrust.org/access_use#pd-us-google

Literatur-Verzeichniss.

1. *Gerhardt,* „Laryngologische Beiträge", Deutsch. Arch. f. klin. Medicin 1873.
2. *Burow,* „Ueber Chorditis voc. inf. hypertroph.", Archiv f. klinische Chirurgie. Bd. XVIII, 1875.
3. *Ziemssen,* Handbuch d. sp. Pathologie u. Therapie, IV. Bd. S. 203, 1876.
4. *Catti,* Zur Casuistik u. Therapie d. Chordit. voc inf. hypertr., Wiener med. Zeitung 1878, No. 39.
5. *Voltolini,* Monatsschrift f. Ohrenheilkunde, 1878 No. 9.
6. *Ganghofner,* „Zur Lehre v. d. Kehlkopfstenosen", Prag. med. Wochenschrift 1878, No. 45.
7. *Schroetter,* Ueber Chordit. vocal. inf. hypertroph.", Monatsschrift f. Ohrenheilkunde 1878, No. 12.
8. *Eppinger,* Handbuch der patholog. Anatomie v. Klebs, II. Bd. I. Abthlg.
9. *Ganghofner,* „Ueber die chronische stenosirende Entzündung der Kehlkopf- und Luftröhrenschleimhaut", Zeitschrift f. Heilkunde Prag 1881, Bd. I.
10. *O. Chiari,* „Stenose des Kehlkopfes und der Luftröhre bei Rhinosklerom", Wiener medic. Jahrbücher 1882.
11. *Hebra,* „Ueber ein eigenthümliches Neugebilde an d. Nase. Rhinoskleroma. Histologischer Befund von Docent Dr. Moritz Kohn (Kaposi), Wiener med. Wochenschrift 1870 No. 1. Sitzungsberichte der Gesellschaft der Aerzte in Wien. 11. Febr. 1870, 11. März 1870, 6. Mai 1870, 16. Juni 1870.
12. *M. Kaposi,* „Das Rhinosklerom", Virchow's spec. Pathologie u. Therapie III. Bd. 2. Theil, 1872, 1874 und 1876.
13. *Geber,* „Ueber das Wesen des Rhinoskleroms", Archiv f. Dermatologie und Syphilis, 1872.
14. *Mikulicz,* „Ueber das Rhinosklerom" (Hebra), Langenbeek's Archiv f. Chirurgie XX, 1876.
15. *Schmiedicke,* Vierteljahrschrift f. Dermatologie und Syphilis, 1880.
16. *Billroth,* Anzeiger der Gesellschaft der Aerzte in Wien, 1879.
17. *O. Chiari* und *Riehl,* „Das Rhinosklerom der Schleimhaut", Zeitschrift für Heilkunde Bd. VI, 1885.
18. *Frisch,* „Zur Aetiologie des Rhinoskleroms", Wiener medicinische Wochenschrift 1882, No. 32.
19. *Pellizari,* „Le Rhinosklerome" Florence, Le Monière 1883.
20. *Cornil* und *Alvaréz,* Annales de Dermatologie et Syphiligraphie, 25. April 1885.
21. *Köbner,* Verein f. innere Medicin 1885, 15. Juni.
22. *Paltauf* und *Eiselsberg,* „Zur Aetiologie des Rhinoskleroms", Fortschritte der Medicin 1886, No. 19.
23. *Dittrich,* „Zur Aetiologie des Rhinoskleroms", Centralblatt f. Baktereologie und Parasitenkunde 1889, No. 5.
24. *Wolkowitsch,* „Das Rhinosklerom", Archiv f. klin. Chirurgie B. XXXVIII 2, 3, 1889.

Digitized by Google

Original from UNIVERSITY OF CALIFORNIA

Generated on 2019-07-10 15:37 GMT / http://hdl.handle.net/2027/uc1.b3743155
Public Domain in the United States, Google-digitized / http://www.hathitrust.org/access_use#pd-us-google

ÜBER EINE EIGENTHÜMLICHE, DURCH GEFÄSSDEGENERATIONEN HERVORGERUFENE ERKRANKUNG DER RÜCKENMARKSHINTERSTRÄNGE.

(Aus dem Laboratorium von Prof. *Obersteiner* in Wien.)

Von

DR. EMIL REDLICH

in Wien.

Hierzu Tafel V.

Dass die Gefässe in pathologisch veränderten Rückenmarken ebenfalls verschiedene Veränderungen zeigen, ist seit Langem beobachtet. So beschreibt *Leyden*[1]) in einem Falle von Tabes die Gefässe folgendermaassen: „An den grösseren Gefässen die Adventitia mit enorm reichlichen Fettkörnchenconglomeraten versehen: diese Fettkörnchenanhäufung nahm nach den kleineren Aesten ab. Dagegen zeigten diese und die kleinsten Arterien eine homogene, sklerotische, glänzende Beschaffenheit, gaben jedoch keine Jodreaktion. Die Wandung war zugleich erheblich verdickt, so dass dadurch das Lumen derselben wesentlich beeinträchtigt wurde.“ Auch in einem Theile der übrigen Tabesfälle konnte *Leyden* ähnliche Gefässveränderungen sehen. In seiner Klinik der Rückenmarkskrankheiten spricht *Leyden* von der Sklerose der Gefässe, besonders der kleineren, bei allen sklerotischen Prozessen des Rückenmarks als von einem sehr häufigen Befunde, lässt es jedoch dahingestellt, ob dieselbe eine primäre oder sekundäre Erscheinung sei. Auch von anderen Autoren wird der beschriebenen Gefässdegeneration bei allen chronischen Rückenmarkskrankheiten, speziell der Tabes, der multiplen Sklerose, der chronischen Myelitis u. s. w.

[1]) *Leyden*, Ueber die graue Degeneration der hinteren Rückenmarksstränge. Berlin 1863.

Digitized by Google

Original from UNIVERSITY OF CALIFORNIA

Generated on 2019-07-10 15:36 GMT / http://hdl.handle.net/2027/uc1.b3743155
Public Domain in the United States, Google-digitized / http://www.hathitrust.org/access_use#pd-us-google

als eines ziemlich regelmässigen Befundes gedacht, dieselbe jedoch als sekundäre Erscheinung aufgefasst.

Inzwischen war von *Berger* und *Rosenbach*, dann von *Grasset* auf die häufige Coincidenz von Tabes mit Herzfehlern, speziell der Aorteninsufficienz, hingewiesen worden. Während jedoch *Grasset* die Herzaffektion als sekundär, als Reflexwirkung, durch die starken Schmerzen hervorgerufen, betrachtet, will *Letulle*[1]), der zwei Fälle von Tabes mit Aorteninsufficienz und ausgebreitetem Atherom beschreibt, diese Atheromatose als Ursache der Entwicklung der tabischen Erscheinungen betrachtet wissen. *Martin*[2]) beschreibt einen Fall von Tabes, wo sich die Arterien der Meningen und der Hinterstränge hochgradig endarteriitisch verändert zeigten, während die übrigen Gefässe des Rückenmarks normal waren, und sieht diese Gefässveränderung wenigstens für eine Reihe von Tabesfällen als die primäre Läsion an; er weist als Analogon auf die endarteriitischen Herzmuskelveränderungen und die arterio-sklerotische Schrumpfniere hin.

In Deutschland wurde die Frage nach der primären Betheiligung der Gefässe bei der Tabes angeregt durch Arbeiten von *Adamkiewicz*[3]) und *Rumpf*[4]). *Adamkiewicz* fand in einem Falle von Tabes eine eigenthümliche Anordnung der sklerotischen Partien im Hinterstrange, die ihm mit der Vertheilung der Gefässe zusammenzuhängen schien. Untersuchungen, die er über die normale Gefässvertheilung anstellte, bestätigten ihm seine Ansicht, indem die einzelnen sklerotischen Partien den Circulationsgebieten distincter Arterien entsprachen, so dass er zu der Ansicht geführt wurde, es gäbe eine Form der Tabes, bei der der Ausgangspunkt des Prozesses in dem die Gefässe tragenden Bindegewebe zu suchen sei. *Rumpf* sah in einem Falle von Tabes in den degenerirten Partien ganz bedeutende Veränderungen an den Gefässen, Verdickung der kleineren Arterien, besonders in der Media und Adventitia, mit Kernvermehrung und Wucherung des umliegenden Bindegewebes. Aber auch in den weniger ergriffenen Partien gegen das gesunde Gewebe hin fand sich diese Degeneration der Gefässe so ausgesprochen, dass der Gedanke nahe lag, das Primäre

[1]) *Letulle*, Note sur l'existence des lésions cardiaques dans l'ataxie locomotrice (Gaz. méd. 1880).

[2]) *Martin*, Des lésions viscérales consécutives à l'endartérite oblitérante progressive (Revue de Méd. 1881).

[3]) *Adamkiewicz*, Archiv f. Psych., Bd. X.

[4]) *Rumpf*, Ueber Rückenmarksblutung nach Nervendehnung nebst einem Beitrag zur pathol. Anatomie der Tabes (Arch. f. Psych., Bd. 15).

Digitized by Google
Original from UNIVERSITY OF CALIFORNIA
Generated on 2019-07-10 15:37 GMT / http://hdl.handle.net/2027/uc1.b3743155
Public Domain in the United States, Google-digitized / http://www.hathitrust.org/access_use#pd-us-google

des anatomischen Prozesses bei der Tabes nicht sowohl im Parenchym, als in den Gefässen zu suchen. Eine Bestätigung dieser Ansicht fand *R.* in dem Umstande, dass in einem Falle von sekundärer Degeneration des Rückenmarks, wo der Prozess zweifellos in die Nervenfasern zu verlegen ist, die beschriebene Gefässveränderung fehlte.

Kraus[1]), der diese Beobachtung von *Rumpf* einer Nachprüfung unterzog, konnte in 13 daraufhin untersuchten Fällen von typischer Tabes 10mal Verdickung der Gefässe nachweisen und zwar in 2 Fällen hochgradiger, 5mal mittelstarker und 3mal mässiger Natur. Diese Affektion trat sowohl an grösseren als an kleineren Gefässen auf, an ersteren besonders in der Nachbarschaft der hinteren Medianspalte. Aber auch in den relativ erhaltenen Abschnitten des Hinterstrangs, ja auch im Hinterhorn und in der Pia fand sie sich bisweilen. Fälle von Tabes mit vorausgegangener Syphilis wichen hinsichtlich der Gefässverdickung nicht von den anderen ab. Auch in 4 Fällen von sekundärer Degeneration fand sie sich vor. *Kraus* glaubt jedoch vorläufig von der von den meisten Autoren acceptirten Annahme, wonach die Tabes ein *chronisch-parenchymatöser Prozess* sei, nicht abgehen zu sollen und sieht die Gefässdegeneration als sekundär oder höchstens concomitirend an.

Ganz die gleiche Frage wurde in Frankreich für die multiple Sklerose aufgeworfen durch Arbeiten von *Ballet* und *Minor*, *Dejerine* und *Demange*. *Ballet* und *Minor*[2]) fanden in einem Falle von sogenannter Systemerkrankung der Hinter- und Seitenstränge in den afficirten Partien eine ausgesprochene Sklerose der Gefässe, die sie als Ursache der Sklerosirung des Parenchyms ansehen und demgemäss den Prozess als *Sclérose interstitielle périvasculaire* bezeichneten. *Dejerine*[3]) beschreibt einen Fall von disseminirter Sklerose, der während des Lebens das Bild einer amyotrophischen Lateralsklerose dargeboten hatte und bei dem die Obduktion eine über Hirn, Medulla oblong. und spinalis unregelmässig vertheilte multiple Sklerose nachwies. Im Centrum eines jeden sklerotischen Herdes, der aus einem verfilzten fibrillären Bindegewebe mit zahl-

[1]) *Kraus*, Zur patholog. Anatomie der Tabes dorsalis (Neurolog. Centralblatt. 1885).

[2]) *Ballet et Minor*, Étude d'un cas de fausse sclérose systématique combinée de la moelle. (Archiv de Neurolog. 1884.)

[3]) *Dejerine*, Étude sur la sclérose en plaques cérébro-spinale à forme de sclérose latérale amyotrophique. (Revue de Méd. 1884.)

Digitized by Google
Original from UNIVERSITY OF CALIFORNIA
Generated on 2019-07-10 15:37 GMT / http://hdl.handle.net/2027/uc1.b3743155
Public Domain in the United States, Google-digitized / http://www.hathitrust.org/access_use#pd-us-google

reichen eingelagerten Kernen bestand, zeigte sich ein verdicktes, in seinem Lumen verengtes Gefäss, das gleichsam den Ausgangspunkt der Entzündung darstellte. Die Verdickung zeigte sich wohl auch in den inneren Schichten, Endarteriitis, überwog aber bei weitem in den äusseren, Periarteriitis. *Dejerine* sieht nach diesem Befund das Primäre der multiplen Sklerose, sowie jeder nicht systematischen Sklerose in der Veränderung der Gefässe. Er verwahrt sich aber gegen die Uebertragung dieser Ansicht auf Systemerkrankungen des Rückenmarks, speziell die Tabes, weil hier die Sklerose funktionell und entwicklungsgeschichtlich zusammenhängende Fasersysteme erfasst und die Degeneration bereits in Theilen erscheint, wo die Gefässe, die ja auch hier, wenn auch sekundär erkranken, noch gesund erscheinen.

Noch evidenter war der Ausgang der Sklerose von den Gefässen in Fällen, die *Demange*[1]) zur Beobachtung kamen. Im Ganzen beschreibt *D.* 6 Fälle, ältere Individuen betreffend, die während des Lebens verschiedene Symptome, meist jedoch unter dem Bilde einer spastischen Spinalparalyse, darboten. Die Sektion zeigte in allen Fällen ausgebreitetes Arterienatherom, atheromatöse Veränderungen in verschiedenen Organen, so am Herzen, in der Niere und anderen. Im Rückenmark fanden sich zahlreiche sklerotische Plaques, vornehmlich in den Seitensträngen, in geringerer Ausdehnung in den *Goll*'schen und *Burdach*'schen Strängen und im Kleinhirnseitenstrang; in einzelnen Fällen Blutungen in den Vorderhörnern, von Miliaraneurysmen herrührend. Im Centrum eines jeden sklerotischen Plaques, selbst in den am wenigsten entwickelten fand sich ein verdicktes Gefäss: die Innenhäute desselben verdickt, ebenso die äusseren, die Lymphscheide erfüllt von Rundzellen. Von hier geht die Wucherung in das umliegende Nervengewebe über, das sonst im grossen Ganzen unverändert erscheint, höchstens, dass Axencylinder und Markscheide verschmälert und die Neuroglia hypertrophisch erscheinen. — *Demange* kommt zu dem Schlusse, dass es eine sklerosirende Endo- und Periarteriitis der Rückenmarksgefässe auf der Basis einer allgemeinen Athero-

[1]) *Demange.* Contribution à l'étude des scléroses médullaires d'origine vasculaire. (Revue de Méd. 1884.) — Contribution à l'étude des lésions scléreuses des vaisseaux spinaux, scléroses périvasculaires et hémorrhagies miliaires de la moelle epinière. (Revue de Méd. 1885.) — Sclerotic changes in the vessels of the spinal cord. (Med. Times 1885.) — De la contracture tabetique progressive ou sclérose diffuse d'origine vasculaire simulant la sclérose fasciculaire osbservée chez les vieillards athéromateux. (Revue de Méd. 1885.)

Digitized by Google
Original from UNIVERSITY OF CALIFORNIA
Generated on 2019-07-10 15:37 GMT / http://hdl.handle.net/2027/uc1.b3743155
Public Domain in the United States, Google-digitized / http://www.hathitrust.org/access_use#pd-us-google

matose giebt, die zu einer disseminirten Sklerose, hauptsächlich in den Seitensträngen sitzend, führt. Sie bildet die Grundlage eines der Lateralsklerose ähnlichen Krankheitsbildes, das *Demange* als *Contracture tabétique progressive des athéromateux* bezeichnet. *Copin* beschreibt in seiner These: Contribution à l'étude des troubles médullaires chez les athéromateux, Paris 1887, einen Fall von allgemeiner Schwäche und allgemeinen Kontrakturen mit Fehlen der Sehnenreflexe bei einem Greise; bei der Autopsie fand sich im Rückenmarke eine diffuse Sklerose, ausgehend von einer Periendarteriitis. Im Anschlusse daran bespricht *C.* in sehr eingehender Weise die einzelnen bei Greisen vorkommenden spinalen Störungen und kommt zu dem Schlusse, dass nur die wirklich auf regressive Veränderungen zu beziehenden Alterationen als *senile* zu bezeichnen sind. Daneben aber giebt es eine wirkliche Entzündung des Rückenmarks, die ihren Ursprung nimmt von einer Periendarteriitis, Myélite scléreuse d'origine artérielle nach *Lanceraux*. Klinisch entspricht dieser Veränderung die progressive Muskelschwäche der Greise *(Empis)* und die Contracture tabétique progressive (*Demange*). Es wäre jedoch auch denkbar, dass in einzelnen Fällen vornehmlich die Hinterstränge der Sitz der Veränderungen seien und so ein der Tabes ähnliches Krankheitsbild entsteht.

In den bisher berührten Beobachtungen handelte es sich beinahe ausschliesslich um typisch ausgeprägte Krankheitsformen, in denen bloss die Frage aufgeworfen worden war, wo der Ausgangspunkt der anatomischen Prozesse zu suchen sei, resp. ob die Gefässveränderung als sekundäre oder primäre Erscheinung aufzufassen sei. Ueber ein isolirtes Vorkommen von Gefässerkrankungen im Rückenmark bei sonst normalem Parenchym ist wenig bekannt. *Leyden*[1]) spricht von einem Auftreten von Sklerose an einzelnen kleineren Gehirn- und Rückenmarksarterien als eines ziemlich häufigen, wenn auch belanglosen Vorkommnisses. Weiters beschreibt er[2]) eine Verdickung der kleineren Gefässe, deren Wände dann homogen glänzend werden, in Verbindung mit Fettkörnchen- und Pigmentanhäufung an der Adventitia der grösseren Gefässe, Anhäufung von Amyloidkörperchen und Atrophie der Nervenfasern als senile Veränderung des Rückenmarks.

Ich bin nun in der Lage, diese Fälle um einige Beobachtungen

[1]) *Leyden,* Klinik der Rückenmarkskrankheiten Bd. 1, S 81.
[2]) *Leyden,* Klinik der Rückenmarkskrankheiten Bd. 2. S. 41.

Digitized by Google
Original from UNIVERSITY OF CALIFORNIA
Generated on 2019-07-10 15:37 GMT / http://hdl.handle.net/2027/uc1.b3743155
Public Domain in the United States, Google-digitized / http://www.hathitrust.org/access_use#pd-us-google

in denen es sich in evidenter Weise um eine primäre, theilweise isolirte Erkrankung der Gefässe handelte, zu vermehren. Mit der Durchsuchung mehrerer Rückenmarke, die Herrn *Prof. Obersteiner* von der hiesigen Versorgungsanstalt zur mikroskopischen Untersuchung zugesendet wurden, beschäftigt, stiess ich auf ein Rückenmark, das die besagte Veränderung der Gefässe in frappanter Weise darbot. Der Zufall wollte es, dass ich bald darauf einen ähnlichen, wenn auch weniger weit vorgeschrittenen Fall untersuchte. Auf die Sache aufmerksam geworden, untersuchte ich nun auf diesen Punkt hin die Rückenmarkspräparate der Sammlung des Herrn *Prof. Obersteiner*, von etwa 100 Fällen, und konnte in weiteren 8 Fällen das gleiche Bild oder wenigstens Andeutungen desselben finden. Herrn *Prof. Obersteiner*, dem ich die Anregung zu dieser Arbeit verdanke und der mich während der Ausarbeitung derselben vielfach unterstützte, sage ich an dieser Stelle meinen besten Dank. Die kurzen Notizen über den klinischen Verlauf verdanke ich der Liebenswürdigkeit des Herrn *Dr. Pfleger*, erstem Hausarzt der hiesigen Versorgungsanstalt. Herr *Dr. Darvas* hatte die Freundlichkeit, die Zeichnungen der Präparate anzufertigen.

Unter den Präparaten der Sammlungen fand sich eines aus der Gegend der Lendenanschwellung, das die betreffenden Veränderungen in besonders schöner und klarer Weise zeigte. Wiewohl sich die übrigen Theile des dazu gehörigen Rückenmarks nicht mehr auffinden liessen und ich somit nicht in der Lage bin, über die anderen Theile des Rückenmarks Auskunft zu geben, will ich dennoch dieses Präparat zur Grundlage meiner Beschreibung nehmen, weil es das Charakteristische des Prozesses in besonders prägnanter Weise zur Anschauung bringt.

Fall I.

Anna Riedl, 70 Jahre alt, Pfründnerin. Seit einem Jahre Schwäche der unteren Extremitäten. Schmerzen daselbst und in den Armen, Kopfschmerzen, Schwindel; zeitweise unorientirt über Zeit und Raum. Keine Patellarreflexe. Hochgradige Abmagerung. Phthisische Erscheinungen an den Lungen. Decubitus. Obduktion: Stark entwickelte Pacchionische Granulationen. Dura am Schädeldach angeheftet. Oedem des anämischen Gehirns. Cavernen bes. der linken Lunge. Atrophie des Herzens und der Unterleibsdrüsen. Nieren klein, blass, die linke leicht granulirt. Rückenmark makroskopisch normal. Es wurden Schnitte aus der Lendenanschwellung nach Färbung mit Ammoniakkarmin und Färbung mit Alaunhaematoxylin und Nachfärbung mit Karmin untersucht. Schon

Digitized by Google
Original from UNIVERSITY OF CALIFORNIA
Generated on 2019-07-10 15:37 GMT / http://hdl.handle.net/2027/uc1.b3743155
Public Domain in the United States, Google-digitized / http://www.hathitrust.org/access_use#pd-us-google

bei schwacher Vergrösserung (Fig. 1) fällt auf dem sonst normal erscheinenden Querschnitt die Gegend der Hinterstränge auf, indem sich daselbst die Gefässe, anscheinend stark vermehrt, als stark roth gefärbte Ringe und Streifen abheben; jedes Gefäss giebt gleichzeitig das Centrum ab, von dem aus eine netzförmige Verdichtung des Gewebe in das Parenchym ausstrahlt. Diese Veränderung beginnt nahe der hinteren Commissur, erreicht dann in beiden Hintersträngen symmetrisch ausgebildet seine höchste Intensität in der mittleren Höhe der Hinterstränge; man sieht dann noch längs des Hinterhorns einzelne Gefässe meist im Längschnitte deutlich hervortreten, während die dorsalen Partien der Hinterstränge davon frei sind. Sonst der Querschnitt anscheinend normal, nur in beiden Seitensträngen treten einzelne stärker gefärbte Bindegewebszüge hervor. Bei stärkerer Vergrösserung erscheinen grössere Gefässe folgendermassen: Die inneren Gefässschichten stark verdickt, wodurch das Lumen stark verengt und unregelmässig gestaltet wird, erscheinen licht gefärbt, etwas glänzend, meist aus concentrischen Schichten zusammengesetzt, die Kerne vielleicht etwas vermehrt, oder die Innenschichten sind vollkommen homogen, eine strenge Sonderung in einzelne Schichten ist unmöglich. Daran nach aussen, öfters durch einen Zwischenraum getrennt, eine breite stark roth gefärbte, gekörnte Schichte. An kleineren Gefässen sieht man eine lichte, meist homogene, etwas glänzende Schichte, umgeben von einem breiteren, dunkel gefärbten gekörnten Ringe. Die Gefässe liegen theils im normalen Parenchym, meist aber geht von ihnen und zwar von der äusseren Schicht eine Wucherung des Bindegewebes als stark gefärbte, gekörnte oder auch streifige Züge zwischen die Nervenfasern aus, dieselben theils in Gruppen umfassend. theils einzeln umspinnend. An einzelnen Stellen, besonders wo zwei Gefässe parallel verlaufen, wird diese Verdichtung des Stützgewebes eine hochgradigere (Fig. 2). Die Nervenfasern selbst sind in den weniger afficirten Partien intact. Anders an stärker betroffenen Stellen; daselbst erscheinen die Nervenfasern stark verschmächtigt, oder auch zu Grunde gegangen, eine deutliche Hypertrophie des Axencylinders fand sich jedoch nirgends. In den Seitensträngen einzelne verdickte Gefässe in verdickten Bindegewebszügen. Die graue Substanz mit den Ganglienzellen unverändert, an einem grösseren Gefässe der Commissur eine leichte Zellenanhäufung in der Adventitia. Corpora amylacea fehlen vollständig. Die hinteren Wurzeln, ebenso die Meningen und ihre Gefässe normal.

Digitized by Google
Original from UNIVERSITY OF CALIFORNIA
Generated on 2019-07-10 15:37 GMT / http://hdl.handle.net/2027/uc1.b3743155
Public Domain in the United States, Google-digitized / http://www.hathitrust.org/access_use#pd-us-google

Fall II.

Rosine Weiss, 48 Jahre alt. Seit 8 Jahren Schmerzen und Schwere in den Beinen, Unvermögen sich gerade zu halten, Schmerzen in den oberen Extremitäten. Zeitweilige Besserung des Zustandes. Später neuerliche Verschlimmerung, besonders Schwäche im linken Bein. Schmerzen längs der Wirbelsäule. Die unteren Extremitäten sehr schmerzhaft, sowohl bei Berührung als bei Bewegung. Keine Patellarreflexe. Ueber beiden Lungen Erscheinungen von Tuberkulose. Die Obduktion ergab ausgeprägte Osteomalacie in den Wirbeln, Rippen, und die charakteristische Beckenform. In den Lungen konglomerirte Tuberkulose. Herz mit dem Herzbeutel verwachsen, klein, schlaff, Herzfleisch morsch, Aorta zart. Leber und Milz klein, schlaff, Nieren klein, etwas geschrumpft. Rückenmark etwas hyperämisch, sonst anscheinend normal.

Das Rückenmark wurde erst in doppeltchromsaurem Kali, dann in Alkohol gehärtet, in Photoxylin eingebettet, mit Karmin, Alaunhämatoxylin und Karmin, endlich nach der *Pal*'schen Methode mit Karminnachfärbung gefärbt.

1. Schnitt aus der Lumbaranschwellung. Hier treten am Querschnitt die Gefässe in beiden Hintersträngen sehr deutlich hervor und zwar in der Partie von der hintern Commissur bis zur Mitte des Hinterhorns; dieselben präsentiren sich in gleicher Weise wie im vorigen Falle, nur dass deren viel mehr sind; auch hier besteht die von ihnen ausgehende Verdichtung des Gewebes in der Nachbarschaft. Im linken Seitenstrange das Bindegewebe etwas deutlicher zu sehen. Auf *Pal*'schen Präparaten erscheinen auf dunklem Grunde entsprechend den Gefässen sehr zahlreiche rundliche und längliche Lücken. Auch bei stärkerer Vergrösserung im Ganzen ein gleiches Bild wie im ersten Falle. Auch hier lässt sich an der verdickten Gefässwand eine innere, leicht streifige oder homogene glänzende Schicht von der äusseren, stark gefärbten und gekörnten scheiden; von letzterer geht die Verdichtung des Nachbargewebes aus. Keine Amyloidkörperchen. Im Seitenstrange einzelne verdickte Gefässe; sonst die Gefässe wie überhaupt der übrige Querschnitt normal.

2. Schnitt aus der Mitte des Brustmarks. Im ventralen Theile der Hinterstränge nahe der hintern Commissur die Gefässe verdickt, von gleicher Beschaffenheit wie im Lendenmark, mit geringer Verbreitung der Verdichtung in der Nachbarschaft. Sonst die Gefässe im Hinterstrang und den übrigen Theilen des Quer-

Digitized by Google
Original from UNIVERSITY OF CALIFORNIA
Generated on 2019-07-10 15:37 GMT / http://hdl.handle.net/2027/uc1.b3743155
Public Domain in the United States, Google-digitized / http://www.hathitrust.org/access_use#pd-us-google

schnitts mit Ausnahme vereinzelter, leicht verdickter in den Seitensträngen normal. Sonst keinerlei Veränderung.

3. Schnitt aus der Halsanschwellung. Von den Gefässen treten nur mehr ganz vereinzelte nahe der hintern Commissur hervor; dagegen zeigt sich an den Karminpräparaten, beiderseits in gleicher Ausdehnung, neben der hintern Fissur ein dreieckiges, dunkler gefärbtes Feld, das peripher die Breite der *Goll*'schen Stränge einnimmt, sich verjüngend gegen die Mitte zieht, um als schmaler Fortsatz bis nahe an die hintere Commissur zu reichen. Dem entsprechend bei *Pal*'scher Färbung ein gleiches Feld lichter gefärbt. Bei stärkerer Vergrösserung sieht man die Gefässe des Hinterstrangs, besonders an der hinteren Commissur, wohl noch etwas verdickt, jedoch fehlt die starke Infiltration in den Aussenschichten und die Verdichtung des umgebenden Bindegewebes. In den degenerirten Partien ist das Stützgewebe dichter, kernreicher. Die Nervenfasern, sowohl Markscheide als Axencylinder, besonders an stärker ergriffenen Stellen scheinen ganz zu Grunde gegangen.

Fall III.

Am ausgeprägtesten war die Veränderung in dem nun folgenden Falle: er war der erste, der mir zur Beobachtung kam und durch das Auffallende der Erscheinung mich zuerst auf diese Art der Erkrankung aufmerksam machte.

Er betraf eine 82jährige Frau, die in ihrer Jugend chlorotisch, sonst stets gesund gewesen sein soll. Wegen Kurzathmigkeit und Schwellung der Beine kam sie in die Versorgung: objektiv liess sich Emphysem mit starkem Katarrh nachweisen. Es trat dann ein Abscess an der Stirn auf, nach dessen Eröffnung sich das Stirnbein in der Grösse eines Vierkreuzerstückes nekrotisch erwies. Es bildete sich ein zweiter Abscess an der Stirn. Beide Beine sollen ödematös und gelähmt gewesen sein. Incontinentia urinae, untere Brust- und obere Lendenwirbel druckempfindlich. Es trat dann Decubitus am Kreuzbein auf, unter dem die Patientin zu Grunde ging.

Obduktionsbefund: Das Stirnbein unter dem Abscesse nekrotisch, darunter die Meningen und die oberflächlichen Schichten des Hirns missfarbig, zerfallend. Basalgefässe des Hirns theilweise atheromatös, Atrophie des Hirns. Hinterstränge des Rückenmarks, besonders im Lendenmark grau, zum Theil auch die Seitenstränge.

Lunge emphysematös mit einzelnen eingestreuten Tuberkeln.

Digitized by Google
Original from UNIVERSITY OF CALIFORNIA
Generated on 2019-07-10 15:37 GMT / http://hdl.handle.net/2027/uc1.b3743155
Public Domain in the United States, Google-digitized / http://www.hathitrust.org/access_use#pd-us-google

Herz hochgradig verfettet, fettumwachsen. Atherom der Aorta, besonders der Abdominalis. Pyelitis und Cystitis.

Das Rückenmark wurde in gleicher Weise wie im vorigen Falle behandelt.

1. Schnitt entsprechend dem ersten Sacralnerven. Bei schwacher Vergrösserung erscheint derselbe normal. Im Bereiche der grauen Commissur zwei grössere Gefässe mit verdickten Wandungen und zahlreichen eingelagerten Kernen. In den peripheren Antheilen der Hinterstränge ziemlich zahlreiche Amyloidkörperchen, sonst vereinzelte.

2. Schnitte aus dem untern und mittleren Lendenmark. In beiden Hintersträngen ungemein zahlreiche Gefässe zu sehen, besonders im ventralen Theile, wo dieselben sehr dicht stehen. Ein grösseres, längsgetroffenes Gefäss in der hintern Fissur. Weiter dorsalwärts spärlichere Gefässe. Im Septum paramedianum ein grösseres Gefäss sammt dessen Ramifikationen stark verdickt. Bei stärkerer Vergrösserung bieten die Arterien ganz dasselbe Bild wie in den früheren Fällen, auf deren Beschreibung wir hier verweisen. Auch hier die verdickten Gefässe theils im normalen Parenchym, meist aber geben sie die Centra ab einer die Nervenfasern umspinnenden Verdichtung des Bindegewebes. Die Nervenfasern an stark sklerosirten Stellen zu Grunde gegangen. Vereinzelte spärliche Amyloidkörperchen in den Hintersträngen. In den Seitensträngen einzelne verdickte Gefässe in verdichtetem Gewebe; sonst der Querschnitt normal. Längsschnitte aus dieser Gegend zeigen ungemein zahlreiche, meist parallel verlaufende, etwas geschlängelte Gefässe, die sich durch ihre stark gefärbte Aussenzone sehr deutlich abheben; innerhalb derselben die abgehenden Seitenäste als verdickte, helle Ringe sichtbar: stellenweise mit den Gefässen parallel verlaufende verdichtete Bindegewebszüge.

3. Schnitte aus dem mittleren Brustmark. Auch hier die Gefässe in der ventralen Hälfte der Hinterstränge sehr zahlreich und verdickt, spärlicher dann längs der Hinterspalte und der Grenze des Hinterhorns. Auch die Wucherung des Bindegewebes, ausgehend von den Gefässen, noch ziemlich ausgeprägt. Spärliche Amyloidkörperchen in den Hintersträngen. Beiderseits neben der Mittellinie eine cerebralwärts immer deutlicher werdende Rarefizirung der Nervenfasern mit Verdichtung des Zwischengewebes.

4. Auf Schnitten aus verschiedenen Gegenden des Halsmarks

Digitized by Google
Original from UNIVERSITY OF CALIFORNIA
Generated on 2019-07-10 15:38 GMT / http://hdl.handle.net/2027/uc1.b3743155
Public Domain in the United States, Google-digitized / http://www.hathitrust.org/access_use#pd-us-google

treten nur mehr vereinzelte veränderte Gefässe und zwar im ventralen Antheile hervor; dagegen zeigt sich an beiden Hintersträngen, der hintern Medianspalte angelagert, ein Degenerationsgebiet, entsprechend den *Goll*'schen Strängen, das dorsalwärts bis an das Septum paramedianum heranreicht, sich dann verschmächtigend bis in die Gegend der hinteren Commissur erstreckt. (Fig. 3.) Bei stärkerer Vergrösserung sieht man noch Gefässe in der ventralen Hälfte der Hinterstränge verdickt, jedoch sind dieselben meist kleineren Kalibers, auch die von ihnen ausgehende Verdichtung ist wenig deutlich. Dagegen ist die Verdichtung des Gewebes in dem dreieckigen Degenerationsbezirke sehr markant. Meist von der Medianspalte ausgehend dichte Bindegewebszüge fibrillärer Beschaffenheit, in unregelmässiger Weise verstreut; daselbst die Axencylinder und Markscheiden verschmächtigt oder fehlend. Corpora amylacea in den degenerirten Partien ziemlich zahlreich, sonst spärlich.

Wie schon oben erwähnt, habe ich, einmal auf die uns beschäftigende Gefässerkrankung aufmerksam geworden, die Präparate der Sammlung untersucht und fand dieselbe dann noch in 7 weiteren Fällen. Ich will über dieselben nur kurz referiren, weil in allen das beschriebene Bild, wenn auch meist weniger ausgesprochen, stets in der gleichen Weise sich darbot. Die Fälle entstammen älteren Personen, meist über 60 Jahre alt, die während des Lebens wenig charakteristische Erscheinungen, bestehend in Schwäche und Schmerzen der unteren Extremitäten, bisweilen ein der Tabes ähnliches Krankheitsbild gezeigt hatten. Mikroskopisch war stets die Affektion der Gefässe im ventralen Theile der Hinterstränge des Lendenmarks besonders ausgeprägt; die Gefässe zeigten daselbst die Verdickung der leicht streifigen oder homogenen Innenschichte mit der Verdichtungszone nach aussen: die von hier ausgehende Wucherung des umliegenden Bindegewebes war stets, wenn auch meist wenig ausgesprochen, vorhanden. Im Brustmark war die Alteration der Gefässe schon viel geringer, im Halsmark nur mehr andeutungsweise in der Nähe der hinteren Commissur. Dagegen fanden sich hier die *Goll*'schen Stränge. besonders in den hinteren inneren Partien leicht degenerirt. Meist waren im Hinterstrange zahlreiche Amyloidkörperchen, in einem Falle besonders zahlreich um die Gefässe angehäuft. In einzelnen Fällen fanden sich in den Seitensträngen einzelne verdickte Gefässe und eine leichte Verdichtung des Bindegewebes: sonst bot der Querschnitt nichts Abnormes.

Einer kurzen Beschreibung scheint mir noch ein Fall würdig,

Digitized by Google
Original from UNIVERSITY OF CALIFORNIA
Generated on 2019-07-10 15:38 GMT / http://hdl.handle.net/2027/uc1.b3743155
Public Domain in the United States, Google-digitized / http://www.hathitrust.org/access_use#pd-us-google

weil er nebst einer typischen Systemerkrankung, nämlich einer absteigenden Degeneration der Pyramidenstränge die von uns beschriebene Veränderung zeigte. Er betraf ein 71jähriges Individuum, in dessen Gehirn sich mehrere apoplectische Cysten nebst atheromatöser Veränderung der Gehirngefässe fanden. Im Rückenmark bestand eine absteigende Degeneration des linken Pyramidenvorderstrangs und des rechten Pyramidenseitenstrangs, aber auch des linken in ziemlichen Grade. Ein Schnitt aus der Gegend des Halsmarks zeigte nun nebst diesen degenerirten Partien noch beiderseits neben der hinteren Fissur eine schmale Degenerationszone. Daselbst ebenso wie in den degenerirten Pyramidenbahnen das Bindegewebe verdichtet, die Gefässe leicht verdickt, die Nervenfasern in den stärker afficirten Theilen zu Grunde gegangen. Im Lendenmark war nur mehr der rechte Pyramidenseitenstrang und in geringem Grade der linke degenerirt, dagegen fand sich in den ventralen Theilen der Hinterstränge dieselbe Verdickung der Gefässe mit einer leichten Bindegewebswucherung des umgebenden Parenchyms, wie sie oben beschrieben wurde. Demnach war in diesem Falle zu der Pyramidendegeneration die Affektion der Gefässe im Lendenmarke hinzugekommen und hatte zu einer aufsteigenden Degeneration im *Goll*'schen Strange geführt.

Ueberblicken wir nun die Reihe unserer Fälle, so kann es keinem Zweifel unterliegen, dass wir es mit einer primären Erkrankung der Rückenmarksgefässe zu thun haben, ja fassen wir die leichteren Fälle, die unzweifelhaft den Beginn des Leidens darstellen, in's Auge, so kann man wohl von einer isolirten Affection der Gefässe ohne Mitbetheiligung des eigentlichen Parenchyms sprechen. Denn hier erscheinen bloss die Gefässe der Hinterstränge verdickt, während das umliegende Gewebe seine normale Structur beibehalten hat. Ist die Veränderung weiter vorgeschritten, dann erscheinen die verdickten Gefässe ungemein zahlreich, das Gewebe ist förmlich durchlöchert von ihnen. Um eine eigentliche Vermehrung der Gefässe dürfte es sich wohl nicht handeln, dieselben fallen nur durch die Verdickung der Wand bis in ihre kleinsten Verzweigungen deutlich in's Auge. Hervorheben will ich, dass diese Veränderung sich auf die arteriellen Zweige zu beschränken scheint, indem die Venen, soweit eine sichere Differenzirung möglich war, unveränderte Wandungen zeigten. In diesen vorgeschrittenen Fällen wird dann auch das umliegende Parenchym stärker in Mitleidenschaft gezogen, es entsteht eine förmliche Sklerosirung des Gewebes, die sich jedoch dadurch charakterisirt, dass ihr

Digitized by Google
Original from UNIVERSITY OF CALIFORNIA
Generated on 2019-07-10 15:38 GMT / http://hdl.handle.net/2027/uc1.b3743155
Public Domain in the United States, Google-digitized / http://www.hathitrust.org/access_use#pd-us-google

Ausgangspunkt von den Gefässen auf das Deutlichste nach Form und Ausbreitung ausgesprochen war.

Was nun das histologische Detail der Gefässveränderung betrifft, so stimmt es im grossen Ganzen überein mit der von *Leyden* und anderen für die sekundäre Gefässsklerose bei der Tabes und der multiplen Sklerose gegebenen Beschreibung, insbesondere aber mit den Angaben von *Dejerine* und *Demange*. Eine Fettkörnchen- oder Pigmentanhäufung an der Adventitia der grösseren Gefässe konnte ich nicht finden, freilich untersuchte ich das Rückenmark nicht im frischen Zustande, wo diese Veränderung besonders deutlich hervortritt. Dagegen fand sich stets eine Verdickung der Gefässwände, die deutlich, wie besonders an grösseren Gefässen zu sehen war, eine Scheidung in einen inneren und äusseren Antheil erkennen liess. Die innere Schichte nahm die Karminfärbung nur wenig an, erschien blass, meist etwas glänzend, aus concentrischen Ringen zusammengesetzt, die Kerne in ihr kaum merklich vermehrt; eine strenge Scheidung in Intima, Media und Adventitia liess sich nicht durchführen. Oder es waren die Innenschichten zu einer völlig homogenen, dann stark glänzenden Membran umgewandelt: Amyloidreaction liess sich nicht nachweisen, wie dies auch mit den Angaben *Leydens* und anderer übereinstimmt. Eher scheint es sich um eine hyaline Umwandlung zu handeln, einer an kleineren Gefässen sehr häufigen Degenerationserscheinung. Eine besonders starke Färbung dieser Schichten mit Karmin oder Eosin, wie es für Hyalin als charakteristisch angegeben wird, konnte ich nun freilich nicht sehen. Nach aussen von dieser Schichte folgte eine zweite mit Karmin sich dunkler färbende, gekörnt oder streifig, die den adventitiellen Scheiden entsprechen dürfte; an Längsschnitten grösserer Arterien war dieselbe bisweilen durch einen schmalen Spalt von den inneren Schichten getrennt, was vielleicht zum Theil Härtungsprodukt ist. Oft übertraf sie die inneren Partien bei weitem an Mächtigkeit; auch *Dejerine* und *Demange* sprechen von einem Ueberwiegen der Periarteriitis über die Endarteriitis. Das Lumen der Gefässe wurde durch die Wandverdickung oft sehr erheblich verengt, unregelmässig gestaltet: einen eigentlichen Verschluss der Gefässe konnten wir jedoch nicht nachweisen.

Ueber das eigentliche Wesen dieser Art von Gefässveränderung finden sich wenig Angaben. *Martin* fasst sie als Entzündungsprozess auf, angeregt durch die im Blut circulirenden Schädlichkeiten und bezeichnet sie als Endarteriitis obliterans progressiva.

Digitized by Google
Original from UNIVERSITY OF CALIFORNIA
Generated on 2019-07-10 15:38 GMT / http://hdl.handle.net/2027/uc1.b3743155
Public Domain in the United States, Google-digitized / http://www.hathitrust.org/access_use#pd-us-google

Auch *Dejerine* und *Demange* sprechen von entzündlichen Vorgängen. Am meisten Aehnlichkeit dürfte der Prozess mit der von *Friedländer* als Endarteriitis obliterans bezeichneten Gefässveränderung haben. *Orth*[1]) beschreibt sie unter dem Namen „produktive Arteriitis" als einen an den kleineren Arterien vorkommenden Prozess, wobei es zunächst zu einer starken, zelligen Infiltration der Intima, der Media und der Adventitia sammt ihren Scheiden kommt; diese Infiltration geht dann eine Umwandlung in faseriges oder homogenes Bindegewebe ein, so dass schliesslich eine Scheidung der einzelnen Schichten unmöglich wird. Freilich hätten wir es dann in unseren Fällen mehr mit den sekundären Stadien dieses Prozesses zu thun, indem von einer starken, zelligen Infiltration der Wandung nichts mehr zu sehen war. Dazu kommt, dass andere Autoren, z. B. *Kraus* thatsächlich in ihren Fällen von einer starken, zelligen Infiltration der Intima sprechen.

Ein weiteres, besonderes Interesse gewinnt die Gefässveränderung in unseren Fällen durch ihren Sitz. So eigenthümlich derselbe auch sein mag, können wir ihn dennoch nicht aus dem Grunde für zufällig halten, weil er in allen 10 Fällen immer wieder in der charakteristischen Weise sich zeigte.

Um es kurz zu charakterisiren, handelt es sich um einen Prozess, der, beide Rückenmarkshälften symmetrisch ergreifend, vornehmlich im Lendenmark sitzt, dann in stark abnehmender Intensität sich bis gegen das obere Brustmark erhält, Sacral- und Halsmark jedoch zum grössten Theile freilässt. Dazu kommt als weitere Eigenthümlichkeit, dass die Gefässdegeneration sich so ziemlich auf die Hinterstränge beschränkt und hier wieder mit Vorliebe die ventralen Partien von der hinteren Commissur bis etwa zur halben Höhe der Hinterstränge befällt. Die übrigen Gefässe, mit Ausnahme einzelner, in der grauen Substanz und in den Seitensträngen erwiesen sich grösstentheils intakt. Das beschriebene Bild zeigten nur die leichteren Fälle, die wir als die früheren Stadien des Prozesses betrachten, in unzweideutiger Weise. In weiter vorgeschrittenen Fällen wurde allerdings das Bild dadurch ein wenig modifizirt, dass nun im Lendenmarke auch in der dorsalen Hälfte die Gefässe verdickt erschienen und zwar waren es meist grössere Gefässe, besonders in der hinteren Fissur und das paramediane Septum. Jedoch zeigte sich auch hier die Prävalenz der ventralen Partien dadurch, dass im Lendenmark da-

[1]) *Orth*, Lehrbuch der pathologischen Anatomie. Berlin, 1887. 1. Bd.

Digitized by Google
Original from UNIVERSITY OF CALIFORNIA
Generated on 2019-07-10 15:38 GMT / http://hdl.handle.net/2027/uc1.b3743155
Public Domain in the United States, Google-digitized / http://www.hathitrust.org/access_use#pd-us-google

selbst die verdickten Gefässe ungemein zahlreich wurden und im Hals- und Brustmark sich die Veränderung auf dieses Territorium beschränkte.

Es lag nun nahe, für diese auffällige Lokalisation in der normalen Gefässvertheilung des Rückenmarks eine Erklärung oder wenigstens Anhaltspunkte für ein Verständniss zu suchen. Man hätte zum mindesten voraussetzen können, dass das ventrale Gebiet der Hinterstränge ein besonderes Gefässgebiet ausmache und dass dieses im Lendenmark irgend welche Besonderheiten zeige. Diese Voraussetzung bestätigt sich nun nicht, wie ich den ausführlichen Arbeiten von *Adamkiewicz*[1]) und besonders von *Kadyi*[2]) entnehme. Die Resultate der *Adamkiewicz*'schen Arbeit sind kurz folgende: Die Arteriae vertebrales geben nach vorne eine Arteria spinalis anter. für die vordere Rückenmarckshälfte, nach hinten beiderseits eine Arteria spinalis post. ab, die jedoch bereits in der Höhe des 4. oder 5. Halswirbels durch Anastomosenbildung endigen. Der Rest der hinteren Rückenmarkshälfte erhält sein Blut aus den Arteriae intercostales, lumbales und sacrales, die durch die Foramina intervertebralia an das Rückenmark gelangen und beiderseits eine seitliche Anastomosenkette bilden. Im Lendenmark sind diese Arterien am zahlreichsten und stärksten, ausserdem erhält dieser Abschnitt indirekte Zuflüsse durch die Rami cruciantes aus der vorderen Spinalarterie. Die Vertheilung am Querschnitt ist nun folgende: Von der Arter. spinal. ant. gehen Arterien in horizontaler Richtung durch die vordere Fissur, die *Adamkiewicz* als *Arteriae sulci* bezeichnet und die nach ihm die graue Substanz versorgen. Der übrige Theil des Rückenmarks bildet das Gebiet der sogenannten *Vasocorona*, eines ununterbrochenen Kranzes von Arterien, die von der Peripherie gegen das Innere eindringen.

Unter den für die weisse Substanz bestimmten Arterien hebt *Adamkiewicz* als besonders wichtig hervor die *Arteria fissurae*, ein in der hinteren Fissur verlaufendes Gefäss, das meist noch vor der hinteren Commissur endigt und auf diesem Wege die angrenzende weisse Substanz versorgt; bisweilen erreicht dieselbe jedoch die hintere Commissur und spaltet sich dann in zwei längs derselben verlaufende Aeste. Weiters ein im Septum paramedianum zwischen

---

[1]) *Adamkiewicz*, Die Blutgefässe des menschlichen Rückenmarks. I. Die Gefässe der Rückenmarkssubstanz, 84. Bd. der Sitz. Ber. d. Kais. Acad., III. Abth. 1881. II. Die Gefässe der Rückenmarksoberfläche, ebenda 85. Bd. 1882.

[2]) *Kadyi*, Ueber die Blutgefässe des menschlichen Rückenmarks. Lemberg. 1889.

Digitized by Google
Original from UNIVERSITY OF CALIFORNIA
Generated on 2019-07-10 15:38 GMT / http://hdl.handle.net/2027/uc1.b3743155
Public Domain in the United States, Google-digitized / http://www.hathitrust.org/access_use#pd-us-google

Goll'schen und *Burdach*'schen Strange verlaufendes Gefäss, die *Arteria interfunicularis*, die die angrenzenden Partien dieser Stränge versorgt. Nach den Resultaten der *Adamkiewicz*'schen Arbeit könnten wir nun für unsere Fälle die Angabe in Anspruch nehmen, dass der lumbo-sacrale Theil der hinteren Rückenmarksperipherie, also die in unseren Fällen zunächst ergriffene Partie, die allerzahlreichsten und stärksten Zuflüsse bekommt. Die ventralen Antheile der Hinterstränge würden zum grössten Theile der Endausbreitung der Arteria fissurae entsprechen, die wir auch in einzelnen Fällen direkt als stark verdicktes, längsverlaufendes Gefäss in der hinteren Fissur sehen konnten. Das dann in zweiter Linie in Betracht kommende Gebiet in der dorsalen Hälfte würde der Arteria interfunicularis angehören; auch diese konnten wir in einzelnen Fällen sammt ihren grösseren Verzweigungen sklerosirt sehen. Leider wird ein grosser Theil der Angaben *Adamkiewicz's* durch die mit grossem Fleisse ausgeführte Arbeit von *Kadyi* in Frage gestellt. Zunächst darf, soweit es die uns interessirenden Fragen betrifft, nach *Kadyi* der Thatsache, dass einzelne Abschnitte zahlreiche, andere spärlichere Zuflüsse erhalten, keine besondere Bedeutung zugemessen werden, indem die schliessliche Vertheilung im Rückenmark eine ziemlich gleichmässige ist. Weiter hebt *Kadyi* an mehreren Stellen mit Nachdruck hervor, dass eine Eintheilung des Rückenmarks in von einander unabhängige Gefässterritorien, die etwa physiologisch zusammengehörigen Partien entsprächen, unstatthaft ist, nicht einmal graue und weisse Substanz sind in ihren Gefässgebieten durchaus streng geschieden. Es giebt für die Gefässvertheilung ein der weissen und grauen Substanz gemeinsam angehöriges Gebiet, das etwa ein Drittel des Gesammtquerschnitts ausmacht. In dieses Gebiet würden auch die in unseren Fällen so vornehmlich erkrankten ventralen Partien der Hinterstränge fallen. Warum dann die Affektion sich gerade auf dieses Gebiet beschränkt und nicht auch die benachbarte graue Substanz, die von denselben Arterien versorgt wird, ergreift, ist darnach ziemlich unerklärlich.

Wir wollen noch anführen, dass die Gefässe der Hinterstränge überhaupt eine besondere Tendenz zeigen zu sklerosiren. Dies zeigt, abgesehen von unseren Fällen, wo die Gefässe gerade hie eine sehr ausgebreitete Sklerose zeigten, noch der Umstand, dass wir in Rückenmarken, die sonst gar nichts Abnormes boten, hier und da in den Hintersträngen ein verdicktes, sklerosirtes Gefäss wahrnehmen konnten. Auch *Adamkiewicz* hebt diese Thatsache

Digitized by Google
Original from UNIVERSITY OF CALIFORNIA
Generated on 2019-07-10 15:38 GMT / http://hdl.handle.net/2027/uc1.b3743155
Public Domain in the United States, Google-digitized / http://www.hathitrust.org/access_use#pd-us-google

hervor und spricht weiters[1]) davon, dass einzelne normale Rückenmarke im Gebiete der Hinterstrangsarterien, besonders dem der Arteria interfunicularis stärker entwickeltes Bindegewebe besitzen: es könnten das nach *A.* vielleicht die Fälle sein, die zu der von ihm postulirten interstitiellen Tabes inkliniren. In zweiter Linie stehen dann die Gefässe der Seitenstränge: denn in unseren Fällen waren auch hier einzelne verdickte Gefässe zu beobachten, während in *Demange's* Fällen die Affektion sich mit Vorliebe auf die Seitenstränge lokalisirte.

Wir haben gesehen, dass die Affektion der Gefässe nur selten eine ganz isolirte bleibt, meist greift dieselbe auf das nachbarliche Parenchym über, jedoch stets in der Weise, dass der Ausgang von den Gefässen ersichtlich bleibt. Auch das Bindegewebe der Umgebung wird dichter, zellenreicher und geht dann eine Umwandlung in fibrilläres Gewebe ein. Wir haben uns wohl vorzustellen, dass es sich um ein direktes Weiterkriechen des Prozesses handelt, nicht wie *Martin* (l. c.) will, um eine Ernährungsstörung, die durch die Verengerung des Gefässquerschnitts hervorgerufen wird.

Ganz in zweiter Linie steht in unseren Fällen die Veränderung der Nervenfasern. Denn nur dort, wo die Sklerosirung des Gewebes eine hochgradige ist, sind dieselben alterirt oder zu Grunde gegangen, gleichsam erdrückt durch das einschnürende Bindegewebe. Wie bei allen chronischen Prozessen des Rückenmarks fanden sich auch in unseren Fällen Amyloidkörperchen; freilich nicht constant, selbst in einzelnen hochgradigen Fällen fehlten sie auch vollständig. Wo sie vorhanden waren, waren sie in den Hintersträngen am zahlreichsten, in einem Falle waren sie besonders um die Gefässe gruppirt. Eine besondere Bedeutung ist ihrem Vorkommen auch für unsere Fälle nicht zuzuschreiben.

Im Halsmark, wo die Gefässveränderung am geringsten war, fanden sich beiderseits hauptsächlich die hinteren inneren Theile der *Goll*'schen Stränge degenerirt. Die Degeneration, die im oberen Brustmark begann und im Halsmark soweit reichte, als ich dasselbe zu untersuchen Gelegenheit hatte, ist natürlich als aufsteigende aufzufassen, als Reaktionserscheinung auf die im Lendenmark sitzende Läsion. Dass gerade die inneren hinteren Partien degenerirt erscheinen, ist begreiflich, da dieselben Fasern enthalten, die aus dem Lendenmark stammen. Das histologische Bild der

[1]) *Adamkiewicz*, Die anatomischen Processe der Tabes dorsalis. 90. Bd. der Sitz. Ber. d. Kais. Acad

Digitized by Google
Original from UNIVERSITY OF CALIFORNIA
Generated on 2019-07-10 15:38 GMT / http://hdl.handle.net/2027/uc1.b3743155
Public Domain in the United States, Google-digitized / http://www.hathitrust.org/access_use#pd-us-google

Degeneration war das gewöhnliche: hervorheben möchte ich nur, dass ich im Gegensatz zu *Rumpf* auch hier die Gefässe sklerosirt fand.

Eine schwierig zu lösende Frage ist die nach der Aetiologie unserer Fälle. Es liegt nahe mit Rücksicht auf den Umstand, dass die Präparate meist Greisen entstammten, an Altersveränderungen zu denken resp. die Verdickung der Gefässe als atheromatöse aufzufassen. Dazu kommt, dass *Demange*, dessen Fälle ja mit den unserigen eine gewisse Aehnlichkeit besitzen, dieselben ebenfalls mit der allgemeinen Atheromatose in Zusammenhang bringt. Ausserdem hätten wir eine gewisse Analogie mit dem Gehirn, wo atheromatöse Veränderungen an den Gefässen, freilich anderer Art, zu den gewöhnlichen Befunden gehören. Gegen diese Auffassung spricht nun freilich vieles. Zunächst ist die Beschaffenheit atheromatöser Gefässe eine andere als die in unseren Fällen vorhandene, auch fehlt bei atheromatösen Veränderungen die starke Wucherung des umliegenden Bindegewebes. Die von *Leyden* (l. c.) beschriebenenen senilen Veränderungen des Rückenmarkes haben ebenfalls ein anderes Aussehen. Auch in seinen Fällen fehlte die bei uns so deutliche Wucherung des Bindegewebes: Amyloidkörperchen fand er ungemein zahlreich, die Ganglienzellen waren atrophisch, in geringem Grade auch die weissen Markstränge. Dazu kommt, dass unser Fall 2, der die Gefässveränderung sehr deutlich zeigte, einer 48jährigen Person entstammte, deren Aorta, wie ausdrücklich bemerkt ist, zart war.

Auch für Syphilis, an der man wegen des Befundes verdickter Gefässe im Rückenmark, wie sie von mehreren Autoren und neuerdings von *Rumpf*[1]) und *Schmaus*[2]) beschrieben wurden, denken musste, lagen bei unseren Fällen keine Anzeichen vor. *Martin* führt auf die im Blut kreisenden Schädlichkeiten, als zunächst auf die Gefässwände reizend, die Veränderung der Gefässe zurück: eine etwas vage Erklärung. Nach *Friedländer* sind das wichtigste aetiologische Moment seiner Arteriitis obliterans chronische entzündliche Vorgänge der befallenen Organe, eine Erklärung, die allenfalls für die Gefässveränderungen bei der Tabes herangezogen werden könnte, nicht aber für unsere Fälle, wo die Affektion des Parenchyms im

[1]) *Rumpf*, Die syphilitischen Erkrankungen des Nervensystems. Wiesbaden, 1887.

[2]) *Schmaus*, Zur Kenntnis der Rückenmarkssyphilis. Deutsch Arch. f. klin. Med. Bd. 44.

Digitized by Google
Original from UNIVERSITY OF CALIFORNIA
Generated on 2019-07-10 15:38 GMT / http://hdl.handle.net/2027/uc1.b3743155
Public Domain in the United States, Google-digitized / http://www.hathitrust.org/access_use#pd-us-google

Gegentheile als sekundäre aufzufassen ist. Wir müssen uns demnach begnügen, die *beschriebene Gefässveränderung als eine vorzüglich bei älteren Leuten vorkommende Erkrankung zu bezeichnen, deren Ursache uns vorläufig unbekannt ist.* Dieselbe scheint nun nach unseren Befunden keineswegs allzu selten zu sein. Wir konnten unter etwa 100 Rückenmarken 10 ausgeprägte Fälle finden; dazu kommt, dass ich in sonst völlig normalen Rückenmarken einzelne Gefässe in den Hintersträngen verdickt sah und allmälige Uebergänge bis zu den typischen Fällen constatiren konnte, so dass ich immer mehr den Eindruck gewann, als sei der beschriebene Prozess ein ziemlich häufiges Vorkommnis. Es wäre möglich, dass dies zum Theil an dem mir zu Gebote stehenden Material lag, das meist älteren Personen entstammte, die freilich fast durchwegs Rückenmarkssymptome dargeboten hatten. Dieselben werden wohl aber nebst den Altersveränderungen noch eine Menge anderer pathologischer Prozesse dargeboten haben, die möglicherweise zur Entwicklung der Rückenmarkserkrankung beigetragen haben können. Die Frage nach der Aetiologie und Häufigkeit der Erkrankung wird also vielleicht an einem anderen Material ihre endgültige Lösung finden können.

Ueber die klinischen Erscheinungn, die diese Art der Gefässdegeneration mit nachfolgender Bindegewebsverdichtung hervorruft, muss ich mich kurz fassen, da mir diesbezüglich nur dürftige Daten zur Verfügung standen. Hervorheben will ich zunächst, dass bei den 3 ersten Fällen 2 mal ausdrücklich das Fehlen der Patellarreflexe angegeben ist. Ausserdem bestand öfters lähmungsartige Schwäche der unteren Extremitäten, Schmerzen daselbst und in den Armen, Blasenstörungen. Es ist möglich oder vielmehr wahrscheinlich, dass weiter vorgeschrittene Fälle, wo vor allem die secundäre Bindegewebssklerosirung eine ausgebreitete ist, ein der Tabes ähnliches klinisches Bild erzeugt wird. Freilich dürfte auch dann noch der Verlauf ein anderer sein. Jedenfalls ist der beschriebene Prozess anatomisch streng von der Tabes zu trennen. Werden auch bei der Tabes in den meisten Fällen zunächst die Hinterstränge des Lendenmarks ergriffen, so besteht schon darin ein Unterschied, dass in unseren Fällen zunächst die ventralen Abschnitte afficirt werden, während bei Tabes gerade diese Partien im Lendenmarke meistens verschont bleiben, wie erst neuerdings wieder *Leyden*[1]) betont. Lissauersche Randzone, Clarksche Säulen,

[1]) *Leyden*, Artikel „Tabes" in Eulenburg's Realencyclopaedie. IV. Aufl.

Digitized by Google
Original from UNIVERSITY OF CALIFORNIA
Generated on 2019-07-10 15:38 GMT / http://hdl.handle.net/2027/uc1.b3743155
Public Domain in the United States, Google-digitized / http://www.hathitrust.org/access_use#pd-us-google

hintere Wurzeln, deren Affektion in neuerer Zeit als besonders charakteristisch für die Tabes sichergestellt ist, sind in unseren Fällen ausnahmslos vollkommen intact. Auch die Bindegewebssklerosirung in unseren Fällen bietet ein von der Tabes verschiedenes Bild: während wir es bei der Tabes mit einer, grosse Partien des Querschnittes einnehmenden Sklerosirung zu thun haben, ist dort der Prozess ein ganz sekundärer, nur gerade die Umgebung der verdickten Gefässe befallender. Im Halsmark hatten wir in unseren Fällen ein schmales Feld sekundär degenerirt, während bei der Tabes auch hier die Affektion einen breiteren Raum einnimmt. Die Affektion der Nervenfasern, der bei Tabes eine wichtige Rolle zuzufallen scheint, steht in unseren Fällen ganz im Hintergrunde. Ich glaube damit hinreichend Grund zu haben, diese beiden Affektionen zu sondern.

Ich komme nun nochmals auf die zu Anfang berührte Frage, ob bei der Tabes die Gefässsklerosirung als primäre oder sekundäre Erscheinung aufzufassen ist, zurück. Was zunächst das Vorkommen von Gefässverdickungen bei Tabesfällen überhaupt anlangt, so haben mich Untersuchungen an einer Reihe von Fällen gelehrt, dass man in dieser Beziehung eigentlich zwei Arten, freilich mit zahlreichen Uebergängen, scheiden kann. Es giebt typische Tabesfälle mit sehr ausgebreiteter Sklerosirung, in denen aber die Gefässaffektion kaum nennenswerth ist oder auch ganz fehlt. Auch *Leyden* bezeichnet dieselbe als keineswegs konstant, und *Kraus* konnte in einer kleinen Anzahl von Fällen die Gefässsklerosirung gar nicht, in einer anderen nur sehr geringfügig finden. Dann aber giebt es Fälle, in denen die Verdickung der Gefässe eine ungemein ausgeprägte ist; interessant ist es nun, dass in solchen Fällen meist auch in der ventralen Hälfte der Hinterstränge, die sonst frei von der tabischen Sklerosirung ist, die Gefässe verdickt, das umliegende Bindegewebe etwas verdichtet erscheint. Dies sind offenbar jene Fälle, die *Rumpf* und *Kraus* vor Augen hatten und die *Rumpf* bestimmten, die Gefässveränderung als den primären Prozess zu erklären. Ob dem wirklich so ist, ob es wirklich zweierlei Arten von Tabes giebt, bei deren einer der Prozess vom Parenchym, bei der andern von den Gefässen ausgeht, bedarf wohl erst noch genauerer Prüfung. Anschliessen will ich noch kurz, dass in einigen Fällen von multipler Sklerose, die ich untersuchte, die Gefässverdickung wohl meist vorhanden war, aber nicht überall in gleicher Intensität, keineswegs hatte es immer den Anschein, als stelle die Gefässveränderung das Centrum des

Digitized by Google
Original from UNIVERSITY OF CALIFORNIA
Generated on 2019-07-10 15:38 GMT / http://hdl.handle.net/2027/uc1.b3743155
Public Domain in the United States, Google-digitized / http://www.hathitrust.org/access_use#pd-us-google

ganzen Sklerosirungsprozesses dar, wie man es nach *Dejerine* und *Demange* hätte annehmen sollen.

Fassen wir unsere Beobachtungen zusammen, so handelte es sich in unseren Fällen um eine im Rückenmarke meist älterer Leute auftretende primäre Erkrankung der Gefässe, die in einer Verdickung der inneren und Sklerosirung der äusseren Schichten besteht. Sekundär kommt es dann, ausgehend von der sklerosirten äusseren Schichte, zu einer Verdichtung des umliegenden Bindegewebes, die an stärker afficirten Partien zum Untergang der Nervenfasern führt. Diese Gefässveränderung, deren Aetiologie uns vorläufig unbekannt ist, sitzt vornehmlich in der ventralen Hälfte des Hinterstrangs des Lenden- und unteren Brustmarks, um erst in weiter vorgeschrittenen Fällen daselbst auch die dorsalen Abschnitte und die Hinterstränge des übrigen Rückenmarks zu ergreifen. Im Halsmark finden sich als Zeichen der Störung im Lendenmark die inneren, hinteren Partien der *Goll*'schen Stränge aufsteigend degenerirt. Die Erkrankung ist von der Tabes, mit der sie vielleicht klinisch einige Aehnlichkeit besitzt, anatomisch streng zu scheiden; freilich ist es heute noch unmöglich, ein genaueres klinisches Bild zu zeichnen.

Generated on 2019-07-10 15:39 GMT / http://hdl.handle.net/2027/uc1.b3743155
Public Domain in the United States, Google-digitized / http://www.hathitrust.org/access_use#pd-us-google
Digitized by Google
Original from UNIVERSITY OF CALIFORNIA

Erklärung der Abbildungen.

Fall I.

FIG. 1. Schnitt aus der Gegend der Lendenanschwellung. Karminpräparat *Reichert*, Object. 2. — Im Bereiche der Hinterstränge, besonders in deren ventralen Hälfte sehr zahlreiche verdickte Gefässe zu sehen.

FIG. 2. Dasselbe Präparat bei stärkerer Vergrösserung. Reichert, Object. 7a. Partie aus den Hintersträngen. Quer- und längsgetroffene Gefässe mit ihrer hellen Innenschichte und der dunkel gefärbten Aussenschichte, von letzterer ausgehend eine Verdichtung des Bindegewebes zwischen den Nervenfasern.

Fall III.

FIG. 3. Schnitt aus der Halsanschwellung. *Pal*'sche Färbung. — Das Degenerationsgebiet in den Goll'schen Strängen lichter gefärbt.

Generated on 2019-07-10 15:38 GMT / http://hdl.handle.net/2027/uc1.b3743155
Public Domain in the United States, Google-digitized / http://www.hathitrust.org/access_use#pd-us-google
Digitized by Google
Original from UNIVERSITY OF CALIFORNIA

ÜBER EINEN FALL VON EITERIGER PAROTITIS UND DEREN ETWAIGEN ZUSAMMENHANG MIT ÄUSSEREN VERLETZUNGEN.

Von

Doc. DR. PAUL DITTRICH,

Assistenten am gerichtlich-medicinischen Institute der k. k. deutschen Universität in Prag.

Hierzu Tafel VI.

Von Seite der Gerichtsbehörde wird an den Gerichtsarzt die Frage, ob in einem gegebenen Falle ein an irgend einer Körperstelle befindlicher Entzündungsprocess mit einem gesetzten Trauma in ursächlichem Zusammenhange steht oder nicht, gar nicht selten gestellt. Die Beantwortung derselben, auf welche sich sodann das Gutachten stützt, ist jedoch in vielen Fällen äusserst schwierig, oft kaum mit annähernder Gewissheit zu geben. Eine derartige Entzündung kann in verschiedener Weise zu Stande kommen. So kann dieselbe durch direktes Fortschreiten eines Entzündungsprocesses, der sich an Ort und Stelle der Verletzung entwickelt hat, auf die Nachbarschaft entstehen; sie kann aber ebenso auch in einer Körperregion auftreten, welche von der Verletzungsstelle weit entfernt ist. Im ersten Falle wird wohl meistens eine genaue Untersuchung des ganzen Verletzungsterrains ebenso wie beispielsweise eine Untersuchung des Operationsterrains im Falle einer Infection nach einer Operation einen Aufschluss in dieser Richtung geben können. Anders verhält sich die Sache im zweiten Falle. Hier wird man zwar häufig, wenn es sich z. B. um einen pyämischen Allgemeininfectionsprocess handelt, ebenfalls entscheiden können, ob eine Eiterung, welche entfernt vom Verletzungs- beziehungsweise vom Operationsterrain localisirt ist, als Theilerscheinung des pyämischen Processes aufzufassen ist oder ob sie auf ein an dieser Stelle stattgehabtes Trauma bezogen werden muss. Immerhin giebt es aber auch Fälle, in denen Eiterungs-

Digitized by Google
Original from UNIVERSITY OF CALIFORNIA
Generated on 2019-07-10 15:38 GMT / http://hdl.handle.net/2027/uc1.b3743155
Public Domain in the United States, Google-digitized / http://www.hathitrust.org/access_use#pd-us-google

processe vorhanden sind, welche bei blosser makroskopischer Betrachtung als Metastasen, d. h. als auf dem Wege der Circulation entstanden, betrachtet werden können, trotzdem ihnen diese Bedeutung nicht gebührt. Dies gilt besonders für jene Fälle von Entzündungsprocessen, in denen es sich um Erkrankungen von Organen handelt, welche mit irgend einer Körperhöhle, die erfahrungsgemäss häufig grosse Mengen von Mikroorganismen enthält, unter denen sich auch solche, welche für den Menschen pathogen sind, befinden, in direkter Communication stehen. Nur von der mikroskopischen und bakteriologischen Untersuchung wird unter solchen Verhältnissen eine mehr oder weniger sichere Entscheidung der Frage, auf welchem Wege ein derartiger Entzündungsprocess entstanden ist, zu erwarten sein, und es ist gerade vom forensisch-medicinischen Standpunkte gelegentlich äusserst wichtig, diese Entscheidung zu treffen. Dies zeigt ein Fall, welcher vor einiger Zeit im hiesigen deutschen gerichtlich-medicinischen Institute zur Obduction und zur Begutachtung gekommen ist.

Es handelte sich um einen 50 Jahre alten Mann, welcher am 9. Mai v. J. in schwer benommenem Zustande zur internen Klinik des Herrn Prof. *R. v. Jaksch* aufgenommen wurde. Jegliche anamnestische Angabe fehlte und man konnte nur durch die vom Kranken in der Benommenheit gemachten Aeusserungen zu der Annahme bewogen werden, dass derselbe von Arbeitern, welche strikten, geprügelt wurde, weil diese der Ansicht waren, dass er seiner Arbeit im Gegensatze zu dem von den übrigen Arbeitern proclamirten Strike weiter nachgehe. Die wesentlichsten Krankheitserscheinungen bestanden bei der Aufnahme des Kranken auf die genannte Klinik in Temperaturerhöhung, Benommenheit des Sensoriums, Unruhe.

An vielen Stellen des Körpers fanden sich zahlreiche Anzeichen stattgehabter Verletzungen, theils in Form von blutigen Suffusionen der Haut, theils in Form von z. Th. oberflächlich vertrockneten Excoriationen. Während der nächstfolgenden Tage nahm der anfangs geringe Icterus (die klinische Untersuchung ergab, dass es sich um einen Fall von sogenanntem Urobilinicterus handle) an Intensität zu, es trat ausgesprochene Nackenstarre ein. Der Kranke war sehr somnolent und liess Harn und Stuhl unter sich.

Am 15. Mai trat hohes Fieber auf und gleichzeitig bemerkte man eine starke Anschwellung der rechten Wange, besonders in der Parotisgegend, deren Beschaffenheit in den folgenden Tagen die Diagnose auf eine eiterige Parotitis stellen liess, welche von

Digitized by Google
Original from UNIVERSITY OF CALIFORNIA
Generated on 2019-07-10 15:39 GMT / http://hdl.handle.net/2027/uc1.b3743155
Public Domain in the United States, Google-digitized / http://www.hathitrust.org/access_use#pd-us-google

Seiten der Kliniker als Theilerscheinung einer Allgemeininfection aufgefasst und mit den multiplen Verletzungen in genetischen Zusammenhang gebracht wurde. Die schweren cerebralen Symptome wurden auf eine möglicherweise vorhandene Meningitis bezogen.

Nachdem sich schliesslich noch eine diffuse Bronchitis hinzugesellt hatte, starb der Mann am 20. Mai, ohne vorher das Bewusstsein wieder erlangt zu haben.

Bei der am 22. Mai vorgenommenen Obduction constatirte man zunächst intensiven Icterus der äusseren Haut und der sichtbaren Schleimhäute.

Von Verletzungen fanden sich:

a) entsprechend der rechten Stirnbeinhälfte und am rechten Jochbogen je eine oberflächlich vertrocknete, bohnengrosse Excoriation;

b) an der linken Brusthälfte in der Mamillarlinie entsprechend der 7. Rippe ein kreuzergrosser bläulicher Fleck in der Haut, der eingeschnitten eine geringe Blutunterlaufung erkennen liess;

c) an der rechten Brusthälfte, entsprechend der 2. und 7. Rippe und zwischen der 7. und 8. Rippe in der Mamillarlinie je eine bohnengrosse subcutane Blutaustretung;

d) an der rechten Unterleibshälfte 2 cm oberhalb des Darmbeinkammes eine kreuzergrosse Blutunterlaufung;

e) in der rechten Darmbeingegend eine handtellergrosse, ziemlich starke Blutunterlaufung ohne Verletzung des Knochens;

f) in der rechten Glutaealgegend eine quer verlaufende, 5 cm lange, $^1/_2$ cm breite, oberflächliche, mit einer Kruste bedeckte Hautwunde ohne Blutunterlaufung;

g) in der Kreuzbeingegend eine 10 cm lange, 5 cm breite, beträchtliche Blutunterlaufung ohne Verletzung des Knochens;

h) am linken Daumen zwei erbsengrosse vertrocknete Hautaufschürfungen ohne Blutunterlaufung;

i) am linken Ellbogen 6 erbsengrosse und am rechten Ellbogen eine kreuzergrosse, mit Krusten bedeckte Hautaufschürfung ohne Blutunterlaufung;

k) an der vorderen Seite des unteren Drittels des rechten Oberschenkels und an der äusseren Seite der Mitte des linken Unterschenkels je eine kreuzergrosse unbedeutende Blutunterlaufung.

Digitized by Google
Original from UNIVERSITY OF CALIFORNIA
Generated on 2019-07-10 15:38 GMT / http://hdl.handle.net/2027/uc1.b3743155
Public Domain in the United States, Google-digitized / http://www.hathitrust.org/access_use#pd-us-google

Die *rechte Parotis* war zu Gänseeigrösse angeschwollen, ziemlich weich und von einer reichlichen Menge dicken, hellgelben Eiters infiltrirt, die Haut über derselben prall gespannt. Eine Verletzung der Gesichts- und Schädelknochen wurde weder an dieser Stelle, noch sonst irgendwo vorgefunden. Unter den weichen Schädeldecken befand sich entsprechend der rechten Stirnhälfte, sowie in der Gegend des rechten Schläfemuskels ein mässiges Blutextravasat.

Nach Abnahme des Schädeldaches gewahrte man an der Innenfläche der Dura mater, besonders auf der rechten, weniger auf der linken Seite eine dünne Schichte theils dunkelroth, theils gelblichbraun verfärbter, lose anhaftender, membranöser Auflagerungen, welche makroskopisch das Aussehen von geronnenem Blute darboten. Ebensolche Auflagerungen fanden sich auch in geringer Menge da und dort am Schädelgrunde zerstreut vor.

Auch an der Schädelbasis waren die Knochen vollständig intact.

Die Untersuchung beider Paukenhöhlen, der Nasenhöhle und ihrer Nebenhöhlen ergab normale Verhältnisse.

An der Oberfläche der Hinterhauptlappen beider Grosshirnhemisphären befand sich auf und zwischen den inneren Meningen eine dünne Schichte extravasirten, geronnenen, fest anhaftenden Blutes. Die inneren Meningen waren im Allgemeinen ziemlich zart, nur leicht getrübt, etwas ödematös. Die Hirnsubstanz normal, mässig blutreich, die Hirnventrikel nicht erweitert.

Die Lungen waren lose angeheftet, ihr Gewebe hochgradig acut ödematös. Im rechten Unterlappen constatirte man mehrere bis haselnussgrosse, umschriebene Herde pneumonischer Hepatisation.

Ausser den genannten Veränderungen fand man noch ziemlich starkes Atherom des arteriellen Gefässsystems, besonders im Bereiche der Aorta, sowie eine Steatose der Leber leichteren Grades.

Ueberblickt man die Befunde, welche sich bei der Obduction der Leiche ergeben haben, so sind mehrere derselben geeignet, in Zusammenhang mit dem Exitus letalis gebracht zu werden. Ich möchte die vorgefundenen Veränderungen diesbezüglich in mehrere Gruppen sondern; dabei muss man die multiplen äusseren Verletzungen, ferner die Veränderungen im Bereiche der weichen Schädeldecken sowie der Hirnhäute, ferner die Erkrankung der rechten Parotis und endlich die rechsseitige lobuläre Pneumonie in Betracht ziehen. Es frägt sich nun, ob zwischen diesen ver-

Digitized by Google
Original from UNIVERSITY OF CALIFORNIA
Generated on 2019-07-10 15:38 GMT / http://hdl.handle.net/2027/uc1.b3743155
Public Domain in the United States, Google-digitized / http://www.hathitrust.org/access_use#pd-us-google

schiedenen Veränderungen ein Causalnexus besteht und welche von denselben die Ursache an dem tödtlichen Ausgange gehabt haben dürften.

Was zunächst die *multiplen äusseren Verletzungen* anbelangt, so bestanden dieselben in oberflächlichen Hautaufschürfungen und Blutunterlaufungen, die sowohl einzeln, als auch zusammengenommen *leichte körperliche Beschädigungen* vorstellten, welche *mit dem Tode in keinerlei directem Zusammenhange* standen. Der Form und Beschaffenheit gemäss, sowie mit Rücksicht auf den Umstand, dass diese Verletzungen zerstreut und an entgegengesetzten Körperstellen situirt waren, liess sich schliessen, dass dieselben durch Schläge mit einem stumpfen Werkzeuge, z. B. durch Stockschläge, zugefügt worden sein dürften.

Die auf der Klinik besonders hervorstechenden *cerebralen Symptome* fanden ihre Erklärung in den *subduralen Blutextravasaten*, als deren Residuum man bei der Section an der Innenfläche der Dura mater mässige Mengen geronnenen Blutes und haemorrhagisch tingirte, stellenweise etwas fester anhaftende membranartige Auflagerungen vorfand, welche mikroskopisch aus rothen Blutkörperchen und geronnenem Fibrin bestanden. Ursprünglich dürfte vielleicht das Blutextravasat im Bereiche der Hirnhäute einen grösseren Umfang gehabt haben; ein Theil desselben mochte aber während der Zeit, in welcher der Kranke auf der Klinik lag, zur Resorption gelangt sein.

Das gleichzeitige Vorhandensein eines Blutextravasates unter den weichen Schädeldecken gestattete den Schluss, dass auch das meningeale Blutextravasat einer mechanischen Einwirkung seine Entstehung verdankte. Dasselbe konnte entweder ebenfalls durch Schläge mit einem stumpfen Werkzeuge gegen den Kopf oder aber dadurch bedingt gewesen sein, dass der Mann mit dem Kopfe auf einen stumpfen harten Gegenstand auffiel. Die durch diese mechanische Einwirkung entstandene Verletzung hatte zufolge des durch sie bedingten Blutaustrittes in die Schädelhöhle den Tod herbeigeführt und musste sonach als eine *tödtliche Verletzung* erklärt werden, da die klinischen Erscheinungen dem Verlaufe eines solchen Blutextravasates entsprachen und das letztere erfahrungsgemäss für sich allein geeignet ist, den Tod eines Menschen zu veranlassen. Es könnte vielleicht merkwürdig erscheinen, dass sich hier ein meningeales Blutextravasat ohne die geringste Verletzung der Schädelknochen vorfand. Wenn sich nun auch bei der Obduction nicht mehr entscheiden liess, ob diese Blutung eine

Digitized by Google
Original from UNIVERSITY OF CALIFORNIA
Generated on 2019-07-10 15:40 GMT / http://hdl.handle.net/2027/uc1.b3743155
Public Domain in the United States, Google-digitized / http://www.hathitrust.org/access_use#pd-us-google

arterielle oder venöse gewesen ist, so muss doch hervorgehoben werden, dass, wie bereits oben erwähnt wurde, die Arterien stellenweise hochgradig atheromatös erschienen, somit in einem Zustande sich befanden, welcher geneigt war, das Zustandekommen einer Blutung trotz eines an und für sich vielleicht relativ geringfügigen Traumas zu begünstigen.

Was nun die sonst in diesem Falle vorgefundenen Veränderungen betrifft, so ist, wie ich glauben möchte, hier die eiterige Parotitis wesentlich in Betracht zu ziehen, während die lobuläre Pneumonie, die einen verhältnissmässig nur geringen Grad erreichte, eine terminale Erscheinung ist.

Die Parotitis, mit welcher gleichzeitig Fieber mit bedeutender Temperatursteigerung aufgetreten war, hatte eiterigen Charakter und war, wie die bakteriologische Untersuchung ergab, durch Infection mit dem Staphylococcus pyogenes aureus und zwar ausschliesslich mit diesem entstanden. In den mit dem Eiter der Parotis angelegten Plattenculturen entwickelten sich ausser Colonien dieses Eitercoccus keine anderen Mikroorganismen.

Von Seite der Kliniker war, wie bereits erwähnt wurde, die Möglichkeit hingestellt worden, dass die eiterige Parotitis in ursächlichem Zusammenhange mit den Verletzungen stehen könnte, und es erschien daher für das abzugebende Gutachten wichtig, die Frage zu entscheiden, ob diese Entzündung der Parotis hier mit den zugefügten Verletzungen in genetischem Zusammenhange stand oder nicht.

Diese Frage konnte nur in der Weise gelöst werden, dass durch die mikroskopische Untersuchung die Localisation der Eiterkokken, beziehungsweise die Vertheilung der entzündlichen Producte gegenüber den Gewebsbestandtheilen der Ohrspeicheldrüse festgestellt wurde.

In dieser Richtung mussten ganz besonders die Gefässe und die Speichelgänge in Betracht gezogen werden. Fand man die Kokken ausschliesslich in den Gefässen oder in diesen und gleichzeitig in den Speichelgängen, so konnte der von den Klinikern angenommene Zusammenhang zwischen der Parotitis und den vorgefundenen Verletzungen nicht absolut ausgeschlossen werden. Gelang es dagegen, nur in den Speichelgängen die Mikroorganismen nachzuweisen, ohne dass man solche auch in den Gefässen vorfand, so durfte daraus geschlossen werden, dass die Erreger der eiterigen Entzündung der Ohrspeicheldrüse nicht auf dem Wege der Circulation, sondern auf dem Wege der Speichelgänge in die Parotis ein-

Digitized by Google
Original from UNIVERSITY OF CALIFORNIA
Generated on 2019-07-10 15:39 GMT / http://hdl.handle.net/2027/uc1.b3743155
Public Domain in the United States, Google-digitized / http://www.hathitrust.org/access_use#pd-us-google

gedrungen waren, somit ein direkter ursächlicher Zusammenhang zwischen den Verletzungen und der eiterigen Parotitis nicht vorlag. Falls der Nachweis der Mikroorganismen im Gewebe nicht gelungen wäre, so hätte man auch aus der Localisation der entzündlichen Produkte gegenüber den Gefässen und Speichelgängen der Parotis, voraussichtlich nur an jenen Stellen, an denen der Process noch nicht zu weit vorgeschritten war, einen Schluss auf die Art und die Wege der Verbreitung der Entzündung ziehen können.

Zur mikroskopischen Untersuchung gelangten Stückchen von verschiedenen Stellen der erkrankten Ohrspeicheldrüse. Die theils nach Paraffin-, theils nach Celloidineinbettung gewonnenen Schnitte der in Alcohol gehärteten Gewebsstücke wurden in verschiedener Weise gefärbt, um einerseits ein deutliches histologisches Bild zu bekommen, andererseits die etwa im Gewebe vorhandenen Mikroorganismen darzustellen. Von diesem doppelten Gesichtspunkte aus kamen Färbungen mit *Delafield*'schem Haematoxylin, ferner Doppelfärbungen mit Eosin und Methylenblau, und endlich die *Weigert*'sche Bakterienfärbung (Färben in einer gesättigten Anilinwassergentianaviolettlösung 5 bis 15 Minuten lang — kurzes Abspülen in 0,6%iger Kochsalzlösung — Abtrocknen des Schnittes mit Fliesspapier auf dem Spatel oder Objectträger — 1 bis 2 Minuten in Jodjodkalilösung auf dem Spatel oder Objectträger — Abtrocknen mit Fliesspapier — Entfärben in Anilinöl, bis dasselbe keine Farbe mehr annimmt — Entfernen des Anilinöls mit Xylol-Canadabalsam), zuweilen nach vorheriger Färbung mit Lithioncarmin zur Anwendung. Alle diese Färbungsmethoden lieferten in jeder Hinsicht befriedigende Resultate.

Bei Berücksichtigung der rein histologischen Verhältnisse zeigte sich zunächst, dass die Parotis keineswegs in toto erkrankt war. Vielmehr konnte man erkennen, dass an vielen Stellen, zumal das eigentliche Drüsenparenchym, die Zellen der Acini, ein normales Aussehen hatten. So fand man in allen zur Untersuchung gelangten Schnitten vollständig erhaltene Acini. Allerdings war aber dieses Bild gewöhnlich nur auf kleine Gebiete des Parotisgewebes beschränkt, indem normale Acini mit mehr oder weniger stark veränderten Acini abwechselten. Die erkrankten Partien der Drüse boten das Bild einer eiterigen Entzündung dar, welche in ziemlich einheitlicher Form die von dem Processe ergriffenen Acini betraf. Die letzteren waren dann entweder vollständig in der Erkrankung aufgegangen oder nur partiell an derselben betheiligt.

Digitized by Google
Original from UNIVERSITY OF CALIFORNIA
Generated on 2019-07-10 15:39 GMT / http://hdl.handle.net/2027/uc1.b3743155
Public Domain in the United States, Google-digitized / http://www.hathitrust.org/access_use#pd-us-google

Der geringste Grad der pathologischen Veränderungen bestand darin, dass Ausführungsgänge der Parotis, deren Epithel noch deutlich erhalten und in seinem Aussehen unverändert geblieben war, und welche mitten in augenscheinlich sonst normalem Gewebe lagen, vollständig mit Eiter erfüllt waren (Fig. 1. a). Dies konnte man um so sicherer und constanter wahrnehmen, je grösser die Ausführungsgänge waren.

Die nächste Veränderung äusserte sich in der Weise, dass das Epithel der Ausführungsgänge, sei es in der ganzen Circumferenz der letzteren auf einmal oder successive an verschiedenen Stellen sich ablöste, zerfiel und sich dem eiterigen Inhalte der Ausführungsgänge beimengte. Man fand dann mit Eiter erfüllte Hohlräume, die sich ausser durch ihre Form nur noch durch die der Wandung der Ausführungsgänge angehörenden Bindegewebszüge (Fig. 2. a) zu erkennen gaben, welch letztere an quer getroffenen Ausführungsgängen als circuläre, an schräg oder längs getroffenen Ausführungsgängen als mehr oder weniger längs verlaufende Schichte erschienen.

War einmal die Wand eines Ausführungsganges in dieser Weise destruirt, dann traten sehr bald entzündliche Veränderungen in der Umgebung der letzteren auf. Dieselben kennzeichneten sich durch eine Infiltration der Nachbarschaft dieser Ausführungsgänge mit lymphoiden Zellen und Eiterzellen; die Entzündung befiel dann weiter auch das Drüsenparenchym selbst in der Weise, dass zunächst dasselbe ebenfalls entzündlich infiltrirt wurde, oder, falls der Process noch weiter vorgeschritten war, dem vollständigen Zerfalle verfiel.

Die Entzündung nahm so einen peripher vorschreitenden Charakter an, und man fand in einem späteren Stadium intraacinöse Eiterherde (Fig. 2), in deren centralen Abschnitten man meist noch Reste des vereiterten Ausführungsganges erkennen konnte (Fig. 2. a), wobei bald ein ganzer Acinus, bald nur ein Theil desselben von der Erkrankung betroffen war. Durch Confluiren gleichzeitig erkrankter, benachbarter Drüsenläppchen kam es dann zur Bildung grösserer Eiterherde.

An vielen Stellen erschien das Parotisgewebe in mehr oder weniger beschränkter Ausdehnung vollständig zu einem körnigen Detritus zerfallen.

Man erhielt sonach bei Berücksichtigung der rein histologischen Verhältnisse den Eindruck, es handle sich um *eine von den Drüsenausführungsgängen ausgehende, peripher vorschreitende, eiterige Parotitis.*

Digitized by Google
Original from UNIVERSITY OF CALIFORNIA
Generated on 2019-07-10 15:40 GMT / http://hdl.handle.net/2027/uc1.b3743155
Public Domain in the United States, Google-digitized / http://www.hathitrust.org/access_use#pd-us-google

Besonders sei noch hervorgehoben, dass *in keinem der vielen zur Untersuchung gelangten Schnittpräparate mit Eiter erfüllte Blut- und Lymphgefässe* vorgefunden wurden.

Der Nachweis der Mikroorganismen in Schnittpräparaten gelang mit Leichtigkeit. Dieselben traten schon durch die Färbung mit Methylenblau ziemlich deutlich, besonders scharf aber nach Anwendung der *Weigert*'schen Bacterienfärbungsmethode hervor.

Von wesentlicher Bedeutung war auch hier wieder die Lagerung der Bakterien im Gewebe. Nirgends fand man dieselben in Blut- und Lymphgefässen. In erster Reihe waren sie vielmehr in den Drüsenausführungsgängen gelagert, in denen sie häufig mitten in dem eiterigen Inhalte derselben einzeln, zu zweien oder zu kleinen, zerstreuten Gruppen (Fig. 1) angeordnet waren. Je grösser die Ausführungsgänge waren, um so grösser war im Allgemeinen auch die Menge der in denselben enthaltenen Mikroorganismen. Ja häufig erschien sogar der centrale Theil des Lumens eines oder des anderen Drüsenausführungsganges, dessen Wandelemente oft zum grossen Theile bereits geschwunden waren, von einem dichten Bakterienherde ausgefüllt (Fig. 2. c). Bei genauer Untersuchung dieser Bakterienmassen mit starken Linsen löste sich ein solcher Bakterienballen, wenn nicht überall, so doch an der Peripherie, woselbst die Dichte der beisammenliegenden Einzelindividuen abnahm, in kleine Körnchen auf, an denen man deutlich die Kokkenform erkennen konnte. Die einzelnen Kokken reihten sich in Gruppen an einander und entsprechen sonach morphologisch den aus dem Parotisgewebe beziehungsweise aus dem Parotiseiter reingezüchteten Staphylokokken.

Aus dem Umstande, dass in den mit dem Parotiseiter angelegten Plattenculturen ausschliesslich der Staphylokokkus pyogenes aureus sich entwickelte, konnte im Einklange mit dem erfolgten mikroskopischen Nachweise von Staphylococcen im Parotisgewebe erschlossen werden, dass *in dem vorliegenden Falle der Staphylococcus pyogenes aureus der einzige Erreger der eiterigen Parotitis* gewesen ist.

In Erwägung der ausschliesslichen Lagerung der Staphylokokken innerhalb der Ausführungsgänge und innerhalb der von der Entzündung ergriffenen Partien des Parotisgewebes, in Erwägung ferner des Umstandes, dass die Menge der innerhalb der Ausführungsgänge localisirten Kokken um so grösser sich gestalten, je weiter das Lumen der Ausführungsgänge war, in Erwägung dessen, dass man allenthalben ganz genau nachweisen konnte, dass die

Digitized by Google
Original from UNIVERSITY OF CALIFORNIA
Generated on 2019-07-10 15:39 GMT / http://hdl.handle.net/2027/uc1.b3743155
Public Domain in the United States, Google-digitized / http://www.hathitrust.org/access_use#pd-us-google

Entzündung regelmässig in der unmittelbaren Nachbarschaft der Drüsenausführungsgänge ihren Anfang genommen hatte, konnte man sich unter Berücksichtigung des vollständigen Mangels von Kokken und Mikroorganismen überhaupt innerhalb der Blut- und Lymphgefässe mit Sicherheit dahin aussprechen, *dass die eiterige Parotitis hier nicht etwa von den Verletzungen aus auf dem Wege der Circulation entstanden ist, sondern als durch Einwanderung des Staphylococcus pyogenes aureus von der Mundhöhle aus entstanden gedeutet werden muss.*

Dass in der That die Mundhöhle die Quelle der eingewanderten Mikroorganismen abgegeben haben konnte, erscheint, trotzdem eine bakteriologische Untersuchung derselben nicht vorgenommen wurde, plausibel, wenn man bedenkt, dass nach den vorliegenden Untersuchungen verschiedener Autoren von allen bisher bekannten pathogenen Bakterien gerade der Staphylococcus pyogenes aureus weitaus am häufigsten in der Mundhöhle auch gesunder Individuen nachgewiesen worden ist, in welch letztere er mit Leichtigkeit von aussen her gelangen kann.

Die Entzündung der Ohrspeicheldrüse im vorliegenden Falle schliesst sich eng an die Fälle von Parotitis, welche *Hanau*[1]) histologisch und bacteriologisch untersucht hat, an. Auch *Hanau* ist es gelungen, nachzuweisen, dass in den von ihm untersuchten Fällen von Speicheldrüsenentzündung diese durch Eindringen von Mikrokokken in die Speichelgänge von der Mundhöhle aus hervorgerufen worden ist und nichts mit einer metastatischen Verbreitung eines primär in einem anderen Erkrankungsherde localisirten Virus zu thun hatte.

Auch die Pneumonie verdient in diesem Falle Beachtung. Der Erreger derselben war, wie die bakteriologische Untersuchung ergab, ausschliesslich der *Fraenkel-Weichselbaum*'sche Diplococcus pneumoniae. Es konnte sonach auch ein ursächlicher Zusammenhang zwischen der Pneumonie und der Parotitis ausgeschlossen werden.

Nach alledem war man berechtigt, die Parotitis sowie die Pneumonie als coordinirte Erkrankungen anzusehen, welche mit den Verletzungen in keinem direkten ursächlichen Zusammenhange standen. Immerhin muss aber zugegeben werden, dass vielleicht der bereits an und für sich geschwächte Organismus durch den in

---

[1]) *Hanau:* Ueber die Entstehung der eiterigen Entzündung der Speicheldrüsen. (Ziegler's Beiträge, IV. Band, 5. Heft. 1889.)

Digitized by Google
Original from UNIVERSITY OF CALIFORNIA
Generated on 2019-07-10 15:39 GMT / http://hdl.handle.net/2027/uc1.b3743155
Public Domain in the United States, Google-digitized / http://www.hathitrust.org/access_use#pd-us-google

Folge der Verletzungen noch mehr alterirten Allgemeinzustand für die später erfolgten Infectionen in höherem Maasse disponirt wurde. Speciell ist ja auch auf experimentellem Wege wiederholt dargethan worden, dass bei Laesionen des Gehirns häufig Pneumonie auftritt.

Jedenfalls musste die stattgefundene Verletzung des Kopfes für eine tödtliche Verletzung erklärt werden, weil sie ein intrameningeales Blutextravasat bedingt hatte, die klinischen Erscheinungen einem solchen entsprachen und demnach die Verletzung so beschaffen war, dass sie auch ohne Hinzutreten der Parotitis und Pneumonie den Tod herbeizuführen im Stande gewesen wäre.

Generated on 2019-07-10 15:39 GMT / http://hdl.handle.net/2027/uc1.b3743155
Public Domain in the United States, Google-digitized / http://www.hathitrust.org/access_use#pd-us-google
Digitized by Google
Original from UNIVERSITY OF CALIFORNIA

Erklärung der Abbildungen auf Tafel VI.

FIG. 1. *Schnitt aus der erkrankten Parotis.* — Bei *a* Speichelgänge, die mit Eiter und einzelnen Gruppen von Mikrokokken erfüllt sind. Die letzteren sind durch die schwarze Farbe markirt.

FIG. 2. *Vollständig vereiterter Speichelgang. a* bindegewebiger Rest desselben, welcher bei *b* bereits geschwunden ist. Das Epithel vollständig zu Grunde gegangen. Ausbreitung der Eiterung in der Umgebung des vereiterten Speichelganges von *b* aus. Im Centrum des Eiterherdes ein grosser Kokkenhaufen *(c)*, von welchem auch nach aussen hin kleine Gruppen von Kokken wahrzunehmen sind.

Generated on 2019-07-10 15:40 GMT / http://hdl.handle.net/2027/uc1.b3743155
Public Domain in the United States, Google-digitized / http://www.hathitrust.org/access_use#pd-us-google
Digitized by Google
Original from UNIVERSITY OF CALIFORNIA

ZUR FRAGE DER BLUTBILDUNG BEI LEUKÄMIE.

Aus der medic. Klinik des Herrn Prof. *Kahler* in Wien.

Von

DR. ERNST WERTHEIM.

Hierzu Tafel VII und VIII.

Schon im Jahre 1882 hat *Flemming*[1]) im circulirenden Blute eines an Leukämie Erkrankten karyokinetische Figuren gesehen und zwar an farblosen Blutzellen; in neuester Zeit hat *Müller*[2]) im circulirenden Blute eines Falles von Leukämie ebenfalls Karyokinesen farbloser Blutzellen constatirt.

Die Zahl der Theilungen, meint *Flemming*, sei aber zu gering gewesen (schätzungsweise sei auf mehrere tausend Zellen höchstens eine in Karyokinese befindliche gekommen), als dass man, unter Voraussetzung der indirecten Theilung als einzigen Theilungsmodus, die Vermehrung der farblosen Zellen in das strömende Blut selbst hätte verlegen können. Entweder, so folgert der Autor, vermehren sich die farblosen Zellen im leukämischen Blute selbst und dann hauptsächlich durch direkte Theilung, während die indirekte nur nebenbei vereinzelt vorkomme; oder aber, wenn die Zellvermehrung durchaus nach dem indirekten Typus verlaufe, so müssten die Herde derselben in der Milz und im Knochenmarke liegen, so dass man im strömenden Blute nur noch einzelne Zellen „in flagranti der Theilung" anträfe. Ueber eine Untersuchung der blutbildenden Organe theilt *Flemming* nichts mit.

In dem letzteren Falle sei die Frage zu stellen, ob man die hämoglobinlosen Zellen, die in der Leukocytämie im Blute sich anhäufen und der Affektion den Namen gegeben, wirklich „farblose Blutzellen" im gewöhnlichen Sinne des Wortes nennen solle

---

[1]) *Flemming*, Arch. f. mikr. Anat. XX. S. 57.

[2]) *Müller*, Sitzungsber. der k. Akad. d. Wiss. XCVIII, Abth. III. 1889.

Digitized by Google

Original from UNIVERSITY OF CALIFORNIA

Generated on 2019-07-10 15:40 GMT / http://hdl.handle.net/2027/uc1.b3743155
Public Domain in the United States, Google-digitized / http://www.hathitrust.org/access_use#pd-us-google

— oder, ob sie vielleicht Vorstufen farbiger Blutzellen aus Knochenmark und Milzpulpa seien, unter denen eine abnorme Proliferation ausgebrochen.

Diese Deutung der im leukämischen Blute gefundenen karyokinetischen Figuren farbloser Blutzellen seitens *Flemming* ist erklärlich, wenn man erwägt, dass, während für die rothen Blutkörperchen längst die indirekte Theilung als einziger Vermehrungsmodus festgestellt war, für die Leukocyten noch immer die direkte Theilung galt, und da *Flemming* andererseits aus dem Befunde von indirekten Kerntheilungen im leukämischen Blute nicht den Schluss ziehen zu dürfen glaubte, dass die farblosen Zellen überhaupt sich mit indirekter Kerntheilung vermehren, so brachte er sie in die eben erwähnte Beziehung zur Neubildung rother Blutzellen. Ja selbst wenn es gelänge, sagt der Autor weiter, im normalen Blute hämoglobinlose Zellen in indirekter Theilung anzutreffen, so bleibe noch immer die Frage, ob diese Zellen nicht Vorstufen rother Blutzellen aus den Bildungsstätten der letzteren seien; und weiter, ob diese Vorstufen mit den amöboiden Leukocyten zusammenzuwerfen, oder nicht vielmehr Zellen anderer Art seien.

Ganz denselben Gedankengang finden wir bei *Löwit*[1]) streng durchgeführt, welcher die von *Flemming* im leukämischen Blute beobachteten karyokinetischen Figuren thatsächlich für Theilungen solcher Vorstufen rother Blutkörperchen hält, obwohl es doch gerade bei der Leukämie sehr verlockend ist, dieselben als zu den Leukocyten gehörend zu deuten. Gemäss seiner Blutbildungstheorie[2]) musste er jedoch zu dieser Anschauung kommen.

Dass die rothen Blutkörperchen sich durch indirekte Theilung vermehren, war schon seit längerer Zeit nachgewiesen durch die Untersuchungen *Flemmings*[3]), *Peremeschkos*[4]), *Pfitzners*[5]), *Funkes*[6]) und *Bizzozeros*[7]). Während die ersten Beobachtungen sich nur auf die niederen Vertebraten erstreckten, ist es namentlich des letzgenannten Forschers Verdienst, in einer Reihe von Arbeiten die

---

[1]) *Löwit;* Sitzungsberichte der k. Akad. d. Wiss. XCV, Abtheil. III. 1885.

[2]) *Löwit,* Sitzungsber. der k. Akad. d. Wiss. 1883 u. 1885.

[3]) *Flemming,* Arch. f. mikr. Anat. XVI. 1879.

[4]) *Peremeschko,* Biolog. Cbl. I, 1881, No. 2.

[5]) *Pfitzner,* Arch. f. mikr. Anat. XX, 1882.

[6]) *Funke,* Cbl. f. d. med. Wiss. 1880, No. 41.

[7]) *Bizzozero,* Cbl. f. die medic. Wiss. 1881, No. 8; 1880, No. 40; 1882 No. 33; Virch. Arch. Bd. 95, 1884.

Digitized by Google
Original from UNIVERSITY OF CALIFORNIA
Generated on 2019-07-10 15:40 GMT / http://hdl.handle.net/2027/uc1.b3743155
Public Domain in the United States, Google-digitized / http://www.hathitrust.org/access_use#pd-us-google

Karyokinese der rothen Blutkörperchen als einen für sämmtliche Wirbelthierklassen gültigen Vorgang nachgewiesen zu haben. Für diesen Nachweis bei den Säugethieren ist die *Neumann*'sche Entdeckung[1]), dass auch im erwachsenen Individuum die kernlosen rothen Blutkörperchen aus kernhaltigen entstehen, gerade so wie dies für die embroynale Blutbildung längst bekannt war, von ausserordentlicher Wichtigkeit gewesen.

In Folge dieser Arbeiten hatten alle anderen Theorieen der Entstehung der rothen Blutkörperchen an Halt verloren. Insbesondere musste, da ja für die weissen Blutzellen noch immer die direkte Theilung als einziger oder doch als einzig in Betracht kommender Vermehrungsmodus galt, die alte Lehre von der Umwandlung der weissen Blutkörperchen in rothe, welche *Kölliker* aufgestellt hatte und die seitdem in allgemeiner Geltung gestanden, unwahrscheinlich werden. Man betrachtete nun die kernhaltigen rothen Blutzellen der Säuger und die jungen rothen Blutzellen der niedrigeren Vertebraten nicht mehr als „Uebergangsformen" zwischen weissen und rothen Blutzellen, denn der Vorgang der Karyokinese war ja an den letzteren in so reichlicher Verbreitung angetroffen worden, dass es ganz überflüssig erschien, eine andere Art der Entstehung anzunehmen. *Bizzozero* war es, der zuerst den Satz aussprach[2]): unabhängig von den weissen Blutzellen können die rothen in unbeschränkter Zahl durch die Theilung der kernhaltigen rothen Blutzellen der Blutbildungsstätten producirt werden. Auch bezüglich der Entstehung der ersten kernhaltigen rothen Blutzellen im Embryo behauptet *Bizzozero*, dass sie als solche und nicht durch eine Metamorphose der weissen Blutzellen gebildet werden.

Am schärfsten suchte *Löwit* die Unterscheidung zwischen weissen und rothen Blutzellen durchzuführen und zwar in dem Eingangs erwähnten Gedankengang *Flemmings*[3]). Die rothen und die weissen Blutkörperchen gehören in Bezug auf Kernstruktur und Theilungsmodus vollständig getrennten Entwicklungsreihen an: während die chromatische Substanz der weissen Blutzellen in Klumpen oder Haufen in der Kernhöhle angeordnet sei, welche durch „Stützstrahlen" mit dem die Kernwand bildenden Chromatin

---

[1]) *Neumann*, Ueber die Bedeutung des Knochenmarks für die Blutbildung. Arch. der Heilkunde X

[2]) *Bizzozero* u. *Torre*, Cbl. f. d. med. Wiss. 1880, No. 40; Moleschott's Untersuch. zur Naturlehre, Bd. 13, p. 153.

[3]) *Löwit*, Sitzber. der k. Akad. der Wiss. in Wien, 1883.

Digitized by Google
Original from UNIVERSITY OF CALIFORNIA
Generated on 2019-07-10 15:39 GMT / http://hdl.handle.net/2027/uc1.b3743155
Public Domain in the United States, Google-digitized / http://www.hathitrust.org/access_use#pd-us-google

sich verbunden erweisen, sei die Struktur der Erythroblastenkerne netz- resp. gerüstförmig; während die Leukoblasten durch direkte Theilung sich vermehren, vermehren sich die Erythroblasten durch indirekte Kerntheilung. Allerdings gesteht er eine Umwandlung hämoglobinfreier in hämoglobinhaltige Zellen zu, dieselbe sei aber auf ganz bestimmte farblose Elemente beschränkt, die eben an ihrer Struktur als zu den Erythroblasten gehörend erkennbar seien und welche in jedem Stadium ihrer Entwicklung (Mitose) durch Aufnahme von Hämoglobin zu hämoglobinhaltigen Zellen werden könnten.

Inzwischen waren aber verschiedene Beobachtungen von indirekten Zelltheilungen an weissen Blutkörperchen bekannt geworden. Bisher hatte für die Leukocyten, entgegen allen anderen Zellenarten, die direkte Theilung als einziger Vermehrungsmodus gegolten, und dass direkte Kerntheilung bei solchen Zellen thatsächlich vorkommt, ist durch *Bizzozero*[1]), *Stricker*[2]), *Klein*[3]), *Ranvier*[4]), welche diesen Vorgang direkt unter dem Mikroskope ablaufen sahen, konstatirt worden.

Die erste indirekte Theilung weisser Blutzellen hat *Peremeschko*[5]) konstatirt, ihm folgte *Flemming*[6]). Auch hier beziehen sich die ersten Beobachtungen auf die niedersten Wirbelthierklassen. Später konstatirte *Arnold* in menschlichen Lymphdrüsen[7]), in welchen chronisch hyperplastische Processe ablaufen, nicht selten indirekte Kerntheilungsfiguren; desgleichen in den Zellen des Knochenmarks[8]) und bei acuter Hyperplasie der Lymphdrüsen und der Milz[9]); allerdings unterschied er neben der Karyokinese noch andere Arten der Kern- und Zelltheilung an weissen Blutkörperchen, so dass er das Schema von der Fragmentirung und Segmentirung mit den Unterabtheilungen: direkt und indirekt aufstellt, in welchem die indirekte Segmentirung der eigentlichen Karyokinese entspricht.

Entgegen diesen Behauptungen *Arnold's* hat *Flemming* im

[1]) *Bizzozero,* Virch. Arch. Bd. 69.

[2]) *Stricker,* Vorles. allg. u. exp. Path.

[3]) *Klein,* Cbl. f. d. med. Wiss. 1870, No. 2.

[4]) *Ranvier,* Traité techn. d'hist.

[5]) *Peremeschko,* Cbl. f. d. med. Wiss. 1878, No. 30; Arch. f. mikr. Anat. XVI, 1879.

[6]) *Flemming,* Zellsubst., Zellkern u. Zelltheil.

[7]) *Arnold,* Beiträge zur Anat. des mil. Tuberkels. Virch. Arch. Bd. 87, 1882.

[8]) *Arnold,* Beobacht. über Kerne u. Kerntheil in den Zellen des Knochenmarks V. A. Bd. 93, 1883.

[9]) *Arnold,* Virch. Arch. Bd. 95, 1884.

Digitized by Google
Original from UNIVERSITY OF CALIFORNIA
Generated on 2019-07-10 15:39 GMT / http://hdl.handle.net/2027/uc1.b3743155
Public Domain in the United States, Google-digitized / http://www.hathitrust.org/access_use#pd-us-google

Jahre 1885 an den Lymphzellen normaler Lymphdrüsen und Lymphknötchen[1]) nur einen in Betracht kommenden Modus der Zellvermehrung konstatiren können: die wahre Karyomitose. Immerhin nimmt er, besonders mit Hinblick auf die *Arnold*'schen Untersuchungen, auch jetzt noch die Möglichkeit der direkten Theilung der Leukocyten neben der indirekten an, für welche Anschauung auch *Lavdowsky*[2]) neue Belege gebracht hatte.

Im Anschluss an *Flemming* haben seine Schüler[3]) den Nachweis der Karyokinese auch für die Lymphzellen der Milz, der Thymus etc. etc. gebracht.

Eine weitere einschlägige Beobachtung stammte von *Kultschitzky*[4]).

Auch in den pathologisch veränderten blutbildenden Organen hat man vielfach indirekte Zelltheilung an farblosen Zellen beobachtet[5]), *so dass es keinem Zweifel mehr unterliegen konnte, dass die indirekte Kerntheilung der weissen Blutzellen die wenn nicht einzige doch weitaus wichtigste Vermehrungsart derselben darstellt.*

Mit Rücksicht auf diese Thatsache untersuchte *Löwit* nochmals das Blut von Kalt- und Warmblütern und zwar nach anderen Methoden[6]), und stellte nun, unter Beibehaltung der scharfen Sonderung der weissen und rothen Blutkörperchen, für die weissen Blutkörperchen einen Vermehrungsmodus fest, bei dem so wie bei der Karyomitose eine Massenzunahme des Chromatins, aber keine Differenzirung desselben in Fäden, sondern einfach in Körner auftrete, welche sich an die beiden Pole des Zellleibes zurückzögen; diesen Vorgang nannte er Divisio indirecta per granula, während er für die echte Karyomitose der Erythroblasten die Bezeichnung: Divisio indir. per fila aufstellte. Gegen alle die eben erwähnten Befunde von indirekter Kerntheilung und ihre Beziehung auf die Vermehrung der weissen Blutkörperchen erhob *Löwit* den Einwand,

[1]) *Flemming,* Arch. f. mikr. Anat. XXIV.

[2]) *Lavdowsky,* Virch Arch. Bd. 96, 1884.

[3]) *Paulsen, Drews, Moebius, Schedel,* Arch. f. mikr. Anat. XXIV.

[4]) *Kultschitzky,* Cbl. f. d med. Wiss. 1887, No. 6.

[5]) *Flemming,* Arch. f. mikr. Anat. XX, 1882. *Sattler,* Natur des Trachoms, 13. Versamml. der ophth. Ges. Heidelberg 1881. *Bizzozero,* Die secund. leukäm. Bild. bei Leukämie. Virch. Arch. 99, 1885. *Cornil,* Arch. de phys., 3me série, X. *Aoyama,* Indirekte Kerntheil, in verschied. Neubild., Virch. Arch. 106, 1886.

[6]) *Löwit,* Sitzber. der k. Akad. d. Wiss. in Wien, XCV. 1885. Während er früher (Sitzber. der k. Ak. d. Wiss 1883) die *Ehrlich*'sche Trockenmethode benutzt hatte, bediente er sich nunmehr zur Conservirung einer Pikrinkochsalzlösung und zur Färbung einer Mischung von Hämatoxylin und Jodjodkaliumlösung.

Digitized by Google
Original from UNIVERSITY OF CALIFORNIA
Generated on 2019-07-10 15:39 GMT / http://hdl.handle.net/2027/uc1.b3743155
Public Domain in the United States, Google-digitized / http://www.hathitrust.org/access_use#pd-us-google

dass es sich dabei nicht um gewöhnliche weisse Blutkörperchen, sondern um hämoglobinfreie Vorstufen der rothen Blutkörperchen, der Erythroblasten, handle.

In diese zwei Entwickelungsreihen versuchte *Löwit* alle die an Form und Grösse des Kernes und des Zellleibes so verschiedenen Gebilde des Blutes einzuordnen. Die polymorphkernigen Leukocyten entstünden durch Degeneration (Chromatinschwund) aus den einkernigen und zwar im cirkulirenden Blute selbst. Die Grösse der weissen Blutkörperchen sei kein Kriterium für ihre Herkunft, dieselbe wechsle vielmehr nach dem Entwickelungszustande. Es könne demnach die *Virchow*'sche Lehre von der Lymphämie und Splenämie nicht aufrecht erhalten werden. Allerdings sei es im allgemeinen richtig, dass die in den Lymphdrüsen vorhandenen einkernigen Zellen kleiner sind als die in der Milz vorhandenen. Doch sei dieser Unterschied kein durchgreifender und werde wahrscheinlich bedingt durch verschieden dichte und innige Aneinanderlagerung der Zellen in den beiden Organen.

Löwit verwirft daher die Eintheilung der Leukocyten nach ihrer Grösse und trifft dieselbe mit Rücksicht auf die Kernform; er unterscheidet einkernige Leukocyten, Leukocyten mit eingebuchtetem Kerne und mehrkernige[1]). Im normalen cirkulirenden Blute stellen die polymorphkernigen Leukocyten die Mehrzahl der vorhandenen weissen Blutkörperchen dar. Doch müsse dabei stets Rücksicht auf das Gefässgebiet genommen werden: in dem aus dem Knochenmarke abfliessenden Blute sei das Verhältniss zwischen einkernigen und polymorphkernigen Zellen um mehr als das Doppelte zu Gunsten der ersteren geändert, woraus geschlossen werden müsse, dass im Knochenmarke eine stete Neubildung von Leukoblasten vor sich gehe.

Auf Grund dieser Anschauungen über die Blutbildung kommt nun *Löwit* zu folgender Theorie über das Wesen der Leukämie.[2])

---

[1]) Dabei sei die Untersuchungsmethode sehr wichtig: durch die Trockenmethode zerfallen die Kerne oder bekämen mindestens leicht Einschnürungen; die beste Zusatzflüssigkeit sei neben frisch bereitetem Kaninchenserum eine $^1/_4$—$^1/_2$ % Lösung von salpetersaurem Silber. Diese Methode sei namentlich für die Leukämie sehr wichtig, weil die Kerne der einkernigen Leukocyten des leukämischen Blutes eine sehr grosse Tendenz hätten Einbuchtungen zu erleiden. Controllzählungen an Trockenpräparaten ergaben jedoch ungefähr dasselbe Verhältniss der einkern. Leukocyten zu den polymorphkernigen, welches *Löwit* nach seiner Methode gefunden hat, so dass der Vorwurf, den er gegen die Trockenmethode richtet, nicht begründet erscheint

[2]) *Löwit*, Sitzber. der k. Akad. d. Wiss. XCV. 85 u. 87.

Digitized by Google
Original from UNIVERSITY OF CALIFORNIA
Generated on 2019-07-10 15:40 GMT / http://hdl.handle.net/2027/uc1.b3743155
Public Domain in the United States, Google-digitized / http://www.hathitrust.org/access_use#pd-us-google

Nirgends finde man bei der Leukämie Zeichen einer vermehrten Neubildung an den weissen Blutkörperchen, weder im Blute noch in den blutbildenden Organen. Daher können die so massenhaft im Blute vorhandenen Leukocyten nicht durch eine vermehrte Neubildung weisser Blutkörperchen entstanden sein, vielmehr müsse man, da im cirkulirenden Blute die einkernigen Leukocyten die mehrkernigen im Gegensatz zum normalen Blute so bedeutend überwiegen, eine behinderte Umwandlung der einkernigen Leukocythen in mehrkernige resp. polymorphkernige annehmen.

Selbst wenn man aber in den blutbildenden Organen Zeichen einer gesteigerten Neubildung weisser Blutkörperchen fände, müsste daraus nicht ein grösserer Reichthum des Blutes an denselben resultiren, wie aus einem Falle von Lymphomatosis hervorgehe, in welchem trotz des Nachweises zahlreicher Kerntheilungen in den vergrösserten Lymphdrüsen keine leukämische Blutbeschaffenheit bestand.

Ebenso wie die früher erwähnten Befunde einer indirekten Kerntheilung an farblosen Zellen im normalen Blute der verschiedenen Wirbelthierklassen, bezieht *Löwit* auch die von *Flemming*[1]) im leukämischen Blute und die von *Bizzozero*[2]) in den leukämischen Sekundärknötchen in grosser Anzahl gefundenen karyomitotischen Figuren auf seine farblosen Vorstufen der rothen Blutkörperchen.

Die Leukämie stelle demnach eine selbständige Bluterkrankung dar und sei ohne gleichzeitige Hyperplasie der blutbereitenden Organe möglich; dies beweise auch der Fall von *Leube* und *Fleischer*[3]), in welchem jede Veränderung dieser Organe gefehlt haben soll und werde ferner wahrscheinlich gemacht durch jene Reihe von Fällen, die mangels jeder Veränderung der Milz und der Lymphdrüsen nicht mit der *Virchow*'schen Lehre von dem lienal-lymphatischen Ursprung der Leukämie, und jene Anzahl von Fällen, die mangels jeglicher Veränderung des Knochenmarks nicht mit der *Neumann*'schen Lehre vom myelogenen Ursprung der Leukämie in Uebereinstimmung stehen.

Die Ursache der behinderten Umwandlung der einkernigen in mehrkernige Leukocyten liege in einer veränderten Beschaffenheit des Blutplasmas oder der Blutkörperchen selbst. In seiner letzten Publikation über die Leukämie[4]) endlich spricht sich *Löwit* für

[1]) *Flemming*, Arch. f. mikr. Anat. XX. S. 57.
[2]) *Bizzozero*, Virch. Arch. Bd. 99.
[3]) *Leube* und *Fleischer*, Virch. Arch. Bd. 83.
[4]) *Löwit*, Sitzber. der k. Akad. d. Wiss. in Wien, XCV, 1887.

Digitized by Google
Original from UNIVERSITY OF CALIFORNIA
Generated on 2019-07-10 15:40 GMT / http://hdl.handle.net/2027/uc1.b3743155
Public Domain in the United States, Google-digitized / http://www.hathitrust.org/access_use#pd-us-google

das letztere aus; denn die Mehrzahl der Leukocyten zeige, im Gegensatz zum physiologischen Zustande, keinerlei amöboide Bewegungen und zwar gerade die einkernigen Leukocythen.

Dass die Leukämie eine selbstständige Bluterkrankung sei, haben vor *Löwit* schon *Kottmann* und *Biesiadecky* behauptet. Alle diese Autoren bekennen sich somit zu einer Anschauung, welche der *Virchow-Neumann*'schen Lehre direkt entgegengesetzt ist.

Nach dieser letzteren sind es die zur Blutbildung in Beziehung stehenden Organe, welche primär erkranken. Nachdem *Virchow* die Lehre von dem lienalen oder lymphatischen oder lienal-lymphatischen Ursprung der Leukämie begründet hatte, war *Neumann*[1]) mit einer Reihe von Beobachtungen hervorgetreten, in denen Milz und Lymphdrüsen entweder gar nicht oder nur so gering verändert waren, dass die leukämische Blutbeschaffenheit daraus nicht erklärt werden konnte. Indem er ferner mit Rücksicht auf die von ihm zuerst entdeckte Bedeutung des Knochenmarkes für die Blutbildung[2]) sein Augenmerk auf dieses richtete, hatte er dasselbe als konstanten Sitz hochgradiger Veränderungen (lymphadenoide und pyoide Hyperplasie) befunden und darauf seine Lehre vom rein myelogenen Ursprung der Leukämie begründet.

Während nun alle folgenden Untersucher die hervorragende Betheiligung des Knochenmarkes bei der Leukämie bestätigten und auch die Existenz einer Leukämie rein myelogenen Ursprunges zugaben, so gingen sie doch nicht soweit, immer und in allen Fällen die Knochenmarksaffektion als das Primäre und Wesentliche gegenüber der Hyperplasie der Milz und der Lymphdrüsen anzunehmen. *Mosler* und *Ponfick* gestehen beide nur die Gleichberechtigung der myelogenen Form mit der lienalen und lymphatischen zu, und zwar gestützt auf eine Reihe von Fällen, in denen das Knochenmark gar nicht oder nur sehr wenig verändert gewesen sein soll.[3])

Gerade diese mit den Aufstellungen *Virchows* und *Neumanns* in wirklichem oder scheinbarem Widerspruche stehenden Fälle, die wechselnde Betheiligung der blutbildenden Organe und die manchmal so geringe Intensität ihrer Veränderungen waren es, welche andere Autoren dazu drängten, die Organerkrankungen als etwas

---

[1]) *Neumann*, Berl. klin. Wochenschr. 1878, No. 6, 7, 9, 10.

[2]) *Neumann*, Archiv d. Heilkunde X.

[3]) *Mosler*, Virchow's Arch. Bd. 75. *Heuck*, Virch. Arch. Bd. 78. *Leube* und *Fleischer*, Virch. Arch. Bd. 83. *Fleischer* und *Pentzoldt*, deutsch. Arch. f. klin. Med. XXVI, 3. und 4. H.

Digitized by Google
Original from UNIVERSITY OF CALIFORNIA
Generated on 2019-07-10 15:40 GMT / http://hdl.handle.net/2027/uc1.b3743155
Public Domain in the United States, Google-digitized / http://www.hathitrust.org/access_use#pd-us-google

Nebensächliches, Sekundäres aufzufassen und im cirkulirenden Blute selbst die Ursachen der Krankheit zu suchen.

So erklärte *Kottmann*[1]) die Sache in der Weise, dass die weissen Blutkörperchen in normaler Zahl in den Blutstrom eintreten und sich hier durch abnorme Proliferation vermehren. *Beisiadecky*[2]) dagegen nimmt eine gehemmte Umbildung der farblosen in farbige Blutkörperchen an, ganz im Sinne *Virchows;* von diesem weicht er jedoch insofern ab, als er eine gesteigerte Zufuhr farbloser Zellen zum Blute aus den Organen leugnet und annimmt, dass die Umbildungshemmung innerhalb des Blutstromes erfolge.

Auch *Leube* und *Fleischer*[3]) stellen sich gelegentlich der Veröffentlichung eines Falles von Leukämie, in welchem ausreichende Organ-Veränderungen nicht gefunden wurden, die Frage, ob die Leukämie nicht etwa eine selbständige Bluterkrankung sei.

In neuester Zeit kam nun, wie oben gezeigt, *Löwit* auf Grund seiner vielfältigen und ausdauernden Untersuchungen über normale und leukämische Blutbildung neuerdings zu derselben Anschauung.

Die Untersuchungsresultate des letztgenannten Forschers und namentlich deren Deutung hat aber lebhaften Widerspruch erfahren; namentlich durch *Müller*[4]). Dieser Autor hat eingehende Untersuchungen über die normale Blutbildung veröffentlicht, auf Grund deren er sich gegen die Lehre *Löwit's* von der scharfen Trennung der weissen und rothen Blutkörperchen und deren vollständig gesonderter Entwicklung ausspricht. Für die Entwickelungsweise der rothen wie für die der weissen Blutkörperchen sei ein einheitlicher Ausgangspunkt in bestimmten Zellen des Blutes nachweisbar. Dieselben entsprächen den Leukoblasten *Löwit's* und *Denys'* und seien einkernige Leukocyten, deren in Form eines zarten, nicht vollständig geschlossenen Retikulums angeordnete chromatische Kernsubstanz als „ruhend" bezeichnet werden müsse. Aus dieser entwickeln sich weisse und rothe Blutkörperchen. Zunächst trete eine Zunahme der chromatischen Substanz auf, dann ordne sich dieselbe nach dem bekannten Schema zur Karyokinese um, während der Zellleib gewisse für dieselbe charakteristische Veränderungen erleide. Das Produkt dieses Vorganges, die Tochterknäuel werden nun entweder neuerdings zu einkernigen Leukocyten, ganz so beschaffen wie die Mutterzellen, oder sie gehen direkt,

[1]) *Kottmann,* Symptome der Leukämie. Bern, 1871.
[2]) *Biesiadecky,* Wiener medic. Jahrbücher. 1876.
[3]) *Leube* u. *Fleischer,* Virch. Arch. 1881, Bd. 83.
[4]) *Müller,* Sitzber. der K. Akad. d. Wiss. in Wien. 1889.

Digitized by Google
Original from UNIVERSITY OF CALIFORNIA
Generated on 2019-07-10 15:41 GMT / http://hdl.handle.net/2027/uc1.b3743155
Public Domain in the United States, Google-digitized / http://www.hathitrust.org/access_use#pd-us-google

d. h. ohne ihre Knäuelnatur vorher aufzugeben, in neue Karyokinese ein, oder aber sie werden durch Aufnahme von Hämoglobin und durch Umordnung der chromatischen Substanz aus der Knäuelform in die netzförmige Gerüstform zu jungen rothen Blutkörperchen; die letzteren endlich werden durch das Uebergehen des Kernes in den nicht aktiven Zustand (Verdichtung und Homogenisirung der chromatischen Kernsubstanz) zu nicht weiter entwicklungsfähigen rothen Blutzellen. *Müller's*[1]) Lehre geht somit dahin, dass die rothen Blutkörperchen Abkömmlinge der weissen sind, denn die Bildungsweise der rothen und weissen Blutzellen nimmt von den aus den Leukoblasten heranwachsenden theilungsreifen ruhenden Zellen ihren Anfang. *Löwit's* hämoglobinfreie Vorstufen der rothen Blutkörperchen bilden nicht, wie dieser Autor meint, den Anfang der mitotischen Reihe, sondern gehen aus den theilungsreifen ruhenden, d. i. weissen Blutzellen hervor.

Es ist selbstverständlich, dass mit der Anschauung *Löwit's*

---

[1]) *Müller* hat einerseits das cirkulirende Blut von Kalt- und Warmblütern, andrerseits die blutbildenden Organe derselben in den Bereich seiner Untersuchung gezogen; ersteres nach *Ehrlich's* Trockenmethode, letztere theils ebenfalls nach dieser Methode, indem er den von einer frischen Schnittfläche abgestreiften Gewebssaft verwendete, theils nach Fixation in *Flemming*'schem Gemische oder in $^1/_6\%$ Chromsäure und Nachhärtung in Alkohol.

Die Deckglastrockenpräparate wurden nach der vorgeschriebenen Erhitzung entweder sofort gefärbt und zwar mit Aurantia und Methylenblau, oder erst nach der Behandlung mit dem *Flemming*'schen Gemische oder mit $^1/_6\%$ Chromsäure und zwar mit Saffranin oder Hämatoxylin. (Die genaue Beschreibung dieser Methoden und ihrer Vortheile siehe *Müller*, Sitzber. der K. Akad. der Wiss. in Wien, math.-natw. Classe, XCVIII. 1889.) Durch die erste Art der Behandlung der Deckgläser, wobei also *Flemming*'sches Gemisch oder Chromsäure nicht verwendet werden, gelinge es, „substanzielle Veränderungen der Zellsubstanz während des Theilungsvorganges der Zellen aufzudecken, welche auf die Herkunft und Entwicklung der Zellen ein helleres Licht werfen und welche man durch die morphologischen Untersuchungen der Kerne allein nicht zu ermitteln im Stande ist."

Müller kann die Angabe *Löwits*, dass bei der *Ehrlich*'schen Trockenmethode Veränderungen der Kerne auftreten, derart, dass in Präparaten von leukämischem Blute die meisten Leukocyten polymorphkernig erscheinen, während sie nach Behandlung mit 1% NaCl-Lösung exquisit kreisförmige und nur in der Einzahl vorhandene Kerne zeigen, nicht bestätigen; allerdings müsse man darauf sehen, dass die Blutschichte ausserordentlich rasch antrockne. Er vermied es daher, den Blutstropfen zwischen den übereinandergelegten Deckgläsern zu zerquetschen, sondern erzielte dadurch, dass er dieselben in spitzem Winkel an einander vorbeizog, eine sehr dünne und gleichmässige Blutschichte.

Digitized by Google
Original from UNIVERSITY OF CALIFORNIA
Generated on 2019-07-10 15:40 GMT / http://hdl.handle.net/2027/uc1.b3743155
Public Domain in the United States, Google-digitized / http://www.hathitrust.org/access_use#pd-us-google

von der physiologischen Blutbildung auch seine Leukämietheorie hinfällig werden würde.

Bei dem Streben, für die leukämische Blutbildung eine Erklärung zu geben, ist es unerlässlich, auf die Theorieen über die physiologische Blutbildung einzugehen; jede der letzteren hat unmittelbaren Einfluss auf das erstere, und umgekehrt ist es gerade die Leukämie und daneben die anderen Erkrankungen des Blutes, welche fortwährend zu Forschungen im Gebiete der physiologischen Blutbildung anregten; leukämische und normale Blutbildung können in der Betrachtung nicht von einander getrennt werden.

Deshalb sind in der Einleitung zu dieser dem Studium der Leukämie gewidmeten Arbeit die bisher bekannt gewordenen Thatsachen über normale Blutbildung zusammengefasst worden, und wird es weiterhin noch nöthig sein, auf dieselben Bezug zu nehmen. Ausserdem erschien es, um die bei der leukämischen Blutbildung i. e. um die im leukämischen Blute und in den leukämisch erkrankten Organen erhobenen Befunde zu erklären, geboten, die Untersuchungen *Müller's* zu wiederholen und dieselben auf die embryonale Blutbildung beim Menschen auszudehnen.

Für die Untersuchung der letzteren stand mir ein reiches Material zu Gebote: frische abortirte Früchte aus den verschiedensten Monaten des intrauterinen Lebens; ausserdem hatte ich wiederholt Gelegenheit, das Blut und die Organe craniotomirter Kinder unmittelbar nach der Operation zu untersuchen. Nach der von *Müller* angewendeten, oben beschriebenen Methodik wurden sowohl das aus dem Herzen entnommene flüssige Blut als Milz und Leber untersucht, insbsondere die letztere, da sie beim Embryo, wenigstens in der ersten Hälfte des Embryonallebens, bekanntermaassen die wichtigste Blutbildungsstätte darstellt.

Die Zahl der in einem von der embryonalen Leber gewonnenen Deckglastrockenpräparate vorhandenen in Karyokinese befindlichen Zellen ist sehr gross: in manchem Gesichtsfelde bei *Zeiss* homog. Imm. Apochromat. 2 mm Ocular 4 sieht man 5—6 derselben. Je eher nach erfolgtem Absterben des Embryo die Präparate angefertigt wurden, desto besser waren die karyokinetischen Figuren erhalten und daher auch in grösserer Menge zu konstatiren. Doch findet man auch noch mehrere Stunden nach demselben die Theilungsfiguren ganz gut erhalten; andererseits waren sie wieder oft, sogar von eben geborenen Früchten, ganz unkenntlich; diese waren eben dann schon längere Zeit intra uterum abgestorben.

Die folgende Betrachtung der verschiedenen Formen der

Digitized by Google
Original from UNIVERSITY OF CALIFORNIA
Generated on 2019-07-10 15:40 GMT / http://hdl.handle.net/2027/uc1.b3743155
Public Domain in the United States, Google-digitized / http://www.hathitrust.org/access_use#pd-us-google

Blutzellen des Embryo bezieht sich nur auf solche Präparate, die mit Doppelfärbung mit Aurantia und Hämatoxylin hergestellt sind. Auch die zur Illustrirung beigegebenen Bilder der Tafel VII sind nach derart gefärbten Präparaten wiedergegeben.

An den Zellen in den verschiedensten Stadien der Karyokinese fällt zunächst auf, dass der Zellleib der einen vollkommen grau gefärbt ist, der Zellleib anderer dagegen eine entschiedene Aurantia-Färbung aufweist; dazwischen existiren alle möglichen Abstufungen. Bei der Aufsuchung der aufeinanderfolgenden Stadien, d. i. bei der Herstellung der Entwickelungsreihe findet man nun, dass die Karyokinesen mit grauem Zellleib sich ableiten lassen von den einkernigen Leukocyten. ganz im Sinne *Müllers*. Die chromatische Substanz derselben (Fig. 1) ist als feines, nicht überall geschlossenes Netzwerk angeordnet, in welchem dunklere Stellen eingelagert sind. Diese Anordnung ist oft sehr deutlich, oft nur sehr undeutlich zu sehen. Die Karyokinese leitet sich nunmehr dadurch ein, dass eine geringe Zunahme der chromatischen Kernsubstanz stattfindet (Tafel VII, Fig. 2); der Zellleib hellt sich ganz wenig auf, um den Kern herum sieht man einen schmalen hellen Hof auftreten. Im weiteren Verlaufe (Tafel VII, Fig. 3) tritt eine weitere Aufhellung des Zellleibes auf, der Hof markirt sich sehr deutlich, die chromatische Substanz ordnet sich in Fäden an, die in ihrer dicht verschlungenen Anordnung den Eindruck eines Knäuels hervorrufen. Das weitere Schicksal ist das, wie bei jeder Karyokinese: die Umwandlung in den Mutterstern, die Umordnung in die dicentrische Anlage der Aequatorialplatten, das Auseinanderrücken derselben und das Entstehen der Tochtersterne läuft in typischer Weise ab (Fig. 4, 5, 6). Der helle Hof ist nach vollendeter Umordnung der chromatischen Substanz in den Mutterstern verschwunden. Gegen das Ende der Karyokinese, mit der Bildung der Tochterknäuel wird der Zellleib wieder dunkler (Fig. 7, 8). Die so entstandenen Tochterknäuel kehren nun entweder in den Zustand der Mutterzelle zurück, wie *Müller* sagt „zur substantiellen Beschaffenheit des Zellleibes und der Kernstruktur der Mutterzellen“, oder sie treten neuerdings, ohne vorher ihre Knäuelnatur aufzugeben, in die Karyokinese mit denselben Ausgängen ein. Oder aber sie werden zu Zellen mit grob-netzförmiger Struktur der Kerne und verwandeln sich durch Aufnahme von Hämoglobin in kernhaltige rothe Blutzellen (Fig. 10, 11). Diesen Ausgang scheinen besonders jene kinetischen Figuren zu nehmen, welche schon während der Karyokinese Hämoglobin aufgenommen haben.

Digitized by Google
Original from UNIVERSITY OF CALIFORNIA
Generated on 2019-07-10 15:41 GMT / http://hdl.handle.net/2027/uc1.b3743155
Public Domain in the United States, Google-digitized / http://www.hathitrust.org/access_use#pd-us-google

Wie oben erwähnt, färbt sich der Zellleib mancher Karyokinesen mit Aurantia in entschieden gelbem Tone (Fig. 17, 18).[1])

Die Umwandlung des kernhaltigen rothen Blutkörperchens zum kernlosen leitet sich nun dadurch ein, dass zunächst eine noch stärkere Aufhellnng des Zellleibes eintritt, so dass dieser nun dieselbe helle Aurantiafärbung zeigt wie der der kernlosen rothen Blutkörperchen. Ferner wird der Kern bedeutend kleiner, die gerüstförmige Anordnung der chromatischen Substanz verschwindet, der Kern wird homogen, glänzend und färbt sich sehr dunkel.

Trotz der reichlichen Bildung kernhaltiger rother Blutzellen und des fortwährenden Ueberganges dieser in den kernlosen Zustand ist es nicht gelungen, über die Art und Weise, wie der Kern verschwindet, sicheren Aufschluss zu gewinnen. Während *Löwit*[2]) für eine Atrophie des Kernes innerhalb der Zelle eintritt, spricht sich *Rindfleisch*[3]) für den Austritt des Kernes in toto aus; nach seiner Ansicht findet eine aktive Auswanderung des Zooïds aus dem Oikoïd statt; die ausgewanderten Kerne seien nichts anderes als jene Art von farblosen Blutzellen des Knochenmarks, die er als „scheinbar freie Kerne" beschreibt.

Das zahlreiche Vorkommen solcher „freier Kerne" im embryonalen Blute (Fig. 16) scheint für die letzt angeführte Anschauung zu sprechen; ihr Aussehen stimmt vollkommen mit dem der Kerne in kernhaltigen rothen Blutzellen. Auch sieht man in den letzteren den Kern oft ganz excentrisch liegen, ja oft schon mit einem Segment über die Peripherie des Zellleibes hervorragen.

Auffällig ist das häufige Vorkommen mehrerer Kerne oder eines gelappten Kernes in den kernhaltigen rothen Blutkörperchen (Fig. 14, 15). Dass solche Formen nicht mit Regenerationsvorgängen in Zusammenhang gebracht werden dürfen, ist selbstverständlich. Sicher sind sie durch Zerfall des ursprünglich *einen* Kernes entstanden; ihre Existenz scheint mit dem Kernloswerden der Blutkörperchen in Zusammenhang zu stehen; wenigstens sieht man häufig, wie ein solcher Lappen sich abgeschnürt hat und

[1]) Bei ausgesprochener Färbung mit Aurantia ist die Gegenwart von Hämoglobin sicher anzunehmen; einen leichten kaum wahrnehmbaren gelblichen Stich jedoch ertheilt dieser Farbstoff auch solchen Zellen, die sicher kein Hämoglobin enthalten.

[2]) *Löwit,* Umwandlung der Erythroblasten in rothe Blutkörp., Sitzber. der k. Akad. d. Wiss. in Wien, XCV, 1887.

[3]) *Rindfleisch,* Knochenmark und Blutbildung, Arch. f. mikr. Anat. XVII.

Digitized by Google
Original from UNIVERSITY OF CALIFORNIA
Generated on 2019-07-10 15:40 GMT / http://hdl.handle.net/2027/uc1.b3743155
Public Domain in the United States, Google-digitized / http://www.hathitrust.org/access_use#pd-us-google

schon über den Rand der Zelle hinausragt. Auch die „freien Kerne“ sieht man oft derartig gelappt (Fig. 16).

Auffällig sind auch die Farbenunterschiede der kernlosen rothen Blutkörperchen; an vielen kann man schon aus der Färbung ihre Entstehung aus den kernhaltigen rothen Blutzellen erkennen; während die alten kernlosen rothen Blutzellen mit Aurantia sich hellgelb färben, hat die Färbung jener noch immer jenen dunkleren graugelben Ton, welcher den meisten kernhaltigen rothen Blutkörperchen eigen ist (Fig. 16, c).

Die drei oben besprochenen Ausgänge, welche die Tochterknäuel nehmen können, stimmen mit den von *Müller* aufgestellten drei Reihen vollkommen überein. Dies erweist sich durch die Identität der Kernstrukturen und durch die analogen Veränderungen dieser und des Zellleibes; auf alle Färbungsmethoden reagiren die entsprechenden Blutzellen des menschlichen Embryo in durchwegs derselben Weise wie es *Müller* beschrieben hat.

Diese drei Reihen sind also:

1) Die Tochterknäuel kehren zur Beschaffenheit der Mutterzelle zurück.
2) Die Tochterknäuel treten neuerdings in die Karyokinese ein.
3) Die Tochterknäuel verwandeln sich zu kernhaltigen rothen Blutkörperchen.

Müller hat noch eine vierte Reihe aufgestellt, von der er aber selbst sagt, dass sie ihm hypothetisch geblieben: die einkernigen weissen Blutkörperchen gehen in mehrkernige über.

Es ist somit auch für die Blutbildung im menschlichen Embryo erwiesen, dass die rothen und weissen Blutzellen, im Gegensatz zu Löwits Aufstellungen, ihren Ausgang nehmen von einer gemeinsamen hämoglobinfreien Mutterzelle, welche sich durch typische Karyomitose vermehrt. In einem gewissen Sinne hat also die alte von *Kölliker* aufgestellte Lehre ihre Berechtigung.

Die leukämische Blutbildung giebt weitere Beweise für die Richtigkeit dieser Behauptung.

Das Material zur Untersuchung der leukämischen Blutbildung entstammt grösstentheils der Klinik des Herrn Professor *Kahler*, über dessen Anregung ich auch die Blutuntersuchungen unternommen. Einige Fälle verdanke ich der Güte des Herrn Hofrath *Nothnagel*, der mir die Verwerthung derselben in liberaler Weise gestattete. Im Ganzen standen 14 Fälle zur Verfügung. Die Krankengeschichten sind folgende, im Auszug wiedergegeben:

Digitized by Google
Original from UNIVERSITY OF CALIFORNIA
Generated on 2019-07-10 15:41 GMT / http://hdl.handle.net/2027/uc1.b3743155
Public Domain in the United States, Google-digitized / http://www.hathitrust.org/access_use#pd-us-google

I. Motje Steinkohl, 46 J. alt, Tagelöhner aus Galizien, aufgenommen am 16./VI. 1889.

Anamnese: Vor 15 J. Lungenentzündung. Seit 6 Mon. Kurzathmigkeit, Kreuzschmerzen und das Gefühl der Schwellung und Härte in der linken Bauchgegend.

Status: Pat. mittelgross; Musk. ziemlich gut, Fettpolster spärlich entwickelt; Haut dunkelbraun pigmentirt. An den Knöcheln der unt. Extrem. mässige Oedeme. Die sichtbaren Schleimhäute anämisch.

In inguine beiderseits einige bohnengrosse Drüsen, ebenso in der rechten Fossa supraclav. Tibiae bei stärkerem Drucke etwas schmerzhaft, sonst nirgends Druckschmerzhaftigkeit der Knochen zu konstatiren. Augenspiegelbefund normal, Herz- und Lungenbefund ebenso. Die Milz, ein grosser harter Tumor, reicht nach rechts bis über die Mittellinie, nach abwärts bis zur Symphyse. Die Leber nicht vergrössert.

Blutbefund:

Datum.	Zahl der r. Blutk.	Zahl der w. Blutk.	Verhältniss der r. Blk. zu den w. Blk.	Hämoglobingeh. n. *Fleischl.*
17./VI.	3,475 000	289,600	12 : 1	45 %
24./VI.	3,520 000	300,000	11,7 : 1	40 %
5./VII.	2,920 000	170,000	17 : 1	49 %
6./VIII.	2,060 000	160,000	13 : 1	47 %

Im Laufe des Aufenthaltes an der Klinik: meist afebril, Temp. nie über 38° C.; katarrhalische Erscheinungen der Lungen, mässige, aber hartnäckige Oedeme der unteren Extrem.; häufiges Nasenbluten. Austritt am 23./VIII. 89.

II. Josef Brunner, 50 J. alt, Tagelöhner aus W.-Meustadt, aufgenommen am 1./IV. 1889.

Anamnese: Vor $^3/_4$ Jahren bekam der bisher gesunde Patient Schmerzen im Kreuze, in den unt. Extrem. und in der Milzgegend; daselbst Auftreten einer grossen und harten Schwellung. Einige Zeit darauf durch mehrere Wochen allabendlich auftretende Schüttelfröste. Seit 1 Monat stechende Schmerzen in den Schläfen und in den Knochen der unt Extrem., häufiges Nasenbluten.

Status: Pat. schwächlich gebaut, Muskulatur atrophisch, Fettpolster spärlich. Hautdecke sehr blass, mit spärlichen Petechien, auch die sichtbaren Schleimhäute sehr blass. Sämmtliche Knochen, namentlich das Sternum und die langen Röhrenknochen zeigen hohe Druckempfindlichkeit. Die Lymphdrüsen allenthalben vergrössert. Augenspiegelbefund normal. In den unteren Lungenpartien mässige bronchitische Erscheinungen. Herzbefund normal; geringgradige Arteriosklerose. Abdomen aufgetrieben, die linke Seite desselben durch die nach rechts die Mittellinie überragende, nach unten bis zur Nabelhöhe reichende derbe und sehr empfindliche Milz vorgebaucht. Leber vergrössert, von derber Konsistenz, reicht in der rechten Mammillarlinie vom unt. Rande der 6. R. bis zur Nabelhorizontalen.

Blutbefund:

Datum.	Zahl der r. Blutk.	Zahl der w. Blutk.	Verhältniss der r. Blk. zu den w. Blk.	Hämoglobingeh. n. *Fleischl.*
2./IV.	3,342 500	80 000	42 : 1	50 %
24./IV.	3,075 000	57 000	53 : 1	40 %
8./V.	3,060 000	68 000	45 : 1	32 %
23./V.	3,360 000	80 000	42 : 1	67 %
2./VI.	3,460 000	105 000	33 : 1	30 %

Digitized by Google
Original from UNIVERSITY OF CALIFORNIA
Generated on 2019-07-10 15:40 GMT / http://hdl.handle.net/2027/uc1.b3743155
Public Domain in the United States, Google-digitized / http://www.hathitrust.org/access_use#pd-us-google

Während des zweimonatlichen Aufenthaltes an der Klinik allabendlich Temperatursteigerungen bis über 39° C. bei normalen oder subnormalen Vormittagstemperaturen; fast tägliches Nasenbluten; den Ort rasch wechselnde Druckschmerzhaftigkeit in sämmtlichen Knochen, heftige spontane Schmerzen in der Milzgegend und von dort ausstrahlend in den ob. und unt. Extremitäten. In der 2. Hälfte Mai stärkere Bronchitis und linksseitige Pleuritis. In der letzten Zeit seines Aufenthaltes deutliches Zurückgehen der Milzschwellung, einhergehend mit bedeutendem Nachlassen der Knochen- und Milzschmerzen. Am Tage des Austrittes überragt die Milz den linken Rippenbogen nur um 3 Fingerbreiten.

III. Marie Gerschuny, 35 J. alt, aus Russland gebürtig (Ambulatorium der Klinik Kahler).

8./XI. 89. *Anamn.:* 5 mal geboren, 4 mal am normalen Schwangerschaftsende, das letzte Mal (Mai 88) abortirt. Schon vor dem Abortus immer sehr starke Menstruationsblutungen, nach demselben profuse Metrorrhagien. Seit 5 Mon. Schwäche, Abmagerung, rasches Zunehmen der schon bestehenden Blässe. Seit 2 Mon. angeblich Angeschwollensein des Bauches.

Status: Patientin mittelgross, zart gebaut, abgemagert; die Haut von fahler Blässe, die sichtbaren Schleimhäute sehr blass. Nirgends Oedeme. Drüsenschwellungen nur in den Leisten, ca. linsengross. Bedeutende Sternalschmerzhaftigkeit.

Herz- und Lungenbefund normal. Abdomen stark aufgetrieben, in der linken Seite durch die vergrösserte Milz vorgetrieben; dieselbe überschreitet mit ihrem medialen, mit mehreren tiefen Kerben versehenen Rande die Mittellinie nach rechts um 4 cm, nach abwärts reicht sie bis 2 cm oberhalb der Symphyse. Leber sehr stark vergrössert: ihr unterer Rand ist in der r. Parasternallinie 9 cm, in der vorderen r. Axillarlinie 12 cm unterhalb des Rippenbogens palpabel.

Blutbefund:

Datum	Zahl d. r. Blutk.	Zahl d. w. Blutk.	Verhäln. derselben zu einander.	Hämoglobingeh. n. *Fleischl.*
18./XI.	2 460 000	275 000	9:1	45%
27./XI.	1 930 000	400 000	4·8:1	40%

IV. Wolf Kanarienvogel, 31 J. alt, Eierhändler aus Galizien, aufgenommen am 10./IV. 90.

Anamnese: Mutter an Tbc. pulm. gestorben. Vor 11 J. Typhus. Seit 3 J. Schmerzen im Kreuze und in den unt. Extrem., keine Gelenksschwellungen. Seit 1 J. auch in den oberen Extrem. Schmerzen; seit 3 Wochen besonders heftig, allgemeine Mattigkeit.

Status: Patient gross, kräftig gebaut, Muskul. und Pannic. mässig entwickelt. Hautdecke zart und sehr blass, ebenso die sichtbaren Schleimhäute. Nirgends Oedeme. Die langen Röhrenknochen nur wenig empfindlich, das Sternum nam. in der unteren Hälfte des Corpus stark empfindlich. Allenthalben geringe Lymphdrüsenschwellungen, hie und da zu kleinen Packeten vereinigt. Augenhintergrund normal, ebenso Herz- und Lungenbefund.

Abdomen mässig aufgetrieben, Milzgegend etwas prominent; die vergrösserte Milz erreicht die Mittellinie nicht ganz, zeigt keine Druckempfindlichkeit. Leber nicht vergrössert.

Digitized by Google
Original from UNIVERSITY OF CALIFORNIA
Generated on 2019-07-10 15:41 GMT / http://hdl.handle.net/2027/uc1.b3743155
Public Domain in the United States, Google-digitized / http://www.hathitrust.org/access_use#pd-us-google

Blutbefund:

Datum.	Zahl d. r. Blutk.	Zahl d. w. Blutk.	Verhältn. derselben zu einander.	Hämoglobingeh. n. *Fleischl.*
12./IV. 90.	2 420 000	230 000	10.5 : 1	45 %

Patient, der hie und da subfebrile Temperaturen hatte, verlässt am 17./IV. die Klinik.

V. Max Brandreis, 60 J. alt, Schreiber, aus Ungarn gebürtig; aufgenommen am 2./V. 1890.

Anamnese: Vor 25 J. durch 9 Mon. Wechselfieber. Seit 1 Jahre Appetit- und Schlaflosigkeit, Schwäche; Schmerzen im linken Hypochondrium. Vor 6 Wochen Auftreten von Schmerzen im linken Oberschenkel unter der Leiste, Schwellung der ganzen Extremität.

Status: Patient klein, schwächlich gebaut, stark abgemagert. Hautdecke sehr blass, ebenso die sichtbaren Schleimhäute. Das linke Bein zeigt etwas Oedem. In den Achselhöhlen und in den Leisten Lymphdrüsen von kaum Haselnussgrösse zu fühlen. Am unt. Theil des Sternums grosse Druckempfindlichkeit, an den anderen Knochen nicht. Beiderseitige Retinitis haemorrhagica und geringgradige äquatoriale Trübung der Linsen. Herzbefund normal, über den Lungen leichte bronchitische Erscheinungen. Abdomen etwas aufgetrieben, die Gegend des linken Hypochondrium durch die vergrösserte Milz vorgedrängt: dieselbe erreicht die Mittellinie des Körpers nicht (um eine Fingerbreite) und reicht nach abwärts bis zwischen Nabel und Symphyse. Die auf die Milzgegend gelegte Hand fühlt deutliches Reiben.

Am linken Oberschenkel unter dem *Poupart*'schen Bande in der Tiefe des Zellgewebes ein ca. hühnereigrosser Bluterguss.

Blutbefund:

Datum.	Zahl der r. Blutk.	Zahl der w. Blutk.	Verh. d. Zahlen	Hämoglobingeh. n. *Fleischl.*
4./V.	2,800 000	450 000	6.2 : 1	50 %
21./V.	2,470 000	265 000	9.3 : 1	45 %

Während des bis 24./V. dauernden Spitalaufenthaltes traten geringgradige Oedeme an den unt. Extrem. auf, die aber bald wieder verschwanden. Temp. stets normal.

VI. Rosalia Wetzler, 34 J. alt, Magd, gebürtig aus Ungarn, aufgenommen am 26./IV. 1890.

Anamnese: Im 15. Lebensj. menstr.; einmal geboren. Vor 19 J. und vor 11 J. Wechselfieber. Vor 1 J. Schmerzen in der Milzgegend und im Kreuze; dabei durch 14 Tage jeden Vormittag regelmässig auftretendes und nach 2 stünd. Dauer endigendes Fieber (wohl ebenfalls ein Malariafieber). Weiterhin reissende Schmerzen in den unt. Extrem., Zunahme der Schmerzen in der Milzgegend, Gefühl von Härte und Schwellung in der linken Bauchseite. Appetitlosigkeit. Schwäche und rasche Abmagerung.

Status: Pat. klein, zart gebaut, Unterhautzellgewebe fettarm, Muskul. schlaff und dünn. Hautdecke gelblich blass, auch die sichtbaren Schleimhäute sehr blass. Von den Lymphdrüsen nur die submaxillaren und sublingualen mässig vergrössert. Sternum und Tibiae druckempfindlich, die anderen Knochen nicht. An den unt. Extrem. mässiges Oedem, im Harne kein Eiweiss. Die opthalmoskopische Untersuchung ergiebt zahlreiche retinale Hämorrhagieen beiderseits.

Digitized by Google
Original from UNIVERSITY OF CALIFORNIA
Generated on 2019-07-10 15:40 GMT / http://hdl.handle.net/2027/uc1.b3743155
Public Domain in the United States, Google-digitized / http://www.hathitrust.org/access_use#pd-us-google

Herz und Lungen normal, an den Halsvenen Venengeräusche. Abdomen kuglig gewölbt, die linke Hälfte noch mehr prominent. Geringe Mengen freier Flüssigkeit nachweisbar. Die Leber sehr stark vergrössert (der Rand in der r. Parastl. fingerbreit ober dem Nabel), stösst nach links hin mit der mächtig vergrösserten Milz zusammen. Letztere nähert sich auf 2 Fingerbreiten der Mittellinie, reicht handbreit unter die Nabelhorizontale herab und berührt nach aussen unten die Darmbeinschaufel.

Blutbefnnd:

Datum.	Zahl der r. Blutk.	Zahl der w. Blutk.	Verh. d. Zahlen	Hämoglobingeh. n. *Fleischl.*
26./IV.	2,990 000	345 000	8·6 : 1	66 %
28./IV.	3,160 000	425 000	7.4 : 1	60 %
19./V.	2,720 000	800 000	3.4 : 1	45 %

Während des Aufenthaltes im Spitale (bis 2./VI.) hie und da stärkere Schmerzen im Kreuze und in der Milzgegend unter leichter Temperatursteigerung. Successives Auftreten und Verschwinden von kleinen bis taubeneigrossen Blutaustritten in der Haut, die auf Druck ungemein schmerzhaft sind. Die Milz bleibt unverändert gross.

VII. Marie Chalubek, 15 J. alt, Handarbeiterin, aus Wien, aufgenommen am 22./V. 90.

Anamnese: Pat., angeblich immer gesund, seit 6 Wochen erkrankt und zwar mit Husten und Athembeschwerden. Seit ca. 2 Wochen wiederholte Blutstürze.

Status: Pat. äusserst schwach, von gracilem Knochenbau, anämisch; Musk. welk, Panniculus fehlend. In der Haut zahlreiche Petechien. Während des nur $1^1/_2$ täg. Aufenthaltes (bis zum Tode) war wegen der Hämoptoë von einer Untersuchung der Brustorgane Abstand genommen worden.

Hochgradige Auflockerung und Schwellung des Zahnfleisches, das bei leisester Berührung blutet.

Die Blutuntersuchung ergiebt eine grosse Vermehrung der weissen Blutkörperchen (eine Zählung und Hämoglobinbestimmung ist nicht vorgenommen worden). Keine auffallende Schmerzhaftigkeit der Knochen. Lymphdrüsen nicht vergrössert; *Milz percussorisch etwas vergrössert, nicht palpabel.*

Im Harne etwas Eiweiss.

Patientin, die bald nach ihrer Aufnahme benommen wird, stirbt nach 36 stünd. Aufenthalt.

		Vorm.	Nachm.
Temperatur	22./V.	38.2	38.8
	23./V.	38.4	38.6

Auszug aus dem von Herrn Professor *Kundrat* gütigst zur Verfügung gestellten Sectionsbefunde (25./V. 90, Obducent: Dr. *Kretz*).

Körper mittelgross, ziemlich gut genährt, sehr blass. Hals und Thorax lang und schmal, Bauchdecken leicht vorgewölbt. Lungen frei, überall lufthaltig, feucht, sehr blutarm. Im Herzbeutel ganz wenig klares Serum, das Herz klein und schlaff, das Herzfleisch blass braungelb, die Klappen zart; in den Höhlen blass violettrothe Gerinnsel. In der Bauchhöhle etwas freie, blutig tingirte Flüssigkeit; die Därme durch zähe Flüssigkeit locker verklebt.

Leber etwas grösser, plumprandig, Kapsel gespannt, Parenchym blassgraugelb, sehr blutarm, das interacinöse Bindegewebe verbreitert.

Digitized by Google
Original from UNIVERSITY OF CALIFORNIA
Generated on 2019-07-10 15:40 GMT / http://hdl.handle.net/2027/uc1.b3743155
Public Domain in the United States, Google-digitized / http://www.hathitrust.org/access_use#pd-us-google

Milz ca. 500 g schwer; am Durchschnitt etwas dichter, mit blassgrauer Zeichnung auf graurothem Grunde, Pulpa leicht abstreifbar.

Nieren etwas grösser, blassgelb, enorm blutarm. Schädelknochen dünnwandig, mit blassem Lymphoidmark. Das Mark des Brustbeins und der Oberschenkelknochen gleichmässig grauroth.

Die Lymphdrüsen des Halses markig geschwellt, am Durchschnitt reichlicher Saft abstreifbar.

Die Mundschleimhaut geschwellt und gelockert, das Epithel weisslich. Die Tonsillen geschwollen, die Schleimhaut über ihnen missfärbig; die Follikel des Zungengrundes bis linsengross. *Am linken Rande des Kehldeckels ein kleines, des Epithels vollständig beraubtes leukämisches Infiltrat mit daran festhaftendem Blutgerinnsel. Im Magen sehr viel Kaffesatz-ähnliche Flüssigkeit, im unt. Ileum grosse Mengen schwarzen Darminhalts. Magen- und Darmschleimhaut sehr blass.*

VIII. Ludwig Röhr, 44 J. alt, Seidenfärber aus Wien, aufgenommen am 19./IV. 90.

Anamnese: Aus tuberkulöser Familie. Patient selbst bis vor 1 J. immer gesund. Damals Beginn seines Krankseins mit Appetitlosigkeit und Druck in der Magengegend; durch ärztliche Untersuchung sei damals schon eine bedeutende Milzanschwellung konstatirt worden. Seitdem mehrmals Steigerungen und Besserungen dieser Beschwerden bis zu völligem Wohlbefinden; objektiv wil Patient selbst an sich ein Grösser- und Kleinerwerden der Milz beobachtet haben. Seit März v. J. weitere Steigerung der Beschwerden, grosses Spannungsgefühl im Bauche und stechende Schmerzen in der Milzgegend.

Status: Pat. mittelgross, von kräftigem Körperbau, Musk. gut entwickelt, Fettpolster spärlich; nirgends Oedeme. Die Haut und die sichtbaren Schleimhäute sehr blass, Zahnfleisch an seinem Saume grau belegt und aufgelockert. Lymphdrüsen nirgends vergrössert nachweisbar. Sternum bei Druck sehr schmerzhaft. Augenspiegelbefund normal, ebenso Herz- und Lungenbefund. Abdomen etwas über das Niveau des Thorax erhaben; die linke Seite etwas mehr gewölbt als die rechte, fühlt sich bretthart an Diese Resistenz entspricht der Milz, die nach rechts die Mittellinie um 3 Fingerbreiten überragt und nach abwärts beinahe die Symphyse erreicht; in der Nabelgegend ist dieselbe bei Druck äusserst empfindlich. Die mässig vergrösserte Leber, unter dem rechten Rippenbogen zu palpiren, stösst nach links mit der Milz zusammen. Im Harne deutliche Spuren von Eiweiss.

Blutbefund:

Datum.	Zahl d. r. Blutk.	Zahl d. w. Blutk.	Verhältn. d. Zahlen.	Hämoglobingeh. n. *Fleischl.*
26./IV.	3,280 000	440 000	7 : 1	46%

Am Tage der Aufnahme Temp. 38° C; schon vom nächsten Tage an andauernd normale Körpertemperatur (Austritt am 30./IV.). Nachlassen der Druckschmerzhaftigkeit am Nabel, der Milztumor scheint kleiner und — wie Pat. auch selbst zu bemerken glaubt — weicher geworden zu sein.

IX. Nochum Beigin, 42 J. alt, Fischhändler aus Minsk in Russland, aufgenommen am 7./VI. 90.

Anamnese: Pat. bis zu seinem 27. Lj. vollständig gesund. Damals und dann wieder vor 4 Jahren Wechselfieber. Seit dem zweiten Wechselfieber allmälig zunehmendes Anschwellen des Bauches; durch eine vor 3 J. vorge-

Digitized by Google
Original from UNIVERSITY OF CALIFORNIA
Generated on 2019-07-10 15:41 GMT / http://hdl.handle.net/2027/uc1.b3743155
Public Domain in the United States, Google-digitized / http://www.hathitrust.org/access_use#pd-us-google

nommene ärztl. Untersuchung sei eine Milzschwellung konstatirt worden. Stetig wachsende Druckempfindlichkeit des Brustbeins und des Schienbeins.

Im Laufe des letzten Jahres wiederholt wochenlang dauerndes Fieber, das stets auf Chiningebrauch geschwunden sei. In den letzten Wochen täglich Nasenbluten.

Status: Patient gracil gebaut, Panniculus adiposus und Muskul. fast geschwunden. Haut und sichtbare Schleimhäute sehr blass. Am Saum des Zahnfleisches ein leicht abstreifbarer grauer Belag. Nirgends Oedeme. Rechterseits eine retromaxillare Lymphdrüse fast nussgross, sehr schmerzhaft. Das Sternum bei Druck sehr empfindlich. Die Augenspiegeluntersuchung ergiebt beiderseitige Retinitis haemorrhagica. Herz und Lungen normal. Abdomen stark aufgetrieben; die Milz kolossal vergrössert, überschreitet mit ihrem gekerbten vorderen Rand die Mittellinie um 4 Fingerbreiten und reicht nach unten hinten bis zum Darmbeinkamm. Leber mässig vergrössert. Im Harne kein Eiweiss.

Blutbefund:

Datum.	Zahl d. r. Blutk.	Zahl d. w. Blutk.	Verhältn d. Zahlen.	Hämoglobingeh. n. *Fleischl.*
9./IV.	3,368 750	1,193 750	cc 3 : 1	45%

Am 10./VI. tritt im Gesichte des Pat. ein Erysipel auf, welchem derselbe am 17./VI. erliegt.

Auszug aus dem *Sectionsbefund* (*Dr. Paltauf*): Körper gross, schwächlich gebaut, hochgradig abgemagert, allgemeine Decke blassgrau mit lividen diffusen Todtenflecken. Die rechte Gesichtshälfte etwas geschwellt und hochgradig geröthet, besonders die Augenlider; am oberen Augenlid 2 haselnussgrosse, mit dickem gelbem Eiter gefüllte Abscesse. Abdomen stark ausgedehnt, schwappend; in seiner Höhle vertheilt ca. 1 Liter einer eitrigen, grünlich verfärbten etwas visciden, einzelne Fibrinflocken führenden Flüssigkeit; dieselbe enthält zahlreiche, meist im Zerfall befindliche Eiterkörperchen. In den Venen des ganzen Körpers, namentlich in denen der Lunge, in den grossen Gefässen, in den Vorhöfen und Ventrikeln breiig-geléeartige, chokoladefarbige bis eitergelbe Gerinnsel; am Durchschnitt der Lunge ragen dieselben aus den Gefässen als kleine gelbliche Würstchen hervor.

Leber sehr gross, ca. 31 cm breit, 4210 g schwer, von glatter Oberfläche, am Durchschnitt grauroth; die Acini gross, deutlich erkennbar, in den peripheren Partien etwas blasser als in den centralen.

Milz 50 cm lang, 19 cm breit, 4750 g schwer. In den grossen Venen ziemlich viel flüssiges Blut. Das Gewebe derbe, wenig Saft abstreifbar, weisslich netzartig gezeichnet, Follikel nicht deutlich. An der Peripherie mehrere kleine schwarzrothe Infarkte.

Nieren etwas vergrössert, Kapsel sehr dünn, leicht ablösbar, Oberfläche glatt. Corticalis grauröthlich mit gelben Flecken, scharf abgesetzt. Zellgewebe und Schleimhaut der Nierenbecken blutig imbibirt.

Nirgends im Darmtrakt die Follikel besonders deutlich. Die retroperitonealen Lymphdrüsen kaum vergrössert, am Durchschnitt graugelb. Die axillaren und die inguinalen Lymphdrüsen und die am Halse klein, grauroth.

Die Marksubstanz des Sternums graugelblich, fast eitrig, ebenso die der Tibiae.

Anatom. Diagn.: Leukämia lien. et myelogenes, Erysipelas faciei, Peritonitis purulenta.

Digitized by Google
Original from UNIVERSITY OF CALIFORNIA
Generated on 2019-07-10 15:41 GMT / http://hdl.handle.net/2027/uc1.b3743155
Public Domain in the United States, Google-digitized / http://www.hathitrust.org/access_use#pd-us-google

X. Emilie Pelikan, 24 J. alt, Kürschnersgattin, aus Nieder-Oesterreich, aufgenommen am 28./X. 89.

Anamnese: Mit $13^1/_2$ J. menstruirt, Periode durchaus normal. Im 19. Lj. Geburt eines todten Kindes. Vor $1^1/_2$ J. Abortus im 5. Monate. Vor 1 J. plötzliches Auftreten starker, drückender Schmerzen in der Magengegend. Einige Wochen darauf, als die Schmerzen auf Bettruhe nachgelassen hatten, habe sich Patientin nicht mehr schnüren können und unter dem linken Rippenbogen einen harten Körper durch die Bauchdecken getastet. Rasches Wachsen desselben; im December 88 habe die Geschwulst schon bis zum Darmbeinkamme gereicht. Bei Bewegungen grosse Schmerzen im Kreuze, die beiderseits nach vorne ausstrahlen. In der Grösse der Geschwulst seien späterhin geringe Schwankungen zu beobachten gewesen; im allgemeinen sei sie aber, trotz Landaufenthalt und kräftigster Nahrung, noch grösser geworden. Seit März 89 vollständige Amenorrhoe.

Status: Patientin klein, gracil, Musk. und Fettpolster gering. Hautdecke blass, mit einem Stich ins Braune; an den unteren Extr. leichte Oedeme. Die sichtbaren Schleimhäute sehr blass. Die Lymphdrüsen allenthalben leicht vergrössert. Das Sternum nam. in den unteren Partieen sehr empfindlich, etwas weniger die Tibiae. Herz- und Lungenbefund normal. Desgleichen beiderseits der Augenhintergrund. Abdomen stark aufgetrieben, nam. in der linken Seite, welche schon auf geringen Druck sehr empfindlich ist. Die Vorwölbung der linken Seite ist bedingt durch einen Milztumor, der die Medianlinie nach rechts um 2 cm überschreitet und sich nach abwärts ins Becken verliert; doch kann man mit der Hand zwischen Milz und Darmbeinwand noch eindringen. Bei tiefer Inspiration leichtes Reiben zu konstatiren. Leber viel weicher als die Milz, etwas vergrössert.

Während des über 7 Monate dauernden Aufenthaltes im Spitale war der Krankheitsverlauf kurz folgender: Abends fast täglich Temperatursteigerungen bis über 38° C., manchmal bis 39° C.; dabei das Gefühl unerträglicher Hitze in der ganzen linken Bauchseite; je höher die Temperatur, desto stärker ist dieses Gefühl. Das peritonitische Reiben über dem Milztumor ist bald sehr deutlich, bald verschwunden. In der Bettruhe wenig Schmerzen und subjektives Wohlbefinden, abwechselnd mit anfallsweise auftretendem und mehrere Stunden anhaltendem heftigen Stechen und Brennen in der Milzgegend.

Häufige Kopfschmerzen, Schwindel, vorübergehende Parästhesieen der linken unteren Extremität; den Ort rasch wechselnde reissende Schmerzen in den Knochen: bald in den Rippen, bald im Schädel, in den Schultern, bald in den langen Röhrenknochen.

Sehr häufiges profuses Nasenbluten, das nur durch Tamponade gestillt werden kann. Mehrmaliges Auftreten von Netzhauthämorrhagieen, links und rechts.

Objektiv lässt sich zur Zeit des Austrittes eine geringe Vergrösserung der Milz und der Leber seit der Aufnahme an die Klinik konstatiren.

Blutbefund:

Datum.	Zahl der r. Blutk.	Zahl der w. Blutk.	Verh. d. Zahlen	Hämoglobingeh. n. *Fleischl.*
28./X.	2,160 000	186 000	12:1	46%
24. XI.	1,131 250	43 750	26:1	40%
8./II.	1,416 000	50 000	28:1	70%
8./III.	2,568 000	125 000	20:1	80%
24./V.	3,040 000	228 000	13:1	35%

Digitized by Google
Original from UNIVERSITY OF CALIFORNIA
Generated on 2019-07-10 15:41 GMT / http://hdl.handle.net/2027/uc1.b3743155
Public Domain in the United States, Google-digitized / http://www.hathitrust.org/access_use#pd-us-google

XI. Helene Neumann, 54 J. alt, verwittwet, Handarbeiterin, aus Wien gebürtig; aufgenommen am 11./VI. 1890.

Anamnese: Patientin stammt aus tuberkulös belasteter Familie. Mit 13 J. menstruirt, regelmässig und typisch, 2 Geburten. Vor 25 J. angeblich wiederholte Anfälle von Bauchfellentzündung, vor 10 J. Lungen- und Rippenfellentzündung. Den Beginn ihres jetzigen Leidens verlegt Pat. auf den 24. XII. 89, an welchem Tage sie von einem heftigen Schüttelfroste befallen worden sei; hierauf durch 3 Wochen täglich um 6 Uhr Ab. eintretende Fieberanfälle. Seitdem Abgeschlagenheit, Appetitlosigkeit und zuweilen heftige Kopfschmerzen.

Status: Pat. gracil gebaut, Musk. schlaff, Fettpolster geschwunden. Haut sehr blass, ebenso die sichtbaren Schleimhäute. An den Knöcheln Spuren von Oedem. Nirgends geschwellte Lymphdrüsen. Sternum und Vorderarmknochen auf Druck sehr empfindlich, Tibiae nicht. Hals lang und schmal, ebenso der Thorax. An den Lungen geringgradige bronchitische Erschein. zu konstatiren. Herzbefund normal. Die linke Seite des Abdomens durch die Milz etwas vorgewölbt; letztere füllt die ganze linke Bauchhälfte aus, reicht bis in die Mittellinie, nach unten beinahe zum Lig. Poup. Sie ist derb, scharfrandig, nicht schmerzhaft. Leber nicht vergrössert. Im Harn kein Eiweiss.

Blutbefund vom 12./VI. 1890:

Zahl d. r. Blk.	Zahl d. w. Blk.	Verh. d. Zahlen	Hämoglobingeh. n. *Fleischl.*
2,096 000	450 000	4.6 : 1	40 %

Patientin befindet sich gegenwärtig (17./VII. 90) noch im Spital. Im Laufe des Aufenthaltes, während dessen Erysipel der rechten Gesichtshälfte aufgetreten war, ist der Milztumor nach abwärts bedeutend gewachsen, so dass das unt. Ende desselben der äusseren Untersuchung nicht mehr zugänglich ist. Einmalige Hämoptoë.

XII. Andreas Oravetz, 63 J. alt, Kanzlist, gebürtig aus Leutschau in Ungarn, aufgenommen am 12./VII. 90.

Anamnese: Vor 40 J. durch 2 Mon. Wechselfieber, sonst angeblich immer gesund gewesen. Vor ungefähr 1 Jahre Schmerzen im linken Hypochondrium und am Brustbein, Auftreten einer Härte in der linken Bauchgegend, die seither allmälig zugenommen. Seit 6 Mon. bedeutende Abmagerung. Seit 1 Monate berufsunfähig.

Status: Patient mittelgross, von mässig starkem Knochenbau, welker Muskulatur, spärlichem Fettpolster. Die Haut und die sichtbaren Schleimhäute sehr blass. Nirgends Oedeme. Der Harn enthält Eiweiss in geringer Menge. Allenthalben geringe Lymphdrüsenschwellungen. Der untere Theil des Sternums druckempfindlich, die anderen Knochen nicht.

Herz- und Lungenbefund normal; mässige Arteriosklerose. Thorax in seiner unteren Hälfte fassförmig ausgeweitet. Das Abdomen unter dem Niveau des Thorax; linkerseits durch einen nach rechts die Mittellinie um 2 cm, nach unten den Nabel um 4 cm überschreitenden, derben Milztumor etwas vorgewölbt. Leber nicht vergrössert.

Blutbefund:

Datum.	Zahl der r. Blutk.	Zahl der w. Blutk.	Verh. d. Zahlen	Hämoglobingeh. n. *Fleischl.*
13./VII.	2,900 000	381,200	7.6 : 1	60 %

Digitized by Google
Original from UNIVERSITY OF CALIFORNIA
Generated on 2019-07-10 15:41 GMT / http://hdl.handle.net/2027/uc1.b3743155
Public Domain in the United States, Google-digitized / http://www.hathitrust.org/access_use#pd-us-google

Nach 7 täg. Aufenthalt verlässt Pat. die Klinik.

Temper. stets afebril; subjectives Befinden ziemlich gut.

XIII. Albin Swoboda. Liegt keine Krankengeschichte vor; doch handelte es sich um eine typische lienal-medullare Leukämie; Knochenschmerzhaftigkeit, grosser Milztumor. Wiederholte Blutuntersuchung.

XIV. Josef Thairinger, 47 J. alt, Taglöhner, aus Niederösterr. gebürtig, aufgenommen am 17./V. 1889.

Anamnese: Bisher angeblich nie krank gewesen. Vor $1^3/_4$ J. Auftreten von Drüsenschwellungen in beiden Achselhöhlen und am Halse, später auch in den Leisten und vor ca. $1^1/_4$ J., wie durch ärztliche Untersuchung festgestellt worden sei, auch in der Bauchhöhle. Seit 9 Mon. kolossales Anwachsen des Unterleibs, Athemnoth. Schwäche und Abnahme des Sehvermögens. Seit 2 Mon. Schwellung des Hodensacks und der unt. Extremitäten.

Status: Körperbau kräftig, Unterhautzellgewebe fettarm; Hautdecke blass, ebenso die sichtbaren Schleimhäute. Sternum und Tibiae auf Druck sehr schmerzhaft. Oedem des Scrotum und der unt. Extremitäten. Multiple Lymphdrüsenschwellungen am Halse zwischen dem Unterkieferwinkel und dem Sternocleidomastoideus, die sich bis in die Reg. supraclavic. erstrecken und Taubeneigrösse erreichen. Ungefähr orangengross sind die Lymphdrüsenpackete in den Achselhöhlen, kleiner die in den Leistengegenden. Alle diese Drüsenpackete sind frei beweglich, die Haut über ihnen verschiebbar.

Hochstand des Zwerchfells, in den unteren Lungenpartieen katarrhalische Erscheinungen. Herzbefund normal, mässige Arteriosklerose. Abdomen mächtig aufgetrieben und gespannt, Nabelumfang 120 cm; im linken Hypochondrium und Epigastrium, sowie im rechten Hypochondrium sind ziemlich frei bewegliche, hühnereigrosse Tumoren palpabel. Im Abdomen ziemlich viel freie Flüssigkeit nachweisbar. Die Milz vergrössert, reicht unter den Rippenbogen herab, wegen der Spannung des Bauches nicht palpabel. Ihre Dämpfung geht in die durch die freie Flüssigkeit bedingte über. Leber bedeutend grösser, ihre untere Grenze nicht deutlich palpabel. Im Harne etwas Eiweiss.

Blutbefund:

Datum.	Zahl d r. Blutk.	Zahl d. w. Blutk.	Verhältn. d. Zahlen.	Hämoglobingeh. n. *Fleischl.*
18./V.	1,190 000	200 000	5·9 : 1	55%
28./V.	2,525 000	480 000	5·2 : 1	55%

Die Anfangs normale Temperatur steigt am 28./V. auf 39° C, am 29./V. auf 39·6° C. Am 30./V. † an Pneumonie des rechten Unterlappens.

Sectionsbefund (Professor *Kundrat*) vom 31./V. 89: Körper ziemlich gross, abgemagert, mit blassen Hautdecken. Die abhängigen Körperpartieen leicht hydropisch. Die äusseren Schleimhäute mässig blutversehen. Hals dick, die seitlichen oberen Partieen geschwollen, desgleichen in den ff. supraclav. rundliche Geschwülste vorspringend. Brustkorb breit, mässig gewölbt, die untere Apertur stark ausgeweitet. Abdomen kugelig ausgedehnt, Bauchdecken sehr gespannt. Aeusseres Genitale ödematös. An der Haut der Unterschenkel linsengrosse livide Flecke, hie und da grössere bräunliche Borken mit lividem Rand.

Zwerchfell rechts in der Höhe der 4. Rippe, links in der Höhe der 5. R. stehend.

Die vorerwähnten Geschwülste des Halses erweisen sich als die bis zu Taubeneigrösse intumescirten Lymphdrüsen, die vom Unterkiefer nach abwärts

Digitized by Google
Original from UNIVERSITY OF CALIFORNIA
Generated on 2019-07-10 15:41 GMT / http://hdl.handle.net/2027/uc1.b3743155
Public Domain in the United States, Google-digitized / http://www.hathitrust.org/access_use#pd-us-google

ein zusammenhängendes Packet darstellen, jedoch gegen einander scharf abgegrenzt sind. Auf dem Durchschnitt sind sie weisslichgrau bis röthlichgrau, vielfach von oft dicht gedrängten Blutaustritten durchsetzt. Beim Abstreifen geben sie eine geringe Menge trüben, dicken, grauen Saftes.

In der Luftröhre und im Pharynx etwas Schleim, die Schleimhaut daselbst violettroth und stark injicirt. Tonsillen wenig vergrössert, auf dem Durchschnitt grauweiss

Linke Lunge frei, blutreich, stark ödematös. Im rechten Pleuraraum etwas röthliches Serum, die Pleura des Unterlappens mit zarten Fibrinlamellen bekleidet. Rechte Lunge frei, der Oberlappen lufthaltig, mässig blutversehen, stark odematös; der Unterlappen kleiner, fast vollständig luftleer, dunkelgrauroth, eine trübe, dicke, graurothe Flüssigkeit entleerend.

Im Herzbeutel cc. 100 cm^3 Flüss., Herz schlaff, das Perikard ecchymosirt; Höhlen erweitert, dünnwandig, in ihnen theils flüssiges, theils locker geronnenes dunkelrothes Blut und grössere opake gelbgraue bis weisslichgraue Fibrinkoagula. Klappen zart.

Die mediastinalen und bronchialen Lymphdrüsen stark vergrössert, wie die Halslymphdrüsen beschaffen.

In der Bauchhöhle etwa 6—8 Liter klarer, seröser, mit einzelnen Fibrinflocken untermengter Flüssigkeit; Peritoneum leicht getrübt. Die retroperitonealen Lymphdrüsen, namentlich die des Mesenteriums, enorm vergrössert, einzelne bis zu Faustgrösse. In Folge dessen erreicht das Mesenterium an seiner Wurzel eine Dicke von etwa 10—15 cm.

Die Leber fast doppelt so gross, von vermehrter Consistenz; Kapsel weisslich und verdickt. Auf dem Durchschnitt von blassgraubrauner Farbe, die Acini auseinandergeworfen durch zahlreiche eingelagerte dicht gedrängte rundliche grauweisse Geschwülstchen.

Die Milz auf das 8—10fache vergrössert, ziemlich derb, auf dem Durchschnitt grauroth, glatt, von einzelnen ca. linsengrossen grauweissen umschriebenen Knötchen durchsetzt; Kapsel verdickt.

Die Nieren von gewöhnlicher Grösse und Consistenz, blassgrauröthlich, mit glatter Oberfläche, leicht abziehbarer Kapsel.

Magen und Darm durch Gase ausgedehnt, die Schleimhaut blass. Die *Peyer*'schen Plaques des untersten Ileums beetartig vorspringend, rein weiss; auch die solitären Follikel bedeutend vergrössert, weisslich.

Sternum und Tibiae zeigen auf dem Durchschnitt graurothe Färbung des Markes.

Wie aus den Krankengeschichten hervorgeht, sind alle Fälle mit Ausnahme des Falles XIV lienal-medullare Leukämien, d. h. Milz und Knochenmark zeigen beide mehr oder minder hochgradige Veränderungen; auch im Falle VII ist Milzhyperplasie vorhanden, wie aus dem Sectionsbefund hervorgeht; doch ist dieselbe sehr gering, so dass sie hinter die Knochenmarksveränderung weit zurücktritt. Der Fall XIV ist als lymphatisch zu bezeichnen.

In allen diesen Fällen, mit Ausnahme des Falles von lymphatischer Leukämie, waren im circulirenden Blute, der Fingerkuppe durch einen Nadelstich entnommen, *Karyokinesen vorhanden und nachweisbar.*

Digitized by Google
Original from UNIVERSITY OF CALIFORNIA
Generated on 2019-07-10 15:41 GMT / http://hdl.handle.net/2027/uc1.b3743155
Public Domain in the United States, Google-digitized / http://www.hathitrust.org/access_use#pd-us-google

Es ist merkwürdig, dass man sie bis jetzt so selten[1]) im Blute Leukämischer konstatirt hat. Vielleicht hat dies darin seinen Grund, dass man einerseits das Blut meist im ungefärbten Zustande beobachtet hat, andererseits bei Blutfärbungen das Augenmerk fast ausschliesslich auf die von *Ehrlich* klassificirten Granulationen der weissen Blutkörperchen richtete: die Farben nämlich, mittelst deren diese Granulationen zur Darstellung gebracht werden, sind vielfach (alle sauern und neutralen Farbstoffe) an und für sich keine Kernfarben oder werden, auch wenn sie solche sind (wie die basischen Farbstoffe), durch den Zusatz der verschiedensten anderen Farben zu schlechten Kernfärbemitteln.

Es lassen sich auch hier, wie an den Zellen des embryonalen Blutes, ganz dieselben Reihen konstruiren, welche *Müller* aufgestellt hat. Auch hier muss man als Mutterzelle eine einkernige hämoglobinfreie Blutzelle ansprechen, deren Zellleib mit Methylenblau sich dunkelblau färbt und deren Kern ein verwaschen netzförmiges Gefüge besitzt (Tafel VIII, Fig. 1).[2]) Zunächst tritt eine mässige Zunahme der chromatischen Substanz ein, zugleich bildet sich ein heller Hof um den Kern (Tafel VIII, Fig. 2). Unter fortschreitender Zunahme der chromatischen Kernsubstanz und intensivem Hervortreten des hellen Hofes tritt eine Aufhellung des Zellleibes ein, derart, dass derselbe zugleich einen leichten Stich ins Grüne erhält (Tafel VIII, Fig. 3, 4). Die Figuren 3 und 4 (Tafel VIII) muss man als Mutterknäuel auffassen; von einer Differenzirung in Fäden ist wegen der Kleinheit und Zartheit der Objekte absolut nichts zu sehen. Dieselbe wird vollkommen deutlich an den folgenden mitotischen Stadien. Eine noch stärkere Aufhellung des grünlich blauen Zellleibes und ein völliges Verschwinden des hellen Hofes um den Kern begleiten die Umordnung der chromatischen Substanz in die Fadenfiguren, deren Aufeinanderfolge durchaus nach dem Typus der indirekten Zelltheilung vor sich geht (Tafel VIII, Fig. 5, 6, 7, 8, 9). Der Tochterknäuel (Tafel VIII, Fig. 10) erliegt nun denselben Schick-

---

[1]) *Flemming*, Archiv für mikr. Anat. XX, S. 57. *Müller*, Sitzungsber. der k. Akad. d. Wiss. XCVIII, 1889. *Biondi*, Referat im Cbl. f. med. Wiss. 1890.

[2]) Der Einfachheit halber wurde zur Färbung der Präparate des leukäm. Blutes statt Hämatoxylin-Aurantia meist eine wässerige Methylenblaulösung angewendet. Dies durfte geschehen, weil diese Färbung alle Nuancen in Bezug auf Verschiedenheit des Zellleibes und auf Hämoglobingehalt ebenso deutlich zur Anschauung bringt, wie ich mich immer durch Controllfärbungen überzeugt habe. Deshalb sind auch die Figuren der Tafel VIII sämmtlich nach solchen Präparaten wiedergegeben.

Digitized by Google
Original from UNIVERSITY OF CALIFORNIA
Generated on 2019-07-10 15:41 GMT / http://hdl.handle.net/2027/uc1.b3743155
Public Domain in the United States, Google-digitized / http://www.hathitrust.org/access_use#pd-us-google

salen wie im normalen Blute: entweder er kehrt zur Beschaffenheit der Fig. 1 zurück, oder er geht neuerdings die indirekte Zelltheilung ein, oder drittens, er verwandelt sich in das kernhaltige rothe Blut-Körperchen (Tafel VIII, Fig. 11, 12, 13).

Auch im leukämischen Blute findet man schon in den karyokinetischen Stadien alle Abstufungen von dem gewöhnlichen blaugrauen Tone des Zellleibes zur ausgesprochenen grünen Färbung desselben, die, ebenso wie die Gelbfärbung mit Aurantia, bei der einfachen Methylenblaufärbung auf Hämoglobingehalt deutet. Es kann also auch im leukämischen Blute schon während der Karyokinese Hämoglobinaufnahme stattfinden.

Abweichend von der Karyokinese im Blute des Embryo ist das Auftreten einer mehr oder minder dichten Granulirung des Zellleibes. Dieselbe kann sich schon beim Uebergang des Knäuels in die Sternform (Taf. VIII, Fig. 5) ausbilden, wird jedoch in den nächsten Stadien viel deutlicher (Taf. VIII, Fig. 6, 7, 8, 9). Die einzelnen Granula machen den Eindruck ganz feiner Pigmentkörnchen resp. -stäbchen und können mit keiner der *Ehrlich*'schen Granulationen verwechselt werden. Sie werden durch Methylenblau gefärbt, treten aber auch an ungefärbten Präparaten und an Präparaten, in welchen der Zellleib mit Aurantia tingirt ist, sehr deutlich als dunkle Pünktchen hervor. Sie verschwinden meist mit der Beendigung des karyokinetischen Vorgangs, häufig aber erhalten sie sich bis in das kernhaltige rothe Blutkörperchen hinein (Fig. 12, Taf. VIII), ja noch länger: in kernhaltigen rothen Blutkörperchen, deren Kern schon im Zerfall begriffen (Taf. VIII, Fig. 15, kh) und sogar in den kernlosen rothen Blutkörperchen (Fig. 15, kl) sind sie häufig ungemein scharf ausgesprochen. Ob sie mit den von *Erb* im Blute Anämischer speciell perniciös Anämischer gefundenen körnchenhaltigen rothen Blutkörperchen übereinstimmen, muss vorläufig dahingestellt bleiben.

Eine besondere Besprechung verlangt der Befund der kernhaltigen rothen Blutkörperchen im leukämischen Blute. Die meisten derselben sind einkernig; viel häufiger jedoch als im Embryoblute ist das Vorkommen eines gelappten oder mehrerer Kerne (Fig. 15, kh): man sieht den Kern in zwei, drei oder mehr Theile abgeschnürt, einzelne derselben trennen sich oft ganz los, und manchmal erhält man den Eindruck, als ob dieselben den Zellleib verliessen, während andere Theile noch zurückbleiben. *Klebs*[1]) hält die mehrkernigen

[1]) *Klebs,* Pathologische Morphologie 1889.

Digitized by Google
Original from UNIVERSITY OF CALIFORNIA
Generated on 2019-07-10 15:42 GMT / http://hdl.handle.net/2027/uc1.b3743155
Public Domain in the United States, Google-digitized / http://www.hathitrust.org/access_use#pd-us-google

rothen Blutkörperchen für pathologisch veränderte Formen; da sie aber auch, wie erwähnt, im Blute des menschlichen Embryo vorkommen, so dürften sie wohl auch hier als der normale Uebergang zum kernlosen rothen Blutkörperchen zu betrachten sein.

Wie in den kernhaltigen rothen Blutkörperchen des menschlichen Embryo sieht man auch hier als Vorbereitung zum Kernloswerden einerseits die Schrumpfung und Verdichtung der Kernsubstanz, indem dieselbe ihre gerüstförmige Anordnung verliert und homogen und glänzend wird (Taf. VIII, Fig. 14, 15), andererseits die Aufhellung des Zellleibes, indem derselbe den blaugrünen Ton, der ihm von der Karyokinese her anhaftet, verliert und die hellgrüne Färbung der fertigen kernlosen rothen Blutkörperchen annimmt. Immerhin kann man auch noch an diesen vielfach jenen dunkleren Ton wahrnehmen (Taf. VIII, Fig. 15).

Dass die kernhaltigen rothen Blutkörperchen des leukämischen Blutes sehr häufig jene während der Karyokinese auftretende Granulirung noch zeigen, ist schon oben erwähnt worden.

Merkwürdig ist der oft ganz unregelmässige, zackige Contour der kernhaltigen rothen Blutkörperchen; der Rand schaut wie angefressen oder facettirt aus (Taf. VIII, Fig, 11).

Klebs[1]), *Eberth*[2]) und *Böttcher*[3]) haben als die Ersten kernhaltige rothe Blutkörperchen bei der Leukämie beobachtet und zwar im leukämischen Leichenblute; der Erste, der sie intra vitam bei der Leukämie fand, war *Neumann.*[4]) Er war es auch, der auf Grund seiner Forschungen über die Beziehung des Knochenmarks zur Blutbildung[5]) ihnen einen Werth bezüglich der Beurtheilung der Frage zuschrieb, ob das Knochenmark eines Leukämischen afficirt sei oder nicht.[6]) *Ponfick* wendete sich aber entschieden dagegen, dass diesem Befunde ein solcher diagnostischer Werth zuerkannt werde; es beständen oft sehr ausgedehnte medullare Hyperplasieen, ohne dass kernhaltige rothe Blutkörperchen im cirkulirenden Blute oder im Marke selbst sich fänden.[7])

In der That sind viele Fälle von Leukämie publicirt worden,

---

[1]) *Klebs,* Ueber die Kerne und Scheinkerne der roth. Blkörp., Virch. Arch. Bd. 38, p. 190.

[2]) *Eberth,* Zur Histologie des Blutes, Virch. Arch. Bd. 43, p. 8.

[3]) *Böttcher,* Virch. Arch. Bd. 36.

[4]) *Neumann,* Arch. der Heilkunde 11.

[5]) *Neumann,* Arch. der Heilkunde 10.

[6]) *Neumann,* Berl. klin. Wschr. 1878, No. 6, 7, 9, 10.

[7]) *Ponfick,* Virch. Arch. Bd. 67.

Digitized by Google
Original from UNIVERSITY OF CALIFORNIA
Generated on 2019-07-10 15:43 GMT / http://hdl.handle.net/2027/uc1.b3743155
Public Domain in the United States, Google-digitized / http://www.hathitrust.org/access_use#pd-us-google

in welchen kernhaltige rothe Blutkörperchen weder im Blute noch im Knochenmarke gefunden worden sind. *In allen hier besprochenen Fällen von lienal-medullarer Leukämie waren sie im cirkulirenden Blute konstant und zwar mehr oder weniger zahlreich anzutreffen. Es kommt aber, wie auch Waldstein*[1]) *betont, dabei wesentlich auf die Untersuchungsmethode an. Waldstein* hat sie in einem Falle von lienal-medullarer Leukämie vergebens im ungefärbten Blute gesucht; an gefärbten Trockenpräparaten stellte sich heraus, dass eine sehr grosse Zahl solcher Körperchen vorhanden war. Es ist auch selbstverständlich, dass im gefärbten Präparate die ausserordentlich dunklen Kerne der kernhaltigen rothen Blutkörperchen sehr in die Augen fallen, während sie ungefärbt dem Auge entgehen.

Konstatirt sei ferner das regelmässige Vorkommen von verschieden zahlreichen Spindelzellen im Blute bei lienal-medullarer Leukämie (Taf. VIII, Fig. 15, sp.). Auf ihre Bedeutung und ihren Ursprung soll nicht näher eingegangen werden; ähnliche oder dieselben Gebilde sind schon wiederholt erwähnt und beschrieben worden; es sei hier verwiesen auf *Müller's* Beschreibung derselben bei Kaltblütern.

Abgesehen von diesen, in ihrer Stellung zu den anderen Blutelementen ganz unklaren Gebilden, ergiebt sich nun bei der Betrachtung der oben beschriebenen Schicksale der in Karyokinese befindlichen Zellen, *dass sich für die leukämische Blutbildung ganz dieselben Formen und Reihen der Entwicklung aufstellen lassen wie für die physiologische.*

Es dürfte nach diesen Auseinandersetzungen wohl keinem Zweifel unterliegen, dass die von *Flemming* im Blute eines Leukämischen an farblosen Zellen beobachteten karyokinetischen Figuren den in sämmtlichen hier angeführten Fällen von lienal-medullarer Leukämie im cirkulirenden Blute konstatirten Karyokinesen vollkommen entsprechen.

Nachdem nun festgestellt ist, dass die im Blute Leukämischer konstant vorhandenen Karyokinesen in ihrer Bedeutung und ihren Ausgängen vollkommen mit denen im Blute und in den blutbildenden Organen des menschlichen Embryo übereinstimmen, also wie diese zur Bildung sowohl weisser als rother Blutkörperchen führen können, so fragt es sich weiter, ob hieraus die kolossale Vermehrung der weissen Blutkörperchen bei der Leukämie erklärt werden könne.

---

[1]) *Waldstein*, Virch. Arch. Bd. 91.

Digitized by Google
Original from UNIVERSITY OF CALIFORNIA
Generated on 2019-07-10 15:42 GMT / http://hdl.handle.net/2027/uc1.b3743155
Public Domain in the United States, Google-digitized / http://www.hathitrust.org/access_use#pd-us-google

Die Anzahl der karyokinetischen Figuren ist in verschiedenen Fällen und auch im nämlichen Falle zu verschiedenen Zeiten wechselnd. Immer wird eine sorgfältige Untersuchung und zwar des *gefärbten* Präparates nöthig sein, um sie zu finden; je genauer dieselbe aber ist, desto mehr karyokinetische Figuren erscheinen dem Auge. In einigen Fällen dagegen muss man froh sein, wenn man endlich nach der Durchmusterung eines ganzen Präparates auf einige wenige Kerntheilungsfiguren stösst.

Hieraus darf wohl gefolgert werden, dass die im cirkulirenden Blute bei Leukämie stattfindende Blutzellenneubildung für die Annahme, dass die leukämische Blutbildung ein im cirkulirenden Blute selbst ablaufender Process ist, nicht ausreicht, dass vielmehr die wichtigsten Herde der Zellenvermehrung in den blutbildenden Organen zu suchen sind.

Um nach dieser Richtung hin Aufschluss zu bekommen, habe ich die Organe der zur Sektion gelangten drei Fälle (VII, IX, XIV) histologisch untersucht. Im Falle VII handelt es sich, wie schon erwähnt, um eine vorwiegend medullare Form, im Falle IX um eine lienal-medullare[1]), im Falle XIV um eine vorwiegend lymphatische; der Befund an den Organen des letzteren Falles wird am Schlusse gesondert besprochen werden.

Im Falle IX bestand hochgradige Milzhyperplasie und pyoide Veränderung des Knochenmarks. Sowohl in den vom Gewebssafte unmittelbar bei der Sektion bereiteten Deckglaspräparaten als in den Schnitten der fixirten Organe (Milz und Knochenmark) waren Karyokinesen zu finden. Sehr zahlreich waren dieselben im Knochenmark, weniger häufig in der Milz. In der Leber, deren Gewebe stellenweise durch leukämische Knötchen verdrängt war, fanden sich gerade an diesen Stellen ebenfalls vereinzelte karyokinetische Figuren. Desgleichen waren in allen diesen Präparaten kernhaltige rothe Blutkörperchen zu constatiren.

Obwohl dieser Fall erst 24 Stunden post mortem zur Sektion gelangte, so waren die Karyokinesen als solche noch gut erkennbar[2]). An manchen Stellen des Knochenmarks war dieser Vorgang

---

[1]) Durch den Ausdruck lienal-medullar soll bezüglich des primären Krankheitssitzes nichts präjudicirt werden. Er findet hier seine Anwendung für die gewöhnliche Form der Leukämie, jene Form, bei welcher neben der meist mächtigen Milzhypertrophie eine meist durch Knochendruckempfindlichkeit sich kundgebende Knochenmarkshyperplasie vorhanden ist.

[2]) Auch *Müller* (l. c. pg. 68) fand in den Nieren und Lymphdrüsen eines Leukämischen 24 Stunden nach dem Tode die Mitosen über Erwarten schön erhalten.

Digitized by Google
Original from UNIVERSITY OF CALIFORNIA
Generated on 2019-07-10 15:43 GMT / http://hdl.handle.net/2027/uc1.b3743155
Public Domain in the United States, Google-digitized / http://www.hathitrust.org/access_use#pd-us-google

so reichlich verbreitet, das in manchem Gesichtsfelde (bei Zeiss homog. Immers. 2 mm Apert. 1.30, Oc. 4) 4—5 in Karyokinese befindliche Zellen zu finden waren; ich habe in rasch wachsenden Sarkomen, Papillomen oder Carcinomen niemals mehr karyokinetische Figuren gesehen.

Der Fall VII ist deshalb von besonderem Interesse, weil er vorwiegend myelogen ist. Die geringgradige markige Schwellung der Lymphdrüsen kommt nicht wesentlich in Betracht, und auch die durch die Autopsie constatirte Milzvergrösserung (500 g) ist im Vergleich zu den bei der Leukämie sonst vorhandenen Milztumoren eine ganz geringfügige zu nennen. In Hinsicht auf die über alle Knochen ausgebreitete lymphoide Veränderung des Knochenmarks könnte man geneigt sein, den Fall als primär myelogen zu betrachten; die Milz dürfte, bei dem rapiden Verlauf des Falles — aus der Anamnese ist zu entnehmen, dass die Krankheit erst sechs Wochen ante mortem begonnen hatte —, erst in der allerletzten Zeit zu hypertrophiren begonnen haben. Der Tod scheint durch Verblutung aus dem Substanzverlust am Kehldeckel erfolgt zu sein.

Sowohl im Knochenmark als in der Milz waren äusserst zahlreiche Karyokinesen zu finden: im Gesichtsfelde bei Zeiss homog. Immers. 2 mm Apert. 1.30, Compens. ocul. 4, waren meist 6—7 derselben vorhanden; dieselben waren so gut erhalten, dass an gut gelungenen Präparaten in sehr dünnen Schnitten die einzelnen Phasen des Vorgangs, sowohl in Bezug auf den Kern als auf den Zellleib, vollkommen deutlich waren.

Ueber Befunde von karyokinetischen Figuren in leukämischen Organen liegen schon einige Angaben vor. *Müller*[1]) hat in den Lymphdrüsen und in der Niere eines Leukämischen dieselben in reichlicher Menge angetroffen; desgleichen hat *Waldstein*[2]) in einem Falle von progr. Anämie und darauffolgender Leukämie im lymphoid veränderten Knochenmark eine beträchtliche Anzahl beobachtet, eine geringere in der Milz und in dem Chlorom.

Bizzozero[3]) hat in den sogenannten leukämischen Sekundärknötchen der verschiedenen Organe zahlreiche Karyokinesen gefunden; auf Grund der Untersuchung derartiger Infiltrate im Falle XIV kann ich diese Angabe bestätigen; allerdings waren

[1]) *Müller*, l. c.

[2]) *Waldstein*, V. A. 91, 1883, ein Fall von progr. An. u. darauffolgender Leukocythose etc.

[3]) *Bizzozero*, V. A. 99.

Digitized by Google
Original from UNIVERSITY OF CALIFORNIA
Generated on 2019-07-10 15:43 GMT / http://hdl.handle.net/2027/uc1.b3743155
Public Domain in the United States, Google-digitized / http://www.hathitrust.org/access_use#pd-us-google

sie lange nicht so reichlich vorhanden, als nach *Bizzozero's* Angaben zu erwarten war. Jedenfalls gelingt der Nachweis der Karyokinese in Milz und Knochenmark in weit grösserer Häufigkeit, als in den sekundären leukämischen Knötchen.

Besonders hervorzuheben ist die Häufigkeit der Karyokinese in dem Knochenmark des acut verlaufenen Falles VII.

Eine direkte Abschätzung der Häufigkeit derselben im Blute gegenüber jener in den blutbildenden Organen — und auf eine solche käme es gerade an — ist allerdings nicht möglich; nur ganz im allgemeinen gewinnt man, wie schon erwähnt, den Eindruck, dass die Zahl der im Blute vorfindlichen Mitosen nicht ausreiche zur Erklärung der leukämischen Zellenneubildung. Auf Grund der beschriebenen mikroskopischen Befunde ist der hauptsächlichste Herd der abnorm gesteigerten Neubildung von Blutzellen in den blutbildenden Organen, in Milz und Knochenmark, zu suchen; die im cirkulirenden Blute konstant anzutreffenden in Karyokinese befindlichen Blutzellen dürften, wie auch *Flemming* meint, schon als in diesem Zustande befindlich aus den Organen in das Blut eingetreten sein. Nun sei mir noch gestattet, einige auf den erhobenen Befunden fussende Bemerkungen über das Wesen der leukämischen Blutbeschaffenheit anzuschliessen.

Seitdem man die leukämische Blutveränderung studirt, hat man sie immer wieder zur physiologischen Blutbildung in Beziehung bringen müssen.

Alle hier dargelegten Befunde sprechen entschieden dafür, dass die Leukämie eine Anomalie der physiologischen Blutbildung darstellt, nicht in qualitativer Richtung, denn wir sehen hier und dort ganz dieselbe Art und Weise der Blutzellenneubildung, sondern in quantitativer. Die an den Präparaten der Fälle VII und IX konstatirten Thatsachen, die in allen Fällen lienal-medullarer Leukämie gemachte Beobachtung von mehr oder minder zahlreichen im Blute kreisenden Mitosen beweisen übereinstimmend, dass in der Leukämie eine Steigerung des normalen Blutbildnngsprocesses vorliegt. Dass dieser Satz in direktem Widerspruch steht mit jener Auffassung, dass die Zunahme der weissen Blutkörperchen nur auf einem gehemmten Zerfall der einkernigen weissen Blutkörperchen beruht, ist einleuchtend. Die Thatsache, dass bei der Leukämie die einkernigen Leukocyten an Zahl die mehrkernigen und gelapptkernigen so stark überwiegen, ein Umstand, der eben *Löwit* zu dieser Deutung in erster Linie veranlasst hatte, ist aus dem hier geschilderten Entwicklungsgang der Blutzellen ganz verständlich:

Digitized by Google
Original from UNIVERSITY OF CALIFORNIA
Generated on 2019-07-10 15:42 GMT / http://hdl.handle.net/2027/uc1.b3743155
Public Domain in the United States, Google-digitized / http://www.hathitrust.org/access_use#pd-us-google

es muss ganz natürlich erscheinen, dass bei der abnormen Proliferation derselben die jungen Formen i. e. die einkernigen an Zahl stark hervortreten.

Nach der hier zum Ausdrucke gebrachten Auffassung der leukämischen Blutbildung müsste erwartet werden, dass auch die rothen Blutkörperchen in gesteigertem Maasse gebildet werden. Thatsächlich findet man im Blute und in den blutbildenden Organen, wie oben erwähnt und wie zu erwarten, sehr zahlreiche Jugendformen rother Blutkörperchen, nämlich kernhaltige rothe Blutkörperchen.

Die konstant vorhandene Anämie (Oligochromämie und Oligocytämie) muss also derart zu Stande kommen, dass ein hochgradig gesteigerter Zerfall von rothen Elementen vorhanden ist, ein Zerfall, der so gross ist, dass die gesteigerte Neubildung ihn zu kompensiren nicht im Stande ist.

Manche Autoren, wie *Laache*, behaupten allerdings, die Anämie sei keine konstante Begleiterscheinung der Leukämie; doch finde ich in allen Krankheitsgeschichten mit genauem Blutbefunde dieselbe deutlich ausgesprochen.

Es fragt sich nun, in welchem Zusammenhange die Anämie mit der Leukämie steht. *Virchow* hat das Zusammenbestehen dieser Zustände sehr gut zu erklären gewusst, indem er eine behinderte Umwandlung der farblosen Blutzellen in die farbigen angenommen; die Anämie bei Leukämie ist jedoch vorhanden bei gleichzeitig *gesteigerter Neubildung rother Elemente.* Ebenso tritt *Klebs* neuester Zeit für eine ausbleibende Umwandlung der Blutkörperchen bildenden Zellen im Blute ein. Diese Anschauung, welche ebenso wie die *Virchow*'sche das gleichzeitige Vorhandensein einer gesteigerten Neubildung rother Elemente bei der Leukämie nicht in Rechnung zieht, ist aber schon deshalb unwahrscheinlich, weil sie zum Schlusse führt, dass die Summe der rothen und der weissen Elemente stets ungefähr gleich bleibe in dem Sinne, dass eine Zunahme der einen immer auf Kosten der Zahl der anderen erfolge. Dass eine solche Beziehung nicht besteht, erhellt aus jedem leukämischen Blutbefunde.

Neumann[1]) dagegen fasst die Anämie als das Primäre auf; er griff damit eine Idee *Littens*[2]) auf, der bei der Besprechung eines in medullare Leukämie übergehenden Falles von perniciöser Anämie

---

[1]) *Neumann,* Berl. klin. Wochenschrift 1878, No. 6, 7, 9, 10.

[2]) *Litten,* Berl. klin. Wochenschr. 1877, No. 19, 20.

Digitized by Google
Original from UNIVERSITY OF CALIFORNIA
Generated on 2019-07-10 15:43 GMT / http://hdl.handle.net/2027/uc1.b3743155
Public Domain in the United States, Google-digitized / http://www.hathitrust.org/access_use#pd-us-google

die Vermuthung aussprach, dass sich die Leukämie auf dem Boden der bestehenden Anämie entwickelt habe: die durch die Anämie bedingte compensatorische Steigerung der physiologischen blutbildenden Thätigkeit entwickle sich in pathologischer Richtung fort und führe so zunächst zu einer leukämischen Hyperplasie des Knochenmarks und weiterhin zur leukämischen Blutbeschaffenheit.

Seitdem sind noch andere Fälle bekannt geworden, die im Sinne eines Uebergangs der Anämie in Leukämie gedeutet werden könnten. *Litten*[1]) berichtet über 2 Fälle von perniciöser Anämie, in deren Verlauf plötzlich, ohne nachweisbare Ursache, innerhalb weniger Tage exquisit leukämische Beschaffenheit des Blutes (4 resp. 3 : 1) auftrat, die ebenso rasch wieder verschwand. Hierher gehört ferner ein Fall, den *Gerhardt* beschreibt: leukämische Blutbeschaffenheit 3:1, rapide Abnahme der weissen Blutkörperchen, so dass schliesslich das Blutbild der perniciösen Anämie bestand; allerdings giebt dieser Autor nicht an, ob schon vor der Leukämie Anämie bestanden habe. In demselben Sinne verwerthbar wäre ferner der schon erwähnte Fall von *Waldstein*[2]).

Gesetzt nun, es bestehe zwischen Anämie und Leukämie ein so inniger Zusammenhang, dass sich, wie *Litten* und *Neumann* annehmen, die letztere aus der ersteren entwickelt, so ist derselbe viel verständlicher nach dem hier dargelegten Entwicklungsgang der Blutzellen, bei der Annahme also, dass die rothen und die weissen Blutkörperchen von denselben Mutterzellen abstammen, als wenn man die Entwicklung beider für vollständig getrennt hält, in welchem Falle man in den blutbildenden Organen zwei verschiedene Processe annehmen muss, die sich in dem Sinne beeinflussen, dass die enorme Neubildung der farblosen Elemente durch die pathologisch gesteigerte Bildung der farbigen Elemente angeregt wird.

Es scheint aber, dass man nicht berechtigt ist, die Anämie als das Primäre aufzufassen. Gegen die Verallgemeinerung einzelner solcher Befunde spricht die klinische Beobachtung des gewöhnlichen Verlaufes der Leukämie, wo zu einer Zeit, da der Blutbefund die Diagnose der Leukämie bereits gestattet, weder durch die Zählung der rothen Blutkörperchen noch durch das Aussehen des Patienten eine beträchtliche Anämie zu erschliessen ist; ein Umstand, den *Kahler*[3]) ausdrücklich betont, da durch die Blutkörperchenzählungen

[1]) *Litten,* Berl. klin. Wochenschr. 1883, S. 405.

[2]) *Waldstein,* V. A 91, 1883.

[3]) *Kahler,* Prager medic. Wochenschr. 1880, No. 38—45.

Digitized by Google
Original from UNIVERSITY OF CALIFORNIA
Generated on 2019-07-10 15:43 GMT / http://hdl.handle.net/2027/uc1.b3743155
Public Domain in the United States, Google-digitized / http://www.hathitrust.org/access_use#pd-us-google

bei Leukämie die Unabhängigkeit des Befundes der rothen Blutkörperchen von dem Vorhandensein der Leukocythämie erwiesen werde. Zu Beginne des Leidens wenigstens sei eine beträchtliche Verminderuung der rothen Blutzellen nicht nachweisbar; erst dann, wenn sich ein Zustand schwerer Kachexie entwickelt habe, nehme die Zahl der rothen Blutkörperchen in ähnlicher Weise ab, wie bei schweren Organleiden.

Auch durch die hier mitgetheilten Blutbefunde erweist sich dieser Unterschied zwischen Zahl der rothen Blutkörperchen bei Leukämie und bei schwerer spec. perniciöser Anämie.

Wenn es mir gestattet ist, eine Hypothese über den genetischen Zusammenhang zwischen Leukämie und begleitender Anämie zu geben, so ist es diese, welche sich ziemlich ungezwungen aus den erhobenen Blutbefunden ergiebt: es handelt sich um gesteigerte Neubildung der farblosen Mutterzellen in den blutbildenden Organen: die Umbildung derselben zu weissen und rothen Blutkörperchen findet jedoch nicht in dem normalen Verhältniss statt, sondern hat eine Störung in dem Sinne erfahren, dass ungleich viel mehr weisse Blutkörperchen gebildet werden; dass immerhin noch genügend viele rothe Blutkörperchen im leukämischen Blute vorhanden sind und somit nicht von Anfang eine echte Anämie vorliegt, liegt an der Thatsache der gesteigerten Blutneubildung selbst. Denn trotz der abnormen Umbildung der farblosen Mutterzellen werden eben noch immer so viel mehr rothe Blutkörperchen gebildet als normaler Weise, dass ungeachtet des, wahrscheinlich der schlechteren Qualität entsprechenden, gesteigerten Zerfalles derselben eine so bedeutende Verminderung ihrer Zahl wie bei schwerer Anämie nicht eintritt.

Selbstverständlich ist dies, wie ich nochmals betonen will, eine reine Hypothese, die, sobald unsere Kenntnisse über die Blutbildung noch sicherer begründet sein werden, vielleicht wird aufgegeben werden müssen.

Zum Schlusse sei auf den Fall XIV noch besonders hingewiesen und zwar wegen des vollständig verschiedenen Blutbildes, den die hier zweifellos lymphatische Leukämie darbot. Kein einziges kernhaltiges rothes Blutkörperchen, nicht eine Karyokinese trotz sorgfältigsten Suchens, keine einzige Spindelzelle, keine Poikilo- oder Mikrocytose; lauter kleine, einkernige weisse Blutzellen ca. von der Grösse eines normalen rothen Blutkörperchens, von denen viele den Eindruck freier Kerne machen, da der Protoplasmasaum so schmal ist, dass er oft kaum gesehen werden kann; äusserst

Digitized by Google
Original from UNIVERSITY OF CALIFORNIA
Generated on 2019-07-10 15:43 GMT / http://hdl.handle.net/2027/uc1.b3743155
Public Domain in the United States, Google-digitized / http://www.hathitrust.org/access_use#pd-us-google

spärliche polymorphkernige, resp. mehrkernige Leukocyten, die ausschliesslich neutrophile Granulationen enthalten, weder eosinophile noch basophile Granulationen.

Es ist nach dieser kurzen Darlegung selbstverständlich, dass die obigen Betrachtungen und Schlussfolgerungen sich nur auf die lienal-medullare Form beziehen; die lymphatische Form scheint absolut nicht in den Rahmen derselben zu passen.

In den geradezu enormen Drüsenschwellungen unseres Falles und ebenso in der Milz und im hyperplastischen Knochenmark fanden sich ebenfalls häufig genug karyokinetische Figuren, wenn auch lange nicht so zahlreich wie in den lienal-medullaren Fällen.

Wien, September 1890.

Generated on 2019-07-10 15:43 GMT / http://hdl.handle.net/2027/uc1.b3743155
Public Domain in the United States, Google-digitized / http://www.hathitrust.org/access_use#pd-us-google
Digitized by Google
Original from UNIVERSITY OF CALIFORNIA

Erklärung der Abbildungen auf Tafel VII u. VIII.

Tafel VII. Zellbildung im Blute des menschlichen Embryo.
Zeiss. Homog. Immersion (Apochrom.) 2 mm Apert. 1.30 Comp. Ocul. 6.

Tafel VIII. Zellbildung im leukämischen Blute.
Zeiss. Homog. Immersion (Apochrom.) 2 mm Apert. 1.30 Comp. Ocul. 6. Fig. 1, 2, 3, 4 mit Ocul. 12.

Generated on 2019-07-10 15:43 GMT / http://hdl.handle.net/2027/uc1.b3743155
Public Domain in the United States, Google-digitized / http://www.hathitrust.org/access_use#pd-us-google
Digitized by Google
Original from UNIVERSITY OF CALIFORNIA

DIE GASTRITIS BEIM CARCINOM DES MAGENS.

Von

Professor DR. JOSEPH FISCHL

in Prag.

Erst in der allerjüngsten Zeit beschäftigt man sich häufiger damit, für die bei mannigfachen Krankheiten zu Tage tretenden Symptome der gestörten Verdauung eine anatomische Grundlage zu finden, die jenen als Substrat dienen könnte. Namentlich sind es pathologisch histologische Befunde, denen die auf diesem Gebiete thätigen Forscher ihre Aufmerksamkeit zuwenden, nachdem anderweitige Prüfungen bisher zu keinem Resultate geführt haben. Unter den letzteren meine ich theils die mikrochemischen Untersuchungen an der lebenden und absterbenden Magenschleimhaut, welche unlängst *Stinzing*[1]) nach eigenem Geständniss ohne positives Ergebniss vorgenommen, theils die anderweitigen experimentellen Forschungsergebnisse, welche *Ebstein*[2]) durch Alkohol- und Phosphorvergiftung, *Sachs*[3]) durch Brechweinstein und Blutentziehungen, *Stinzing* (l. c.) durch Hungernlassen gewonnen haben. Diese letzteren sind zwar insofern von einigem Werthe, als beispielsweise in den Versuchen von *Sachs* und *Stinzing* febrile und anämische Zustände hervorgerufen wurden, die ein vorläufiges Studium analoger Veränderungen beim Menschen, namentlich auf Grundlage der erweiterten normalen Anatomie der Magenschleimhaut anbahnen, nichtsdestoweniger stehen dieselben weit hinter den Befunden zurück, welche durch sorgfältige Untersuchungen unter mannigfachen pathologischen Verhältnissen am Magen des Menschen ermittelt worden sind. Von diesen letzteren will ich besonders auf die Arbeiten von *Fenwick*[4]), [5]), [6]), *Gärtner*[7]), *Nothnagel*[8]), *Rossoni*[9]), *Thorowgood*[10]), *Dubujadoux*[11]), *Quincke*[12]), *Kahlden*[13]), *Kinnicut*[14]), *Hannot* und *Gombault*[15]), *Lewy*[16]), *Ewald*[17]), [18]), [19]), *Benno Lewy*[20]), *Rosenheim*[21]), [22]), *Marfan*[23]), *Schwalbe*[24]), *W. Fenwick*[25]), *Langerhans*[26]), *Meyer*[27]), *Frankel*[28]), *Sachs* (l. c.), *Stinzing* (l. c.),

Digitized by Google
Original from UNIVERSITY OF CALIFORNIA
Generated on 2019-07-10 15:43 GMT / http://hdl.handle.net/2027/uc1.b3743155
Public Domain in the United States, Google-digitized / http://www.hathitrust.org/access_use#pd-us-google

Wilson Fox[29]), *Smirnow*[30]), *Klebs, Orth, Ziegler* (in ihren Lehrbüchern der pathol. Anatomie) hinweisen, in welchen theils verschiedene Grade von atrophischen Zuständen der Magenschleimhaut, wie solche bei progressiver Anämie, bei Tuberkulose und Carcinom beobachtet worden sind, beschrieben, theils ähnliche und anderweitige pathol. histolog. Befunde des Magens bei Eclampsie, Pneumonie, Nephritis, Lungenphtise, Lebercirrhose, Cystitis, Pyelitis, Typhus abdom., Herzkrankheiten etc. geschildert werden. Die eingehendsten Untersuchungen wurden jedoch bei Carcinom und Tuberkulose vorgenommen, und diesen beiden Krankheitsprocessen wollen auch wir in diesen Blättern vorwiegend unsere Aufmerksamkeit zuwenden. Zunächst sollen die Befunde bei Carcinom registrirt werden, und erst in einer späteren Arbeit will ich meine Erfahrungen über die Veränderungen bei Tuberkulose mittheilen.

In Betreff des Carcinoms muss ich constatiren, dass trotz der Sorgfalt, mit der von den betreffenden Autoren die diesbezüglichen Untersuchungen vorgenommen worden sind, dennoch die Zahl derselben eine noch verhältnissmässig geringe ist, und ebenso muss hervorgehoben werden, dass eine völlige Uebereinstimmung in den Angaben noch vermisst wird, so dass weitere Prüfungen dieser Verhältnisse mir kein müssiges Unternehmen erschienen. Zu diesen schritt ich nun, nach gepflogener Rücksprache mit Herrn Professor *Chiari*, dem Vorstande des hiesigen pathol. anatom. Institutes, der mit gewohnter Bereitwillgkeit nicht nur das Material in möglichst frischem Zustande mir zur Verfügung stellte, sondern auch in freundlichster Weise jede nothwendige Unterstützung gewährte, wofür ich ihm auch an dieser Stelle meinen innigsten Dank ausspreche.

Bevor ich zu meinen eigenen Untersuchungsresultaten gelange, möchte ich in möglichster Kürze die Ergebnisse jener früher genannten Autoren anführen, welche sich mit den Untersuchungen der Magenschleimhaut Carcinomatöser, resp. mit der Feststellung der Veränderungen an jenen Theilen der Mucosa, die frei von Carcinom geblieben sind, beschäftigten.

Fenwick (l. c.) beschreibt eine Umwandlung der secernirenden Drüsen des Magens im Pylorus- und mittleren Theile in fibröses Gewebe, während er in der Nähe der Cardia noch Drüsen fand, die aber nicht mehr ganz normal, sondern durch flaschenähnliche Gebilde ersetzt waren, die mit körniger Materie und verfettetem Epithel sich erfüllt zeigten. Stellenweise waren sie in Cysten umwandelt, die von einer Zellenlage ausgekleidet waren, ferner

Digitized by Google
Original from UNIVERSITY OF CALIFORNIA
Generated on 2019-07-10 15:43 GMT / http://hdl.handle.net/2027/uc1.b3743155
Public Domain in the United States, Google-digitized / http://www.hathitrust.org/access_use#pd-us-google

ragten von der Mucosa Zotten hervor, welche Fett, in Gestalt von Tropfen, enthielten. Diese Befunde constatirte *F.* in Fällen, wo klinisch Anämie und Kachexie, aber auch in Fällen, wo Carcinom in anderen Organen, besonders in der Mamma bestand.

Ewald (Berl. Woch. 1886) fand bei Ulcus carcinomat. duodenale die Drüsenschläuche entweder gänzlich fehlend, oder in Form kurzer, gleichmässig diffus gefärbter Schläuche (resp. Bruchstücke derselben) restirend. Dieselben sind nicht wie in der Norm senkrecht zum oberen Rande der Mucosa gestelllt, sondern verlaufen mit demselben parallel. Im übrigen zeigten sich massenhaft Rundzellen, zwischen denen einzelne Bindegewebsfasern und stärker hervortretende epitheliale Zellen mit besonders deutlichem Kern sichtbar waren. Die Muscular. mucosae war bis auf spärliche Reste verschwunden, die Bindegewebsschicht von Rundzellen durchsetzt, die Muscularis stomachi stellenweise verdünnt. Das Epithel, welches die Oberfläche der Schleimhaut bekleidet, war verloren gegangen, Cysten fanden sich nur selten unter dem oberen Rande der Schleimhaut.

An einer anderen Stellen (Klinik der Verdauungskrankheiten II) schildert der genannte Autor denselben Prozess (die Gastritis, die durch viele Ursachen, unter welchen auch Magen-Carcinom genannt ist, entstehen kann) in folgender Weise: „Die feinere Anatomie ergiebt das Bild einer parenchymatösen und interstitiellen Entzündung. Die Drüsenzellen sind zum Theil verödet, zum Theil körnig getrübt und zum Theil geschrumpft; ein Unterschied zwischen Haupt- und Belegzellen ist nicht zu erkennen, an vielen Stellen, besonders in der Pylorusgegend, haben die Schläuche ihr regelmässiges Nebeneinander verloren und zeigen eine vielfache, handschuhförmige, atypische Verästelung. Einzelne Drüsen haben sich im Fundus abgeschnürt und erscheinen am Rande der Submucosa als Cysten theils leer mit platter Membran, theils mit den Resten eines kubischen, hyalin glänzenden Epithels gefüllt. Eine reichliche kleinzellige Infiltration, welche stellenweise die Drüsenschläuche weit auseinanderdrängt, liegt zwischen denselben und ist besonders stark gegen die Magenoberfläche hin. Zwischen den Drüsen steigen bei der hyperplasirenden Form bindegewebige Verästelungen von der Submucosa aus baumartig in die Höhe. Der freie Rand der Drüsenschicht ist mit einer Schleimlage bedeckt, welche zahlreiche Leukocyten und Zellkerne einschliesst. Das Oberflächenepithel der Schleimhaut ist gelockert und hebt sicht leicht in zusammenhängenden Fetzen ab.“

Digitized by Google
Original from UNIVERSITY OF CALIFORNIA
Generated on 2019-07-10 15:43 GMT / http://hdl.handle.net/2027/uc1.b3743155
Public Domain in the United States, Google-digitized / http://www.hathitrust.org/access_use#pd-us-google

„Das Epithel der Vorräume ist zum grössten Theil mit einer hellen schleimigen Masse gefüllt etc.“ (pag. 280 l. c.).

Benno Lewy (l. c.) schildert einen Fall von totaler Atrophie der Labdrüsen bei Carcinom des Pylorus. Ueberdies zeigte sich Atrophie in allen Schichten des Magens ausser der Serosa. Die Mucosa zeigte nur an ganz vereinzelten Stellen äusserst spärliche Drüsenreste in Gestalt von verstreuten flaschenähnlichen Körpern, mit undeutlichem epithelialen Zelleninhalt. Die Schleimhaut besteht wesentlich nur aus einer schmalen Schicht adenoiden, aus Rundzellen zusammengesetzten Gewebes, die Submucosa ebenfalls atrophisch, die Muscular. mucosae fehlt, man sieht nur einen Streifen fibrillären Bindegewebes ihre Stelle einnehmen. Auch die Muscularis ist verschmälert, obgleich die einzelnen Muskelbündel kennbar sind.

Rosenheim (Berl. Woch. 1888) hat bei 16 Fällen von Magencarcinom, welches 13 mal an Pylorus, 1 mal an der Cardia, 2 mal an der kleinen Curvatur sass, die von Carcinom freien Stellen untersucht und fand an denselben 14 mal anatomische Veränderungen. Dieser Autor hält 3 Erscheinungsformen auseinander, die für ihn nur verschieden intensive Entwickelung desselben Processes bedeuten, und zwar:

a) *Katarrhal. entzündliche Form.* Die Oberfläche der Mucosa zeigt eine starke Schleimschicht mit zahlreichen zelligen Beimengungen, Drüsenparenchym trübe, später fettig entartet, Schläuche verlängert, varicös.

a) *Interstitielle Gastritis.* Die M. mucosae ist durch kleinzellige Infiltration in Mitleidenschaft gezogen, die Drüsen nach dem Lumen gedrängt, verkürzt; es entsteht Knickung, Zerrung und Abschnürung der Drüsen, die stark comprimirt sind und cystisch degeniren. Daraus entsteht

c) *Atrophie.* Man sieht Reste von Drüsen und Epitheltrümmer in dem narbenähnlichen zellreichen Gewebe. Der Process nimmt seinen Ausgang von der Basis (Muscul. mucosae).

In einer zweiten Arbeit (Zeitschrift für klin. Medicin) beschreibt er einen Fall von mit Krebs complicirtem runden Magengeschwür, wo die Drüsenkörper ausgebuchtet, cystisch erweitert waren, und durch die zersprengte Muscul. mucosae bis in die Submucosa hineinragten. Es bestand interstit. Wucherung, die Submucosa zeigte sich verbreitert, mit zelliger Infiltration, ebenso bestand diese in der Muscularis.

Krukenberg[31]) fand an einzelnen Stellen der Mucosa (nahe der

Digitized by Google
Original from UNIVERSITY OF CALIFORNIA
Generated on 2019-07-10 15:43 GMT / http://hdl.handle.net/2027/uc1.b3743155
Public Domain in the United States, Google-digitized / http://www.hathitrust.org/access_use#pd-us-google

Cardia) Verschmächtigung der Drüsenschläuche, nahe dem Pylorus zeigten sich nur spärliche Drüsen, die meist durch Bindegewebe verdrängt sind, welches an der Oberfläche des Magens zellenreich ist, die Muscul. mucosae hie und da durch Bindegewebe unterbrochen, an einzelnen Stellen durchbohren die Drüsenschläuche die Muscul. mucosae. An anderen Schnitten fand er das intertubul. Gewebe mit Rundzellen infiltrirt, auch die Submucosa war von Rundzellen durchsetzt, auch Cysten werden von diesem Autor beschrieben. Die Epithelien der Drüsen sind theils hohe Cylinderzellen mit grundständigem, theils kubisch geformte mit centralem Kern. Die vorhandenen Cysten waren mit Cylinderzellen ausgekleidet und mit scholligen Massen, die offenbar desquamirte und zu Grunde gegangene Zellen sind, gefüllt. Die Submucosa zeigte, ausser dem schon erwähnten Zellenreichthum, auch noch sehr zahlreiche Gefässe; die Muscularis prop. bot, ausser der Verbreiterung des Zwischengewebes, normale Verhältnisse dar, die Serosa war sehr verdickt. Als wichtigste Momente hebt er die atrophischen degenerativen Zustände der Schleimhaut hervor, welche eine Herabsetzung der Salzsäuresecretion bewirken. Weiteren histolog. Untersuchungen müsse es vorbehalten bleiben, zu constatiren, ob solche Zustände beim Magencarcinom sich mit Regelmässigkeit antreffen lassen.

Mathieu[82]) fand, wie nur in Kürze erwähnt werden soll, auch weit entfernt vom Tumor (carcinom) interstit. Gastritis mit Atrophie vieler Drüsen. Das interstit. Gewebe führte zahlreiche, bald runde, bald epitheloide Elemente, die vielleicht eine Rolle bei der Pathogenese des Carcinoms spielen. Auf die Veränderung der Magenschleimhaut ist das Verschwinden der Salzsäure und des Pepsin zu beziehen.

Fenwick (Virch. Arch.) erwähnt eine Atrophie der Magenschleimhaut beim Carcinom, ohne histolog. Details zu bringen.

Stinzing (l. c.) fand in 3 Fällen von Carcinom, die er der Untersuchung unterzogen hatte, kleinzellige Infllt. und Bindegewebshyperplasie, erstere beginnt unter dem Oberflächenepithel und schreitet von da nach der Tiefe. Auf der Höhe des Carcinoms ist das Oberflächenepithel verloren gegangen. Die Drüsen atrophisch verlagert, so dass Längs-, Quer- und Schrägschnitte durcheinander liegen, hie und da Cysten.

Im Fundus erscheinen die Haupt- und Belegzellen degenerirt, erstere zeigen vergrösserte Kerne und geschwundenes Protoplasma. Belegzellen häufig klein, an Zahl vermindert oder gänzlich fehlend, wodurch das Fehlen der Salzsäure sich erklären lässt, die Muscul. mucosae sehr verdickt, mit gelben Pigment.

Digitized by Google
Original from UNIVERSITY OF CALIFORNIA
Generated on 2019-07-10 15:45 GMT / http://hdl.handle.net/2027/uc1.b3743155
Public Domain in the United States, Google-digitized / http://www.hathitrust.org/access_use#pd-us-google

Sachs (l. c.) erwähnt in seiner Arbeit nur Eines Falles von Carcinom, bei dem das subglanduläre Gewebe von lymphoiden Elementen erfüllt war, die gewuchertes Bindegewebe darstellten, oder von den weissen Blutzellen abstammten.

Es ist dies in Kürze zusammengestellt alles was bisher über die histolog. Veränderungen der Magenschleimhaut an den von Carcinom freien Stellen derselben veröffentlicht worden ist. Ich werde später noch des Näheren auf diese einzelnen Befunde zurückkommen, um dieselben mit den von mir ermittelten zu vergleichen. Ich möchte hier vorläufig nur Ein Moment hervorheben, dass die eben angeführten pathologischen Verhältnisse fast von sämmtlichen genannten Autoren, wie dies aus der genauen Lektüre ihrer Arbeiten ersichtlich ist, mit dem Fehlen der Salzsäure in Connex gebracht werden, und zwar indem entweder, wie dies *Stinzing* thut, die degenerativen Veränderungen, resp. der Mangel der Belegzellen, die nach *Heidenhain* die Salzsäure secerniren, als Ursache der fehlenden Secretion angenommen, oder aber, wie wir dies bei *Ewald*, *Lewy*, *Rosenheim*, *Krukenberg* finden, dass atrophische Zustände der Mucosa im Allgemeinen, wegen der durch sie herbeigeführten Schädigung der secernirenden Elemente, als causales Moment supponirt werden, ohne gerade speciell auf das Verhalten der Belegzellen, deren Bedeutung in der in Rede stehenden Richtung noch Gegenstand von Controversen ist, das Hauptgewicht zu legen.

Streng genommen hat übrigens *Stinzing* selbst dieser Ansicht *Heidenhains* nicht ganz beigestimmt, denn er fügt vorsichtshalber hinzu, man könnte diese Annahme machen, wenn sich die Angaben *Heidenhains* als richtig herausstellen sollten.

Die Ansicht von *Kietz*[33]), dass die mangelhafte Secretion der Salzsäure in der Zerstörung eines Theiles der Magenschleimhaut durch das Carcinom sich erkläre, ist wohl, wie *Krukenberg* mit Recht hervorhebt, nicht acceptabel, da es sich doch meist nur um einen kleinen Theil der Mucosa handelt, und die übrige Schleimhaut noch functionirt. *Sticker* und *Hübner*[34]) haben die Kochsalzarmuth bei Carcinomatösen (sie fanden in zwei Fällen von Carcinom des Magens eine Chlorverminderung im Harn) für das Fehlen der ClH verantwortlich gemacht.

Eine andere Ansicht (*v. d. Velden*, *Riegel*) lautet dahin, dass im carcinomatösen Magensaft ein Produkt enthalten sei, welches die ClH zerstört. *Ewald* (l. c. p. 165) sagt in dieser Beziehung: „In der Norm regulirt sich die Salzsäurereproduktion und Secretion

Digitized by Google
Original from UNIVERSITY OF CALIFORNIA
Generated on 2019-07-10 15:43 GMT / http://hdl.handle.net/2027/uc1.b3743155
Public Domain in the United States, Google-digitized / http://www.hathitrust.org/access_use#pd-us-google

entsprechend den Anforderungen der Ingesta derart, dass alsbald soviel freie ClH vorhanden ist, um mit den Farbstoffen etc. eine deutliche Reaction zu geben. In der übergrossen Mehrzahl der Fälle von Carcinose des Magens hat dies nicht statt, dies hängt aber nicht von einem mystischen Einfluss des Carcinoms auf die Salzsäuereproduktion, sondern ganz einfach von dem begleitenden katarrhalisch entzündlichen oder atrophischen Zustand der Magenschleimhaut ab. Fehlt dieser, so wird auch ClH reichlich abgesondert."

In wieweit aus meinen Untersuchungen Anhaltspunkte für eine Bestätigung der hier erwähnten Verhältnisse hervorgehen, wird später ausführlich erörtert werden. Hier sollen zunächst die einzelnen Befunde registrirt und am Schlusse die aus diesen sich ergebenden Schlüsse gezogen werden, u. z. nicht nur in der eben angedeuteten, sondern auch noch in anderen Richtungen, welche, wie aus dem schon Mitgetheilten hervorgeht, mannigfache Controversen ergeben. Dieser Umstand wird auch am besten geeignet sein, als Rechtfertigung für die Veröffentlichung nachstehender Befunde zu dienen, namentlich aber wenn erwogen wird, dass der uns beschäftigende Gegenstand, i. e. die Combination atrophischer und anderer krankhafter Processe der Magenschleimhaut mit Carcinom dieses Organs im Ganzen nur auf eine sehr spärliche Literatur sich stützt. Denn, wie aus der gegebenen Zusammenstellung hervorgeht, haben nur wenige Autoren (*Ewald*, *Lewy*, *Sachs*, *Stinzing*, *Fenwick*, *Rosenheim etc.)* diesbezügliche Arbeiten geliefert, die, mit Ausnahme *Rosenheims*, der 16 Fälle untersucht hat, nur auf ein sehr geringfügiges Material sich stützen, auch abgesehen davon, dass der eine *Fenwiek*, nur von Veränderungen der Magenschleimhaut bei Carcinom anderer Organe, besonders der Mamma handelt, während der andere (Virch. Arch.) auf histol. Details sich gar nicht einlässt. Schliesslich will ich noch hinzufügen, dass in meiner Arbeit auch auf das Verhalten der Muscularis propria Rücksicht genommen worden ist, ein Moment, welches deshalb von Belang erscheint, weil durch die auf diese Weise ermittelten Befunde die von *Lewy* (l. c.) geltend gemachte Behauptung, es wäre, wenn durch die klinische Untersuchung ein Fehlen der ClH zu constatiren sei, ein operativer Eingriff bei Magencarcinom contraindicirt, eiue gewisse Einschränkung erfährt.

Es ist nämlich bekannt, dass die secretorische Thätigkeit des Magens bisweilen für die Erhaltung des Lebens nicht nothwendig erscheint, indem, sobald die motorische Thätigkeit des Magens intakt ist, die Darmverdauung vicariirend eintreten kann; die

Digitized by Google
Original from UNIVERSITY OF CALIFORNIA
Generated on 2019-07-10 15:43 GMT / http://hdl.handle.net/2027/uc1.b3743155
Public Domain in the United States, Google-digitized / http://www.hathitrust.org/access_use#pd-us-google

Eiweissstoffe können bekanntlich auch im Darm in Peptone, die Stärke durch den pancreatischen Saft in Traubenzucker verwandelt werden. Sollte sich nun bei wiederholt vorgenommenen Untersuchungen herausstellen, dass die Muscularis, selbst bei vorgeschrittener Atrophie des Schleimhaut, gut erhalten sein kann, dann wäre, dem Gesagten gemäss, diese Angabe *Lewy's* in ihrer Allgemeinheit nicht zu acceptiren. Die Diagnose auf eine intakte motorische Kraft des Magens ist zwar nicht immer mit Sicherheit zu stellen, immerhin aber mit nicht geringer Wahrscheinlichkeit, wie die in neuester Zeit auf die Eruirung der motorischen Verhältnisse des Magens gerichteten Methoden zur Genüge ergeben.

Bekanntlich hat *Ewald*[35]) und in Uebereinstimmung mit ihm *Einhorn*[36]) in dieser Beziehung das Salol in Anwendung gezogen, einen Körper, der in saueren Flüssigkeiten unlöslich ist, in alkalischen aber sich in Salicylsäure und Phenol spaltet. Unter normalen Verhältnissen tritt die Salicylsäure 40--60 Minuten nach Einnahme von 1 g Salol im Harn auf, und kann hier durch Eisenchloridlösung leicht nachgewiesen werden, und zwar an der violetten Färbung, die der Harn annimmt. Verspätungen werden also auf eine langsame Ueberführung in den Darm, auf Abnahme der motorischen Thätigkeit schliessen lassen. Gegen diese Methode von *Ewald* und *Slievers* haben *Huber*[36a]), *Decker*[36b]) und *Pal*[36c]) Einwände erhoben.

Ein anderes Verfahren behufs Prüfung der motorischen Thätigkeit des Magens hat *Klemperer*[36]) angegeben, weil die Salolreaction, die ihm zwar oft gute Resultate ergab, dennoch bisweilen zu Täuschungen Anlass gegeben hat. Er benutzt flüssiges Fett, besonders Olivenöl, um auf die Motilität des Magens zu schliessen.

Durch die eingeführte Schlundsonde werden 100 g Olivenöl in den leeren oder reingespülten Magen eingegossen. Nach 2 Stunden wird der Mageninhalt aspirirt, und so erfährt man die Menge des Oels, welche der Magen in 2 Stunden in den Darm übergeführt hat, und welche ein gut verwerthbarer Zahlenausdruck ist für die motorische Kraft des Magens. Die Normalzahl der Oelentleerung nach 2 Stunden beträgt 70—80 g. In Fällen von motor. Schwäche sinkt diese Zahl ganz beträchtlich, und gestattet nach *K.* ein exaktes Urtheil über die motorische Leistungsfähigkeit des Magens, weil das Oel im Magen ziemlich unverändert bleibt, Resorption desselben nicht stattfindet.

Brunner[38]) kommt nach Besprechung der eben angeführten Methoden zu dem Resultate, dass das beste Verfahren jenes ist,

Digitized by Google
Original from UNIVERSITY OF CALIFORNIA
Generated on 2019-07-10 15:46 GMT / http://hdl.handle.net/2027/uc1.b3743155
Public Domain in the United States, Google-digitized / http://www.hathitrust.org/access_use#pd-us-google

welches *Riegel* in seiner Klinik anwendet. Er lässt 5 Stunden nach seiner Probemahlzeit den Magen entleeren, und aus der Menge und dem Aussehen des Mageninhaltes kann man bei einiger Erfahrung leicht sichere Schlüsse auf die Grösse der Motilitätsstörungen ziehen. Ein Magen, welcher nach 5 Stunden leer befunden wird oder nur geringe Mengen enthält, muss in motorischer Beziehung als normal angesehen werden.

Wir werden später auf die histologischen Ergebnisse betreffend das Verhalten der Muscularis in Fällen hochgradiger Veränderungen an der Mucosa zurückkommen und begnügen uns hier mit diesem Hinweis, der ja, wie schon gesagt, mit als Rechtfertigung für unsere Befunde dienen soll.

Betreffend die Methode muss ich hier erwähnen, dass die Stücke, die sehr häufig von ganz frischem Material herrührten, meist aus dem Fundus und Pylorus, mitunter aber auch aus der Cardia genommen wurden.

Die Härtung geschah am häufigsten in Alkohol, bisweilen wurde auch Pikrinsäure, einigemale auch Osmiumsäure, theils in der bekannten *Flemming*'schen Flüssigkeit, theils in einer Lösung von Uran, nach *Kolossow*[39]), zur Härtung verwendet.

Die besten Bilder gaben Alkohol- und Pikrinsäurepräparate bei den gleich zu beschreibenden Tinctionen. Bei der Behandlung mit Pikrinsäure blieben die Stücke 24 Stunden in erwärmter gesättigter Pikrinsäurelösung, kamen sodann in 75% Alkohol auf 24 Stunden, hierauf in 90% Alkohol und nach abermaligen 24 Stunden in Alkohol absolut.

Die Färbung geschah in $^1/_2$% wässriger Haematoxylinlösung, in welcher die Stücke 24 Stunden blieben, hierauf brachte man sie auf 24 Stunden in eine $^3/_4$% Lösung von einfachem chromsauren Kali, dann folgte Auswässerung, Einlegen in Alkohol absolut. sodann in Ol. Bergam. und Einbettung in Paraffin.

Die Alkoholpräparate wurden theils in Anilinblau und Anilinschwarz nach *Grützner*[40]), theils in Hämatoxylin nach den von *Stinzing* (l. c.) und *Schwalbe* (l. c.) angegebenen, oder viel häufiger nach den folgenden 2 Methoden gefärbt.

1) Die im Alkohol genügend gehärteten Stücke wurden auf 24 Stunden in einer Mischung aus gleichen Theilen von Chloroform und Alkohol, dann ebenfalls auf 24 Stunden in Chloroform gebracht, hierauf kamen sie in Paraffin und wurden, nachdem sie auf Korkstücken befestigt worden waren, geschnitten. Die Schnitte wurden auf einen Objektträger mittelst einer Mischung von Nelkenöl und

Digitized by Google
Original from UNIVERSITY OF CALIFORNIA
Generated on 2019-07-10 15:46 GMT / http://hdl.handle.net/2027/uc1.b3743155
Public Domain in the United States, Google-digitized / http://www.hathitrust.org/access_use#pd-us-google

Collodium aufgeklebt, der Objektträger behufs Schmelzung des Paraffins erwärmt, hierauf in eine Schale mit Stylol, aus dieser in eine solche mit Alkohol und schliesslich in Wasser, dem einige Tropfen ClH beigemischt waren, gebracht. Hierauf folgte die Schnittfärbung auf dem Objektträger mit Hämatoxylin (nach *Grenacher*) unter Erwärmung desselben. Nach der Tinction kamen die Objektträger mit den Schnitten nach einander in Wasser, Alkohol und Xylol, um sodann in Canadabalsam-Xylol eingeschlossen zu werden.

Statt des Hämatoxylin gebrauchte ich mitunter Boraxcarmin, in welches der Objektträger mit den Schnitten auf etwa $^1/_2$ Stunde gebracht wurde.

Die Differenzirung geschah in salzsäurehaltigem Alkohol nach *Friedländer*[41]), die weitere Behandlung in der eben geschilderten Weise.

2. Die zweite Methode mittelst Hämatoxylin gab viel reinere Bilder und zeichnete sich überdies dadurch aus, dass die einmal vorbereiteten und tingirten Präparate weit rascher hergestellt wurden, und ein Misslingen, welches dem ersten Verfahren anhaftet, niemals vorkam. Es wurden die ganzen Stücke in folgender Weise gefärbt.

a) Die im Alkohol erhärteten Präparate kamen auf 24 Stunden in $^1/_2$ % wässerige Hämatoxylinlösung, hierauf in eine $^3/_4$ % Lösung von Alum. crud., ebenfalls auf 24 Stunden, dann folgte Auswaschen in destillirtem Wasser, Entwässerung in Alkohol und nach etwa 24 stündigem Verweilen in Ol. Bergam. Einschmelzung in Paraffin. Schneidet man die bereits gefärbten Stücke und klebt die Schnitte mittelst Nelkenöl-Collodium auf den Objektträger, so hat man, nachdem letzterer erwärmt worden war, ihn nur auf einige Sekunden in Xylol zu bringen und kann ihn sofort in Canadabalsam-Xylol einschliessen. Wenn auch die meisten meiner Präparate wenigstens in der letzten Zeit nach dieser Methode angefertigt worden sind, so habe ich dennoch gar nicht selten das von *Heidenhain*[42]) angegebene Verfahren

b) geübt, bei dem die Stücke in eine $^3/_4$ % wässerige Lösung von Hämatoxylin auf einen Tag gelegt werden, sodann aber mals auf 24 Stunden in eine wässerige 1 % Lösung von Kali bichrom. kommen. Das Auswaschen, Entwässern etc. geschieht in der schon früher angegeben Weise.

Die zur Untersuchung gekommenen Fälle werde ich nur in

Digitized by Google
Original from UNIVERSITY OF CALIFORNIA
Generated on 2019-07-10 15:43 GMT / http://hdl.handle.net/2027/uc1.b3743155
Public Domain in the United States, Google-digitized / http://www.hathitrust.org/access_use#pd-us-google

Betreff der histologischen Befunde ausführlicher mittheilen, von den klinischen Symptomen soll nur in einzelnen wenigen Fällen das Verhalten der Salzsäure, da wo dies sich erheben liess, erwähnt werden. Es geschieht dies ganz conform den Schilderungen, die von den früher genannten Autoren gegeben worden sind, wo gleichfalls das Hauptgewicht auf die mikroskop. Ergebnisse gelegt wird. Eine nähere Classificirung der Fälle mit geringeren und hochgradigeren Veränderungen, die ich ursprünglich beabsichtigt habe, unterlasse ich aus dem Grunde, weil der Process an verschiedenen Stellen der Mucosa, wie dies aus der Beschreibung deutlich ersichtlich ist, ungleich entwickelt war, so dass ich genöthigt gewesen wäre, verschiedene Grade des Leidens an einem und demselben Falle wieder zu beschreiben, ein Umstand, der nicht geeignet wäre, die Uebersichtlichkeit zu fördern.

1. Fall. Cyrner Marie. 52 Jahre alt. Die Reaction auf Congo und Tropaeolin war eine geringe, ganz negativ fiel die auf Methylviolett aus. Bei der am 15. Februar 1890 vorgenommenen Obduction lautete die pathol. anatom. Diagnose: Carcinoma gelatin. cardiae. Bronchitis suppurat.

Histolog. Befund:

An vielen Stellen ist das Epithel der Leisten und Vorräume sehr gut erhalten. Einzelne Vorräume erscheinen erweitert, andere zu Cysten geschlossen, indem an deren Ausmündung sich Zellenanhäufungen vorfinden, welche auch an der Basis und an anderen Stellen der Mucosa angetroffen werden. Die Drüsenschläuche sind in Bezug auf ihre Lagerung und Zahl abnorm. Man vermisst vollständig die normale, zur Oberfläche der Schleimhaut senkrechte Stellung und die zu einander parallele Lagerung dieser Gebilde, es zeigen sich vielmehr nahe der Cardia und im Fundus nur ganz vereinzelte, bald rundliche, bald ovale Drüsenreste, umgeben von breiten Strängen und Haufen zelliger Elemente, die selbst wieder von deutlichen Bindegewebsfasern begleitet werden. Die Drüsenzellen (Hämatoxylin-Alaunfärbung) sind besonders an Querschnitten deutlich als Hauptzellen, deren Protoplasma blass, deren Kerne dunkel gefärbt erscheinen, zu erkennen. Meist haften sie an der Peripherie des Schlauches an, hier und da sind sie auch von der Memb. propria losgelöst und sieht man dann an solchen Stellen sehr spärliche Zellen, die vermöge ihrer Form, der Lagerung des Kerns und der Farbenreaction, oder wenigstens durch die beiden erstgenannten Merkmale als Belegzellen angesprochen werden dürfen.

Digitized by Google
Original from UNIVERSITY OF CALIFORNIA
Generated on 2019-07-10 15:46 GMT / http://hdl.handle.net/2027/uc1.b3743155
Public Domain in the United States, Google-digitized / http://www.hathitrust.org/access_use#pd-us-google

Die *Muscul. mucosae* ziemlich deutlich geschichtet, die Submucosa sehr breit, gefäss- und zellenreich, die *Muscularis stomachi* zeigt in ihrer gegen die Serosa gerichteten Hälfte sehr verbreitete Bindegewebssepta mit vielen Gefässen; dieselbe misst in der Breite 1,3 mm, die Serosa ohne Abnormität.

2. Fall. Krotich Anna. Fehlen von freier Salzsäure (Phloroglucin-Vanil.) wurde von mir selbst während des Aufenthaltes der Kranken auf der Abtheilung constatirt. Anfangs März 1890 wurde die Resection auf Prof. *Gussenbauers* Klinik vorgenommen. Die Obduktion fand am 5. März 1890 statt, die pathol. anat. Diagnose lautete: Peritonit. sept. post exstirpat. carcinoma part. pylor. degenerat. parench. hepat. renum et myocardii.

Histolog. Befund:

An der Oberfläche der Schleimhaut findet sich eine hyaline Substanz, in der sehr zahlreiche, nicht deutlich tingirte Kerne eingelagert sind, diese hyaline Masse überbrückt die gut kenntlichen Leisten und Vorräume, welche einen deutlichen Epithelbelag zeigen. Die Drüsenschläuche sind nicht parallel gelagert, sondern vielfach gewunden, namentlich in der Regio fundi, während Präparate aus der Nachbarschaft des Pylorus normal gelagerte Drüsen aufweisen. In der erstgenannten Region erscheint auch die Zahl dieser Gebilde auffallend vermindert, so dass eigentlich nur geringe Reste derselben wahrnehmbar sind, indem der grösste Theil der Mucosa dieser Gegend von einem kleinzelligen Infiltrate eingenommen wird, welches an verschiedenen Präparaten eine verschiedene Lagerung erkennen lässt, so dass bald die grösste Zellenanhäufung nahe der Oberfläche der Schleimhaut, bald im Centrum derselben oder in der Gegend der Fundi der Drüsenschläuche bemerkbar ist. Ueberdies sind stellenweise zwischen den Drüsenresten deutliche Bindegewebssepta sichtbar, welche sich nach abwärts bis zur Muscul. mucosae verfolgen lassen. Die Drüsenzellen sind stellenweise gut differenzirbar, namentlich dort, wo die Hauptzellen der Memb. propria weniger fest anhaften, doch gelangt man auch auf Stellen, wo die Differenzirung nicht möglich, wo ferner die Grenzen der Hauptzellen verwischt, oder ein körniger Zerfall dieser und der Belegzellen, welche lelztere hier und da Doppelkerne zeigen, sichtbar ist.

Die *Muscul. mucosae* enthält viele Rundzellen und fibrillare Fasern, so dass die Schichtung derselben undeutlich erscheint.

Die *Submucosa* verbreitert mit stellenweise sehr verdickten Gefässen.

Digitized by Google
Original from UNIVERSITY OF CALIFORNIA
Generated on 2019-07-10 15:43 GMT / http://hdl.handle.net/2027/uc1.b3743155
Public Domain in the United States, Google-digitized / http://www.hathitrust.org/access_use#pd-us-google

Die *Muscularis* zeigt deutliche Lagen, nahe der Serosa findet man zwischen den Bündeln derselben reichliche Kerneinlagerung, die Breite beträgt 1,4 mm.

Die *Serosa* gut kenntlich, ohne Abnormität.

3. Fall. Musil Johann, 61 J. alt, auf ClH. wurde klinisch nicht untersucht.

Bei der am 31. März 1890 vorgenommenen Obduction lautete die Diagnose: Carcin. evulcerans part. card., carcin. secund. glandul. mediast. et retroperit. Tub. obsoleta.

Histolog. Befund:

An einigen von Carcinom nicht eingenommenen Stellen findet man nahe der Cardia statt der Mucosa eine an Rundzellen sehr reiche Gewebsschicht, die im Vergleiche mit Stellen der Regio pylorica von gleich zu beschreibendem Verhalten sehr verschmälert erscheint. In jenen (nahe der Cardia) sind nur äusserst spärliche Drüsenreste vorhanden, welche ganz deutliche zellige Gebilde von polygonaler Gestalt, und mit Kernen versehen, einschliessen, von denen man jedoch nicht aussagen kann, ob sie Haupt- oder Belegzellen sind, da die Tinction und Lagerung der Kerne den ersteren, die Gestalt den letzteren entsprechen. Ungemein zahlreich zeigen sich an verschiedenen Stellen der Mucosa jene mattglänzenden, gelblichen Gebilde, die den von *Sachs* (l. c.) beschriebenen Schollen ähnlich erscheinen. In der Regio pylorica treten die Drüsen als parallel gelagerte Schläuche deutlich zu Tage, obgleich die Zahl derselben vermindert erscheint, indem auch hier, wenn auch nicht in dem Maasse, wie in der P. cardiaca sehr zahlreiche Rundzellenhaufen, jedoch meist nur als Fortsetzung der sehr grossen Follikel sich finden, während dort die kleinzellige Infiltration an verschiedenen Stellen der Schleimhaut ihren Sitz hat. Die meist gut erkennbaren Drüsen (der Reg. pylor.) zeigen ein deutliches Epithel der Vorräume und ebenso sind die Drüsenzellen an Längs- und Querschnitten als delo- und adelomorphe zu differenziren. Auffallend ist der Reichthum an strotzend gefüllten Kapillaren nahe dem oberen Ende der Drüsenschläuche.

Die *Muscul. mucosae* ist ziemlich breit, von zahlreichen Rundzellen und Gefässen durchsetzt, pigmentirt. Sehr breit und gefässreich erscheint auch die Submucosa, während die Muscularis prop. ausser Gefässanhäufung zwischen den Schichten ebenso wie der Serosa nichts Abnormes zeigt und kaum verbreitert (1,3 mm) erscheint.

4. Fall. Eisner Josef, 40 J. alt, auf ClH. wurde klinisch nicht untersucht.

Digitized by Google
Original from UNIVERSITY OF CALIFORNIA
Generated on 2019-07-10 15:43 GMT / http://hdl.handle.net/2027/uc1.b3743155
Public Domain in the United States, Google-digitized / http://www.hathitrust.org/access_use#pd-us-google

Bei der am 16. März 1890 vorgenommenen Section lautete die Diagnose:

Carcinoma evulcerans part. pylor. ventriculi prop. ad hepar. carcin. secundar. glandul. lymphat. regional. tub. obsolet. apicis pulmon. Der Magen, etwas dilatirt, enthält eine grosse Menge einer dunkelgefärbten, etwas übelriechenden, mit Speiseresten gemengten krümlichen Masse. Entsprechend dem pylorischen Antheil sitzt eine handtellergrosse, die ganze Circumferenz einnehmende, exulcerirte und mit nekrotischen Massen bedeckte Neubildung, die sich mit einem ungefähr 1 cm breiten Fortsatz eine kleine Strecke weit in die kleine Curvatur erstreckt. Der Magen liegt mit dem pylorischen Antheil hart an der Leber und ist der Tumor mit dieser verwachsen. Eine zweite Verwachsung besteht mit dem Kopf des Pancreas, das Duodenum ist frei.

Histolog. Befund:

Die Schleimhaut in der Pars pylorica und im Fundus sehr schmal, in beiden Abschnitten viele Drüsenvorräume vorhanden, aber ihr Epithel meist fehlend, nur an einzelnen Leisten finden sich Andeutungen des Epithels, welches jedoch mehr plattgedrückt erscheint. Auffällig ist die kolossale Anhäufung von Rundzellen an der Oberfläche und in der Tiefe der Mucosa, an ersterer Stelle tragen die Zellenhaufen dazu bei, die Vorräume zu Cysten zu schliessen, an anderen Stellen der Schleimhaut (besonders in der Region des Fundus) bewirken sie Compression der Drüsen, die verlagert als ovale oder runde Lücken in atrophischem Zustande erscheinen und überhaupt nur in spärlichen Resten angetroffen werden. In den Zellenhaufen findet man die schon früher erwähnten, mattglänzenden Schollen (am häufigsten in der Reg. pylorica). Die Drüsenzellen im Pylorus gut erhalten, nahe der Cardia erscheinen sie schwer differenzirbar, desgleichen im Fundus.

Die *Muscular. mucosae* stark faserig, mit viel gelbem Pigment zwischen den deutlich geschichteten Muskelfasern.

Die *Submucosa* rareficirt, aus spärlichen lockeren Bindegewebsfasern bestehend, die nur spärliche zellige Elemente führen.

Die *Muscular. prop.* enthält, namentlich an der der Serosa zugekehrten Hälfte, viele Gefäss- und Rundzellen, ohne jedoch verbreitert zu sein (1 mm), die Serosa normal.

5. Fall. Cerny Josef, 35 J. alt. Die pathol. anat. Diagnose (7. Decemb. 1888) lautete: Carcin. medul., carc. secundar. regional. Anaemia maxima, Pleuritis bilateral. Im Magen entsprechend der

Digitized by Google
Original from UNIVERSITY OF CALIFORNIA
Generated on 2019-07-10 15:43 GMT / http://hdl.handle.net/2027/uc1.b3743155
Public Domain in the United States, Google-digitized / http://www.hathitrust.org/access_use#pd-us-google

kleinen Curvatur oberhalb des Pylorus eine handtellergrosse, höckrige, oberflächlich zerfallene medul. Aftermasse.

Histol. Befund:

An den Vorräumen war ebensowenig wie an den Leisten ein Epithelbeleg zu erkennen, allenthalben in der Mucosa Rundzellenanhäufungen theils mit Compression, theils mit cystöser Erweiterung der Drüsen, die besonders in der Regio fundi viele Drüsenzellen zeigen, ohne dass dieselben sich differenziren liessen. Schnitte aus dem Pylorus zeigen gleichfalls Cysten mit beiden Arten von Zellen, die sich hier gut erkennen lassen.

Die *Muscul. mucosae* stellenweise stärker, stellenweise weniger entwickelt, hie und da sieht man versprengte Drüsen durch dieselbe hindurchtreten, ebenso finden sich solche unter ihr in der Submucosa gelagert. Die Submucosa schmal, aber reich an zelligen Elementen und Gefässen.

Die *Muscularis* zeigt in den Septen viele Rundzellen und epitheloide Gebilde, erscheint jedoch von fast normaler Dimension 0,9 mm.

Serosa verbreitert, gefäss- und zellenreich.

6. Fall: Katharina Erben, 66 J. alt. Klinisch liess sich Cl H wiederholt mit Sicherheit nachweisen. Die pathol. anat. Diagnose (11. Juni 1890) lautete: Carcin. exulcerans progred. ad pancreas et perforans in venam lienalem. Carcin. secundar. glandul. lymphat. et hepat. Marasm. universal. Thrombos. venae femoral. Thromb. sinuum durae matris. Embolia arter. pulm. Embolia hepat. Pneumon. lobul. Tub. obsol. apic. pulm.

Im Magen jauchige hämorrhag. Flüssigkeit. Der Magen im Bereiche *der hinteren Wand* und *der kleinen Curvatur*, also mit Freilassung des Pylorusringes, der Pars card., der grossen Curvatur und des Fundus von einer mächtigen medullaren, nach Innen zu verjauchten Aftermasse infiltrirt, die restirende Magenschleimhaut blass.

Histolog. Befund:

An spärlichen Stellen der Pars pylorica sind Drüsenleisten und ein Theil der Vorräume an den Resten des Epithels zu erkennen, an den meisten Stellen, namentlich des Fundus, fehlt das Epithel und sieht man nur mehr weniger lange, schmale, mitunter auch breitere Spalten, die vermöge ihrer Gestalt an Vorräume erinnern. Die Drüsenschläuche sind an Zahl bedeutend vermindert, ihre Lage im Fundus parallel zu einander und senkrecht zur Oberfläche der Mucosa, in der Reg. pylori gelangt man meist auf kreisrunde

Digitized by Google
Original from UNIVERSITY OF CALIFORNIA
Generated on 2019-07-10 15:43 GMT / http://hdl.handle.net/2027/uc1.b3743155
Public Domain in the United States, Google-digitized / http://www.hathitrust.org/access_use#pd-us-google

und ovale Stellen, die Quer- und Schrägschnitte der cystös erweiterten Tubuli darstellen.

An denselben sind deutliche, jedoch nicht gut diffenzirbare Drüsenzellen, die hie und da einen körnigen Zerfall zeigen, bemerkbar. Die ganze Schleimhaut, u. z. sowohl die des Fundus wie des Pylorus, zeigt eine massenhafte Anhäufung von Rundzellen, besonders sind dieselben subglandulär, in Form von Keilen und Streifen, hie und da auch unter der Muscul. mucosae, u. z. gleichfalls in Streifenform angehäuft. Aber auch an anderen Stellen der Schleimhaut sieht man zwischen den Schläuchen bald streifenförmige, bald haufenweise Ansammlung von derartigen Gebilden, wodurch die Drüsenlumina bedeutend verengt erscheinen.

Die *Muscul. mucosae* enthält viele Rundzellen, wodurch die Lagen derselben undeutlich werden.

Die *Submucosa* in der oberen, der Schleimhaut angrenzenden Partie sehr zellreich, sonst normal.

Die *Muscularis prop.* zeigt, ausser stellenweise nachweisbarer stärkerer Einlagerung von Kernen zwischen den Muskelbündeln. normales Verhalten ihre Breite betrug 1,5 mm. Serosa ohne Abnormität.

7. Fall. Kützl Therese, 67 J. alt. Pathol. anat. Diag. (5. Dezember 1889) Carcinoma fibros. part. pyloricae ventriculi exulcerans. Anaemia, tub. obsol. apic. pulmon.

Der Magen in mittlerem Grade ausgedehnt, in demselben Gas und mit Speiseresten gemengte, schleimige graue und schwärzliche Massen. Im Fundus kleine hämorrhag. Erosionen. In der Pars pylor. und an der kleinen Curvatur eine stark exulcerirte weissliche Aftermasse, Stenosirung des Pylorus, Infilt. der regionalen Drüsen.

Histolog. Befund:

Leisten und Vorräume nicht kenntlich, die Drüsen verlagert, sehr häufig zu Cysten erweitert, in denen noch hie und da deutlich differenzirbare Drüsenzellen sich vorfinden; stellenweise ist jedoch in den Hohlräumen ein Zerfall der Zellen zu Detritus bemerkbar, so dass nur Kerne wahrnehmbar sind, an denen hie und da noch ein Theil des Protoplasma, in feine Körnchen aufgelöst, haftet. Zwischen den stark verminderten Drüsenschläuchen kolossale Rundzellenhaufen, die auch an der Oberfläche der Mucosa eine fast continuirliche, breite Schichte bilden und ebenso ober- und unterhalb der Muscul. mucosae. Es zeigt sich in dieser Beziehung kein Unterschied zwischen dem Fundus und Pylorus.

Digitized by Google
Original from UNIVERSITY OF CALIFORNIA
Generated on 2019-07-10 15:43 GMT / http://hdl.handle.net/2027/uc1.b3743155
Public Domain in the United States, Google-digitized / http://www.hathitrust.org/access_use#pd-us-google

Hingegen sind die Drüsenzellen der erstgenannten Region meist nicht differenzirbar, während nahe dem Pylorus entnommene Präparate diese Gebilde, sowohl an ihrer Gestalt, als auch an der Tinction sich leicht als Beleg- und Hauptzellen erkennen lassen.

Die *Muscular. mucosae* enthält nur wenige Muskelkerne und besteht vorwiegend aus einer fasrigen Substanz, die wellenförmig angeordnet ist. Einzelne Drüsen versprengt, die M. mucosae durchbrochen.

Die *Muscularis prop.* zeigt in ihrer gegen die Serosa gerichteten Hälfte sehr verbreitete Bindegewebssepta mit zahlreichen Gefässen, ohne das normale Maass von 1 mm zu überschreiten, die Serosa normal.

8. Fall. Johann Jaroschka, 49 J. alt. Pathol. anat. Diag. am 11. März 1890. Tub. obsolet. apic. pulmon. Carcin. exulc. part. card. ventric. subsequente peritonitide purulenta diffusa. Carcin. glandul. lymphat. regional. Marasm. universal.

Der Magen etwas ausgedehnt. Etwa 2 cm von der Cardia sitzt an der hinteren Wand des Magens ein halbhandtellergrosses Neoplasma mit derben, aufgeworfenen Rändern und Exulcerationen in der Mitte, welche kraterförmig durch die Magenwand bis in die retroperitonealen Lymphdrüsen, welche von derselben Aftermasse infiltrirt erscheinen, hineinreichen.

Histol. Befund:

Die Oberfläche der Schleimhaut mit einer ziemlich breiten Lage einer hyalinen Masse bedeckt, die zahlreiche, schlecht tingirte Kerne einschliesst. Unter dieser gelangt man in der Region des Fundus auf eine streifenförmige Anhäufung von Rundzellen, die gut tingirt erscheinen. In der Regio pylorica finden sich zahlreiche Bindegewebszüge parallel zur Oberfläche der Schleimhaut; dieselben durchziehen die letztere in grossen Strecken zwischen den Drüsen, welche vielfach verlagert sind. Die Drüsenzellen des Fundus sind meist gut differenzirbar, während nahe dem Pylorus Uebergangsformen zwischen der einen Zellenart und der anderen sich wahrnehmen lassen.

Die *Muscul. mucosae* fehlt, an der Submucosa, der Muscul. propia, welche 1,1 mm misst, und der Serosa nichts Abnormes.

9. Fall. Bucek Johann, 65 J. alt.

Pathol. anat. Diag. (13. Novemb. 1889): Carcin. medull. exulcer. part. card. vent. Pneumon. lobul. pulmon. sin. Endarterit. chron. Infarct. lienis renumque. In der Magenwand sitzt im Cardiatheil

Digitized by Google
Original from UNIVERSITY OF CALIFORNIA
Generated on 2019-07-10 15:44 GMT / http://hdl.handle.net/2027/uc1.b3743155
Public Domain in the United States, Google-digitized / http://www.hathitrust.org/access_use#pd-us-google

ein medul. Carcinom, welches die ganze Peripherie umgreift, die Magengegend ist daselbst an einer Stelle perforirt.

Histol. Befund:

Im *Fundus* besteht die ganze Schleimhaut vorwiegend aus Rundzellen und fasrigem Bindegewebe mit nur spärlichen Drüsenresten, welche grösstentheils in Cysten mit stellenweise gut erhaltenen Drüsenzellen, welche Hauptzellen darstellen, jedoch von der Peripherie losgelöst erscheinen, verwandelt sind. Die zellige Infiltration nimmt vorwiegend die obere Parthie der Schleimhaut ein, die daselbst noch angedeuteten Leisten erscheinen sehr breit, während schmale Spalten zwischen denselben als Reste der Vorräume zu erkennen sind. In der mittleren und unteren Parthie der Mucosa sind die schon erwähnten fasrigen Massen vorwiegend anzutreffen und zwischen denselben lassen sich nur spärliche Rundzellen auffinden. Wegen der eben angeführten stärkeren Anhäufung von Bindegewebsfasern, welche sich bis zur Submucosa erstreckt, ist die Muscul. mucosae nicht zu erkennen, ihre Spur ist nur durch Pigment angedeutet, die Submucosa gefäss- und zellenreich, die Muscul. prop. breit (1,7 mm), Serosa normal.

Im *Pylorus* siud die Verhältnisse analog, nur fällt hier der Umstand auf, dass auch an der Basis der Schleimhaut ganze Haufen von Rundzellen sich vorfinden, welche, streifenförmig gelagert, grosse Strecken einnehmen. Die Drüsenschläuche sind hier gleichfalls an vielen Stellen erweitert und enthalten Zellen, die mehr Belegzellen gleichen.

10. Fall. Svoboda Heinrich, 32 J. alt.

Obduction am 3. November 1889.

Diagnose: Carcin. medull. exulcerans ventriculi progred. ad pancreas. Carcin. secundar. glandul. lymphat. regional. et hepatis.

Die *kleine Curvatur* des Magens von der Pars pylorica an und an der hinteren Fläche von einem exulcerirten Carcinom eingenommen.

Histolog. Befund:

Im Fundus die Schleimhaut sehr schmal und vorwiegend aus Rundzellen bestehend, von denen die nahe der Oberfläche gelagerten sich schlecht tingiren. Zwischen diesen Gebilden sind spärliche Drüsenreste, von denen einzelne zellige Elemente enthalten, die nicht zu differenziren sind.

Die *Muscul. mucosae* erscheint verschmälert und enthält viel gelbes Pigment, stellenweise sind hier versprengte Drüsen sichtbar, die auch unter der Muscul. mucosae gelagert sind, die *Submucosa*,

Digitized by Google
Original from UNIVERSITY OF CALIFORNIA
Generated on 2019-07-10 15:44 GMT / http://hdl.handle.net/2027/uc1.b3743155
Public Domain in the United States, Google-digitized / http://www.hathitrust.org/access_use#pd-us-google

sowie die anderen Schichten (Muscul. prop. 1,3 mm) ohne Abnormität.

Im Pylorus im Ganzen ähnliches Verhalten, nur in Bezug auf die Drüsenzellen ist zu erwähnen, dass dieselben stellenweise gut differenzirbar sind. Hie und da erscheinen die Hauptzellen nicht begrenzt, oder sie sind zu Körnchen aufgelöst, während die Kerne noch deutlich erscheinen.

11. Fall. Patek Katharina, 80 J. alt. Obducirt am 8. November 1889. *Diagnose:* Pneumonia crouposa. Bronchit. suppurat. Morb. Bright. Carcin. ventricul. Enterit. follicul. intest. crassi. An der grossen Curvatur in der Nähe des Pylorus eine kleine, etwa $1^1/_2$ cm im Durchmesser haltende, über die Oberfläche wenig hervorragende Geschwust.

Histolog. Befund:

Im Fundus erscheint die Drüsenschicht sehr reducirt, die Mucosa besteht vorwiegend aus Rundzellen, in denen einzelne, mitunter erweiterte, ganz unregelmässig gelagerte Drüsen sich vorfinden mit stark granulirten polygonalen Zellen, die auch ausserhalb der Drüsen zerstreut zwischen den Rundzellen liegen.

Die Pars pylorica zeigt grössere cystöse Räume, namentlich nahe der Basis der Schleimhaut, hie und da auch atrophische Drüsen; die kleinzellige Infiltration ist auch hier deutlich ausgesprochen, und zwar bald nur an der Oberfläche, bald in der ganzen Ausdehnung der Mucosa, die Drüsenzellen nicht differenzirbar.

Die *Muscul. mucosae* gut entwickelt, die Submucosa breit, die Gefässe derselben zeigen an vielen Stellen Zeichen von Endarteritis, die Muscul. prop. 1,6 mm, die Serosa ohne Abnormität.

12. Fall. Koller Emilie, 73 J. alt. Congo- und Bensopurpurinpapier werden nur schwach verändert. Obduction am 12. Februar 1890. Diagnose: Carcin. medul. exulc. part. pylor. ventriculi. Carcin. secund. glandul. regional.

Magen dilatirt. Am Pylorus eine handtellergrosse, exulcer. Neubildung, welche gegen die kleine Curvatur sich erstreckt.

Histolog. Befund:

Stellenweise sind an Präparaten des Fundus und Pylorus die Vorräume an dem noch erhaltenen Epithel kenntlich, während ein Epithelbesatz an den Gebilden, die als Leisten imponiren, nicht zu sehen ist. Die Drüsen stehen theils senkrecht zur Oberfläche (bes. in der Reg. fund.), theils liegen sie zu ihr parallel, oder verlaufen schräg. Allenthalben ziehen Bindegewebsstränge (bes. in der Reg. pylorica) zwischen den Drüsen. Auch Rundzellenhaufen

Digitized by Google
Original from UNIVERSITY OF CALIFORNIA
Generated on 2019-07-10 15:46 GMT / http://hdl.handle.net/2027/uc1.b3743155
Public Domain in the United States, Google-digitized / http://www.hathitrust.org/access_use#pd-us-google

sind an vielen Stellen der Mucosa deutlich nachweisbar. Die Drüsenzellen stellenweise sehr gut erhalten, hie und da auch in körnigem Zerfall. Mitunter findet man Epithelen mit deutlichem Kern, ohne dass eine Begrenzung derselben durch eine Memb. prop. des Drüsenschlauches sichtbar wäre. Nicht unerwähnt kann ich es ferner lassen, dass man in denselben Drüsenschläuchen, oder auch in benachbarten Alveolis, Bilder antrifft, die für eine Umwandlung der einen Art von Drüsenzellen in die andere sprechen, indem neben ganz ausgesprochenen derartigen Gebilden, deren Differenzirung gar keine Schwierigkeit bildet, in deren unmittelbarer Nachbarschaft solche sich präsentiren, die in Betreff ihrer Abstammung ganz zweifelhaft erscheinen. Allenthalben zwischen den Drüsen reichliche Schollen.

Die *Muscular. mucosae* sehr breit, enthält viel Bindegewebsfasern, ihre Schichtung, wegen Verkümmerung der circularen Fasern in der inneren Schichte, undeutlich, die äussere longitudinale Lage ist gut ausgebildet, enthält aber viele Rundzellen.

Die *Submucosa* ist verbreitert, führt weite Gefässe mit verdickten Wandungen.

Die Muscularis zeigt viele Kerne in der Septis ohne verbreitert zu sein (0,9 mm).

Serosa sehr gefäss- und zellenreich.

13. Fall. Šedivy Marie, 53 J. alt.

Section am 15. Februar 1890.

Diagnose: Pneumon. croup. Emphysema pulm. Morb. Bright. chron. Carcin. vent. part. cardiacae.

Im Magen, entsprechend der kleinen Curvatur, eine thalergrosse, derbe, mit aufgeworfenen Rändern versehene Neubildung.

Histolog. Befund:

Das Epithel der Leisten fehlt, in den Vorräumen (bes. im Fundus) hie und da noch Reste desselben zu finden, obgleich die Vorräume selbst viel enger sind, weil sie comprimirt erscheinen, durch eine sehr reichliche Zellenwucherung, welche einerseits die Vorräume an ihrer Mündung überbrückt, andererseits zwischen die Drüsenschläuche mehr weniger tief, selbst bis zur Mitte der Mucosa eindringt, und hier mit Rundzellen zusammentrifft, welche als Ausläufer der Follikel angesehen werden können. Viele Drüsenschläuche zeigen ihr Lumen verengt und vielfach gewunden. Die Drüsenzellen, namentlich im Fundus, gut differenzirbar, im Pylorus hingegen stösst man auf die Uebergangsformen zwischen delo- und adelomorphen, wobei die den Belegzellen ähnlichen Gebilde häufig

Digitized by Google
Original from UNIVERSITY OF CALIFORNIA
Generated on 2019-07-10 15:46 GMT / http://hdl.handle.net/2027/uc1.b3743155
Public Domain in the United States, Google-digitized / http://www.hathitrust.org/access_use#pd-us-google

2 bis 4 Kerne erkennen lassen. Die Lagerung der Drüsenschläuche wechselnd, bald verlaufen einzelne derselben senkrecht zur Oberfläche des Mucosa, bald trifft man wieder auf Schräg- und Ovalschnitte, hie und da auch auf Drüsenrudimente, so dass stellenweise die Drüsen in die Rundzellenhaufen aufgegangen sind.

Die *Muscul. mucosae* durch Bindegewebsfasern verdichtet und mit reichlichen Rundzellen versehen, so dass die Schichtung undeutlich erscheint.

Die *Submucosa* sehr gefässreich.

Die Muscularis prop. von normalen Dimensionen (1 mm).

Die *Serosa* ohne Abnormität.

14. Fall. Diesen sowie den folgenden 15. Fall verdanke ich der Freundlichkeit des Prof. *Gussenbauer*, der mir die resecirten Parthien des Pylorus zur Untersuchung überliess.

Fall 14 (Dressler 1888) zeigt das Epithel sowohl an den Leisten wie in den Vorräumen der dem Carcinom benachbarten Schleimhautparthie allenthalben wohl erhalten, die Drüsenschläuche verlagert und verkümmert, das interstitielle Gewebe vermehrt, u. z. theils durch kleinzelliges Infiltrat, theils durch fasriges Gewebe. Drüsenzellen gut differenzirt.

Muscul. mucosae, Muscularis (1 mm) *submucosa* und Serosa normal.

15. Fall. Svoboda (resecirt am 6. Juli 1888).

Das Epithel der Leisten und der Vorräume intakt. Geringe kleinzellige Infiltration, namentlich in der Gegend der Drüsenfundi. Drüsenschläuche stellenweise dilatirt, die Drüsenzellen nicht differencirbar.

Die *Muscul. mucosae* von normalem Umfang, beide Lagen deutlich.

Die Submucosa, Muscularis (1,2 mm) und Serosa ohne Abnormität.

Aus den hier im Detail angeführten Verhältnissen ergiebt sich, dass in meinen sämmtlichen Fällen, bei denen es sich 6 mal um Carcinom des Pylorus, 5 mal um Carcinom der Cardia, 3 mal um Carcinom der kleinen und 1 mal um ein solches der grossen Curvatur gehandelt hat, die von Carcinom freien Stellen der Schleimhaut patholog. Veränderungen darboten, u. z. zeigten sich dieselben in verschiedenen Regionen der Mucosa (Cardia, Fundus, Pylorus), wenn auch nicht in gleichem Grade und in gleicher Ausdehnung.

Digitized by Google
Original from UNIVERSITY OF CALIFORNIA
Generated on 2019-07-10 15:45 GMT / http://hdl.handle.net/2027/uc1.b3743155
Public Domain in the United States, Google-digitized / http://www.hathitrust.org/access_use#pd-us-google

Diese Anomalien betrafen:

1. *Das Epithel der Oberfläche* (der Leisten und Vorräume), welches nur im Falle 14 und 15 ganz intakt blieb, an allen übrigen 13 Fällen mehr weniger verändert gefunden wurde. Diese Veränderung bestand theils darin, dass nur an einzelnen Stellen Reste des Epithels sich zeigten (Fall 3, 4, 6, 12, 13), theils im vollständigen Mangel desselben (Fall 5, 7, 8, 9, 10, 11), nur im Fall 1 und 2 konnte man dasselbe an mehreren Stellen nachweisen, obgleich auch hier der bei Weitem grössere Theil der Leisten und Vorräume dasselbe vermissen liess, und selbst da, wo es vorhanden war, von jenem continuirlichem Belag, wie er im Falle 14 und 15 sich zeigte, keine Rede war. Diese beide letzten Fälle stammen, wie bereits erwähnt, von der Klinik *Gussenbauers*, wo die resecirten Stücke gleich nach der Operation in Alcohol gebracht worden sind. Obgleich nun von diesem Moment bis zu jenem Zeitpunkte, wo ich zur histolog. Untersuchung schritt, etwa $2^1/_2$ Jahre vergangen waren, liess sich das Epithel dennoch in unversehrtem Zustande nachweisen, ein Beweis, dass dasselbe, wenigstens nicht immer in Alcohol, wie *Ewald* anführt (Berl. Woch. 1886, No. 32), sich ablöst und verloren geht. Die Fälle, wo Reste des Epithels vorgefunden wurden, betrafen meist Leichen, wo 2 bis 3 Stunden nach dem Tode Theile der Schleimhaut herausgeschnitten und in die Härtungsflüssigkeiten gebracht werden konnten, nur ausnahmsweise liess sich das Epithel noch an Stücken der Magenschleimhaut nachweisen, die in einer späteren Zeit der Leiche entnommen wurden. Andere Anomalien des Epithels, die ich bei der Tuberculose constatiren konnte, und von denen in einer späteren Arbeit gesprochen werden wird, vermochte ich beim Carcinom nicht zu erheben. Es gehören beispielsweise hierher, was ich in Kürze erwähnen will, die von *Stinzing* (l. c.) bei Tuberculose gefundene Verschleimung des Oberflächenepithels, deren er bei Carcinom gleichfalls nicht erwähnt, es heisst vielmehr daselbst, dass bei diesem Leiden das Oberflächenepithel meist verloren gegangen ist. Die von diesem Autor bei Tuberculose und Carcinom ermittelte Durchwanderung von Leucocyten durch das Epithel konnte ich gleichfalls nicht beobachten, obgleich ich mich jener Methode bedient habe, die er für eine solche Darstellung angegeben hat.

Die anderen Autoren erwähnen beim Carcinom nur flüchtig, oder auch gar nicht das Verhalten des Epithels, zu ersteren gehört *B. Lewy* (l. c.), der bei Schilderung seines Falles von einem *undeutlichen* epithelialen Zelleninhalt spricht, wobei es nicht einmal

Digitized by Google
Original from UNIVERSITY OF CALIFORNIA
Generated on 2019-07-10 15:45 GMT / http://hdl.handle.net/2027/uc1.b3743155
Public Domain in the United States, Google-digitized / http://www.hathitrust.org/access_use#pd-us-google

ausgemacht ist, dass er das Oberflächenepithel, sondern wahrscheinlich die Drüsenzellen meint, ferner der in dieser Richtung schon genannte *Ewald*, der in seiner zweiten, gleichfalls schon citirten Arbeit (Klinik der Verdauungskrankheiten) das Epithel der Vorräume als mit einer hellen, schleimigen Masse gefüllt beschreibt, zu den letzteren *Rosenheim*, *Krukenberg*, *Mathieu* und *Sachs*, wie dies aus der schon früher gegeben Mittheilung ersichtlich ist.

2. *Das interstitielle Gewebe.*

a) Dasselbe war ausnahmslos, wenn auch in verschiedenem Grade, der Sitz eines entzündlichen Processes, der sich in einer mehr weniger reichlichen, kleinzelligen Infiltration manifestirte, und stellenweise, wie aus der Schilderung der Befunde ersichtlich ist, bis zur Bindegewebsbildung fortgeschritten war. Ich hebe letzteren Umstand namentlich deshalb hervor, weil ich mich in dieser Beziehung in Uebereinstimmung mit *Fenwick*, *Ewald*, *Krukenberg* und *Stinzing* befinde, während *Schwalbe* (l. c. pag. 334), *Ewalds* Befunde bei Carcinom erwähnend, sich in dieser Richtung folgendermaassen äussert: „Niemals habe ich in meinen Präparaten den Process vorgefunden, den *Ewald* an einigen carcinomatösen Mägen erwähnt, welcher sich dadurch charakterisirt, dass er von der Submucosa aus in die Mucosa emporsteigt und in dieser durch Fortentwicklung von faserigem Bindegewebe das Drüsenparenchym zum Schwund bringt. Ueberhaupt habe ich an keinem meiner Präparate den interstitiellen Process bis zur Bindegewebsbildung fortschreiten sehen. Selbst an dem Magen, wo die Drüsensubstanz ganz erheblich reducirt ist, und die Interstitien zwischen den einzelnen Schläuchen beträchtlich verbreitert sind, erblickt man überall nur Granulationsgewebe, nirgends die länglichen Kerne der fertigen Bindesubstanz.“

Was die Frage anlangt, an welcher Stelle der Mucosa die Rundzelleninfiltration ihren Ausgang nimmt, so lässt sich aus meinen Präparaten mit Sicherheit erschliessen, dass jene exclusive Entwicklung von der Oberfläche oder von der Basis der Schleimhaut, wie sie als erstere von *Marfan* für die Gastritis bei Tuberkulose, von *Stinzing* für die entzündlichen Zustände beim Carcinom, und als letztere von *Rosenheim* gleichfalls beim Carcinom behauptet wird, nicht den Thatsachen entspräche. Was die basale Entwicklung, resp. den Ausgang von der Basis anlangt, so hat *Rosenheim* diesen Standpunkt in der schon citirten Arbeit (Berl. Woch. 1888) und auch noch bei einer anderen Gelegenheit gegen *Meyer*[43]) vertreten. *Ewald* hingegen hat in der Discussion über dieses Thema

Digitized by Google
Original from UNIVERSITY OF CALIFORNIA
Generated on 2019-07-10 15:45 GMT / http://hdl.handle.net/2027/uc1.b3743155
Public Domain in the United States, Google-digitized / http://www.hathitrust.org/access_use#pd-us-google

(l. c. 43) auf eine doppelte Entstehungsweise, die eine von oben nach abwärts, und die andere in umgekehrter Richtung hingewiesen und ausdrücklich betont, dass weder er noch *Meyer* einer ausschliesslichen Entwicklung von oben nach abwärts das Wort geredet habe. Ich fand die Zellenhaufen an verschiedenen Stellen der Schleimhaut, bald an der Basis, bald in der Mitte, bald nahe dem oberen Rande, ja diesen selbst einnehmend, indem sie die Vorräume überbrückten oder die Leisten und Vorräume durchwucherten und verdrängten. In demselben Magen fand ich an Präparaten des Fundus einen vorwiegend basalen Sitz der Zellenhaufen, während an solchen des Pylorus ein oberflächlicher Sitz sich zeigte, aber ich stiess auch auf Präparate, die, obgleich sie derselben Gegend entnommen waren, den Process einmal subglandulär, ein anderes Mal median oder subepithelial am intensivsten entwickelt zeigten.

Es variirten die Befunde auch in der Weise, dass in demselben Präparate die Schnitte einer Serie die Zellenhaufen an einer und derselben Stelle bald sehr mächtig entwickelt, bald reducirt erkennen liessen. Es ist dies ganz entsprechend dem Verhalten, welches *Schwalbe* bei der Gastritis Tuberkulöser ermittelt hat, so dass ich mit diesem Autor, nicht nur was diesen Krankheitsprozess betrifft (was hier anticipando erwähnt werden mag), vollkommen übereinstimmen, sondern auch constatiren kann, dass die Verhältnisse beim Carcinom ganz analoge sind. Einen Ausgang des interstitiellen Processes von der Submucosa und von da in die Mucosa aufsteigend, über welchen *Ewald*, wie schon erwähnt (Verhandl. der Berl. medicin. Gesellsch.), berichtet, und den *Schwalbe*, wie gleichfalls schon angeführt worden ist, in Abrede stellt, habe ich in meinen Präparaten nicht finden können, ich muss jedoch in dieser Beziehung auf den histolog. Befund von dem Fall 6 hinweisen, wo die Rundzellenhaufen nicht nur subglandulär, sondern auch unter der Muscul. mucosae, somit in den obersten Parthien der Submucosa am mächtigsten waren, so dass es verlockend erscheint, dort den Ausgang des Processes zu suchen; wenn man jedoch erwägt, dass, wie dort hervorgehoben wird, die ganze Schleimhaut eine massenhafte Anhäufung von Rundzellen darbietet, muss gegenüber der Erfahrung an den anderen 14 Fällen auch diese Beobachtung als nicht beweisend für einen solchen Entstehungsmodus erachtet werden, und dies um so weniger, als an verschiedenen Präparaten (resp. Schnitten desselben Präparates) die Verhältnisse nicht ganz gleiche waren, was ich hier des

Digitized by Google
Original from UNIVERSITY OF CALIFORNIA
Generated on 2019-07-10 15:45 GMT / http://hdl.handle.net/2027/uc1.b3743155
Public Domain in the United States, Google-digitized / http://www.hathitrust.org/access_use#pd-us-google

strittigen Punktes wegen noch hinzufügen muss. Denn einzelne Schnitte boten zwar in der That das eben gezeichnete Bild, während an anderen dasselbe sich derart veränderte, dass basal die geringere, central oder mehr gegen die Oberfläche der Mucosa hin die stärkere Entwicklung der kleinzelligen Infiltration gesehen wurde. Indem ich, betreffend die Angaben über die verschiedenen Grade der interstit. Gastritis, um Wiederholungen zu vermeiden, auf die bereits früher erwähnten Verhältnisse verweise, möchte ich nun zur Beantwortung der Frage schreiten, ob in allen von mir untersuchten Fällen die interstit. Gastritis einzig und allein mit der carcinomatösen Erkrankung des Magens in eine ursächliche Beziehung zu bringen war, oder aber, ob nicht andere Momente sich nachweisen liessen, welche bei der Entstehung dieses Leidens (Gastritis) mit in Concurrenz traten.

Zweifellos ist in dem Falle 10 und in dem Falle 12 kein weiteres aetiolog. Moment für die Entstehung der Gastritis nachweisbar, wenigstens wurde ein solches bei der Obduction nicht vorgefunden, ob etwa Alcoholismus oder andere noch unbekannte Ursachen concurrirten, liess sich nicht ermitteln, wir werden daher, wenigstens mit grosser Wahrscheinlichkeit, das Carcinom als aetiologisches Moment gelten lassen dürfen, ohne dass wir jedoch es wagen würden, eine Erklärung für das Zustandekommen dieses Processes (Gastritis) beim Carcinom geben zu wollen, wie etwa, dass gewisse Zerfallprodukte der Neubildung per contiguitatem, oder nach ihrer Aufnahme ins Blut einen entzündlichen Reiz auf die Magenschleimhaut ausüben, u. dgl.

Anders verhält es sich bei den übrigen Fällen (Fall 14 und 15 kommt hier nicht zur Berücksichtigung, weil ich nicht im Besitze des Sectionsergebnisses bin), sonach bei 1, 2, 3, 4, 5, 6, 7, 8, 9, 11 und 13. Unter diesen fand sich 2 mal, ausser dem Carcinom des Magens, Bronchitis vor, und da ist es wohl denkbar, dass die gastrische Affection durch Stauung hervorgerufen, oder wenigstens, dass die letztere mit zu den Ursachen der ersteren gezählt werden könnte.

Marasmus allein ist einmal, neben dem Carcinom des Magens, im Sektionsprotokoll angeführt (Fall 6), Marasmus neben obsoleter Tuberculose und Carcinom gleichfalls 1 mal (im Falle 8). Nachdem *Ewald* (l. c.) sich dahin geäussert, dass im hohen Alter zahlreiche Rundzellen ganz gewöhnlich zwischen den Drüsenschläuchen vorkommen, könnte man auch im Falle 6, wo es sich um ein 66 Jahre altes Individuum handelte, in der That an ein solches Moment

Digitized by Google
Original from UNIVERSITY OF CALIFORNIA
Generated on 2019-07-10 15:46 GMT / http://hdl.handle.net/2027/uc1.b3743155
Public Domain in the United States, Google-digitized / http://www.hathitrust.org/access_use#pd-us-google

denken, und dies um so mehr, als man es hier nicht mit einem so hohen Grade der Affection zu thun hatte wie im Falle 8, wo es bereits an vielen Stellen der Mucosa zur Bindegewebsbildung gekommen war. Bei diesem letzteren Falle haben wir noch die Concurrenz mit der Tuberkulose zu berücksichtigen, welche nach *Fenwick* (Virch. Archiv Band 118) unter 15 Fällen seiner Beobachtung einmal zur Atrophie der Pylorusdrüsen, nach *Sachs* (l. c.), ausser den dort genannten Veränderungen des Epithels und der Drüsenzellen, auch zur zelligen Infiltration des Bindegewebes (unter seinen 3 Fällen 1 mal) und zur Cystenbildung (gleichfalls unter 3 Fällen 1 mal) geführt hat.

Die obsolete Tuberkulose kommt hier nur noch in Betracht in den Fällen 3, 4 und 7, wie aus den Obductionsbefunden hervorgeht, es fragt sich nur, ob derselben dieselbe Dignität wie etwa der acuten oder chronisch verlaufenden Form zugesprochen werden könne, ein Moment, auf welches wir lieber bei der Besprechung dieser Verhältnisse in unserer Arbeit über die Gastritis der Tuberkulösen näher eingehen wollen, woselbst auch die Erfahrungen von *Marfan*, *Schwalbe* u. A. über diesen Gegenstand ausführlich erörtert werden sollen.

Im Falle 5 war neben Carcinom des Magens Pleuritis nachweisbar, und fragt es sich nur, ob nicht die Gastritis auf Rechnung dieser komme.

Bei den früher genannten Autoren (*Sachs* und *Fenwick*), welche über den Zusammenhang von krankhaften Zuständen des Magens mit anderen Organerkrankungen in ihren schon angeführten Arbeiten referiren, finden wir die Pleuritis nicht als einen solchen Process, in dessen Gefolge sich eine Gastritis oder ein ähnlicher pathologischer Zustand des Magens entwickelt hätte (der bei *Sachs* erwähnte Fall ist kein reiner, sondern mit Ulcus ventriculi complicirter). nichts destoweniger könnte man immer an diese Möglichkeit denken und supponiren, dass die bei Pleuritis in höheren Graden des Leidens sich etablirende Stauung, ebenso wie bei einer intensiven Bronchitis als aetiol. Moment gelten könnte.

Die Erfahrungen in dieser Beziehung sind jedoch nur höchst mangelhafte, es müssten, wenn man eine solche Annahme machen wollte, reine Fälle der genannten beiden Krankheitsprocesse vorliegen, und erst auf Grundlage einer genauen histolog. Untersuchung bei solchen könnte man ein maassgebendes Urtheil abgeben, denn in Betreff der Bronchitis, und zwar der chronischen Form, liegt nur ein Befund vor, und zwar bei *Fenwick* (l. c.), hier aber

Digitized by Google
Original from UNIVERSITY OF CALIFORNIA
Generated on 2019-07-10 15:46 GMT / http://hdl.handle.net/2027/uc1.b3743155
Public Domain in the United States, Google-digitized / http://www.hathitrust.org/access_use#pd-us-google

ist die venöse Stauung mit durch andere Kreislaufstörungen bedingt, wie gleichzeitig vorhandene Klappenfehler, Emphysem, und als Ausdruck dieser venösen Stauung finden wir keineswegs jene ausgesprochenen Veränderungen der Magenschleimhaut, wie sie in unseren, mit Carcinom complicirten Fällen von Pleuritis und Bronchitis, die schon citirt sind, sich constatiren liessen, sondern lediglich Erweiterung der Capillaren, Schwellung der Drüsen, die mit körnigen Massen gefüllt waren, und *mitunter* Vermehrung des Bindegewebes.

In unserem Falle von Pleuritis zeigte sich nämlich allenthalben in der Mucosa Rundzellenanhäufung, und an vielen Stellen kam es zu cystöser Erweiterung der Schläuche, ebenso war in dem einen Falle von Bronchitis (Fall 1) eine sehr intensive Gastritis, die zur Atrophie vieler Drüsen geführt hat, vorhanden, während in dem zweiten (Fall 11), der von diesem einseitigen Gesichtspunkte eigentlich nicht betrachtet werden kann, indem hier auch Pneumonie und Nephritis vorlag, nicht nur die Mucosa vorwiegend aus Rundzellen bestand, sondern auch als Ausdruck einer hochgradigen Veränderung, cystöse Degeneration und Atrophie der Drüsen sich erheben liess.

Was die eben genannte Nephritis, die nicht nur in dem Falle 11, sondern auch im Falle 13 gefunden worden ist, in Betreff ihrer Beziehung zur Gastritis betrifft, so finden wir anlangend den acut. morb. Bright. bei *Wilson Fox*[44]) die Zeichen eines acuten Catarrhs der Magendrüsen beschrieben, dasselbe erwähnt auch *Fenwick* (l.c.), während er in chron. Fällen der Krankheit Verdickung des interstit. Gewebes und Erscheinungen von chronischer Entzündung in den Drüsen als Folge des Reizes schildert, der durch die Harnsubstanzen bei ihrer Ausscheidung durch die Drüsen der Magenschleimhaut gesetzt wird.

Sachs (l. c.) hingegen sah in dem von ihm erwähnten Falle nur Anomalien des Oberflächenepithels und der Drüsenzellen, ohne Veränderungen in dem interstit. Gewebe. Ebenso vermisste *Schwalbe* (l. c.) in 2 Fällen von Nephritis (Fall 19 und 20) jedes Zeichen einer Gastritis und *Hlava* und *Thomayer*[45]) haben gleichfalls diese Affection (Gastritis) nicht in allen Fällen von M. Bright. constatiren können. Unter solchen Verhältnissen ist es wohl schwierig von dem Antheile, den der in Rede stehende Krankheitsprocess (die Nephritis) in unseren Fällen 11 und 13 an dem Zustandekommen der Gastritis hat, zu sprechen, es muss dies um so schwieriger fallen, wenn wir uns daran erinnern, dass in dem

Digitized by Google
Original from UNIVERSITY OF CALIFORNIA
Generated on 2019-07-10 15:46 GMT / http://hdl.handle.net/2027/uc1.b3743155
Public Domain in the United States, Google-digitized / http://www.hathitrust.org/access_use#pd-us-google

Falle 11 noch croupöse Pneumonie, und im Falle 13 Pneumonie und Emphysem als Concurrenten des m. Bright. und des Carcinom auftraten (siehe die Obduktionsbefunde).

Was die Pneumonie betrifft, so fehlen zwar bei *Fenwick*, der auch diesen Krankheitsprocess anlässlich der Besprechung des Zusammenhanges einiger krankhaften Zustände des Magens mit anderen Organerkrankungen anführt, die histol. Details der Magenuntersuchung, und finden wir lediglich als Befund „Magencatarrh" genannt, bei *Sachs* (l. c.) hingegen, welcher 3 Fälle von Pneumonie, und bei diesen die histolog. Befunde an der Magenschleimhaut schildert, sind zwar nicht direkt die Zeichen der Gastritis, dennoch aber derartige Merkmale angegeben, die auf das Vorhandensein einer keineswegs geringfügigen derartigen Anomalie mit Sicherheit hinweisen. Denn ausser den Veränderungen an dem Epithel und den Drüsenzellen, in Betreff welcher ich auf die Arbeit selbst verweisen muss, erwähnt *S.* Cysten- und Schollenbildungen, die, wie aus meinem Befunde und jenen der früher genannten Autoren hervorgeht, sonst immer nur mit höheren Graden der Gastritis einhergehen.

Anlangend des Emphysem (Fall 13) handelt es sich wieder um einen Process, der exquisit zur Stauung Anlass giebt, so dass wir weiter auf diese Combination nicht eingehen, und nur abermals die Schwierigkeit constatiren müssen in Betreff der Dignität der einzelnen Abnormitäten, die das Obduktionsprotokoll nachweist, eine Entscheidung zu treffen. Wir müssen nun dem Gesagten gemäss gestehen, dass es im Ganzen nur wenige Fälle unserer Beobachtung giebt, wo wir einigermaassen mit Sicherheit die vorgefundene Gastritis mit dem Carcinom in einen causalen Nexus bringen können, und dass für die grössere Zahl derselben dies nur mit mehr weniger Wahrscheinlichkeit geschehen kann. Wie schon erwähnt sind die Fälle 10 und 12 einwurffrei, weil bei der Obduktion ausser dem Carcinom keine anderweitige pathologische Veränderung sich eruiren liess, die zur Entstehung einer Gastritis hätte Anlass bieten können, dasselbe gilt auch von dem Falle 2, denn die dort angegebene Peritonitis septica ist nach der Operation entstanden, führte rasch zum lethalen Ende und kommt daher in Betreff der uns beschäftigenden Frage gar nicht in Betracht.

Was die Bronchitis betrifft, so kann es sich eigentlich nur um Fall 1 handeln, wo neben dieser Complication keine weitere bestand, und hier, glaube ich, können wir, dem früher Erörterten

Digitized by Google
Original from UNIVERSITY OF CALIFORNIA
Generated on 2019-07-10 15:46 GMT / http://hdl.handle.net/2027/uc1.b3743155
Public Domain in the United States, Google-digitized / http://www.hathitrust.org/access_use#pd-us-google

gemäss, bei den so manifesten Zeichen der Gastritis diese nur mit dem Carcinom in einen ursächlichen Zusammenhang bringen, keineswegs gilt dies aber von dem Fall 11, weil dort eine Nephritis gleichzeitig vorliegt, deren Beziehungen zur Gastritis, wie wir früher besprochen haben, wenigstens in vielen Fällen als positive betrachtet werden müssen.

Die obsolete Tuberkulose in den Fällen 3, 4 und 7 will ich, wie gesagt, erst in einer späteren Arbeit in Betreff des uns jetzt interessirenden Verhaltens besprechen, ich glaube jedoch nicht fehl zu gehen, wenn ich vorgreifend schon hier hervorhebe, dass bei der geringen Ausdehnung dieses Leidens in der Lungenspitze, und bei dem Umstande, dass dasselbe vollständig abgelaufen ist, ein causaler Nexus zwischen ihm und der Gastritis nicht zu statuiren sei.

In Betreff des Falles 5 (Pleuritis) können wir ebenfalls, hinweisend auf das oben Gesagte, dem Carcinom den Löwenantheil an dem Zustandekommen der Gastritis vindiciren, da selbst hochgradigere Stauungen, wie sie beim Emphysem und Klappenfehlern vorkommen, soweit dies aus den bisherigen Untersuchungsresultaten zu erschliessen ist, keine ausgesprochene schwere Gastritis, wie sie dieser Fall dorbot, herbeiführen. Mit derselben Wahrscheinlichkeit sind auch in den Fällen 6 und 8, wo Marasmus in dem einen (6), Marasmus und obsolete Tuberkulose in dem 2. Falle (8) neben Carcinom vorgefunden worden ist, diese Anomalien nicht als aetiolog. Moment der Gastritis zu supponiren, zweifelhaft hingegen erscheint uns, aus den gleichfalls schon angegebenen Gründen, der Fall 9, wo Endarteritis und Pneumonie neben Carcinom vorhanden waren, und ebenso die Fälle 11 und 13, namentlich des Umstandes wegen, weil wir es auch mit exquisiter Nephritis zu thun hatten (abgesehen von der Pneumonie in beiden, und von dem Emphysem in dem letzteren Falle).

Wenn wir daher das Resultat der Untersuchungen in der jetzt besprochenen Richtung, id est in Betreff der Frage, ob die Gastritis auf Rechnung des Carcinoms komme, zusammenfassen. so können wir wohl den Ausspruch wagen, dass unter den 13 Fällen 4 mal (Fall 2, 5, 10 und 12) dies fast mit Sicherheit, 6 mal (Fall 1, 3, 4, 6, 7, 8) mit grosser Wahrscheinlichkeit behauptet werden kann, und nur 3 mal (Fall 9, 11, 13) müssen wir, gestützt auf das Gesagte, wenigstens nach dem gegenwärtigen Stande der Dinge, dies in Abrede stellen. Es geschieht dies nicht deshalb, weil wir etwa denken, dass die in den letztgenannten 3 Fällen

Digitized by Google
Original from UNIVERSITY OF CALIFORNIA
Generated on 2019-07-10 15:46 GMT / http://hdl.handle.net/2027/uc1.b3743155
Public Domain in the United States, Google-digitized / http://www.hathitrust.org/access_use#pd-us-google

neben dem Carcinom vorhandenen Processe zur Gastritis, auch ohne Intervention des Carcinoms, Veranlassung geben können, denn dies ist ja nach dem früher Erörterten nichts weniger als festgestellt, sondern in der Meinung, dass, wenn sie dies auch nicht einzeln vermögen, doch in ihrer Summirung, denn es lagen ja jedesmal mehrere Anomalien gleichzeitig vor, die Möglichkeit gegeben ist, einen solchen Einfluss auszuüben.

In stärkeren Graden der Gastritis traf ich bisweilen in dem vermehrten interstitiellen Gewebe resp. interglandulär zwischen den Rundzellenhaufen jene von *Lewy (Ziegler's* und *Nauwerck's* Beiträge) erwähnten länglichen, runden, structurlosen Körper von starkem Glanze, die mit Hämatoxylin-Kalibichromicum sich schwarz, mit Hämatoxylin-Alaun blau tingiren, und deren schon *Rindfleisch*[46]) Erwähnung thut. Desgleichen beschreibt sie auch *Sachs* (l. c.), und zwar nicht nur unter patholog. Verhältnissen, sondern selbst im normalen Magen, wenn sie auch in letzterem nur sehr spärlich vorkommen, während sie bei krankhaften Processen sehr reichlich vorhanden sind. Auch *Schwalbe* (l. c.) gedenkt ihrer und vergleicht sie nach ihrer Färbung (mit Eosin) mit Cancroidperlen, wie er sie in einem Falle von Cancroid des Oesophagus im Stroma des Krebsgewebes gesehen hat. *Lewy* vergleicht sie mit Myelintropfen und meint, dass es sich wahrscheinlich um eine hyaline Degeneration handle. Auch *Schwalbe* fasst sie als ein Produkt degenerativer Processe auf, weil er ihre Zahl stets im graduellen Verhältniss zur Intensität der interstitiellen Entzündung gefunden hat, womit ich auf Grundlage meiner Erfahrungen, wie zum Theile schon angedeutet worden ist, vollkommen übereinstimmen muss. Ebenso kann ich *Lewy* beipflichten, dass es sich nicht um Amyloid handle, indem sowohl die Methylvioletreaction bei meinen Untersuchungen negativ ausfiel, als auch Jod-Jodschwefelsäure diese Körper nicht roth färbt. Unter meinen Beobachtungen waren es die Fälle 3, 4 und 12 wo diese Gebilde sehr zahlreich an den schon angeführten Stellen nachweisbar waren.

3. *Die Drüsen der Magenschleimhaut.*

Es ist aus meinen Untersuchungen, sowie aus jenen der genannten Beobachter der Schluss gestattet, dass die interstitielle Gastritis auf die Drüsen der Schleimhaut des Magens in mehrfacher Weise einwirkt, und dass die in den folgenden Zeilen zu schildernden patholog. Veränderungen dieser (der Gastritis) ihre Entstehung verdanken.

Die von den früher angeführten Forschern auf diesem Ge-

Digitized by Google
Original from UNIVERSITY OF CALIFORNIA
Generated on 2019-07-10 15:46 GMT / http://hdl.handle.net/2027/uc1.b3743155
Public Domain in the United States, Google-digitized / http://www.hathitrust.org/access_use#pd-us-google

biete ermittelten Anomalien der Drüsen habe ich, ebenso wie meine eigenen Befunde, bereits oben ausführlich mitgetheilt, so dass mir hier nur eine in gewisser Beziehung nicht unwichtige Zusammenstellung dieser von mir beobachteten Störungen erübrigt.

Die Veränderungen bestehen

a) in abnormer Lage (Verlagerung) der Drüsenschläuche, welche nicht wie in der Norm senkrecht zur Oberfläche der Mucosa, sondern mehr weniger schräg, oder auch parallel mit ihr verlaufen. Unter meinen 15 Fällen ist diese 8 mal (in den Fällen 1, 2, 4, 7, 8, 12, 13, 14) erwähnt, dieselbe zeigte sich bald nur in einer Region des Magens, bald in allen jenen Regionen, die, dem früher Gesagten gemäss, zur Untersuchung gelangten.

b) Verengerung des Lumens der Drüsen. Diese Anomalie ist ausdrücklich hervorgehoben in den Fällen 6, 12 und 13, es ist jedoch selbstverständlich, dass sie auch in allen jenen Fällen nachweisbar war, wo es zur Atrophie der Drüsen kam, wenn auch nur in der Weise, dass an einzelnen Stellen diese Veränderung bestand, während an anderen cystöse Erweiterung sich constatiren liess.

c) Atrophie der Drüsen, indem häufig nur Reste dieser Gebilde sich vorfanden. Dieselbe zeigte sich 8 mal (in den Fällen 1, 2, 3, 4, 9, 11, 14), und stand in geradem Verhältniss zur Intensität der Gastritis.

d) Cystöse Erweiterung in verschiedenen Abschnitten der Drüsenschläuche, von dem Vorraum an bis zum Fundus derselben. Dieselbe wurde 6 mal (in den Fällen 1, 5, 6, 7, 9. 11) beobachtet. In Betreff des Verhaltens der die Cysten auskleidenden, oder in ihrem Lumen an verschiedenen Stellen vorgefundenen Zellen zeigten sich gewisse Eigenthümlichkeiten, die hier in aller Kürze erwähnt werden sollen. Bald zeigten sich die zelligen Elemente noch so gut erhalten, dass sie als delo- und adelomorphe sich bestimmen liessen, u. z. in der Weise, dass in einzelnen Hohlräumen diese, in anderen jene, entweder ausschliesslich vorhanden waren, oder prävalirten. Im Allgemeinen herrschten jedoch die Hauptzellen vor, und wurden neben diesen die Belegzellen in der Regel erst dann sichtbar, wenn die ersteren sich entweder gänzlich oder theilweise von der Wand der Cyste loslösten. Die losgelösten zelligen Elemente blieben bisweilen noch in Zusammenhang, bisweilen aber trennten sich die einzelnen Zellen und lagen zerstreut an verschiedenen Stellen des Hohlraumes, unter Beibehaltung ihrer Gestalt als delo- und adelomorphe. Sehr häufig jedoch traf man

Digitized by Google
Original from UNIVERSITY OF CALIFORNIA
Generated on 2019-07-10 15:46 GMT / http://hdl.handle.net/2027/uc1.b3743155
Public Domain in the United States, Google-digitized / http://www.hathitrust.org/access_use#pd-us-google

auf Gebilde, die sich nicht mehr differenziren liessen, u. z. entweder deshalb, weil die charakteristischen Merkmale in der Tinction, Form und Beschaffenheit, sowie Lage der Kerne sich verwischten, oder aber weil ein körniger Zerfall dieser Elemente eintrat. Im letzteren Falle (beim Zerfall) blieben die die Zellen constituirenden Körnchen mitunter noch im Zusammenhang, so dass die Form der Zelle und die Lage des Kerns noch zur Differenzirung hinreichte, mitunter aber war der Zerfall so weit gediehen, dass nur isolirte Kerne übrig blieben, und das Protoplasma sich vollständig in körnigen Detritus verwandelte, welcher im Hohlraum ganze Haufen von unregelmässiger Gestalt bildete. Die von einzelnen Beobachtern geschilderten platten- und bandartigen Formen der in Rede stehenden Gebilde habe ich bei Carcinom nicht vorgefunden.

e) Versprengung der Drüsen, eine Anomalie, auf welche wir noch bei Schilderung der Veränderungen an der Muscul. mucosae zurückkommen werden.

Die sub d) und e) erwähnten Anomalien der Drüsen verdanken ihre Entstehung wohl zweifellos, wie das auch von anderen Forschern angenommen wird, der interstit. Gastritis, ebenso hat die früher erwähnte Verengerung, abnorme Lage und Atrophie der Drüsen in dieser (Gastritis) ihren Ursprung zu suchen. Es liegt auf der Hand, dass die hier aufgezählten Veränderungen der Drüsen die secretorische Function der Magenschleimhaut theils stören, theils vernichten müssen, und ebenso ist es klar, dass in Folge der Compression, die die Rundzellenhaufen auf verschiedene Theile des Drüsenschlauches, namentlich aber auf den Ausgang desselben, ausüben, eine Stauung des Secretes und Erweiterung der Drüse erfolgen muss. Die schon erwähnte Verlagerung der Drüsen, welche bewirkt, dass man häufig an der Basis der Mucosa Hohlräume findet, die man aus dem sie auskleidenden Epithel als aus den Vorräumen hervorgegangen leicht erkennt, ist durch Verschiebung der Drüsenbestandtheile in Folge der interstitiellen Veränderungen zu erklären, möge dieselbe durch die Rundzellen oder durch die Bindegewebsfasern herbeigeführt werden, letztere sind übrigens in gleicher Weise wie die ersteren bei der schon erwähnten Compression der Drüsen thätig.

4. *Die Drüsenzellen.*

An diesen Gebilden fanden wir, gegenüber den mannigfachen Veränderungen, wie sie von uns bei der Tuberkulose gesehen und auch von anderen Beobachtern bei diesem Processe zugegeben wurden, nur geringfügige Veränderungen. Die Anomalien der

Digitized by Google
Original from UNIVERSITY OF CALIFORNIA
Generated on 2019-07-10 15:46 GMT / http://hdl.handle.net/2027/uc1.b3743155
Public Domain in the United States, Google-digitized / http://www.hathitrust.org/access_use#pd-us-google

Drüsenzellen in den Cysten haben wir soeben übersichtlich zusammengestellt, es erübrigt uns daher nur noch von den Abnormitäten zu handeln, die in den normal gebliebenen, sowie in den verengten und atrophischen Schläuchen sich nachweisen liessen.

Dieselben zeigten sich sowohl an den Haupt- als auch an den Belegzellen und bestanden einmal darin, dass eine Differenzirung dieser Gebilde schwierig oder ganz unmöglich war, wobei jedoch zu bemerken ist, dass ein solches Verhalten mitunter nur in einer Region des Magens sich zeigte, während Schnitte, die einer anderen Region entstammten, eine solche Bestimmung ermöglichten. Es kam aber auch vor, dass einzelne Präparate derselben Region (entweder des Fundus oder des Pylorus) an einzelnen Stellen noch gut differenzirbare Drüsenzellen aufwiesen, während oft schon in der nächsten Nachbarschaft die Bestimmung, mit welcher Art von Zellen man es zu thun habe, schwierig oder ganz unmöglich war.

Wie aus der früher gegebenen Schilderung hervorgeht, liess sich mitunter ein körniger Zerfall der Drüsenzellen beobachten, und zwar sowohl an den delo- wie an den adelomorphen, die Verhältnisse waren ganz analog wie an den Drüsenzellen, die den Inhalt der Cysten bilden, so dass ich, um Wiederholungen zu vermeiden, auf das dort Erwähnte verweise. Hingegen fanden sich in den Fällen 8, 9 und 12 Uebergangsformen zwischen Haupt- und Belegzellen, und zwar in der Weise, dass in denselben Schläuchen einzelne Zellen vorhanden waren, die die deutlichen Charaktere der Hauptzellen, andere jene der Belegzellen an sich trugen, während zwischen denselben Gebilde lagen, die bald mehr an die eine, bald an die andere Art von Zellen erinnerten.

Die Beantwortung der strittigen Frage, ob im Fieber die Belegzellen, wie *Kupffer*[47]) behauptet, schwinden, oder wie *Sachs* (l. c.) und *Schwalbe* angeben, persistiren, will ich erst bei der Schilderung der Gastritis Tuberkulöser versuchen, indem bei diesem Processe Fiebererscheinungen die Regel sind, während sie hier nur eine Ausnahme bilden.

5. *Die Muscul. mucosae*, deren Intactheit für die Weiterbeförderung des Drüsensecretes von hohem Belang ist, zeigte sehr häufig Anomalien, die theils in der Anhäufung vieler Rundzellen (Fall 1, 2, 3, 6, 12, 13), fibrillärer Fasern (Fall 1, 2, 3, 4, 7, 12, 13) und gelben Pigmentes (Fall 2, 3, 4, 10), theils in Verschmälerung (Fall 10), Verbreiterung (Fall 12) bestanden. Ein gänzliches Fehlen der M. mucosae wurde im Falle 8 und 9, eine Versprengung der Drüsen, die die M. mucosae durchbrachen, in den Fällen 5, 7

Digitized by Google
Original from UNIVERSITY OF CALIFORNIA
Generated on 2019-07-10 15:48 GMT / http://hdl.handle.net/2027/uc1.b3743155
Public Domain in the United States, Google-digitized / http://www.hathitrust.org/access_use#pd-us-google

und 9 beobachtet. Letztere Anomalie beschreibt *Rosenheim* (l. c.), *Stinzing* (l. c.) erwähnt die Pigmentirung und Verbreiterung, während *Ewald* (l. c.) und *B. Lewy* über ein Fehlen der M. mucosae berichten.

6. *Die Submucosa* zeigte ein verschiedenes Verhalten, je nach der Menge der Gefässe und der Beschaffenheit ihrer Wandungen, welche hie und da verdickt waren und in einem Falle (Fall 11) die Zeichen der Endarteritis darboten, für die wohl in dem vorhandenen M. Bright. und dem hohen Alter des Individuums (80 J.) hinreichende ursächliche Momente vorlagen. Je nach der Reichlichkeit der zelligen Elemente und der Gefässe fand man eine mehr weniger ausgesprochene Verbreiterung dieser Schichte, die auch von *Krukenberg* und *Rosenheim* (l. c.) hervorgehoben wird.

7. *Die Muscularis propria* verdient, dem früher Gesagten gemäss, namentlich in einer Beziehung unsere Aufmerksamkeit, und zwar was die Frage betrifft, ob dieselbe in jenen Fällen, wo hochgradige Veränderungen an der Mucosa vorlagen, von normaler Beschaffenheit, oder aber mehr weniger verändert, im Zustande der Atrophie, zu finden war.

Einleitend möge hier zunächst die Bemerkung gestattet sein, dass Angaben in der Richtung, welches Verhalten der Muscularis zur Norm gerechnet werden dürfte, nicht existiren, es dürfte jedoch der Schluss auf eine normale Muscularis stomachi mit Wahrscheinlichkeit erlaubt sein, wenn die histolog. Untersuchung die Muskelelemente gut entwickelt zeigt, und die Dimensionen dieser Schichte von dem normalen Maasse nicht differiren, wobei jedoch selbstverständlich gewisse pathologische Zustände an der Muscularis, wie Verbreiterung der Septa, Einlagerung von zelligen Elementen etc., auf die wir gleich zurückkommen, mit in Rechnung zu bringen sind.

Meine Untersuchungen an der normalen Muscularis stimmen, was die Masse anlangt, vollkommen mit den von *Herm. Vierordt*[48]) angegebenen Resultaten überein, so dass ich diese als Richtschnur verwerthen, und Abweichungen von derselben als pathologisch betrachten werde. Es ist dies freilich nur cum grano salis möglich, weil, abgesehen von dem früher schon erwähnten Verhalten, einer Verbreiterung durch zellige und anderweitige Einlagerungen, noch der Umstand zu berücksichtigen ist, ob in dem gegebenen Falle der Magen dilatirt war, und ob etwa die Härtungsflüssigkeit, die zur Anwendung kam, nicht einen Einfluss auf die ermittelten Maasse ausübte. Bedenkt man aber, dass, wie aus einer einfachen Ueberlegung hervorgeht, diese letztgenannten Fehlerquellen höchstens

Digitized by Google
Original from UNIVERSITY OF CALIFORNIA
Generated on 2019-07-10 15:47 GMT / http://hdl.handle.net/2027/uc1.b3743155
Public Domain in the United States, Google-digitized / http://www.hathitrust.org/access_use#pd-us-google

die Annahme einer Atrophie der Muscularis zweifelhaft machen könnten, so werden wir, bei genauer Berücksichtigung aller Umstände, die Diagnose, dass die Musculatur der Norm entspricht, wenigstens mit Wahrscheinlichkeit stellen können. Die Verbreiterung durch Einlagerungen in den Septis wird, wie gleich ersichtlich gemacht werden wird, bei der jeweiligen Beurtheilung stets in Abrechnung gebracht, so dass auch dieses Moment nicht als Fehlerquelle gelten kann.

Wenn wir nun von diesen Gesichtspunkten die geschilderten Krankheitsfälle betrachten, so wird es sich empfehlen, dieselben hier übersichtlich zusammenzustellen, worauf dann aus der Anführung der Masse. sowie der Einlagerungen der Muscularis und des Verhaltens der Mucosa, in Betreff der mehr weniger entwickelten Gastritis, unsere Conclusionen sich leicht ergeben werden. Am Schlusse soll dann noch das Verhalten der ClH in jenen wenigen Fällen, wo klinisch eine solche Untersuchung vorgenommen worden war, erwähnt werden, indem dies ja, wie leicht begreiflich, von grossem Belang ist.

	Maass	Gastritis	Septa
1. Fall	1,3 mm	hochgradig	verbreitet
2. „	1,4 „	hochgradig	nur Kerneinlagerung
3. „	1,3 „	hochgradig	keine Einlagerung
4. „	1,0 „	hochgradig	viele Rundzellen
5. „	0,9 „	hochgradig	Rundzellen
6. „	1,5 „	mittlerer Grad	Kerneinlagerung
7. „	1,0 „	hochgradig	verbreitete Septa
8. „	1,1 „	mittlerer Grad	ohne Einlagerung
9. „	1,8 „	hochgradig	Verbreiterung
10. „	1,3 „	hochgradig	ohne Verbreiterung
11. „	1,6 „	hochgradig	ohne Einlagerung
12. „	0,9 „	mittlerer Grad	Kerne in den Septis
13. „	1,0 „	mittlerer Grad	ohne Einlagerung
14. „	1,0 „	mittlerer Grad	ohne Einlagerung
15. „	1,2 „	geringer Grad	ohne Einlagerung

Wir haben also unter 15 Fällen 9 mal eine hochgradige Gastritis zu verzeichnen und wenn wir diese 9 Fälle durchmustern, so ergiebt sich, dass 3 mal (Fall 3: Mass 1,3, Fall 10: Mass 1,3, Fall 11: Mass 1,6), ohne dass in den Septis sich eine Abnormittät nachweisen liess, die Musculatur ein normales Mass, welches, wie die Zahlen ergeben, im Falle 11 noch überschritten wird, darbot, somit von einer Atrophie sicherlich nicht die Rede sein konnte.

Digitized by Google
Original from UNIVERSITY OF CALIFORNIA
Generated on 2019-07-10 15:48 GMT / http://hdl.handle.net/2027/uc1.b3743155
Public Domain in the United States, Google-digitized / http://www.hathitrust.org/access_use#pd-us-google

Betrachten wir die anderen 6 Fälle dieser Reihe, so müssen wir wohl in den Fällen 4, 5 und 7, bei denen es sich jedesmal um Verbreiterung der Septa gehandelt hat und die Masse nur gering waren (1,0, 0,9 und 1,0), eine Atrophie der Muscularis annehmen, in den noch übrigen 3 Fällen hingegen (Fall 1: Mass 1,3 mm, Fall 2: Mass 1,4 mm und Fall 9: Mass 1,8 mm) werden wir nicht fehlen, wenn wir trotz der Verbreiterung der Septa bei den angeführten Massen die Musculatur als normal ansehen. Sicher ist dies beim Fall 9 mit dem Masse von 1,8 mm, welches ja excessiv ist, und eben so sicher beim Falle 2, wo eine eigentliche septale Verbreiterung nicht stattfand und nur eine Kerneinlagerung notirt ist, und was schliesslich den Fall 1 mit verbreiterten Septis betrifft, so wird man auch diesen, namentlich beim Vergleiche desselben mit den früher erwähnten Fällen 4, 5 und 7 (mit vielen geringeren Massen) nicht als einen solchen bezeichnen können, dessen Musculatur im Zustande der Atrophie sich befindet, indem man, das Mass von 1,3 mm berücksichtigend, das Plus von 0,3 mm auf die Verbreiterung beziehen und die Muscularis mit Wahrscheinlichkeit als normal ansehen darf. Wir haben also, trotz hochgradiger Gastritis, unter 9 Fällen die Zeichen einer Atrophie der Muscularis nur in 3 Fällen und in 6 Fällen, somit in der grossen Mehrzahl, normales Verhalten constatiren können.

Die noch übrigen 6 Fälle sind für unser in Rede stehendes Verhalten weniger von Belang, da ja *B. Lewy* streng genommen die Operation beim Carcinom des Magens nur dann für contraindicirt hält, wenn auf Grundlage der klinischen Untersuchung (Fehlen der ClH) eine Atrophie der Magenschleimhaut, somit eine hochgradige Affection zu supponiren ist. Wenn demnach in den mittleren und geringeren Graden des Leidens (der Gastritis) die praktische Seite der uns beschäftigenden Frage weniger hervortritt, so könnte es als ein müssiges Unternehmen erscheinen, auf diese Fälle noch weiter einzugehen; ich kann es nichtsdestoweniger nicht unterlassen, wenigstens mit einigen Worten auch auf diese Beobachtungen noch zurückzukommen, u. z. aus dem Grunde, weil sie zeigen, dass die Affection der Mucosa keineswegs in eine constante Beziehung zu bringen ist mit der Beschaffenheit der Muscularis, etwa in der Weise, dass pathologische Veränderungen der ersteren auch solche der letzteren annehmen liessen. Wenn wir an die diesbezüglichen Befunde der Autoren beim Carcinom uns erinnern, so finden wir hierbei keineswegs übereinstimmende Angaben, denn während *Ewald* und *B. Lewy* von einer Verdünnung

Digitized by Google
Original from UNIVERSITY OF CALIFORNIA
Generated on 2019-07-10 15:48 GMT / http://hdl.handle.net/2027/uc1.b3743155
Public Domain in the United States, Google-digitized / http://www.hathitrust.org/access_use#pd-us-google

der Muscularis in den von ihnen beschriebenen Fällen von Gastritis beim Carcinom sprechen, hebt *Krukenberg* ausdrücklich hervor, dass die Muscularis, ausser der Verbreiterung des Zwischengewebes, normales Verhalten darbot, ebenso erwähnt *Rosenheim* nur einer Rundzelleneinlagerung, während die anderen Beobachter sich über die Beschaffenheit der Muscularis gar nicht äussern. Um wieder auf unsere 6 Fälle zurückzukommen, so geht aus deren Betrachtung hervor, dass einmal bei derselben Gastritis, i. e. beim mittleren Grade des Leidens, die Muskulatur atrophisch sein kann (Fall 12: Mass 0,9 mm, Kerne in den Septis), während ein anderes Mal (Fall 6: Mass 1,5 mm, geringe Kerneinlagerung, Fall 8: Mass 1,1 mm, ohne Kerneinlagerung, Fall 13: Mass 1,0 mm, Fall 14: Mass 1,0 mm, ohne Kerneinlagerung, Fall 15: Mass 1,2 mm, *geringer* Grad der Gastritis, keine Kerneinlagerung) von einer Atrophie nicht die Rede sein muss. Es weisen also die Resultate der histolog. Untersuchung darauf hin, dass die früher erwähnte Prüfung der motorischen Kraft des Magens, auf deren Wichtigkeit auch *Litten* und *Rosengart* in der angegebenen Richtung[49]) hinweisen, ihre Berechtigung hat, und es ist klar, dass von den Ergebnissen einer solchen Prüfung allein, eine einwurfsfreie Methode vorausgesetzt, die Entscheidung, ob im gegebenen Falle ein operativer Eingriff indicirt oder contraindicirt sei, abhängen wird. Die hier niedergelegten Bemerkungen haben bloss den Zweck der histolog. Forschung, auch in Betreff des Verhaltens der Muscularis bei der Gastritis Carcinomatöser eine gewisse Bedeutung zu vindiciren, und bei künftigen Untersuchungen in dieser Richtung die Aufmerksamkeit auch auf die Beschaffenheit dieser Membran, mehr als es bisher geschehen ist, zu lenken, wenn auch nicht zu erwarten steht, dass die auf diesem (anatomischen) Wege gewonnene Feststellung normaler Verhältnisse an der Muscularis mit Sicherheit dafür spricht, dass auch die Function derselben eine intacte war. Denn hier kommen bekanntlich noch andere Faktoren in Betracht, wie beispielsweise nervöse Einflüsse, die Beschaffenheit der angrenzenden Schichten (Submucosa und Serosa), u. s. w., die sicherlich die motorische Kraft des Magens zu beeinflussen geeignet sind. Immerhin ist die eruirte Thatsache nicht ohne Werth, denn sie zeigt, dass das, was klinisch schon früher festgestellt worden ist, in gutem Einklange mit den anatomischen Ergebnissen steht, so dass die Entschliessungen am Krankenbette zum guten Theile von diesen Erfahrungen mit beeinflusst werden.

Digitized by Google
Original from UNIVERSITY OF CALIFORNIA
Generated on 2019-07-10 15:47 GMT / http://hdl.handle.net/2027/uc1.b3743155
Public Domain in the United States, Google-digitized / http://www.hathitrust.org/access_use#pd-us-google

8. **Die Serosa** zeigte nur im Falle 5 und 12 einen grösseren Gefäss- und Zellenreichthum, in allen übrigen Fällen war sie vollkommen normal.

Was das Verhalten der Salzsäure in jenen wenigen Fällen, wo eine solche Prüfung vorgenommen worden ist, und die damit innigst zusammenhängende Frage betrifft, ob es, wie die schon erwähnten Autoren behaupten, das Fehlen der Belegzellen, oder aber die degenerativen Zustände der Mucosa sind, die in dieser Beziehung maassgebend erscheinen, so lässt sich aus meinen, freilich auf eine sehr geringe Zahl sich basirenden Beobachtungen folgendes ermitteln. In den Fällen 6 und 12, welche mittlere Grade der Gastritis darstellen, fehlte die ClH nicht, denn sie war in dem Falle 6 bei wiederholter Untersuchung stets zu constatiren, während sie in dem Falle 12, wenn auch in geringer Menge, noch nachweisbar war. In den Fällen 1 und 2, in denen es sich um hochgradige Gastritis handelte, fehlte 1 mal (Fall 2) die ClH, während 1 mal (Fall 1) dieselbe kaum zu constatiren war. Im Ganzen stimmen demnach auch meine Befunde mit den Angaben jener Autoren, die aus dem Fehlen der ClH auf eine hochgradige Veränderung der Mucosa schliessen lassen. Betreffend die Frage, wie sich die Belegzellen in den hier erwähnten Fällen verhielten, geht aus den früher geschilderten histolog. Befunden hervor, dass in den Fällen 6 und 12 dieselben sich darstellen liessen, während in dem Falle 1 dieselben allenthalben fehlten, und in dem Falle 2 nur stellenweise hervortraten. Wir finden demnach wohl in den Fällen (6 und 12) der ersteren Categorie (mittlerer Grad von Gastritis) 1 mal (Fall 6), entsprechend dem Nachweis von ClH, auch die Belegzellen vorhanden, während bei Fall 12, trotzdem diese Gebilde nachweisbar waren, die ClH nur in geringen Mengen sich constatiren liess. In den Fällen der zweiten Categorie (hochgradige Gastritis) (Fall 1 und 2) war 1 mal (Fall 1) ClH kaum zu finden (siehe die Bemerkungen in Betreff der Reaction) und die histol. Untersuchung constatirte das Fehlen der Belegzellen, im Falle 2 liess sich ClH nicht einmal in Spuren nachweisen, obgleich die Belegzellen stellenweise darstellbar waren. Ich habe diese Bemerkungen hier nicht etwa deshalb angebracht, um aus diesem Befunde irgend welche Schlüsse auf die physiolog. Bedeutung der Belegzellen zu ziehen, sondern nur mit Rücksicht auf die von *Stinzing* (l. c.) gemachten diesbezüglichen Angaben, die ich bereits früher angeführt habe. Es würden übrigens meine Befunde zur Entscheidung dieser noch schwebenden Frage nichts beitragen

Digitized by Google
Original from UNIVERSITY OF CALIFORNIA
Generated on 2019-07-10 15:46 GMT / http://hdl.handle.net/2027/uc1.b3743155
Public Domain in the United States, Google-digitized / http://www.hathitrust.org/access_use#pd-us-google

können, weil sie ja, wie aus dem Gesagten hervorgeht, kein einheitliches Resultat ergeben. Schliesslich möchte ich noch einige wenige Worte über jene Veränderung der Magenschleimhaut beim Carcinom (des Magens) hier beifügen, welche *Ewald* und *Rosenheim* erwähnen und die ersterer als parenchymatöse, letzterer als katarrhalisch entzündliche Form, dem früher Gesagten gemäss, bezeichnet. Unter den von mir beschriebenen Fällen fand sich keiner vor, dem ich eine solche Bezeichnung hätte beilegen können, es handelte sich vielmehr stets um eine interstitielle Entzündung, wenn dieselbe auch, wie schon genügend auseinandergesetzt worden ist, in verschiedenen Graden auftrat.

Verzeichniss der benützten Literatur.

1. *Stinzing*, Zur Struktur der erkrankten Magenschleimhaut, Münchener Medicin. Wochenschrift 1889, No. 48.
2. *Ebstein*, Virch. Arch. Band 55.
3. *Sachs*, Arch. für experim. Patholog. und Pharmakol. Band 23, 24.
4. *Fenwick*, The Lancet 1870.
5. *Fenwick*, The Lancet 1877.
6. *Fenwick*, In Atroph. of the stomach. London 1880.
7. *Gärtner*, Inaugur.-Dissert., Tübingen 1878.
8. *Nothnagel*, Cirrhot. Verkleinerung des Magens und Schwund der Labdrüsen etc., Deutsches Arch. für klin. Medicin Band 24.
9. *Rossoni*, Lo sperimentale 1883, Novembre.
10. *Thorowgood*, Med. Tim. 1881, Feb.
11. *Dubujadoux*, Gaz. hebd. 1883.
12. *Quincke*, Volkm. Sammlung 100.
13. *Kahlden*, Ueber chron. sclerosirende Gastritis, Centralblatt für klinische Medicin 1887.
14. *Kinnicut*, Atrophie of the gastr. tubules, Americ. Journal of med. scienc. 1887.
15. *Hannot* u. *Gombault*, Arch. de Physiol. 1882.
16. *Lewy*, Beiträge zur pathol. Anatomie und Physiol. von *Ziegler* u. *Nauwerck*, Band I.
17. *Ewald*, Berl. klin. Wochenschrift 1886.
18. *Ewald*, Verhandlungen der Berl. medicin. Gesellschaft 1888.
19. *Ewald*, Klinik der Verdauungskrankheiten Band II, Berlin 1888.

Digitized by Google
Original from UNIVERSITY OF CALIFORNIA
Generated on 2019-07-10 15:46 GMT / http://hdl.handle.net/2027/uc1.b3743155
Public Domain in the United States, Google-digitized / http://www.hathitrust.org/access_use#pd-us-google

20. *Bennot Lewy*, Berl. Wochenschrift 1887, No. 4.
21. *Rosenheim*, Berl. Wochenschr. 1888, No. 51.
22. *Rosenheim*, Zeitschr. für klin. Med. Band 17.
23. *Marfan*, Troubles et lésions gastriques de la phthisie pulmonaire 1887.
24. *Schwalbe*, Die Gastritis der Phtisiker, Virch. Arch. Band 117.
25. *W. Fenwick*, Virch Arch. Band 118, Heft 1 u. 2.
26. *Langerhans*, Gastritis chron. cystica proliferans, Virch. Archiv B. 116, H. 3.
27. *Meyer*, Deutsche med. Wochenschr. 1888, No. 43.
28. *Fränkel*, Gastrit. emphysemat., Centrallbl. für gesammte Medicin 1890, No. 22.
29. *Wilson Fox*, Medico-Chirurg. Transact Vol. XLI.
30. *Smirnow*, Gastrit. membran. et diphtherit., Virch. Arch. Bd. 113, Heft 2.
31. *Krukenberg*, Inaug.-Dissertat. Heidelberg 1888.
32. *Mathieu*, Etat de la muqueuse de l'estomac. Arch. gen. 1889.
33. *Kietz*, Inaug.-Dissertat., Erlangen 1881.
34. *Sticker* u. *Hübner*, Zeitschr. f. klin. Medicin Band 12.
35. *Ewald*, Therapeut. Monatshefte 1887.
36. *Einhorn*, Deutsche Wochenschr. 1888, No. 30.
37. *Klemperer*, Ueber die motor. Thätigkeit des menschlichen Magens, Deutsche Wochenschr. 1888, No. 47.
38. *Brunner*, Deutsche Wochenschr. 1889, No. 7.
39. *Kolossow*, Zeitschrift für Mikroskopie 1888, Heft 1.
40. *Grützner*, Arch. für Physiologie Band 20.
41. *Friedländer*, Mikroskop. Technik.
42. *Heidenhain*, Schulze's Archiv, Band 24.
43. *Rosenheim*, Deutsche Wochenschr. 1889, No. 10.
44. *Wilson Fox*, Diseases of the stomach.
45. *Hlava* u. *Thomayer*, Zeitschrift für Heilkunde 1881.
46. *Rindfleisch*, Patholog. Gewebslehre.
47. *Kupffer*, Epithel und Drüsen der Magenschleimhaut. München 1883.
48. *Herm. Vierordt*, Anatom. physiol. u. physikal. Daten. München 1888.
49. *Litten* u. *Rosengart*, Zeitschr. für klinische Medicin, Band 14.

Generated on 2019-07-10 15:46 GMT / http://hdl.handle.net/2027/uc1.b3743155
Public Domain in the United States, Google-digitized / http://www.hathitrust.org/access_use#pd-us-google
Digitized by Google
Original from UNIVERSITY OF CALIFORNIA

ÜBER NERVENATROPHIE IM INNEREN OHRE.

II. Mittheilung.

Von

Prof. DR. HABERMANN

in Graz.

In Band X dieser Zeitschrift habe ich zwei Fälle mitgetheilt, in denen sich Atrophie der Nerven der Schnecke in Folge von Gehirnleiden entwickelt hatte und sollten in der damals schon angekündigten Fortsetzung eine Reihe von Fällen von Nervenatrophie im inneren Ohre Platz finden, die in Folge von Krankheiten des Mittelohrs zur Entwicklung gekommen waren. Leider hat sich die Mittheilung dieser Fälle, da fortwährend noch neue dazukamen, verzögert, und konnte ich erst jetzt mit einer Reihe derselben einen Abschluss machen. In den hier mitzutheilenden Fällen handelte es sich im Mittelohr durchwegs um abgelaufene eitrige Entzündungen, die meist erst mit höhergradigen pathologischen Veränderungen im Mittelohre zur Heilung gekommen waren.

III. und IV.

Atrophie der Nerven in der basalen Windung nach vorausgegangener beiderseitiger eitriger Mittelohrentzündung und Atresie der äusseren Gehörgänge.

K. Katharina, 62jährige Tagelöhnerin, wurde am 21. Februar 1885 in hochgradig herabgekommenem Zustande ins allgemeine Krankenhaus in Prag aufgenommem und starb daselbst schon am 22. Februar 1885 auf der Abtheilung des weil. Regierungsrathes Prof. *Halla*. Nach der Angabe der behandelnden Aerzte soll sie blind und taub gewesen sein. Die Diagnose lautete: Emphysema pulmonum chronicum. Bronchitis chronica. Ulcus cruris gangrae-

Digitized by Google
Original from UNIVERSITY OF CALIFORNIA
Generated on 2019-07-10 15:46 GMT / http://hdl.handle.net/2027/uc1.b3743155
Public Domain in the United States, Google-digitized / http://www.hathitrust.org/access_use#pd-us-google

nosum lateris utriusque. Die Section der Leiche wurde am 23. Februar im deutschen pathologisch-anatomischen Institut in Prag vom damaligen Assistenten Dr. *Dittrich* vorgenommen und lautete die Diagnose: *Morbus Brightii chronicus. Emphysema pulmonum chronicum. Bronchitis catarrhalis. Pneumonia lobularis lobi inferioris pulmonis utriusque. Degeneratio adiposa myocardii. Steatosis hepatis. Dysenteria incipiens. Cholelithiasis. Polypi mucosi uteri. Ulcus cruris gangraenosum lateris utriusque.*

Ich erhielt beide Gehörorgane zur weiteren Untersuchung.

a. Linkes Gehörorgan.

Makroskopischer Befund: Der äussere Gehörgang war etwa in der Gegend zwischen mittlerem und innerem Drittel des knöchernen Theils durch eine feste Membran vollständig verschlossen und verengte sich der Gehörgang bis zu dieser Membran allmälig immer mehr. Der Duraüberzug des Schläfebeins zeigte keine Veränderung, die Nerven im inneren Gehörgang schienen etwas schlanker zu sein als gewöhnlich. Nach Abtragung des Tegmen tympani fand sich die Paukenhöhle und das Antrum mastoideum erfüllt mit einer klaren wässerigen Flüssigkeit, und waren zwischen der inneren Wand der Paukenhöhle und dem Trommelfellring mehrere bandartige Adhäsionen ausgespannt, ebenso war auch der Steigbügel nach verschiedenen Seiten durch dünne bindegewebige Adhäsionen zum Theil fixirt, doch war derselbe im ovalen Fenster noch beweglich. Das Trommelfell schien vollständig zu fehlen, Hammer und Ambos waren aber erhalten, und war besonders der absteigende Ambosschenkel sehr schlank. Vom Trommelfellring erstreckte sich 0,5 cm weit nach aussen eine konische Vertiefung, deren Spitze die an dieser Stelle etwas durchscheinende Verschlussmembran des knöchernen Gehörganges bildete. Die Schleimhaut der Paukenhöhle war mässig verdickt, grauweiss, die des Antrums hochgradig verdickt und von sulziger Beschaffenheit. Der übrige Warzenfortsatz war vollständig sklerotisch.

Der Felsentheil des Schälfebeins wurde erst einen Tag in 1 % Osmiumsäurelösung gelegt und beide Theile nach der von *Moos* empfohlenen Methode in Chromsäure-Salpetersäurelösung entkalkt.

Mikroskopischer Befund: *Aeusserer Gehörgang und mittleres Ohr.* Die Schleimhaut der inneren Wand der Paukenhöhle ist nur in der Gegend des ovalen Fensters um ein Geringes verdickt, aus faserigem Bindegewebe bestehend und daselbst, sowie auch in der Nische des runden Fensters unmittelbar an die Membran des

Digitized by Google
Original from UNIVERSITY OF CALIFORNIA
Generated on 2019-07-10 15:46 GMT / http://hdl.handle.net/2027/uc1.b3743155
Public Domain in the United States, Google-digitized / http://www.hathitrust.org/access_use#pd-us-google

runden Fensters anschliessend finden sich mehrere kleine mit Epithel ausgekleidete Cysten und in ihnen grosse, durch die Osmiumsäure ganz schwarz gefärbte oder auch nur schwarz punktirte Zellen. Auf dem Promontorium ist die Schleimhaut dünn und von demselben zieht eine breite Adhäsion nach aussen. Neben dem N. Jacobsonii eine kleine Hämorrhagie. Vom Tensor tympani sind nur spärliche Muskelelemente erhalten, der grösste Theil desselben besteht aus Fett. In der knöchernen Tuba keine besonderen Veränderungen. Ueber den Hammer und Ambos kann ich nichts sagen, da mir der grösste Theil derselben bei der Entkalkung verloren ging. Bemerkenswerth waren die Verhältnisse am Trommelfell und im äusseren Gehörgang. Von der Membrana propria des Trommelfells war nur die Randzone erhalten und diese nach aussen gegen den äussern Gehörgang umgeschlagen und mit dem Cutisgewebe des äusseren Gehörganges verwachsen. Darüber hinweg zog die Schleimhautschicht mit Plattenepithelbekleidung, wie wir sie an der Innenfläche des Trommelfells finden und kleidete den tiefen Conus, der vom Annulus bis zur Atresie im äusseren Gehörgang reichte, aus. Die Cutis des äusseren Gehörgangs war bis zur Stelle der Atresie hochgradig verdickt und enthielt auch reichlich Fett.

Inneres Ohr. Im *inneren Gehörgang* fanden sich in der periostalen Auskleidung zahlreiche Corpora amylacea und zeigte der Gehörnerv, obzwar er makroskopisch schmächtiger als normal erschien, mikroskopisch keine Veränderungen. In der *Schnecke* waren die Nerven in ihrem Verlauf durch die Lamina spiralis in der Spitzenwindung von normaler Stärke, nahmen aber schon in der mittleren Windung an Stärke (im Vergleich zum Normalen) etwas ab, um endlich in der basalen Windung nach und nach bis auf vereinzelte Fasern, die sich mit Osmiumsäure nur noch schwach gefärbt hatten, zu verschwinden. Genauer bezeichnet, fehlten die Nerven vollständig bis auf einige Fasern in der Strecke vom Ende der basalen Windung nach vorn bis ungefähr zu der Stelle, wo ein frontaler Schnitt durch die Schnecke sämmtliche Windungen derselben trifft und die Schnecke halbirt. Von da an bis zur vorderen Umbiegung der basalen Windung nehmen die Nervenbündel schon immer mehr an Stärke zu, liessen aber auch in den wieder rückwärts verlaufenden Theil dieser Windung noch immer eine schmale Lücke zwischen den Blättern der Lamia spiralis frei. An Stelle der geschwundenen Nervenfasern fand sich nur spärliches retikuläres Bindegewebe und einzelne Ge-

Digitized by Google
Original from UNIVERSITY OF CALIFORNIA
Generated on 2019-07-10 15:48 GMT / http://hdl.handle.net/2027/uc1.b3743155
Public Domain in the United States, Google-digitized / http://www.hathitrust.org/access_use#pd-us-google

fässe, und stellenweise schien der Spalt zwischen den Blättern der Lamina spiralis ganz leer zu sein. Die Breite dieses Spaltes war ganz entsprechend der in einer normalen Schnecke. Das *Cortische Organ* zeigte ein dem Nervenschwund entsprechendes Verhalten. Es fehlte bis auf wenige Zellenreste da, wo die Nerven der Lamina spiralis fehlten und war auch weiter hinauf in der basalen Windung, wo die Nerven schon mehr ihre normale Stärke hatten, noch sehr niedrig und seine Zellen kleiner und stark pigmentirt. Im Canalis ganglionaris des Endtheils der basalen Windung, also da, wo die Nerven defekt waren, war auch ein Schwund der Ganglienzellen zu konstatiren. Dieselben waren bis auf einige wenige verschwunden und blieb an ihrer Stelle nur eine grössere Lücke und zwar in dem oberen an die Lamina spiralis grenzenden Theil des Ganglienkanals zurück. Das Ligamentum spirale war in der ganzen Schnecke atrophisch; es fanden sich überall zwischen dem spärlichen Bindegewebe grössere leere Lücken.

An den Nerven des *Vorhofs* und der Ampullen der *Bogengänge* keine pathologischen Veränderungen. Pigment fand sich in der Schnecke ziemlich reichlich vor, so auch in den Epithelien im Ductus cochlearis und stellenweise auch in kleinen Klumpen. Die venösen Gefässe der Schnecke waren ausgedehnt und stark mit Blut gefüllt, so besonders auch die der Stria vascularis und zwar mehr in der Spitzen-, weniger in der basalen Windung, dadurch erschien die Stria vascularis an manchen Stellen in der Spitze wie vergrössert. In der periostalen Auskleidung der Scalen einzelne mikroskopisch kleine Haemorrhagien. An mehreren Stellen in den Gefässen der Schnecke grössere oder kleinere, die Gefässe ganz verstopfende schwarzgefärbte Massen, *Fettembolien*. Endlich fand sich noch eine Veränderung in der periostalen Auskleidung der Schnecke, die jedoch nur in der Spitzenwindung und in einem Theile der mittleren Windung vorhanden war. Es war die periostale Auskleidung der Scalen im Anschluss an das Ligamentum spirale bedeutend verdickt und liessen sich an ihr zwei Schichten unterscheiden, eine tiefere aus wellenförmig verlaufendem Bindegewebe, dessen Fasern ziemlich weit von einander gedrängt waren und eine oberflächliche, aus netzförmigem Bindegewebe mit spärlichen Kernen. Es machte dies ganz den Eindruck eines Oedems der periostalen Auskleidung, welches Oedem durch die Fettembolien und die hochgradige Stauung in den Venen eine genügende Erklärung finden würde.

Digitized by Google
Original from UNIVERSITY OF CALIFORNIA
Generated on 2019-07-10 15:47 GMT / http://hdl.handle.net/2027/uc1.b3743155
Public Domain in the United States, Google-digitized / http://www.hathitrust.org/access_use#pd-us-google

Die Diagnose betreffs des linken Gehörorgans lautete also: *Bindegewebige Atresie des äusseren Gehörgangs und Sclerose der Paukenschleimhaut mit mässiger Cystenentwickelung in den Fensternischen nach eitriger Mittelohrentzündung. Atrophie der Nerven in der basalen Windung der Schnecke. Kleine Hämorrhagien in der Schleimhaut der Paukenhöhle und der Schnecke. Fettembolien in der Schnecke.*

b) Rechtes Gehörorgan.

Makroskopischer Befund: Im äusseren Gehörgang eine mässige Menge Cerumen, welches eine Membran verdeckt, die denselben im knöchernen Theil, der bedeutend verengt ist, verschliesst. Das Tegmen tympani zeigt eine blaurothe Farbe und fand sich nach Abtragung desselben die Paukenhöhle erfüllt mit einer klaren Flüssigkeit. Die Schleimhaut der Paukenhöhle und des Antrums blassroth, stark geschwollen und alle Hohlräume ausfüllend. Eine Abtrennung des Felsentheils vom Schuppentheil wird wegen der mehrfachen festen Verwachsungen der Innenwand der Paukenhöhle mit der äusseren unterlassen. Entkalkung in Chromsäure-Salpetersäuremischung.

Mikroskopische Untersuchung. Aeusseres und mittleres Ohr. Die Präparate von der Tuba, welche nur vom knöchernen Theil gut erhalten waren, zeigen keine wesentliche Veränderung. Die Schleimhaut der Paukenhöle war ziemlich stark bindegewebig verdickt und fand sich stellenweise eine mässige entzündliche Infiltration. In den Fensternischen wenige bindegewebige Verwachsungen zwischen der Paukenhöhlenwand und den Steigbügelschenkeln, beziehungsweise der Membran des runden Fensters und einige cystenartige Hohlräume. Das Trommelfell zeigt einen grossen Defect im vorderen unteren Quadranten und theilweise auch im hinteren unteren Quadranten, die Membrana propria war hier entweder nach innen umgeschlagen, stellenweise auch wie spiralig eingerollt oder endete auch wie abgeschnitten. Das ganze Trommelfell war aber mit Ausnahme des hinteren oberen Quadranten, in dem die normalen Verhältnisse einigermaassen erhalten blieben, gegen den äusseren Gehörgang zu umgebogen und die Membrana propria mit der Cutis desselben verwachsen, so dass also auf die Schleimhautschichte nach aussen die Membrana propria, soweit diese erhalten war und dann unmittelbar die Cutis des äusseren Gehörgangs folgte. An Stelle des Defectes im Trommelfell folgte auf die Schleimhaut unmittelbar die Cutis und

Digitized by Google
Original from UNIVERSITY OF CALIFORNIA
Generated on 2019-07-10 15:47 GMT / http://hdl.handle.net/2027/uc1.b3743155
Public Domain in the United States, Google-digitized / http://www.hathitrust.org/access_use#pd-us-google

weiter dann an Durchschnitten durch die Verschlussmembran die Epidermis des äusseren Gehörgangs. An der Innenseite dieser Membran waren in der Schleimhaut ziemlich zahlreiche, mit Cylinderepithel ausgekleidete cystenartige Hohlräume. Zwischen dem Trommelfell und der inneren Wand zahlreiche Adhäsionen, der Musculus tensor tympani und stapedius enthielten weniger Muskelfasern und reichlich Fett, besonders der erstere. In letzterem fanden sich auch schollige Massen zwischen den Muskelfasern sowie reichliches Bindegewebe. Die Schleimhaut in der Warzenhöhle stark bindegewebig verdickt und auch in ihr zahlreiche cystenartige mit Cylinderepithel ausgekleidete Hohlräume.

Inneres Ohr. Auch in der linken Schnecke fand sich ein ausgesprochener Schwund der Nerven in der basalen Windung. Die Lamina spiralis ossea erschien schmäler und fanden sich zwischen ihren Blättern neben den spärlichen Nervenfasern Bindegewebe und grössere Gefässe. Die Atrophie der Nerven im Endtheil der basalen Windung war in diesem Ohr aber doch bedeutend geringer als im linken Ohre und ebenso auch dementsprechend die Veränderungen des Cortischen Organs. Ob auch im Canalis glanglionaris eine Verminderung der Ganglienzellen vorhanden war, darüber kann ich mich nicht so bestimmt aussprechen, wie links, jedenfalls war sie nur unbedeutend. Das Ligamentum spirale war von gleicher Beschaffenheit wie links. Die Maculae acusticae sowie der N. acusticus zeigten keine Abweichungen von der Norm. Ebenso finden sich weder in diesem Labyrinthe, noch in dem des linken Ohres irgend welche Residuen einer vorausgegangenen Entzündung.

Nach dem Ergebnisse der mikroskopischen Untersuchung lautete also die Diagnose: *Bindegewebige Atresie des äusseren Gehörgangs und chronische Entzündung der Schleimhaut der Paukenhöhle mit Cystenbildung im Trommelfelle, in der Nische des runden Fensters und im Antrum mastoideum. Mässige Atrophie der Nerven der basalen Schneckenwindung. Theilweise Verfettung der Paukenhöhlenmuskeln.*

Epikrise. In beiden Gehörorganen fand sich also eine abgelaufene eitrige Mittelohrentzündung, die, nach dem beschriebenen Befunde zu schliessen, wahrscheinlich lange Zeit gedauert hatte. Sie führte zur bindegewebigen Verdickung der Schleimhaut des Mittelohrs, zur Bildung von Cysten in derselben und auch zum membranösen Verschluss des äusseren Gehörgangs im knöchernen Theil. *Membranöser Verschluss des äusseren Gehörganges* kommt

Digitized by Google
Original from UNIVERSITY OF CALIFORNIA
Generated on 2019-07-10 15:47 GMT / http://hdl.handle.net/2027/uc1.b3743155
Public Domain in the United States, Google-digitized / http://www.hathitrust.org/access_use#pd-us-google

nur selten (in Fällen von vernachlässigter und nicht kunstgemäss behandelter Mittelohrentzündung) zur Beobachtung und noch seltener zur Section. Ich verweise in letzterer Beziehung nur auf die Fälle von *Schwartze*[1]) und *Politzer*.[2]) Die Art des Entstehens dieser Atresien ist klar. Zerstörung der Epidermis des Gehörgangs durch die Eiterung, Granulationsbildung und nachträglich Verwachsung der granulirenden Flächen sind die wesentlichsten Momente beim Zustandekommen der Atresie. Bemerkenswerth ist der oben beschriebene Fall nur wegen des Verhaltens des Trommelfells, besonders eigentlich nur der Membrana propria desselben zur Atresie. Es war der grösste Theil der Membrana propria nach aussen in den Gehörgang umgeschlagen und mit der Cutis desselben verwachsen und nahm so Antheil an der Bildung des konischen Hohlraums, den man bei der Besichtigung des äusseren Gehörgangs von innen her sah und in zweiter Reihe also auch an der Bildung der Atresie. Ueber ein ähnliches Verhalten des Trommelfells findet sich in den bisherigen Sectionen von membranöser Atresie des äusseren Gehörgangs keine Erwähnung. In dem von *Politzer* mitgetheilten Falle, der gleichfalls genau histologisch untersucht wurde, war das Trommelfell in normaler Lage, in der Gegend des Hammergriffs sogar stark nach innen gezogen. Hervorgerufen wurde diese aborme Lage der Membrana propria wahrscheinlich durch den Druck des in der Paukenhöhle gestauten Eiters und mehr noch durch den Narbenzug bei der Verheilung des exulcerirten äusseren Gehörgangs.

Was die *Fettembolie* in den Gefässen des Modiolus der linken Schnecke betrifft, so existirt bereits eine gleiche Beobachtung von *Moos*,[3]) der bei einer Kranken, die an Decubitus gelitten hatte, in beiden Felsenbeinen kapillare Fettembolien nachweisen konnte. In unserem Fall dürften als Ursprungsherd dieser Fettembolie die gangränösen Unterschenkelgeschwüre gelten. Ueber die *Atrophie der Nerven* in den basalen Schneckenwindungen will ich hier nur erwähnen, dass kein Zeichen einer vorausgegangenen Entzündung im inneren Ohr als Ursache dieser nachzuweisen war, dass daher, falls solche doch vorhanden waren, sie sich wieder vollständig zurückgebildet haben mussten. Es scheint mir auch nicht unwahrscheinlich zu sein, dass es sich um eine Inactivitätsatrophie, her-

---

[1]) Archiv für Ohrenheilkunde. IX. Bd., S. 236.

[2]) Lehrbuch, 2. Auflage, S 176 und Wiener med. Wochenschrift 1890, No. 21.

[3]) Zeitschrift für Ohrenheilkunde IX. Bd., S. 114.

Digitized by Google
Original from UNIVERSITY OF CALIFORNIA
Generated on 2019-07-10 15:47 GMT / http://hdl.handle.net/2027/uc1.b3743155
Public Domain in the United States, Google-digitized / http://www.hathitrust.org/access_use#pd-us-google

vorgerufen durch das hochgradige Schalleitungshinderniss, die bindegewebige Atresie im äussern Gehörgange, handeln dürfte.

V. und VI.

Atrophie der Nerven in der Basis der Schnecke und abgelaufene eitrige Mittelohrentzündung beiderseits.

Anna H., 67jährige Taglöhnerswittwe aus Bubna, wurde am 16. September 1887 schwer krank auf die Abtheilung Prof. *Kahler's* im allgemeinen Krankenhause in Prag aufgenommen und starb daselbst schon den 18. September. Nach der Aussage der sie ins Krankenhaus begleitenden Person sollte sie schon seit Kindheit taub (schwerhörig?) gewesen sein.

Die Section wurde am 19. September im deutschen pathologisch-anatomischen Institute in Prag vom damaligen Assistenten Dr. *Piering* vorgenommen und ergab folgenden Befund:

Körper klein, gracil gebaut, abgemagert. Die Hautdecken ikterisch, auf der Rückseite blassviolette Todtenflecke. Die *weichen Schädeldecken* ziemlich blutreich. Die Dura mater wenig gespannt, in den Sinus wenige Coagula. Die durchweg zarten inneren Meningen von der Oberfläche des Gehirns leicht abziehbar. Die Hirnsubstanz weich, ohne pathologische Veränderungen. Die basalen Hirnarterien zart.

Die Schleimhaut der *Halsorgane* blassbläulich, die Trachea leer. Die beiden *Lungen* nur theilweise adhärent. Die rechte Lunge etwas voluminöser, ihr Gewebe starr pneumonisch verdichtet, auf dem Durchschnitt von gelblichgrauer Farbe. Die gleichen Veränderungen im Unterlappen der linken Lunge. Das Gewebe im linken Oberlappen lufthaltig, oedematös, von mittlerem Blutgehalt. Das *Herz* klein, schlaff, die Klappen zart, schlussfähig Die Intima der Aorta rauh, mit verkalkten Plaques besetzt. Oesophagus unverändert. Im Unterleib gewöhnliche Situation der Eingeweide. Die *Leber* gross, wenig blutreich, die Gallenblase mit dem Colon transversum durch zarte Bindegewebsstränge verwachsen, in ihr dunkle Galle. Die grossen Gallengänge durchgängig. Die *Milz* klein, schlaff, blutleer. Die *Nieren* unverändert. Das *Genitale* von dem Alter entsprechender Beschaffenheit. Die Schleimhaut des Uterus in allen Theilen verdickt, stellenweise leicht gewulstet und geröthet, im Cervix dünnflüssiges Sekret. *Magen* und *Darm* wenig ausgedehnt. Die Schleimhaut allenthalben blass. Inhalt zumeist breiig, theilweise namentlich in den unteren Abschnitten lehmfarben. *Pancreas* derb.

Die pathologisch-anatomische Diagnose lautete: *Pneumonia crouposa pulmonis dextri et lobi inferioris pulmonis sinistri in stadio hepatisationis griseae. Icterus. Endometritis cat. chronica.*

Da die Kranke die kurze Zeit, welche sie vor ihrem Tode im allgemeinen Krankenhause zubrachte, besinnungslos war, konnte eine genügende Untersuchung betreffs ihres Ohrenleidens nicht

Digitized by Google
Original from UNIVERSITY OF CALIFORNIA
Generated on 2019-07-10 15:47 GMT / http://hdl.handle.net/2027/uc1.b3743155
Public Domain in the United States, Google-digitized / http://www.hathitrust.org/access_use#pd-us-google

mehr vorgenommen werden. Erkundigungen, welche ich nachträglich bei ihren Verwandten einzog, ergaben, dass sie, als sie 40 Jahre alt, heirathete, schon hochgradig schwerhörig war, so dass man schon damals in nächster Nähe laut auf sie schreien musste, wenn sie verstehen sollte und schon damals auf einige Schritte Entfernung laute Sprache nicht mehr verstand. Die Ursache des Leidens soll nach ihrer Angabe ein Fall gewesen sein. Wann und wie dieser stattfand, war unbekannt. Häufig litt sie an Ohrensausen, Schmerzen im Kopf und Verlegtsein der Ohren, häufig auch an Ohrenfluss, der zu Zeiten übelriechend war. An Schwindel soll sie nicht gelitten haben. Das Gehör blieb gleich bis zu ihrem Tode. Auch an Stockschnupfen und öfterer Verstopfung der Nase soll sie gelitten haben und soll ihr Geruchsvermögen vermindert gewesen sein. Sonst war sie immer kräftig und gesund, bis sie 14 Tage vor ihrem Tode an Lungenentzündung erkrankte.

Die beiden Gehörorgane kamen mir zur Untersuchung leider erst 2 Tage später zu und waren inzwischen im Eiskasten aufbewahrt worden. Sie waren schon etwas faul.

Rechtes Gehörorgan.

Abgelaufene Mittelohrentzündung. Lageveränderung der Steigbügelfussplatte. Atrophie der Nerven im Endtheil der basalen Schneckenwindung. Fibrom des N. acusticus.

Makroskopischer Befund. Die Dura mater über dem Felsenbein ziemlich fest adhärent und blutreich. Im äusseren Gehörgang kein Sekret, das Trommelfell glänzend, ziemlich stark nach innen gespannt, die periphere Zone desselben sehr stark getrübt, einzelne grössere Gefässe injicirt, der Hammergriff um seine Achse mehr nach vorn gedreht. In der Paukenhöhle eine mässige Menge einer blutig serösen Flüssigkeit, die Schleimhaut überall, sowie auch die des Antrums zart, Gehörknöchelchen anscheinend beweglich (?). Neben dem Antrum nur diploetische Zellen von geringer Grösse im Warzenfortsatz.

Die Präparate wurden in Müller'scher Flüssigkeit gehärtet und in 5% Salpetersäurelösung entkalkt.

Mikroskopischer Befund. Tuba Eustachii. Die Schleimhaut der knorpeligen, sowie die der knöchernen Tuba mässig verdickt durch Bindegewebszunahme. Drüsen fanden sich nur mässig zahlreich in der medialen Wand in dem an das pharyngeale Ostium grenzenden Theil.

Digitized by Google
Original from UNIVERSITY OF CALIFORNIA
Generated on 2019-07-10 15:47 GMT / http://hdl.handle.net/2027/uc1.b3743155
Public Domain in the United States, Google-digitized / http://www.hathitrust.org/access_use#pd-us-google

Trommelfell. Eine starke Hyperplasie des Bindegewebes der Schleimhautschicht in der intermediären Zone, entsprechend der oben beschriebenen starken Trübung dieses Theils.

Paukenhöhle. Die Schleimhaut der Paukenhöhle ist von normaler Dicke und anscheinend nicht pathologisch verändert, auch sind ihre Gefässe stark gefüllt. Dünne Bindegewebsbündel sind ausgespannt zwischen den Wänden der Nische des runden und ovalen Fensters und eins auch zwischen dem hinteren Steigbügelschenkel und der hinteren Wand der Nische. Die Steigbügelbasis ist in ihrer vorderen Hälfte stark nach aussen gegen die Paukenhöhle zu gerückt, während die hintere Hälfte wieder mehr nach innen gegen den Vorhof zu gerückt erscheint. Jedoch ist ersteres in bei weitem höheren Grade der Fall, als letzteres. Dabei sind die erwähnten Hälften der Steigbügelbasis gleichfalls entsprechend gekrümmt, und zwar erstere stark konvex nach aussen und letztere mässig konvex nach innen. Die Fasern des Ringbandes sind darum auch besonders im vorderen unteren Theil stark nach aussen gerichtet und dasselbe wie gedehnt oder verlängert, und ist auch die schmale Knochenhöhle, an der es sich daselbst befestigt, etwas nach aussen gerichtet. Das *Nebentrommelfell* war dünner (atrophisch) und was noch in den Bereich des Normalen gehört, durch einen Faserzug oder besser gesagt eine Membran, die von der medialen Wand der Nische ausging, nach aussen gespannt. Zwischen dieser Membran und dem vorderen Theil des Nebentrommelfells einerseits und der medialen Wand der Nische andrerseits bleibt ein Raum, der mit spärlichem, grossmaschigem Bindegewebe ausgefüllt ist. Dieses Bindegewebe nun zeigte reichliches Pigment, das auch die Membran selbst nach aussen durchsetzte und ebenso auch die Membrana tympani secundaria da, wo sie sich unmittelbar an die Lamina spiralis ossea der basalen Schneckenwindung ansetzt. In dem hintersten Theil, wo der Faserzug sich nahe dem Rande ansetzt und es nicht mehr nach aussen spannt, erschien das Nebentrommelfell dünner und länger und war in seiner Mitte mehrmals gefaltet. Es war an seiner inneren Seite eine dünne Schicht Celloidin angelegen, das bei seiner Erstarrung wahrscheinlich diese Faltung des Nebentrommelfells verursachte. Ob es hier auch nach aussen gebaucht war, wäre der Länge desselben entsprechend anzunehmen, aber ist am Präparat nicht mehr nachzuweisen. Der M. tensor tympani und stapedius zeigten keine bemerkenswerthen Abweichungen vom gewöhnlichen Verhalten.

Inneres Ohr. Im *inneren Gehörgange* fand sich eine nahezu

Digitized by Google
Original from UNIVERSITY OF CALIFORNIA
Generated on 2019-07-10 15:47 GMT / http://hdl.handle.net/2027/uc1.b3743155
Public Domain in the United States, Google-digitized / http://www.hathitrust.org/access_use#pd-us-google

das ganze Lumen desselben einnehmende Geschwulst, welche nach innen bis nahe zur Mündung, nach aussen bis nahe zum Fundus des Gehörganges reichte und in den Nervus acusticus eingebettet lag, so dass nach vorne sie nur noch wenig Nervenfasern von dem Periost des inneren Gehörganges schieden, während nach hinten noch grössere Nervenmassen erhalten waren. Die Geschwulst sass also seitlich im Nervus acusticus und reichte bis an den Nervus facialis heran, der wohl komprimirt, aber erhalten war. Die Geschwulst bildete eine zusammenhängende Masse, die nach den meisten Seiten scharf begrenzt, an mehreren Stellen aber zwischen die umgrenzenden Nervenfasern hineingewuchert war. Ihrer Zusammensetzung nach bestand sie zum grössten Theil aus spindelzelligen Elementen, deren Kerne nur in den centralen Theilen der Geschwulst spärlicher zu finden waren. Gegen die Peripherie zu fanden sich weniger langgestreckte, sondern mehr rundliche Zellen. Die einzelnen Zellen, die die Geschwulst bildeten, waren in koncentrisch geschichteten Bündeln angeordnet, von denen wieder mehrere durch einen breiten Ring von gleicher Beschaffenheit zusammengehalten wurden. Nervenelemente konnte ich mit Ausnahme der schon erwähnten Randzonen, in denen die Geschwulst zwischen die Nerven hineingewuchert war, in der Geschwulst nicht nachweisen.

In der *Schnecke* war in der basalen Windung und zum Theil auch noch in dem angrenzenden Theil der mittleren die Lamina spiralis ossea auffällig schmäler und ihre beiden Blätter näher aneinander gerückt, wodurch der Zwischenraum zwischen ihnen verkleinert war. In der oberen Hälfte der Schnecke waren die Nervenstämmchen der Lamina spiralis von normaler Stärke, in der unteren aber waren sie ungewöhnlich schmächtig, und fanden sich im Endtheil der basalen Windung nur mehr spärliche Fasern, die sich nach der Weigert'schen Kupfermethode im Vergleich zu den Nerven der Spitze nur schwach färbten. In derselben beträchtlichen Ausdehnung waren auch der Inhalt des Canalis ganglionaris pathologisch verändert. Es fanden sich in demselben die Ganglienzellen an Zahl bedeutend vermindert und schienen die vorhandenen auch bedeutend ärmer an Protoplasma zu sein, als im oberen Theil der Schnecke. Vom Rosenthal'schen Kanal aus zogen dann in den atrophischen Partien schmächtige Nervenbündel in den inneren Gehörgang, normal starke in den gesunden Theilen der Schnecke. Ueber das Corti'sche Organ wage ich nur anzugeben, dass es im basalen Theil der Schnecke mehr deformirt war und daselbst viel

Digitized by Google
Original from UNIVERSITY OF CALIFORNIA
Generated on 2019-07-10 15:47 GMT / http://hdl.handle.net/2027/uc1.b3743155
Public Domain in the United States, Google-digitized / http://www.hathitrust.org/access_use#pd-us-google

niedriger erschien, als in den oberen Windungen. Die Stria vascularis zeigte einen grossen Pigmentreichthum, ebenso wie auch die periostale Bekleidung der Lamina spiralis in der Scala vestibuli, weniger Pigment fand sich in der Scala tympani. Zahlreiche Corpora amylacea, welche sich in der periostalen Bekleidung der Schneckenwasserleitung fanden, verlegten das Lumen dem Anscheine nach vollständig. Im Vorhof und den Bogengängen keine auffälligen Veränderungen. Auch in ersterem ziemlich reichliches Pigment.

In diesem Gehörgange fand sich also eine bindegewebige Verdickung der Schleimhaut der Tuba Eustachii und des Trommelfells, eine hochgradige Dislokation und eine entsprechende Krümmung der Fussplatte des Steigbügels, eine Atrophie des Nebentrommelfells, eine Degeneration des Cortischen Organs im Endtheil der basalen Schneckenwindung und ebendort auch eine Atrophie der Nerven der Lamina spiralis, der Ganglien des *Rosenthal*'schen Kanals und weiterhin der Nerven, die aus diesem zum Nervenstamm im inneren Gehörgang ziehen, endlich eine Geschwulst (Fibrom) im Stamm des Hörnerven im inneren Gehörgang.

Leicht sind die Verdickungen der Schleimhaut der Paukenhöhle und der Eustachischen Röhre durch eine vorausgegangene Entzündung zu erklären; schwieriger die *Dislokation der Fussplatte des Steigbügels.* Für deren Zustandekommen könnten mehrere Möglichkeiten in Betracht gezogen werden, zumal uns die histologische Untersuchung darüber nicht genügend Aufschluss giebt. Einmal könnte durch einen Ueberdruck von Seiten der Perilymphe des Labyrinths der Steigbügel nach aussen gedrängt sein. Dafür würde die reichliche Anhäufung von geschichteten Körpern im Aquaeductus cochleae sprechen, die leicht zu einer Verstopfung dieses führen konnte. Dagegen aber zwei Gründe, einmal die Lage der hinteren Hälfte der Fussplatte, die, wenn auch nur mässig, nach einwärts gerückt war und dann die normale Lage des Nebentrommelfells. Ueber letztere konnte allerdings kein sicherer Aufschluss gewonnen werden und liessen sich die angegebenen Verhältnisse über seine Lage auch im gegentheiligen Sinne verwerthen. Dann könnte man daran denken, dass es sich um eine angeborene Anomalie handle. Dagegen würde sprechen, dass das Gehörorgan sonst vollkommen normal entwickelt war. Endlich wäre es möglich und das scheint mir das wahrscheinlichste zu sein, dass durch die Entzündung des Mittelohrs, die bei der Kranken wahrscheinlich schon in der Kindheit aufgetreten war, es zu einer Contructur des Steig-

Digitized by Google
Original from UNIVERSITY OF CALIFORNIA
Generated on 2019-07-10 15:47 GMT / http://hdl.handle.net/2027/uc1.b3743155
Public Domain in the United States, Google-digitized / http://www.hathitrust.org/access_use#pd-us-google

bügelmuskels kam, die nach Ablauf der Entzündung stabil blieb. Degenerative Veränderungen im Muskel wurden allerdings vermisst, es brauchen aber solche gar nicht vorhanden zu sein, falls noch eine geringe Beweglichkeit des Steigbügels erhalten geblieben war. Möglicherweise könnte man auch an eine Verwachsung der Sehne mit dem Rande des Loches der Eminentia pyramidalis denken, durch welches der Muskel seine Sehne zum Steigbügel schickt. Diese Dislokation musste nach ihrer Form, nach dem Verhalten des Ringbandes, der Fussplatte und des Knochenrandes, an dem das Ringband befestigt ist, wahrscheinlich schon seit früher Jugend bestehen, da später derartige Verbiegungen des Knochens nicht mehr zu Stande gekommen wären. Auch spricht dieser Befund dagegen, dass die Lageveränderung der Fussplatte erst künstlich nach dem Tode hervorgebracht worden wäre.

Was die *Atrophie der Nerven* in der basalen Schneckenwindung betrifft, so könnte diese auf Rechnung der Geschwulst im inneren Gehörgang gesetzt werden, welche die Nerven komprimirte und zum Schwinden brachte. Ich möchte jedoch diese Wirkung nicht zu hoch anschlagen und ausserdem noch an eine andere Ursache denken. Einmal scheint mir das Alter der Geschwulst kein so hohes zu sein, wie die hochgradige Schwerhörigkeit nach der Krankengeschichte. Dann fand sich auch im anderen Ohre, wie ich gleich im voraus angeben will, eine ähnliche Atrophie, ohne dass eine Geschwulst im Gehörnerven vorhanden gewesen wäre, und endlich finden wir in der Feststellung des Steigbügels in der angegebenen abnormen Lage Ursache für das Zustandekommen einer Nervenatrophie durch Inaktivität.

Die Geschwulst im Gehörnerven war ein *Fibrom*, wie solche schon einige in der Literatur beschrieben sind. So von *Fleischmann*[1]) und *Lévêque Lasource*[2]). Dann sagt *Gruber*[3]), an der Scheide des Hörnerven entwickeln sich zuweilen Fibrome. Es dürfte nach diesen spärlichen Angaben das Fibrom des N. acusticus zu den grössten Seltenheiten gehören.

Linkes Gehörorgan.

Abgelaufene eitrige Mittelohrentzündung mit Bildung zahlreicher Cysten und cystenartiger Hohlgänge. Cholesteatom des äusseren Gehörgangs. Atrophie der Nerven in der Schnecke.

[1]) *Hufeland's* Journal der prakt. Heilkunde. 1849. I. S. 114.

[2]) *Lincke,* Handbuch der Ohrenheilkunde Bd. I. S. 651.

[3]) *Gruber,* Lehrbuch der Ohrenheilkunde. 2. Auflage. S. 620.

Digitized by Google
Original from UNIVERSITY OF CALIFORNIA
Generated on 2019-07-10 15:47 GMT / http://hdl.handle.net/2027/uc1.b3743155
Public Domain in the United States, Google-digitized / http://www.hathitrust.org/access_use#pd-us-google

Makroskopischer Befund: Die Dura mater über dem Schläfebein ziemlich fest adhärent und blutreich. Im äusseren Gehörgang reichlich Cerumen, unter dem man nach seiner Entfernung auf eine cholesteatomatöse Masse stösst. An der unteren Wand des knöchernen Gehörgangs eine linsengrosse Lücke, durch die man auf die glänzenden Membranen des Cholesteatomes sieht. Die Fissura petroso-squamosa zeigt in ihrem äussersten Theil eine grössere Lücke, die aber nicht von dem Cholesteatom herrührt. Nach Entfernung des Tegmen tympani sieht man im Antrum, dasselbe ausfüllend, eine gelbe, stark geschwollene, wie sulzige Schleimhaut, welche mit einem dünnen, wässerigen Sekret bedeckt ist. In dem äussersten Theil des Tegmens ist der Knochen nur ganz dünn und findet man hier angrenzend und die zelligen Hohlräume des innersten Theils der oberen knöchernen Gehörgangswand erfüllend ein Cholesteatom, dessen Oberfläche weiss und perlmutterglänzend und mit kleinen rundlichen Höckern besetzt ist. Beim Abtrennen des Felsentheils vom Schuppentheil des Schläfebeins ging glücklicherweise die Trennung so vor sich, dass das Cholesteatom mit dem äusseren Gehörgang den einen Theil bildete, während das Trommelfell mit der Paukenhöhle am Felsentheil blieb. Am Cholesteatom sieht man an der glänzenden Oberfläche den deutlichen Abdruck des Trommelfells, des kurzen Hammerfortsatzes und des Hammergriffs. Entsprechend dem hinteren oberen Quadranten jedoch ist die Oberfläche nicht glatt, sondern zeigt daselbst mehrere kleine, rundliche, gleichfalls perlmutterartig glänzende Erhabenheiten. Das eigentliche Trommelfell ist an seiner äusseren Oberfläche abgeflacht, von gelblicher Farbe, wie wenn Eiter durchschimmern würde und ist in seinem hinteren oberen Quadranten sehr dünn (entsprechend den Erhabenheiten im äusseren Theil), so dass die gelbe sulzige Schleimhaut daselbst durchscheint. Das Trommelfell scheint mit der inneren Paukenhöhlenwand mehrfach fest verwachsen zu sein, weshalb von einer weiteren Abtrennung desselben vom Felsentheil Abstand genommen werden muss. Die äussere Wand der knöchernen und ein Theil der knorpeligen Tuba sind am Präparate erhalten, die Tuba ist normal durchgängig. Ausser dem Antrum ist der übrige knöcherne Warzenfortsatz, sowie auch die untere Wand der Paukenhöhle sklerotisch. Der innere Theil wurde in Müller'scher Flüssigkeit gehärtet, in Salpetersäurelösung entkalkt und der mikroskopischen Untersuchung unterzogen, der äussere Theil aber in Alkohol aufbewahrt.

Digitized by Google
Original from UNIVERSITY OF CALIFORNIA
Generated on 2019-07-10 15:48 GMT / http://hdl.handle.net/2027/uc1.b3743155
Public Domain in the United States, Google-digitized / http://www.hathitrust.org/access_use#pd-us-google

Mikroskopischer Befund: a) *Mittelohr.* In der knöchernen Tuba und in dem vorderen Theil der Paukenhöhle ist die Schleimhaut etwas verdickt, zeigt stellenweise Spindelzellen und stellenweise auch eine mässige entzündliche Infiltration. Mehr verdickt erscheint sie an der hinteren Hälfte des Promontoriums und besonders zwischen den beiden Fensternischen und an der Innenseite des Trommelfells. An letzterem besteht sie aus einem festen, fibrösen Gewebe. Am Trommelfell fehlt die Epidermisschicht, welche, wie oben erwähnt, an dem Cholesteatom hängen blieb, während von der Cutis stellenweise Reste erhalten sind. Zwischen der äusseren und inneren Wand der Paukenhöhle finden sich mehrere Adhäsionen und zwar zunächst einige schmälere in der vorderen Hälfte der Paukenhöhle, zwischen dem Hammergriff und dem Promontorium, zwischen dem Promontorium, dem äusseren Rand des Eingangs zur Nische des runden Fensters und der unteren Wand, endlich mehrere breite zwischen Hammergriff und innerer Wand und zwischen Trommelfell, absteigendem Ambosschenkel, Steigbügel und innerer Wand. Zwischen diesen bandförmigen Adhäsionen ist die Paukenhöhle erfüllt mit einem theils fibrösen, zellarmen, theils spindelzellenreichen, theils aber auch lockeren, weitmaschigen Bindegewebe. Eine 3. Veränderung endlich, die sich in der Schleimhaut der Paukenhöhle vorfand, war die Anwesenheit von zahlreichen cystischen Hohlräumen und Hohlgängen, die sämmtlich mit Cylinder- oder einem kubischen Epithel ausgekleidet und mit grossen schleimig entarteten Zellen, theils auch mit einer gelb tingirten, aus abgestossenen Zellen bestehenden Masse ausgefüllt waren. Diese Cysten hatten eine sehr verschiedene Form und Grösse. Es gab grössere, mehr rundliche zwischen den Steigbügelschenkeln, in der Nische des runden Fensters, im Sinus tympani und zwischen den breiten Verwachsungsbändern zwischen den Wänden der Paukenhöhle. Ausser diesen grösseren aber gab es meist in deren unmittelbaren Nachbarschaft eine Unmasse kleinerer, die aus verschieden verzweigten Hohlgängen bestanden, an denen sich oft ein direkter Zusammenhang mit den grösseren Hohlräumen nachweisen liess, so dass sie als Ausbuchtungen und Ausstülpungen der grösseren Cysten anzusehen sind. Zahlreiche kleinere Cysten fanden sich auch in der Schleimhaut des Trommelfells, so in der Nähe des hinteren oben, vorderen oberen und hinteren unteren Trommelfellrandes und hatten auch diese eine verschiedene Form. Meist waren sie ziemlich lang gestreckt und nur stellenweise rundlich. In der Warzenhöhle war die Schleimhaut ähnlich wie

Digitized by Google
Original from UNIVERSITY OF CALIFORNIA
Generated on 2019-07-10 15:48 GMT / http://hdl.handle.net/2027/uc1.b3743155
Public Domain in the United States, Google-digitized / http://www.hathitrust.org/access_use#pd-us-google

in der vorderen Hälfte der Paukenhöhle, mässig verdickt, mit Spindelzelleneinlagerung, und fanden sich auch hier Cysten von mittlerer Grösse an einzelnen Stellen und zwar immer mehrere neben einander gelagert. Der äussere Theil der Nische des runden Fensters war mit Bindegewebe, das gleichfalls zahlreiche cystenartige Hohlräume enthielt, ausgefüllt. Im inneren Theil fanden sich ähnliche Verhältnisse, wie im rechten Gehörorgane. Auch hier fanden sich in dem Zwischenraume zwischen Nebentrommelfell und der an demselben adhärirenden und sie nach aussen spannenden Membran grosse Massen von Pigment, grössere als rechts, die direkt durch das Nebentrommelfell mit dem Pigment des Innenraumes des Labyrinthes in Zusammenhang standen.

Der äussere Theil mit dem Cholesteatom wurde, da es nicht nothwendig schien und, um das Präparat zu erhalten, nicht weiter histologisch untersucht.

b) *Inneres Ohr.* In der Schnecke fand sich eine Abnahme der Stärke der Nervenbündel in ihrem Verlauf in der Lamina spiralis. Diese Abnahme an Stärke war in den oberen Windungen der Schnecke nur in mässigem Grade vorhanden und betrug, mit dem Mikrometerokular gemessen, beiläufig $^1/_4$ der normalen Stärke. In höherem Grade ausgesprochen war sie in der basalen Windung und zwar besonders im Endtheil derselben, wo zum Schluss nur noch vereinzelte Fasern nachzuweisen waren. Auch fanden sich die Laminae spirales selbst schmäler als im normalen Zustande und war auch dies wieder besonders in der basalen Windung sehr in die Augen fallend. Der Nervenschwund erstreckte sich auch in den Canalis ganglionaris hinein und waren in der basalen Windung eine geringere Zahl von Ganglienzellen zu finden als sonst. Das Cortische Organ war, ebenso wie die Epithelzellen im Ductus cochlearis in der Spitzen- und mittleren Windung gut erhalten, ja sogar auffällig gut (die Präparate kamen erst den 3. Tag nach dem Tode zur Untersuchung), in dem oberen Theil der basalen Windung waren nur wenige und undeutliche Zellen vom Cortischen Organ vorhanden und fehlten diese in der übrigen basalen Windung vollständig, ebenso wie auch die Membrana Corti und Reissneri, während die Epithelien der äusseren Wand des Ductus cochlearis und selbst stellenweise die im Sulcus spiralis internus sich erhalten zeigten. Ausserdem fand sich in beiden Treppen, besonders aber in der Vorhofstreppe reichliches Pigment in der periostalen Auskleidung dieser und auf der der Vorhofstreppe zugekehrten Seite der Reissner'schen Membran. Im Ductus cochlearis

Digitized by Google
Original from UNIVERSITY OF CALIFORNIA
Generated on 2019-07-10 15:48 GMT / http://hdl.handle.net/2027/uc1.b3743155
Public Domain in the United States, Google-digitized / http://www.hathitrust.org/access_use#pd-us-google

lag das Pigment nur in den Zellen der Stria vascularis, deren Gefässe im Querschnitt breit und mit Blut gefüllt waren. Reichliches Pigment fand sich auch im perilymphatischen Raume des Vorhofs. Zahlreiche geschichtete Körperchen, sogenannte Corpora amylacea, lagen im Aquaeductus cochleae. Er war an seiner Schneckenmündung hochgradig verengt durch einen länglich runden Körper, der die Mündung nahezu verlegte. Ein anderer, kleinerer lag etwas höher an der Innenseite der Paukentreppe der Schnecke und andere von länglicher Form lagen zahlreich in der Schneckenwasserleitung selbst.

Im *Vorhof* und den *Bogengängen* fand ich keine pathologischen Veränderungen. Im inneren Gehörgange gleich wie in der Schneckenwasserleitung ähnliche zahlreiche geschichtete Körper. Eine irgend auffallige Verkleinerung des Gehörnerven war nicht nachzuweisen.

Die Bildung des *Cholesteatoms im äusseren Gehörgange* erklärt sich ganz in derselben Weise, wie ich[1]) sie für einen grossen Theil der Cholesteatome des Mittelohres beschrieb. Nur ist hier die Sache insofern einfacher, als nicht erst Epidermis von anderswoher hereinwachsen muss, und es brauchte nur die schon vorhandene Epidermisbekleidung des Trommelfells und des inneren Theils des Gehörgangs durch die lange dauernde Entzündung der Paukenhöhle in stärkere Wucherung zu gerathen. Die sich fort und fort abstossenden Hornschichten sammelten sich in concentrisch geschichteten Massen an und es entstand dann so eine Masse, wie wir sie in unserem Falle sahen, welche zu Usur des Knochens der Gehörgangswände führte und bei fortschreitendem Wachsthum auch noch weitere Zerstörungen hätte herbeiführen können. In der Literatur findet sich eine grössere Anzahl von Cholesteatomen des äusseren Gehörgangs verzeichnet; so wurde eine grössere Anzahl (18) von *Toynbee* secirt, aber *Schwartze*[2]) bezweifelt mit Recht, dass alle diese Fälle auch wirklich vom äusseren Gehörgang ausgingen. Aehnliches gilt auch von den Fällen, die *Weil*[3]), *Graf*[4]) und *Wette*[5]) als desquamative Entzündungen des äusseren Gehörgangs beschrieben. Auch diese blieben nicht alle auf das äussere Ohr beschränkt und sind auch nur klinisch beobachtet. Ferner

---

[1]) Arch. f. Ohrenheilkunde XXVII Bd., S. 42. 1888, und Zeitschrift für Heilkunde XI Bd., S. 89, 1890.

[2]) *Schwartze*, Die chirurgischen Krankheiten des Ohres. S. 105.

[3]) Monatsschrift für Ohrenheilkunde. XV. Bd. S. 65.

[4]) Monatsschrift für Ohrenheilkunde. XV. Bd. S. 206.

[5]) Monatsschrift für Ohrenheilkunde. XVI. Bd. S. 33.

Digitized by Google
Original from UNIVERSITY OF CALIFORNIA
Generated on 2019-07-10 15:48 GMT / http://hdl.handle.net/2027/uc1.b3743155
Public Domain in the United States, Google-digitized / http://www.hathitrust.org/access_use#pd-us-google

beschrieben *Buck*[1]) und *Küpper*[2]) je einen solchen Fall. In mehreren neuen Lehrbüchern vermissen wir daher eine Beschreibung des Cholesteatoms des äusseren Gehörgangs ganz, in einigen wieder, so in dem von *Hartmann*[3]), *Gruber*[4]), wird gleichwie dies schon *Wreden*[5]) gethan, eine desquamative Entzündung des äusseren Gehörgangs beschrieben, die, wenn sie nicht behandelt wird, im Endstadium denselben Befund geben dürfte, wie unser Fall. Bei dieser Unklarheit der Anschauungen über diese Krankheitsform scheint mir der beschriebene Fall zur Sicherstellung des Vorkommens eines Cholesteatoms des äusseren Gehörgangs, ohne dass Cholesteatom auch im Mittelohr vorhanden zu sein braucht, bemerkenswerth zu sein. In dem soeben erschienenen Lehrbuch der pathologischen Anatomie des Gehörorganes von *Steinbrügge* wird gleichfalls ein Fall von Obturation des Gehörgangs durch gleiche Massen beschrieben und den *Wreden*'schen Fällen von Keratosis obturans an die Seite gestellt. Obzwar die Pathogenese eine gleiche ist, wie in dem von mir beschriebenen, unterscheidet er sich dadurch, dass noch keine Usur der angrenzenden Knochen und kein Hineinwachsen in die Mittelohrräume vorhanden war.

Eine zweite Veränderung, die oben beschrieben wurde, waren die vielen Adhäsionen und die zahlreichen *cystenartigen Hohlgänge und Hohlräume*, welche wahrscheinlich sämmtlich unter einander communicirten. Sie dürften in dieser Ausdehnung über die ganze Paukenhöhle gewiss nur selten zur Beobachtung kommen. Ihre Entstehung erklärt sich analog den schon von *Politzer*[6]) und *Wendt*[7]) gegebenen Erklärungen in der Weise, dass durch die lange dauernde Entzündung und Eiterung die Paukenhöhlenschleimhaut granulirte, die Granulationen der gegenüberliegenden Wände mit einander verwuchsen und so Brücken und Bänder gebildet wurden. In sämmtliche Räume zwischen den Bindegewebsbrücken und in die Lücken dieser selbst wuchs nun das stellenweise erhalten gebliebene Epithel der Paukenhöhle hinein und kleidete sie aus, so dass an manchen Stellen gar kein Hohlraum vorhanden war, sondern nur ein Zapfen aus Epithel mitten im Bindegewebe.

[1]) Arch. f. Ohrenheilkunde. Bd. VII. S. 76.

[2]) Arch. f. Ohrenheilkunde. Bd. XI. S. 19.

[3]) *Hartmann*, Die Krankheiten des Ohres. 3. Auflage. S. 95.

[4]) *Gruber*, Lehrbuch der Ohrenheilkunde. 2. Auflage. S. 302.

[5]) Arch. f. Augen- und Ohrenheilkunde. III. Bd. S. 91 (citirt nach *Hartmanns* Lehrbuch).

[6]) Wiener allgem. med. Zeitung 1870. No. 9.

[7]) Arch. für Heilkunde. Bd. XIV. S. 270.

Digitized by Google
Original from UNIVERSITY OF CALIFORNIA
Generated on 2019-07-10 15:48 GMT / http://hdl.handle.net/2027/uc1.b3743155
Public Domain in the United States, Google-digitized / http://www.hathitrust.org/access_use#pd-us-google

Die dritte und wichtigste Veränderung, die *Atrophie der Nerven in der Lamina spiralis und der Ganglienzellen im Rosenthal'schen Kanal* könnte in verschiedener Weise erklärt werden. Einmal als Inactivitätsatrophie, wofür die hochgradigen pathologischen Veränderungen der Paukenhöhle und des äusseren Gehörgangs, welche die Schallleitung zum Labyrinthe sehr erheblich behinderten, sprechen würden. Dann könnte man daran denken, dass sie durch Entzündung entstanden sei. Als Residuum dieser wäre das Pigment zu deuten, das sich in der Nische des runden Fensters ungemein reichlich fand und durch die Membran des runden Fensters bis in den Innenraum des Labyrinths zu verfolgen war. Die Lamina spiralis liegt daselbst unmittelbar an und konnte die Entzündung also leicht hier eindringen. Die Communication des Pigments würde auch auf eine Communication der Gefässe des Labyrinths mit denen in der Nische des runden Fensters schliessen lassen, die wahrscheinlich nur bei stärkerer Blutfülle der Gefässe in Folge der Entzündung mehr in Erscheinung tritt. Es ist auch eine derartige Communication von *Cassebohm*, *du Verney* und *Triquet*[1]) bereits nachgewiesen. Ich selbst habe ein Gehörorgan, bei dem Prof. *Chiari* die Carotis externa injicirt hatte, daraufhin untersucht, konnte aber an diesem einen Schläfebein den Zusammenhang nicht nachweisen, was gegen die Richtigkeit der früheren Beobachtungen allerdings nichts beweist. Möglich, dass auch beide diese Momente zugleich wirkten. Endlich könnte man noch daran denken, dass durch die Verlegung des Aquaeductus cochleae Veränderungen in der Perilymphe, so z. B. bezüglich ihrer Menge auftreten, die gleichfalls auf die Function und vielleicht auch auf die Ernährung der Theile störend wirkten. Dagegen würde aber das normale Verhalten der Vorhofsnerven sprechen.

VII.

Narbe des Trommelfells. Starkes Einwärtsgerücktsein der hinteren Hälfte des Steigbügels. Gleichmässige Atrophie der Schneckennerven.

J. J., 50jähriger Taglöhner, war nach kurzer Krankheit auf der II. internen Abtheilung des allgemeinen Krankenhauses in Prag gestorben. Der Kranke gab auf Fragen Antwort und konnte deshalb bei ihm eine hochgradige beiderseitige Schwerhörigkeit nicht vorhanden gewesen sein (allerdings aber eine einseitige). Die Gehörorgane wurden erst an der Leiche von Dr. *Scheibe* aus

[1]) Siehe *Urbantschitsch*, Lehrbuch S. 235.

Digitized by Google
Original from UNIVERSITY OF CALIFORNIA
Generated on 2019-07-10 15:48 GMT / http://hdl.handle.net/2027/uc1.b3743155
Public Domain in the United States, Google-digitized / http://www.hathitrust.org/access_use#pd-us-google

München untersucht und fand er im rechten eine Narbe am Trommelfelle und starke Einziehung desselben, im linken eine starke Einziehung und Trübung des Trommelfells. Das rechte Gehörorgan wurde deshalb zur Untersuchung herausgenommen.

Die pathologisch-anatomische Diagnose lautete: *Necrosis flexurae sigmoideae e torsione. Peritonitis incipiens. Endocarditis chronica ad valvulas aortae et ad valvulam mitralem. Morbus Brightii chronicus gradus levioris.*

Makroskopiseher Befund des rechten Gehörorgans. Im äusseren Gehörgange nichts Abnormes. Das Trommelfell ist normal glänzend, stark nach innen gespannt, in der intermediären Zone in der hinteren Hälfte eine mässige Trübung, die Falten scharf ausgeprägt. Die Membrana flaccida ist stark nach innen gezogen und mit kleinen Lichtreflexen versehen. In der unteren Hälfte eine den vorderen unteren Quadranten vollständig einnehmende und auch in den hinteren unteren Quadranten noch hinüberreichende Narbe von nierenförmiger Gestalt mit einer Einbiegung entsprechend dem Ende des Hammergriffs. Die Narbe ist stark eingezogen, stark durchscheinend, zeigt mehrere radiäre Falten und mehrere diffuse Lichtreflexe. Nach unten reicht sie bis an den Annulus fibrosus, nach vorne oben bis in den vorderen oberen Quadranten. Dieser letztere Theil der Narbe ist weniger durchscheinend. Die Hammergriffgefässe sind injicirt, hellroth, darunter auch ein dunkelrothes vor dem Hammergriff. Das Hammergriffende erscheint nach vorne unten vom Hammergriff abgebogen zu sein und ist beweglich. Die Dura mater über dem Felsenbein ist stark hyperämisch. Nach Eröffnung der Paukenhöhle und des Antrums von oben erscheint deren Schleimhaut roth, aber nicht geschwollen. Eine breite Adhäsion zieht von der Sehne des Tensor zur vorderen Wand und eine vom Ambos und Steigbügel nach hinten, eine fadenförmige vom Amboskörper zur inneren Wand und auch um den Steigbügel finden sich mehrere kleinere Adhäsionen.

Das Präparat wird in Müller'scher Flüssigkeit gehärtet, in 5% Salpetersäurelösung entkalkt und in Celloidin eingebettet.

Histologischer Befund: Mittelohr. Die Schleimhautsauskleidung des Mittelohrs zeigte stellenweise eine mässige Verdickung durch Bindegewebszunahme, am hochgradigsten am Trommelfelle und zwar an dem erhaltenen Rest desselben. Hier erreichte die Schleimhaut eine Mächtigkeit von 260 μ und darüber. Die Gefässe der Schleimhaut stark gefüllt. Eigenthümlich ist auch das Verhalten des Randes der Narbe. Die Membrana propria war nach innen

Digitized by Google
Original from UNIVERSITY OF CALIFORNIA
Generated on 2019-07-10 15:48 GMT / http://hdl.handle.net/2027/uc1.b3743155
Public Domain in the United States, Google-digitized / http://www.hathitrust.org/access_use#pd-us-google

eingeknickt und noch eine Strecke weit, einen sehr spitzen Winkel mit dem normal verlaufenden peripheren Theil derselben bildend, zu verfolgen, und erst von da an begann das Narbengewebe, so dass also die Narbe fast ringsherum eine ziemlich tiefe Bucht mit dem Trommelfellrest bildete. In der Narbe selbst fand sich stellenweise Pigment. Das Grübchen über dem kurzen Fortsatz war dadurch entstanden, dass daselbst die Membrana flaccida mit dem Hammerhals durch Bindegewebe verwachsen war *(Schwartze)* und war auch der Zwischenraum zwischen dieser Membran und den Hammerhals ganz mit Bindegewebe ausgefüllt. Das Hammer-ambosgelenk zeigte nichts Abnormes, der Musculus tensor tympani enthält reichlich Fett und nur wenig Muskelfasern. Die Nische des runden Fensters ist durch eine dünne Membran von aussen abgeschlossen. In der Nische selbst findet sich an der medialen Wand reichlich Pigment an derselben Stelle, wie in dem vorigen Falle, und auch ebenso in der Membran des runden Fensters und in den angrenzenden Räumen der Lamina spiralis der basalen Windung. Der Steigbügel ist durch einige schmale bindegewebige Bänder mit den Seitenwänden der Nische verbunden und in seiner hinteren Hälfte stark in den Vorhof hineingerückt. Die hintere Hälfte der Fussplatte ist ausserdem stark konvex gegen den Vorhof zu ausgebogen. Auch das Ringband des Steigbügels schien pathologisch verändert zu sein. Die an den Knorpel grenzende Schicht des Bandes bestand aus grossen Zellen, um deren grossen längsovalen Kern sich ein breiter lichter Hof befindet und war das Gewebe zwischen diesen Zellen dunkel gefärbt und wie fein punktirt (beginnende Verkalkung?).

Die Schleimhaut der Warzenhöhle war ebenso wie die der Paukenhöhle etwas bindegewebig verdickt.

Inneres Ohr. In der *Schnecke* sind die Nervenbündel in ihrem Verlauf in der Lamina spiralis auffällig schmächtiger, als im normalen Gehörorgan und füllen dieselben auch den Spalt zwischen den Blättern der Lamina spiralis nur zum Theil aus. Am hochgradigsten ist dies in der basalen Windung ausgesprochen. Im übrigen findet sich in demselben ein lockeres, grossmaschiges Bindegewebe. Ebenso sind auch die Ganglienzellenlager im Rosenthal'schen Kanal nicht so dicht, wie im normalen. Die Schnecke enthält ausserdem sehr reichliches Pigment und zwar zunächst einmal in der Stria vascularis der ganzen Schnecke, dann in der periostalen Auskleidung der Schnecke, besonders in der Vorhofstreppe und im Modiolus. Im *Vorhof* und in den *Bogengängen*,

Digitized by Google
Original from UNIVERSITY OF CALIFORNIA
Generated on 2019-07-10 15:48 GMT / http://hdl.handle.net/2027/uc1.b3743155
Public Domain in the United States, Google-digitized / http://www.hathitrust.org/access_use#pd-us-google

sowie auch im *inneren Gehörgang* keine bemerkenswerthen pathologischen Veränderungen. Im Aquaeductus cochleae und im inneren Gehörgang Corpora amylacea in mässig reichlicher Anzahl.

Auch in diesem Falle dürfte es schwer sein, sicher zu entscheiden, wodurch die *Atrophie der Schneckennerven* bedingt wurde. Einmal könnte man daran denken, dass sich der Entzündungsprozess in der Paukenhöhle, der vorausgegangen war, durch die Membran des runden Fensters in die Lamina spiralis fortsetzte, und würde uns das Pigment, das sich daselbst fand, den Weg zeigen, den diese Entzündung ging. Dagegen spricht aber, dass die Atrophie in der basalen Windung zwar stärker ausgebildet, dass sie aber auch in den übrigen Windungen, wenn auch nur in mässigem Grade, entwickelt war. Dann würden die vorausgegangene Mittelohrentzündung, die Verdickung des Trommelfells, die Narbe desselben, die Fixirung des Hammerhalses, die Bänder um den Steigbügel, die Veränderungen des Ringbandes, das starke Einwärtsgerücktsein der hinteren Hälfte der Steigbügelfussplatte, die Membran vor der Nische des runden Fensters Momente genug bilden, die uns das Zustandekommen einer mässigen Inactivitätsatrophie in diesem Falle wahrscheinlicher machen würden. Auch das schon vorgeschrittene Alter des Patienten, er war 50 Jahre, könnte eventuell zur Erklärung in Betracht gezogen werden.

VIII.

Perforationen des Trommelfells. Sclerose der Schleimhaut der Paukenhöhle mit Cystenbildung und Verschluss beider Fensternischen mit Bindegewebe in Folge eitriger Entzündung des Mittelohrs und Labyrinths. Atrophie der Nerven der Schnecke.

B. Josepf, 31jähriger Mann, war nach der Angabe der ihn behandelnden Aerzte hochgradig schwerhörig, und zwar links mehr als rechts. Die Ursache dieser Schwerhörigkeit soll eine Ohrenentzündung, welche mit Ohrenfluss einherging und welche er in seiner Kindheit überstand, gewesen sein. Er starb im Prager Irrenhause. Die klinische Diagnose lautete: Tuberculosis chronica pulmonum praecique sinistrae. Tuberculosis intestini. Anoia. Die Sektion wurde am 5. Juli 1889 im deutschen pathol.-anatomischen Institute in Prag vorgenommen und lautete die pathologisch-anatomische Diagnose: *Tuberculosis chronica pulmonum, glandularum peribronchialium et intestini. Steatosis hepatis.*

Makroskopischer Befund des rechten Gehörorgans. Die Epidermis

Digitized by Google
Original from UNIVERSITY OF CALIFORNIA
Generated on 2019-07-10 15:48 GMT / http://hdl.handle.net/2027/uc1.b3743155
Public Domain in the United States, Google-digitized / http://www.hathitrust.org/access_use#pd-us-google

in der Tiefe des äusseren Gehörgangs hat sich abgelöst. Das Trommelfell war verdickt, keine Hammertheile an ihm zu unterscheiden, im vorderen unteren Quadranten nahe dem Rande befinden sich zwei kleine durch eine schmale Spange von einander getrennte Perforationen. In der Membrana flaccida und der angrenzenden oberen Gehörgangswand findet sich ein grösseres Loch, in das sich die Epidermis des äusseren Gehörganges hineinzieht. An der diesem Loch gegenüberliegenden inneren Wand findet sich jedoch Schleimhaut. Die Paukenhöhle wird von oben eröffnet, der Schuppentheil nicht abgetrennt. Das ganze Stück in Müller'scher Flüssigkeit gehärtet, in 5% Salpetersäurelösung entkalkt und in Celloidin eingebettet.

Mikroskopischer Befund. Mittelohr. In der Paukenhöhle war die Schleimhaut hochgradig verdickt und in ein fibröses Gewebe umgewandelt. Zahlreiche Cysten und cystenartige Hohlräume und Hohlgänge fanden sich in demselben, besonders aber in den beiden Fensternischen. An der oberen Wand der Nische des ovalen, vielmehr aber noch an der medialen und lateralen Wand der Nische des runden Fensters zeigte sich der Knochen unregelmässig ausgebuchtet, und diese Buchten sowie die Nischen selbst waren ausgefüllt mit Bindegewebe, das zahlreiche Cysten eingeschlossen enthielt. Im vorderen Theil der Nische des runden Fensters ging dieses Bindegewebe direkt in das Nebentrommelfell über und blieben nur in der hinteren Hälfte einzelne cystenartige Hohlräume an seiner äussern Seite von dem ursprünglichen Lumen übrig. Auch fand sich hier reichlich Pigment sowohl längs der lateralen als auch medialen Wand und entsprechend der letzteren auch wieder in der Membran des runden Fensters selbst. Letztere war konvex nach aussen ausgebogen, wahrscheinlich durch den Zug des an der äusseren Fläche angewachsenen Bindegewebes. Die Basis des Steigbügels war gleichfalls nach aussen gezogen und lag auf ihr nach aussen unmittelbar eine dicke Schicht fibrösen Gewebes auf. Im Facialkanal fand sich in seinem Verlauf durch die Paukenhöhle reichliches fibröses Gewebe um den Nerven, besonders aber an seiner äussern Seite. Der Nerv selbst erschien schmächtiger als normal und waren auch die einzelnen Nervenbündel hinter dem vorderen Knie durch starke Scheiden von Bindegewebe auseinandergedrängt. Ueber dem runden Fenster war auch der Knochen der äusseren Wand des Fallopischen Kanals durch die vorausgegangene Eiterung theils ganz zerstört, theils usurirt und unregelmässig ausgebuchtet. Am Trommelfell fand sich nach unten eine Perforation und war die Membrana propria unmittelbar über dem Annulus

Digitized by Google
Original from UNIVERSITY OF CALIFORNIA
Generated on 2019-07-10 15:48 GMT / http://hdl.handle.net/2027/uc1.b3743155
Public Domain in the United States, Google-digitized / http://www.hathitrust.org/access_use#pd-us-google

fibrosus nach innen umgeschlagen und der Rand der Perforation überhäutet. Das übrige Trommelfell und die knöcherne Tuba gingen mir bei der Präparation verloren. Die M. tensor tympani und stapedius enthielten nur noch wenige Muskelfasern. Im Warzenfortsatz Verdickung der Schleimhaut.

Inneres Ohr. In der Schnecke waren die Nerven im Endtheil der basalen Windung vollständig geschwunden und in dem engen Raume zwischen den Blättern der Lamina spiralis fand sich nur spärliches Bindegewebe. Weiter hinauf waren die Nerven zwar vorhanden, aber die Bündel waren sehr schmal, nahmen allmälig in der mittleren Windung an Stärke zu, waren aber selbst in der Spitze noch verschmälert. Nach *Weigert* färbten sich in der basalen Windung die Nerven nur sehr wenig, es fanden sich nur kleine schwarze Pünktchen statt der Markscheiden, daneben auch Fettkörnchenkugeln. In der mittleren Windung war die Zahl der degenerirten Nervenfasern eine geringe, und sehr schön waren die Nerven in der Spitzenwindung gefärbt. Das Cortische Organ war in den oberen Theilen der Schnecke gut erhalten (das Vorhandensein feinerer pathologischer Veränderungen ist damit natürlich nicht ausgeschlossen), an der Basis aber, da, wo auch die Nerven fehlten, bildete es nur einen Haufen von nicht gut differenzirbaren Zellen, der nur wenig erhöht war. Im Canalis ganglionaris waren die Ganglienzellen im Endtheil der basalen Windung sehr vermindert, stellenweise bis auf einzelne, und lagen diese dann in dem unteren resp. medialen Theil des Kanals, reichlicher wurden sie in der mittleren Windung, obzwar sie auch da noch nicht in normaler Zahl sich fanden, und nicht vermindert schienen sie in der Spitzenwindung zu sein. Reichliches Pigment lag besonders zwischen den Blättern der Lamina spiralis. Im Ligamentum spirale und zwar im basalen Endtheil der Paukentreppe fanden sich zackige Knochenspangen, die von den Knochen daselbst ausgingen, und, in der Gegend der runden Fenstermembran beginnend, ziemlich weit in die Paukentreppe hinaufreichten. Die Nerven im *inneren Gehörgange* zeigten keine Abweichung. In diesem und in der Schneckenwasserleitung lagen zahlreiche geschichtete Körperchen (Corpora amylacea).

Im *Vorhof* war die Knochenspange, die von der Macula cibrosa beginnend, an der äusseren Seite der Macula acustica des Utriculus manchmal zu finden ist, bedeutend länger und weiter nach innen reichend und in der Macula selbst, da, wo die Nervenbündel gegen die Oberfläche verlaufen, zeigte sich eine grössere Lücke, in der statt

Digitized by Google
Original from UNIVERSITY OF CALIFORNIA
Generated on 2019-07-10 15:48 GMT / http://hdl.handle.net/2027/uc1.b3743155
Public Domain in the United States, Google-digitized / http://www.hathitrust.org/access_use#pd-us-google

der Nervenbündel ein myxomatöses Bindegewebe zu finden war. Die Nerven waren sonst hier und in den Bogengängen von normaler Mächtigkeit.

Wir fanden in diesem Gehörorgane Perforationen des Trommelfells und der Membrana flaccida mit Zerstörung des angrenzenden Knochens, Sklerose der Schleimhaut der Paukenhöhle mit Cystenbildung in derselben, Fehlen der Steigbügelschenkel, Ausfüllung der beiden Fensternischen mit Bindegewebe, geheilte Caries des Knochens in den Fensternischen, eine Dislocation des Steigbügels und Ankylosirung desselben, und würden alle diese Veränderungen hinreichend sein, um eine bedeutende Behinderung der Schalleitung zum Labyrinthe und so eine consecutive Inactivitätsatrophie der Nerven hervorrufen zu können, zumal auch das Leiden bei dem 31jährigen Manne schon seit Kindheit gedauert hatte. Auffällig ist aber hier der hochgradige Schwund der Nerven und Ganglienzellen, wie er sich in früheren ähnlichen Fällen nicht in diesem Grade fand und dieser Umstand, sowie auch die Verhältnisse am runden Fenster, das Verwachsensein der Membran mit dem die Nische ausfüllenden Bindegewebe, ferner der Defekt zwischen den Nerven in der Macula acustica utriculi scheinen mir es wahrscheinlich zu machen, dass hier neben der eitrigen Mittelohrentzündung eine solche des inneren Ohrs vorhanden war, welche wahrscheinlich durch die Fenster übergeleitet wurde. Ob diese auch als Ursache des Nervenschwundes in der Schnecke zu betrachten ist, zumal schon seit Kindheit hochgradige Schwerhörigkeit bestanden haben soll, muss ich dahin gestellt sein lassen, da an dem Präparate dafür ein sicherer Beweis nicht erbracht werden konnte. Endlich könnte noch das cerebrale Leiden des Kranken (Anoia) bei der fast 30jährigen Dauer der Schwerhörigkeit allerdings nur für einen Theil der Veränderungen im inneren Ohre als ätiologisches Moment in Betracht gezogen werden.

IX. und X.

Abgelaufene eitrige Mittelohrentzündung und geheilte Ostitis in der Umgebung der Steigbügelbasis, Ankylosis des Stapes und Nervenatrophie in der Schnecke beiderseits.

A. Adalbert, 63jähriger Taglöhner aus P., war schon seit 20 Jahren hochgradig schwerhörig, so dass er nur sehr laute Sprache in der Nähe verstand. Ueber die Ursache seines Ohrenleidens ist leider nichts bekannt. Er lag kurze Zeit auf der

Digitized by Google
Original from UNIVERSITY OF CALIFORNIA
Generated on 2019-07-10 15:48 GMT / http://hdl.handle.net/2027/uc1.b3743155
Public Domain in the United States, Google-digitized / http://www.hathitrust.org/access_use#pd-us-google

Klinik von Prof. *v. Jaksch* in Prag und starb am 10. April 1890. Die klinische Diagnose lautete: Icterus (vielleicht von Tumor hepatis), Nephritis chronica (starke Verfettung). Die Sektion wurde am 12. April im deutschen pathologisch-anatomischen Institute in Prag vom damaligen Assistenten Dr. *Hnilitschka* gemacht und ergab folgenden Befund:

Körper 165 cm lang, von kräftigem Knochenbau, muskulös, mit wenig Panniculus. Die Haut ikterisch gefärbt, mit ausgebreiteten lichteren Todtenflecken an den abhängigen Partien. Haupt- und Barthaare kurz, grau. Thorax gut geformt, Unterleib wenig ausgedehnt, weich. Nirgends Oedeme wahrzunehmen.

Die *weichen Schädeldecken* gewöhnlich bluthältig, das Schädeldach 52 cm im horizontalen Umfang messend, mesocephal, mittelkompakt. Die *Dura* wenig gespannt, in den Sinus geringe Mengen dunklen, meist flüssigen Blutes. Die *inneren Meningen* ganz leicht verdickt, leicht abziehbar Das *Gehirn* mittelblutreich, mässig ödematös. Die *Schilddrüse* kleiner, colloid. Die Schleimhaut des *Pharynx* mit braun verfärbtem, zähem Schleim bedeckt, desgleichen jene des *Larynx* und der *Trachea*.

Die *Lungen* frei, stark ausgedehnt, ihr Gewebe blutreich, substanzarm. Beide Lungen, die linke jedoch mehr als die rechte, ödematös durchfeuchtet. Auf der rechten *Pleura* mehrere bis kreuzergrosse Blutungen. Im *Herzbeutel* wenige Tropfen klarer Flüssigkeit. Das *Herz* von gewöhnlicher Grösse, schlaff, die Herzhöhlen fast leer, die Bicuspidalis an den freien Rändern geringgradig verdickt, das Herzfleisch schlaff, von gelbgrauer Farbe. Das Endocard ikterisch verfärbt, zeigt im linken Ventrikel mehrfache Ecchymosen. Desgleichen finden sich ausgebreitetere Blutaustritte im Zellgewebe des Mediastinums In den *Bronchien* schleimiger Inhalt, die peribronchialen Lymphdrüsen stark anthrakotisch. Oesophagusschleimhaut blass.

Im *Unterleib* kein abnormer Inhalt, der Situs der Baucheingeweide nicht verändert. Die *Leber* etwas kleiner, ihr Parenchym ikterisch, etwas derber, brüchig, zeigt exquisite, höhergradige Steatose, die Oberfläche leicht uneben Die *Gallenblase* klein, mit sehr wenig rothbraunem, dünnflüssigem Inhalt, die Schleimhaut glatt. Der Ductus choledochus leer, seine Schleimhaut ganz blass. Die *Milz* klein, Blutgehalt und Consistenz von gewöhnlicher Beschaffenheit. Die *Nieren* von gewöhnlicher Grösse, ihre Kapsel leicht ablösbar, die Oberfläche glatt, das Parenchym von verminderter Consistenz, gelblich verfärbt. *Harnblase* ausgedehnt, ihre Schleimhaut blass, mit deutlichen, vorspringenden Trabekeln. Prostata leicht vergrössert. Hodengewebe blass. Der *Magen* stark ausgedehnt, enthält reichliche Mengen einer braunrothen, säuerlich riechenden Flüssigkeit. Im Fundus ventriculi mehrfache punktförmige, scharf umschriebene, hämorrhagische Erosionen. Die Schleimhaut des Magens blassroth, mit reichlichem, zähem Schleim bedeckt, leicht verdickt und stellenweise mamelonirt. Auch im *Duodenum* Schwellung und leichte Röthung wahrzunehmen. Im gesammten Dünndarm, sowie im Anfangstheil des Dickdarms, besonders reichlich im Ileum rothbrauner bis schwarzer, dünnflüssiger Inhalt. Im Jejunum ausserdem etwas Schleim. Der *Dünndarm* überhaupt mässig ausgedehnt, die Schleimhaut von gewöhnlicher Beschaffenheit. Der *Dickdarm* kontrahirt, enthält in seinem mittleren Abschnitt etwas Schleim. Im Rectum lehmfarbige Fäces in spärlicher Menge. Schleimhaut blass. *Pancreas* unverändert, ebenso die *Nebennieren*.

Digitized by Google
Original from UNIVERSITY OF CALIFORNIA
Generated on 2019-07-10 15:51 GMT / http://hdl.handle.net/2027/uc1.b3743155
Public Domain in the United States, Google-digitized / http://www.hathitrust.org/access_use#pd-us-google

Die pathologisch-anatomische Diagnose lautete: *Catarrhus gastroduodenalis. Icterus hepatis et universalis. Cholaemia. Degeneratio adiposa hepatis, myocardii et renum. Haemorrhagiae multiplices.*

Rechtes Gehörorgan.

Abgelaufene eitrige Mittelohrentzündung. Narbe des Trommelfells mit Einschluss von Epidermis. Ankylose des Steigbügels durch Kalkeinlagerung. Geheilte Ostitis der Pars petrosa. Atrophie der Nerven der Schnecke. Haemorrhagien in der Schleimhaut der Paukenhöhle in Folge von Cholaemie.

Makroskopischer Befund: Im äusseren Gehörgange nichts Abnormes. Das Trommelfell hellglänzend und durchscheinend, stark eingezogen, zeigt im vorderen oberen Quadranten eine mässige, fleckige Trübung. Der Lichtkegel ist nur in seinem inneren Theil erhalten, der Hammergriff stark um seine Achse nach vorne gedreht und stark nach innen gerichtet. In der Membrana flaccida findet sich über dem kurzen Fortsatz ein mässig tiefes Grübchen mit einem Lichtreflex. Die Dura mater über dem Schläfebein etwas hyperämisch, in der Gegend des Aquaeductus vestibuli an ihrer äusseren Seite mit kleinen, leistenartigen Verdickungen versehen. Die Schleimhaut der Paukenhöhle zart. Das Präparat wird in Müller'scher Flüssigkeit gehärtet, dann in 5% Salpetersäurelösung entkalkt und in Celloidin eingebettet der weiteren mikroskopischen Untersuchung unterzogen.

Mikroskopischer Befund: *Tuba Eustachii.* Nur die knöcherne Tuba war am Präparat vorhanden und in dieser war das Epithel erhalten. Die Gefässe der Schleimhaut prall mit Blut gefüllt und in ihr sowohl wie auch in den der angrenzenden pneumatischen Zellen zahlreiche Hämorrhagien.

Trommelfell. Das Trommelfell war atrophisch und ungewöhnlich dünn durch Abnahme aller Schichten desselben, besonders aber der Cutis- und der Schleimhautschicht. Bemerkenswerth war eine Veränderung im vorderen oberen Quadranten. Makroskopisch war daselbst eine Trübung im Trommelfelle zu sehen. Mikroskopisch fand sich eine Verdickung der Schleimhautschicht, welche aus fibrösem Bindegewebe mit spindelförmigen Kernen gebildet war. Ausserdem war daselbst die Membrana propria des Trommelfells nach innen umgeschlagen, und liess sich noch eine Strecke weit in paralleler Richtung mit ihrem früheren Verlauf wieder gegen die Peripherie hin verfolgen, wo sie plötzlich endete. Mit der Eigenschicht des Trommelfells war daselbst auch die aussen derselben

Digitized by Google
Original from UNIVERSITY OF CALIFORNIA
Generated on 2019-07-10 15:48 GMT / http://hdl.handle.net/2027/uc1.b3743155
Public Domain in the United States, Google-digitized / http://www.hathitrust.org/access_use#pd-us-google

aufliegende Cutisschicht mit der Epidermis nach innen geschlagen und das Ganze nach aussen von Epidermis, nach innen von der verdickten Schleimhaut umwachsen, so dass also hier von aussen her schräg unter die Eigenschicht nach innen ein Streifen von Epidermis ging, der mit der Epidermis der äusseren Seite des Trommelfells nur noch einen schmalen Zusammenhang hatte. An Schnitten, in denen diese Stelle des Zusammenhangs nicht getroffen war, erschien mitten in dem verdickten Bindegewebe der Schleimhautschicht ein kleiner, länglich ovaler Klumpen von verhornten Epidermiszellen eingelagert. Von der Stelle an, wo die Eigenschicht nach innen umgeschlagen war, bis zum Hammergriff fehlt dann die Eigenschicht ganz und schloss sich an die äussere Schicht unmittelbar die Schleimhautschichte an, es war also hier eine Narbe des Trommelfells vorhanden. Wie durch solches Hineinwachsen der Epidermis vom Trommelfell oder äusseren Gehörgang in das Mittelohr Cholesteatome entstehen können, habe ich in zwei früheren Abhandlungen durch histologische Befunde erhärtet. Warum dies hier nicht geschah, trotzdem eine gleiche Veränderung der Epidermis nachzuweisen war, sehen wir aus dem übrigen Befunde. Es war hier bald zu einem Abschluss der Entzündung gekommen, und damit hörte auch jede Ursache zu einer stärkeren Wucherung der Reteschicht auf und somit kam es auch nicht zu einer reichlicheren Bildung der Hornschicht.

Paukenhöhle. Die Schleimhaut der Paukenhöhle war überall sehr gut erhalten, sie zeigte keine besondere Verdickung, ihre Gefässe waren stark gefüllt und stellenweise fanden sich in ihr kleine Hämorrhagien. Die Nische des runden Fensters war von aussen her durch eine dünne Bindegewebs-Membran, die vor ihren Eingang gespannt war, verschlossen. In der Nische des ovalen Fensters war eine Adhäsion zwischen dem vorderen Steigbügelschenkel und dem Promontorium ausgespannt. Hier fand sich auch eine ausgedehnte Hämorrhagie in der Schleimhaut. Ebenso fand sich eine grössere Hämorrhagie an der inneren Wand über dem Nervus facialis. Die laterale Wand des Fallopi'schen Kanals war hier eine Strecke weit nur von Bindegewebe gebildet und der Kanal nicht durch eine Knochenschicht von der Schleimhaut der Paukenhöhle geschieden. Im Knorpelbelag des Hammerambosgelenks waren die Zellen von einem dunkleren Hof aus feinen Körnern umgeben (beginnende Verkalkung des Knorpels), und ebenso fand sich Kalkeinlagerung im Knorpelbelag und im Meniscus des Ambossteigbügelgelenks. In der Umgebung der Fussplatte des Steigbügels und zwar

Digitized by Google
Original from UNIVERSITY OF CALIFORNIA
Generated on 2019-07-10 15:48 GMT / http://hdl.handle.net/2027/uc1.b3743155
Public Domain in the United States, Google-digitized / http://www.hathitrust.org/access_use#pd-us-google

etwas unterhalb des Facialkanals von dem ovalen Fenster beginnend, nach unten bis zur oberen Grenze des Ligamentum spirale des Endtheils der basalen Schneckenwindung und nach hinten und oben bis zum äusseren Rande der Macula acustica utriculi reichend war der Knochen auffällig pathologisch verändert. Es unterschied sich dieser Theil des Knochens auffällig von dem normalen, und war die Grenze zwischen beiden meist ziemlich scharf gezogen. Der veränderte Knochen nahm die Farben Hämatoxylin und Carmin viel stärker an als der gesunde. Im erkrankten Knochen waren die Haversischen Kanäle bedeutend erweitert und ebenso die dieselben durchziehenden Gefässe. An manchen Stellen fanden sich auch in einer Reihe neben einander geordnet Osteoblasten ähnliche Zellen dem Knochen anliegend. Der Knochen selbst zeigte einen sehr unregelmässigen Bau, die Knochenkörperchen waren oft ganz unregelmässig durcheinander gelagert, stellenweise schienen sie auch an Zahl vermehrt zu sein, und ähnelte der Knochen an manchen Stellen mehr einem verkalkten Knorpel. Etwas über dem Steigbügel fand sich eine grössere Lücke mitten im Knochen, die nur mit Bindegewebe ausgefüllt war. Aehnliche Lücken fanden sich auch unmittelbar unter der tieferen Schicht der Schleimhaut in der Nische des ovalen Fensters und zwar sowohl über dem Steigbügel, ausgebreiteter aber noch unterhalb desselben und zeigte dort der Knochen solche mit Bindegewebe ausgefüllte Lücken bis unter die Periostschicht des Labyrinths. Der Steigbügel selbst zeigte keinen Defekt an seiner Basis, im Gegentheil fanden sich daselbst mehrfache ausgedehnte Verkalkungen, die von der Labyrinthwand herüber zur Steigbügelbasis gingen und so eine partielle Ankylose seiner Gelenkverbindung bedingten. Neben dieser umschriebenen Ankylose durch Verkalkung fand sich noch Kalkeinlagerung in dem Knorpelbelag des Gelenks und des Zwischenbandes. Nur an der hinteren unteren Peripherie des Stapes war Gelenk und angrenzender Knochen normal. Dass auch die an den pathologisch veränderten Knochen angrenzenden Gewebe mit an dem Erkrankungsprozess theilgenommen hatten, war einerseits durch eine starke, bindegewebige Verdickung der angrenzenden Periostschichte der Schleimhaut der Paukenhöhle zu erweisen, anderseits durch später zu beschreibende Veränderungen in den angrenzenden Theilen des inneren Ohres. Eine ganz gleiche Veränderung wie in der Umgebung des ovalen Fensters bot der Knochen auch in der Nische des runden Fensters. Auch hier fanden sich ganz gleiche Veränderungen in der äusseren Wand der Nische, welche

Digitized by Google
Original from UNIVERSITY OF CALIFORNIA
Generated on 2019-07-10 15:50 GMT / http://hdl.handle.net/2027/uc1.b3743155
Public Domain in the United States, Google-digitized / http://www.hathitrust.org/access_use#pd-us-google

bis zu der den Eingang der Nische verschliessenden, oben schon erwähnten Membran herabreichten Ebenso fand sich auch im Bereich des veränderten Knochens eine Verdickung des Perineuriums des N. facialis und der Scheiden seiner grösseren Nervenbündel.

Inneres Ohr. Die knöcherne Labyrinthwand war an den oben erwähnten, pathologisch veränderten Stellen der knöchernen Kapsel unregelmässig gezackt und ausgebuchtet und die Buchten mit Bindegewebe ausgefüllt. Die periostale Auskleidung war an diesen Stellen etwas verdickt, stellenweise auch verkalkt. Die Nervenbündel in der Lamina spiralis ossea zeigten im oberen Theil der mittleren und Spitzen-Windung die entsprechende Stärke und füllten den Zwischenraum zwischen den beiden Blättern vollständig aus, nicht aber in der basalen Windung. Hier, in mässigem Grade übrigens schon in der mittleren Windung nahmen dieselben bedeutend an Stärke ab bis nahezu auf die Hälfte, waren jedoch bis gegen das basale Ende der Schnecke noch zu finden. Die Nervenfasern selbst schienen nicht verändert zu sein. Im Canalis ganglionaris fand ich keine irgendwie auffällige Veränderung oder Verminderung der Ganglienzellen. Das Cortische Organ zeigte sich in den oberen Windungen gut erhalten, war aber im unteren Theil der basalen Windung hochgradig verändert. Hier fanden sich von den Pfeilern desselben stellenweise nur Reste neben grösseren nicht näher bestimmbaren Zellen. Dabei waren, wie ich ausdrücklich hervorheben will, die Epithelien des Sulcus spiralis internus, die durch die Entkalkung viel leichter als das Corti'sche Organ zerstört zu werden pflegen, ganz gut erhalten. Ebenso auch die Corti'sche und Reissner'sche Membran, welch letztere in der ganzen Schnecke stark gegen das Corti'sche Organ herabgedrückt war. Reichliches Pigment wurde fast überall in der Schnecke gefunden, besonders reichlich aber in der Stria vascularis in den oberen Windungen, an der vestibularen Seite der Lamina spiralis, in der periostalen Auskleidung der Scala vestibuli, auf der äusseren Seite der Membrana Reissneri, im Modiolus und zwischen den Blättern der Lamina spiralis besonders in der Nähe des Modiolus. Weniger Pigment fand sich in der Scala tympani.

Auffällig verändert war das Ligamentum spirale. Es war in seinem centralen Theile auffallend atrophisch und fanden sich angrenzend an das Ligamentum basilare weite Lücken in demselben zwischen spärlichen Bindegewebsfasern und spärlichen Zellen mit sternförmigen Ausläufern. Am Eingang in die *Schneckenwasserleitung* lagen in der periostalen Auskleidung zahlreiche theils läng-

Digitized by Google
Original from UNIVERSITY OF CALIFORNIA
Generated on 2019-07-10 15:50 GMT / http://hdl.handle.net/2027/uc1.b3743155
Public Domain in the United States, Google-digitized / http://www.hathitrust.org/access_use#pd-us-google

liche, theils runde Corpora amylacea, die den Eingang in diesen Kanal bedeutend verengten.

Im *Vorhof* und in den *Bogengängen* war neben den schon erwähnten Veränderungen der periostalen Auskleidung reichliches Pigment besonders in der hinteren Ampulle nachzuweisen. Angrenzend an den basalen Endtheil der Lamina spiralis war in der Membran des runden Fensters ein einzelnes Pigmentklümpchen nachzuweisen.

Im *inneren Gehörgang* waren reichliche geschichtete Körper (Corpora amylacea) in der periostalen Auskleidung, der Nerv selbst aber ohne nachweisbare pathologische Veränderung.

Epikrise. Die ziemlich grosse *Narbe des Trommelfells* beweist uns, dass in diesem Gehörorgane vor längerer Zeit eine eitrige Mittelohrentzündung vorhanden war, in deren Gefolge dann auch die anderen Veränderungen, wie sie oben beschrieben wurden, so die Entzündung des Knochens in der Umgebung des ovalen Fensters und an der äusseren Seite der Nische des runden Fensters auftraten. Die Entzündung hatte hier zu einer Zerstörung des Knochens geführt, welcher dann theils durch neugebildetes Knochengewebe, theils auch nur durch Bindegewebe wieder ersetzt wurde. Warum gerade an diesen Stellen die Folgen der Mittelohrentzündung einen höheren Grad erreichten, erklärt sich leicht aus den anatomischen Verhältnissen. Sowie im Warzenfortsatz und in dem Raum zwischen den Gehörknöchelchen und der äusseren Wand der Paukenhöhle leicht Stauung des Sekrets und Arrosion des Knochens zu Stande kommt, so kann auch in den vertieften Fensternischen aus gleicher Ursache die Entzündung auf den Knochen übergreifen. Im Verlauf dieser Entzündung war dann die umschriebene *Ankylose* des Steigbügels aufgetreten und wahrscheinlich auch die Bildung der Membranen und Ligamente in den Fensternischen. In Folge der Fixirung des Stapes mussten auch die übrigen Gelenke zwischen den Gehörknöchelchen leiden und waren die Kalkeinlagerungen in diesen theils als Folge der Entzündung, theils als Folge der wenigstens theilweisen Immobilisirung anzusehen. Die *Hämorrhagien* in der Schleimhaut des Mittelohrs werden ebenso wie die im Sectionsprotocoll angegebenen Hämorrhagien in der Pleura etc. in der Cholaemia des Kranken ihre Erklärung finden.

Was endlich die *Atrophie der Nerven* in der Schnecke betrifft, welche in der mittleren Windung mehr nur angedeutet, in der basalen ziemlich gleichmässig ausgebreitet war, so lässt sie sich, trotzdem im Gefolge der umschriebenen Ostitis des Felsen-

Digitized by Google
Original from UNIVERSITY OF CALIFORNIA
Generated on 2019-07-10 15:51 GMT / http://hdl.handle.net/2027/uc1.b3743155
Public Domain in the United States, Google-digitized / http://www.hathitrust.org/access_use#pd-us-google

beins auch eine wenigstens theilweise Mitaffektion des Labyrinthinhaltes vorhanden gewesen sein muss, doch nicht mit Sicherheit auf diese zurückführen. Einmal deshalb, weil auch eine Theilnahme eines Theiles des Labyrinthinhaltes an der Entzündung noch nicht nothwendig zur Folge haben muss, dass auch die in den Knochen der Lamina spiralis eingeschlossenen Nervenbündel und ihre Scheiden daran theilnehmen mussten. Dann würde auch die gleichmässige Ausbildung der Atrophie von dem basalen Endtheil angefangen bis in die 2. Windung hinein theilweise dagegensprechen. Beim Eindringen einer Entzündung zwischen die Blätter der Lamina spiralis wären wahrscheinlich die Nerven an der Eintrittsstelle mehr zerstört worden, an anderen Stellen aber wieder weniger. Doch gebe ich gerne zu, dass sich die Entzündung als ursächliches Moment der Nervenatrophie bei unseren bisherigen geringen Kenntnissen über diese Affektion in diesem Falle nicht vollständig ausschliessen lässt. Auch ist es möglich, dass die Atrophie wegen ihrer Gleichmässigkeit und trotz ihrer grossen Ausdehnung bei dem Fehlen von Residuen der vorausgegangenen Entzündung im Bereiche der Nerven als eine Inactivitätsatrophie, hervorgerufen durch die lange Dauer der gestörten Schallleitung durch die Ankylose des Steigbügels aufzufassen sei. Die Depression der Reissner'schen Membran halte ich für eine künstliche.

Das reichliche Pigment, das in der Schnecke gefunden wurde, war vorwiegend längs der arteriellen Gefässbahnen der Schnecke vertheilt und können wir daraus schliessen, dass höhergradige arterielle Hyperämien in diesem Gehörorgane vorhanden gewesen seien.

Linkes Gehörorgan.

Geheilte Ostitis in der Umgebung der Steigbügelbasis. Theilweise knöcherne Ankylose des Steigbügels. Mässige Atrophie der Nerven in der basalen Windung der Schnecke. Hämorrhagien in Folge von Cholaemie.

Makroskopischer Befund: Das Trommelfell zeigt das gleiche Aussehen, wie das rechte, mit Ausnahme der fleckigen Trübung, die hier fehlt. Das Tegmen tympani ist stark durchscheinend. Die Paukenhöhlenschleimhaut anscheinend nicht pathologisch verändert. Bei Luftverdichtung im äusseren Gehörgang keine sichtbare Bewegung des Steigbügels.

Das Präparat wird in Müller'scher Flüssigkeit gehärtet, in 5% Salpetersäurelösung entkalkt und in Celloidin eingebettet der weiteren mikroskopischen Untersuchung unterzogen.

Digitized by Google
Original from UNIVERSITY OF CALIFORNIA
Generated on 2019-07-10 15:49 GMT / http://hdl.handle.net/2027/uc1.b3743155
Public Domain in the United States, Google-digitized / http://www.hathitrust.org/access_use#pd-us-google

Mikroskopischer Befund: Die knöcherne Tuba Eustachii, sowie auch ein Theil des Trommelfells wurden bei der Entkalkung zerstört und fehlt mir von diesen daher der Befund. Das Schläfebein wurde in horizontale Schnitte zerlegt.

Das *Trommelfell* war, soweit erhalten, dünn und atrophisch, das Hammerambos- und Ambossteigbügelgelenk von der gleichen Beschaffenheit, wie auf der rechten Seite, ebenso auch die Schleimhaut des Mittelohrs. Ausgedehnte Hämorrhagien fanden sich besonders im ovalen Fenster und in den an die Paukenhöhle grenzenden pneumatischen Räumen. Der Knochen des Felsentheils war auch linkerseits in gleicher Weise pathologisch verändert und zwar so ziemlich auch in der gleichen Gegend, vom ovalen Fenster angefangen bis zur Schnecke einerseits und anderseits bis in die Gegend der Macula acustica utriculi. Auch hier war dementsprechend im Vorhof die periostale Auskleidung an manchen Stellen etwas verdickt und an einer Stelle sassen kleine Osteophyten dem Knochen auf, an einer anderen wieder war das Periost theilweise verkalkt. Die Erkrankung war am hochgradigsten an der vorderen Seite des ovalen Fensters, während sie an der hinteren Seite nur eine kurze Strecke weit im Knochen reichte. (Rechts war dies Verhältniss umgekehrt.) Histologisch bot der erkrankt gewesene Knochen dieselben Veränderungen wie rechts. Auch hier fanden sich grössere Lücken in demselben, die nur durch Bindegewebe ausgefüllt waren. Auch die Gelenkverbindung der Steigbügelbasis war an dem Process betheiligt gewesen. So war an der vorderen oberen Seite der Knorpelbelag an dem äusseren Theile vollständig zerstört, wie auch der angrenzende Knochen und fand sich daselbst blos Bindegewebe, in dem noch einzelne Knocheninseln eingelagert waren. An anderen Stellen wieder war die Ankylose eine vollständige (durch Verkalkung) und weder vom Knorpelbelag noch vom Ringband etwas mehr zu entdecken. Die untere Häfte des Gelenks war ziemlich frei.

Im *inneren Ohre* war der Befund nahezu gleich wie im rechten, und waren die Nerven hier nur im Endtheil der basalen Windung auffällig schmächtiger, während sie sich in der übrigen Schnecke mehr normal verhielten. Auch hier war reichliches Pigment in der Schnecke, auch hier Atrophie des Ligamentum spirale, auch hier reichliche Corpora amylacea am Eingang in die Schneckenwasserleitung und um den Nerven im inneren Gehörgang. In den Bogengängen reichliche Papillen.

Epikrise. Die Erklärung des Befundes im linken Ohre wird

Digitized by Google
Original from UNIVERSITY OF CALIFORNIA
Generated on 2019-07-10 15:49 GMT / http://hdl.handle.net/2027/uc1.b3743155
Public Domain in the United States, Google-digitized / http://www.hathitrust.org/access_use#pd-us-google

bei der vollständigen Gleichartigkeit der pathologisch-anatomischen Veränderungen die gleiche sein müssen, wie betreffs des rechten Ohres. Auffallen könnte es aber, dass in beiden Ohren die Erkrankung des Knochens symmetrisch an den gleichen Stellen in der Umgebung der Steigbügelbasis (rechts auch in der Nische des runden Fensters) aufgetreten war. Ich glaube aber, es würde auch diese Symmetrie nichts auffälliges haben, wenn wir annehmen, dass beide Ohren aus derselben Ursache (vielleicht in Folge einer acuten Erkrankung oder in Folge von Typhus), wie dies ja nach der praktischen Erfahrung sehr häufig geschieht, von einer gleich schweren eitrigen Mittelohrentzündung ergriffen wurden und dass dann unter gleichen Verhältnissen es auch zu nahezu gleichen Veränderungen in beiden Ohren kam. Wahrscheinlich, dass eine ähnliche umschriebene Erkrankung des Knochens in der Umgebung der Fensternischen sogar häufiger auftritt, als wir nach unserer bisher immer noch geringen Anzahl von pathologisch-anatomischen Untersuchungen wissen können. Diese Entzündung in der Umgebung des Ringbandes des Steigbügels bildete auch die Ursache der Verkalkung und damit auch der Ankylose dieses Gelenkes. Die Schwerhörigkeit hatte nach der Angabe des Kranken 20 Jahre gedauert und um diese Zeit, also vor 20 Jahren, vielleicht auch noch früher, dürfte die eitrige Entzündung der Gehörorgane eingetreten sein.

Schlussbemerkungen.

Wenn wir zum Schluss noch einmal die mitgetheilten Fälle überblicken, so waren vier von den fünf Personen, deren Schläfebeine zur Untersuchung kamen, schon seit vielen Jahren hochgradig schwerhörig und war mir von VII nur soviel bekannt, dass er vor seinem Tode gewöhnliche Umgangssprache in der Nähe noch deutlich verstand. Ob auch auf dem von mir untersuchten Ohr, blieb dabei fraglich. Bei allen war eine eitrige Mittelohrentzündung mit Perforation des Trommelfells vorausgegangen und mit bleibenden Veränderungen in dem Schallleitungsapparat des Mittelohrs geheilt, wodurch ein mehr weniger hochgradiges Schallleitungshinderniss gesetzt wurde. Ein Uebergreifen der Entzündung des Mittelohrs auf das Labyrinth konnte nur in den beiden letzten Fällen und zwar in drei Gehörorganen (VIII, IX und X) mit einiger Sicherheit nachgewiesen werden, obzwar auch in diesen Fällen über die Ausdehnung dieser Entzündung im

Digitized by Google
Original from UNIVERSITY OF CALIFORNIA
Generated on 2019-07-10 15:49 GMT / http://hdl.handle.net/2027/uc1.b3743155
Public Domain in the United States, Google-digitized / http://www.hathitrust.org/access_use#pd-us-google

inneren Ohre nichts bestimmtes gesagt werden kann. Es ist nach dem Befunde wahrscheinlich, dass sich die Entzündung in diesen Gehörorganen auf die an den erkrankten Knochen grenzende periostale Auskleidung des Vorhofes und bei VIII auch auf die angrenzende Macula acustica utriculi beschränkte, weil in den übrigen Räumen des inneren Ohres keine irgend erheblichen Residuen derselben nachzuweisen waren. Auch der Umstand, dass von den untersuchten 8 Gehörorganen nur in dreien Zeichen von Miterkrankung des inneren Ohres sich fanden, ist noch kein Beweis dafür, dass die Atrophie der Nerven der Schnecke in einer direkten Beziehung zu der Entzündung des Mittelohrs steht, beziehungsweise dnrch ein Uebergreifen der Entzündung des Mittelohrs auf die Umgebung der Schneckennerven selbst zu Stande gekommen ist.

Für ein derartiges Uebergreifen der Entzündung dachte ich auch an einen andern Weg als den durch den Knochen, und zwar an den durch das runde Fenster. Nach älteren Anatomen sollen Kommunikationen der Gefässe des Mittelohrs mit denen des inneren Ohres durch die Membran des runden Fensters hindurch bestehen. Ich wurde auf diesen Umstand dadurch aufmerksam, dass ich häufig, so auch in den beschriebenen Schläfebeinen No. V, VI, VII und VIII, sah, wie sich die starke Pigmentablagerung in der periostalen Auskleidung der Schnecke direkt auch in die Membran des runden Fensters und durch diese nach aussen in einen oben beschriebenen Raum entlang der medialen Fläche der Fensternische fortsetzte. Ob diese Gefässverbindung wirklich existirt, scheint mir, da die neueren Autoren davon nicht sprechen und ich sie auch selbst bisher nicht bestätigen konnte, nicht sicher und würde der Nachweis des Pigmentes, wie es in den beschriebenen Fällen geschah, auch noch nicht hinreichen, um ein Uebergreifen der Entzündung auf diesem Wege auf die basale Schneckenwindung zu beweisen. Von *Kessel* wurde beobachtet, dass bei akuter Mittelohrentzündung auch Hyperämien in der basalen Schneckenwindung auftreten und könnte dies vielleicht, falls bei der Untersuchung akuter Entzündungen des Mittelohrs auch öfter Exsudationen hier zur Beobachtung kämen, uns in Zukunft bessere Beweise für ein Zustandekommen dieser Atrophien in Folge von Entzündung bieten. Heute kann ich auf Grund des untersuchten Materials nur die Anschauung vertreten, dass es sich um Atrophie durch Inactivität gehandelt haben dürfte.

Die Atrophie der Nerven fand sich in allen Fällen vor-

Digitized by Google
Original from UNIVERSITY OF CALIFORNIA
Generated on 2019-07-10 15:49 GMT / http://hdl.handle.net/2027/uc1.b3743155
Public Domain in the United States, Google-digitized / http://www.hathitrust.org/access_use#pd-us-google

wiegend *im Endtheil der basalen Windung*, und reichte sie nur in einzelnen etwas höher hinauf bis in die mittlere Windung. Dieser Umstand stimmt auch mit der schon alten und auch heute noch häufig bestätigten Beobachtung, dass bei den höheren Graden von Schwerhörigkeit häufig die höchsten Töne der Skala zunächst ausfallen, also nach der Helmholtz'schen Theorie von der Funktion der Schnecke, die Nerven im Endtheil der basalen Windung nicht mehr funktioniren. Es würde sich dies, wenn ich die obigen Fälle als Fälle von Inactivitätsatrophie auffasse, darauf zurückführen lassen, dass die Intensität der höchsten Töne im allgemeinen eine geringere ist, als die der tieferen, dass sie also bei höhergradigen Schallleitungshindernissen, so z. B. durch Verwachsung der Fensternischen mit Bindegewebe, leichter ganz zum Ausfall kommen können.

Die Atrophie der Nerven war in den beschriebenen Fällen gleich der in dem Fall von *Moos* und *Steinbrügge*[1]) und den von mir[2]) beschriebenen vorwiegend eine quantitave, meist einzig dadurch gekennzeichnet, dass die Nervenfasern an Zahl bedeutend vermindert waren. Dabei färbten sich die erhalten gebliebenen Fasern nach *Weigert* meist noch gut und waren nur in einem Falle auch deutliche Degenerationserscheinungen an den nach *Weigert* gefärbten Schnitten nachzuweisen. Die Ganglienzellen im Rosenthalschen Canal waren entsprechend gewöhnlich auch an Zahl vermindert. Um aus der Stärke der Nervenbündel in der Lamina spiralis allein einen Schluss auf Atrophie dieser Nerven ziehen zu können, war es nothwendig, vergleichende Messungen über die Stärke dieser Nerven an einer grösseren Anzahl von Gehörorganen anzustellen. Ich habe dazu die Durchschnitte von 46 Gehörorganen verwendet, bei denen die verschiedensten Krankheitsprozesse im Mittelohr, und in einer Anzahl von Fällen auch im inneren Ohre vorhanden waren. Von diesen 46 Gehörorganen möchte ich 23 in Bezug auf die Stärke der Nervenbündel in der Lamina spiralis als normal bezeichnen und gehörten diese Schnecken vorwiegend und zwar 13 Neugeborenen und Kindern an, bei denen ich überhaupt die grössten Maasse der Breite der Nervenquerschnitte fand. Die übrigen 9 gehörten gleichfalls jüngeren Individuen, das älteste war 38 Jahre alt, an und sind selbst von diesen 9 noch 3 als nicht ganz sicher normal bezeich-

---

[1]) Zeitschrift für Ohrenheilkunde. Bd. X. S. 1.

[2]) Archiv für Ohrenheilkunde. Bd. XXVII. S. 42.

Digitized by Google
Original from UNIVERSITY OF CALIFORNIA
Generated on 2019-07-10 15:49 GMT / http://hdl.handle.net/2027/uc1.b3743155
Public Domain in the United States, Google-digitized / http://www.hathitrust.org/access_use#pd-us-google

net, da die Maasse den anderen gegenüber etwas kleiner waren. Sie wurden in Anbetracht des Umstandes, dass wie in anderen Organen auch hier Schwankungen in den Grenzen des Normalen vorkommen, hierher gerechnet.

In 11 Schnecken fand sich Atrophie der Nerven in der Basis der Schnecke und zwar entweder nur im basalen Endtheil oder in einzelnen Fällen auch höher hinauf bis in die mittlere Windung reichend. Diese Schnecken gehörten mit Ausnahme von zweien sämmtlich Personen an, die über 60 Jahre alt geworden waren, und auch in den zwei Schnecken, die jüngeren Personen (27 und 43 Jahre) angehörten, war nur vom untersten Ende der Schnecke bemerkt: „spärliche Fasern". Die Kontrolle dieser Präparate ist mir leider heute nicht mehr möglich, da sie vernichtet wurden, ich muss also diese 2 Fälle heute als fraglich bezeichnen. Ich glaube jedoch nicht, wie auch aus der Durchsicht der oben mitgetheilten Fälle hervorgeht, dass in allen diesen Fällen der senile Marasmus diese Atrophie allein verursachte, muss jedoch eine solche Möglichkeit für manche Fälle zugeben, da ich selbst und gewiss auch andere Ohrenärzte klinisch Fälle beobachteten, in denen mit dem Eintritt eines höhergradigen Altersmarasmus nervöse Schwerhörigkeit auftrat. Auch liegen Beobachtungen von *Oppenheim* und *Siemerling*[1]) über Degeneration in anderen peripheren Nerven in Folge von Senium, Marasmus, Inanition und Arterioskerose vor, die auch das Auftreten einer gleichen Degeneration im N. acusticus wahrscheinlich machen.

12 Schnecken endlich zeigten allgemeine Atrophie der Nerven verschiedenen Grades bis zum vollständigen Schwund derselben. Sie gehörten Individuen verschiedensten Alters an und litten diese theils an verschiedenen Mittelohrprozessen, theils auch an Labyrinthleiden, Geschwülsten in der Schädelhöhle u. s. w., die zur Nervenatrophie geführt hatten. Ich werde noch Gelegenheit haben, auch von diesen Fällen eine Anzahl zu veröffentlichen.

In einer Schnecke endlich fand sich Fehlen der Nerven in der Spitzenwindung[2]) neben allgemeiner, gegen die Basis zunehmender Atrophie.

Es zeigen uns diese Untersuchungen, dass Veränderungen am Nervenapparate des inneren Ohres häufig vorkommen, insbesondere auch nach eitrigen Mittelohrentzündungen, wenn wir auch über

---

[1]) Arch. f. Psychiatrie und Nervenkrankheiten. Bd. XVIII, S. 502.

[2]) Zeitschrift für Heilkunde. Bd. X. S. 368.

Digitized by Google
Original from UNIVERSITY OF CALIFORNIA
Generated on 2019-07-10 15:49 GMT / http://hdl.handle.net/2027/uc1.b3743155
Public Domain in the United States, Google-digitized / http://www.hathitrust.org/access_use#pd-us-google

die Aetiologie dieser Veränderungen noch keinen genauen Aufschluss gewonnen haben.

Schliesslich habe ich noch Herrn Prof. *Chiari*, der mir das gesammte Material zu diesen Untersuchungen überliess und in dessen pathologisch-anatomischem Institute auch der grösste Theil dieser Arbeit ausgeführt wurde, besten Dank dafür zu sagen.

Generated on 2019-07-10 15:49 GMT / http://hdl.handle.net/2027/uc1.b3743155
Public Domain in the United States, Google-digitized / http://www.hathitrust.org/access_use#pd-us-google
Digitized by Google
Original from UNIVERSITY OF CALIFORNIA

BEITRÄGE ZUR NORMALEN UND PATHOLOGISCHEN HOSTOLOGIE DES SÄUGLINGSMAGENS.

Von

DR. RUDOLF FISCHL

in Prag.

Aus Professor Chiari's pathologisch-anatomischem Institute an der deutschen Universität in Prag.

Der hohe Aufschwung, den die Entwickelung der Pädiatrie als Specialwissenschaft im letzten Decennium genommen hat, macht es begreiflich, dass die verschiedensten dieser Disciplin zugehörigen Fragen aufgeworfen und in Angriff genommen wurden. Namentlich das Capitel der Lehre von der Verdauung unter normalen und pathologischen Verhältnissen hat in den letzten Jahren vielfache Bearbeitung erfahren, und ich brauche blos auf die Publicationen von *Escherich, Baginsky, Hayem, Lesage, Vaughan, van Puteren, Leo, Wohlmann* hinzuweisen, um das Gesagte zu bestätigen. Die interessanten, in mancher Beziehung grundlegenden Resultate, welche wir dem Forschungseifer dieser Aerzte verdanken, haben nicht nur manches Dunkel geklärt und manche offene Frage gelöst, sondern auch die Aufmerksamkeit weiterer Kreise neuerdings auf dieses wichtige Arbeitsgebiet gelenkt, dessen erschöpfende Ausbeute zu den dankenswerthesten Aufgaben gehört. Seit jeher mit Antheil den Entwickelungsgang unserer Kenntnisse auf dem Gebiete der Erkrankungen des Dauungsschlauches verfolgend, konnte ich es mir nicht versagen, auch einen bescheidenen Beitrag zu diesem Thema zu liefern, und nachdem gerade die Anatomie des Magendarmkanals unter normalen und pathologischen Verhältnissen in den oben genannten Arbeiten der letzten Jahre weniger berücksichtigt worden war, meiner eigenen Ueberzeugung nach jedoch volle Beachtung verdient, entschloss ich mich, diesem Punkte mein

Digitized by Google

Original from UNIVERSITY OF CALIFORNIA

Generated on 2019-07-10 15:49 GMT / http://hdl.handle.net/2027/uc1.b3743155
Public Domain in the United States, Google-digitized / http://www.hathitrust.org/access_use#pd-us-google

Augenmerk zuzuwenden, zumal mir auf diesem Gebiete schon manche Erfahrungen aus früherer Zeit zu Gebote standen.

Durch die günstigen localen Verhältnisse und durch das liebenswürdige Entgegenkommen der klinischen und Institutsvorstände wirksam unterstützt, konnte ich ein ziemlich reichhaltiges Material nach allen Richtungen durcharbeiten.

Meine Untersuchungsobjecte, zum allergrössten Theile Kinder aus dem ersten Lebensjahre umfassend, die meist in den Gebärhauskliniken und in der deutschen Abtheilung der Landesfindelanstalt verstorben waren und sämmtlich im deutschen pathologischen Institute zur Section gelangten, gliedern sich naturgemäss in normale und pathologische Fälle, die gesondert abgehandelt werden müssen. Nachdem ich das Schwergewicht auf die Erkrankung des Magens gelegt, und den normalen Verhältnissen nur in so weit Aufmerksamkeit geschenkt habe, als dies zum Verständniss nothwendig war oder Abweichungen vom bisher Bekannten ergab, ist der zweite der Pathologie gewidmete Abschnitt ausführlicher gerathen, zumal hierbei auch Beziehungen zum klinischen Verlaufe und weitergehende Schlussfolgerungen aufgestellt oder versucht werden mussten

Ich beginne also mit dem ersten Theile:

Die normale Histologie des Säuglingsmagens.

Die ersten Mittheilungen über das abweichende Verhalten der Histologie des normalen Säuglingsmagens von jenem des älteren Kindes und des Erwachsenen verdanken wir *A. Werber* (Berichte über die Verhandlungen der naturforschenden Gesellschaft in Freiburg i. B III. Band. 1865). Seine Arbeit hat nicht die verdiente Beachtung gefunden, weshalb es mir gestattet sein möge, etwas näher auf dieselbe einzugehen. W. fand neben den eigentlichen sogenannten Labdrüsen in der Mucosa des Magens beim Neugeborenen gewöhnliche, den Lieberkühn'schen Krypten analoge Schleimdrüsen und zwar in ungleich grösserer Zahl als im späteren Lebensalter. Von den eigentlichen Labdrüsen fanden sich überwiegend die einfachen ungetheilten Schläuche, die hier und da varicöse Anschwellungen zeigten, weit seltener sah er in zwei oder drei Aeste sich theilende Drüsen. In der Pylorusgegend fanden sich die Labdrüsen viel reichlicher, als in den übrigen Zonen des Magens, und *Werber* beschreibt schon damals (also mehrere Jahre vor der durch *Rollet* und *Heidenhain* gleichzeitig gemachten Ent-

Digitized by Google
Original from UNIVERSITY OF CALIFORNIA
Generated on 2019-07-10 15:49 GMT / http://hdl.handle.net/2027/uc1.b3743155
Public Domain in the United States, Google-digitized / http://www.hathitrust.org/access_use#pd-us-google

deckung) an denselben zwei Zellarten, nämlich kleinere polygonale und grössere eigentliche Drüsenzellen, von welch' letzteren er hervorhebt, dass sie beim Säugling lange nicht so massig entwickelt sind, als beim Erwachsenen. Follikelbildung in der Schleimhaut hat *Werber* stets vermisst, das Epithel der Oberfiäche war in seinen Präparaten nicht erhalten, von den übrigen Wandschichten geschieht keine Erwähnung.

Eine sehr eingehende Bearbeitung des Gegenstandes liefert *E. Klein* (in S. Stricker's Handbuch der Lehre von den Geweben des Menschen und der Thiere. I. Band, 1871); was mir seine Publication weniger verwerthbar macht, ist die mangelhafte Trennung der Befunde beim Kinde und beim Erwachsenen, ein Umstand, der es bisweilen unmöglich macht, seine Angaben richtig zu specialisiren. *Klein* fand eine Dickenzunahme der Mucosa von der Cardia gegen den Pylorus hin; die schlauchförmigen Drüsen beginnen an der Cardia als kurze Einstülpungen der Schleimhaut, nehmen rasch an Zahl und Länge zu und stellen weiterhin cylindrische Schläuche dar, die bald einzeln, bald zu zweien oder dreien mit breiterem Lumen ausmünden. Ihr Grund ist meist kolbig angeschwollen, eingerollt oder gedreht, an der Cardia und am Pylorustheil auch ausgebuchtet oder in zwei und mehrere Aeste getheilt. Im allgemeinen ist die Menge der ungetheilten Schläuche im Fundus, die der getheilten von der Mitte der grossen Curvatur an bis gegen den Pförtner prävalirend. An dem letzteren selbst nehmen die Schläuche, je mehr man sich dem Uebergange in das Duodenum nähert, allmälig die gestreckte einfache Form an.

Das Cylinderepithel reicht beim Neugeborenen überall, auch am Fundus, weiter als bis zur Hälfte der Schläuche in diese hinein, doch finden sich, wie schon *Gerlach* betont, auch im Fundus Drüsen, deren Grund nicht mit Cylinderepithel, sondern mit Labzellen erfüllt ist.

Lymphfollikel in der Schleimhaut des Magens konnte auch *Klein* nicht nachweisen.

Bezüglich der Submucosa, der Anordnung der Gefässe und der Nervenvertheilung in derselben und in der Schleimhaut verweise ich auf das Original, nachdem diese Verhältnisse bei meinen Untersuchungen nicht näher berücksichtigt wurden.

An der Muscularis muscosae sah *Klein* Durchkreuzung ihrer beiden Faserlagen.

Die Muscularis propria zeigt gleichfalls Durchflechtung ihrer Schichten; am Pylorus erscheint die Ringmuskulatur stark ver-

Digitized by Google
Original from UNIVERSITY OF CALIFORNIA
Generated on 2019-07-10 15:49 GMT / http://hdl.handle.net/2027/uc1.b3743155
Public Domain in the United States, Google-digitized / http://www.hathitrust.org/access_use#pd-us-google

breitert (als Valvula pylorica), die Longitudinalfasern hingegen sind auf ein Minimum reducirt.

Henle (Handbuch der systematischen Anatomie des Menschen) erwähnt eine Arbeit von *Bischoff* (in Müller's Archiv, 1838), die mir nicht zugänglich war, in welcher dieser Autor den Magen eines Kindes mit Follikeln abbildet. Ferner bestätigt er eine schon von *Frerichs* gelegentlich gemachte Angabe, dass die Labdrüsen des Säuglings in allen Dimensionen kleiner sind als im späteren Alter. Seine eigenen Untersuchungen ergaben fernerhin Fehlen der Ligamenta pylori, schwächere Entwickelung der Valvula pylorica und stärkste Evolution der Muskelwand an der kleinen Curvatur.

L. Fleischmann (Klinik der Pädiatrik, I. Band, Wien 1875) äussert sich über die Structur des Kindermagens dahin, dass die Schleimdrüsen reichlicher, Labdrüsen, besonders die complicirteren Formen, spärlicher vorhanden sind; die letzteren sind im Pylorustheil am häufigsten zu sehen. Das Cylinderepithel reicht auch im Fundus weiter als bis zur Hälfte in das Drüsenlumen hinein. Lymphoide Follikel sind inconstant, und, wenn vorhanden, sehr vereinzelt.

Die Arbeit von *C. Toldt* (die Entwickelung und Ausbildung der Drüsen des Magens — Sitzungsberichte der Kaiserlichen Akademie der Wissenschaften, mathemat. naturwissensch. Classe, 82. Band, I. und II. Heft, Wien 1880) ist, wie schon der Titel besagt, in erster Linie embryologischen Untersuchungen gewidmet, deren höchst interessantes Detail uns zu weit vom eigentlichen Thema abführen würde; es soll hier daher nur das für uns Wichtige davon erwähnt werden.

Bezüglich der Formentwicklung der Labdrüsen fand *Toldt*, dass beim reifen Neugeborenen der Vorraum mehr als die Hälfte der Gesammtlänge der Drüse ausmacht; in den ersten drei Wochen des postembryonalen Lebens findet ein starkes Längenwachsthum des Drüsenkörpers statt, so dass sich die Relation zwischen Vorraum und Drüse zu Ungunsten des ersteren ändert. Die beim Erwachsenen nachweisbare Kürze der Fundusdrüsen lässt sich für den Säugling nicht bestätigen, indem die Drüsen in den verschiedenen Magengebieten keine auffallenden Längendifferenzen zeigen.

Was die histologischen Wachsthumsänderungen an den Labdrüsen anlangt, so war *Toldt* im Stande, schon bei menschlichen Embryonen aus dem Ende des vierten Monates eine Umwandlung der präexistirenden Drüsenzellen in Belegzellen nachzuweisen. Die

Digitized by Google
Original from UNIVERSITY OF CALIFORNIA
Generated on 2019-07-10 15:49 GMT / http://hdl.handle.net/2027/uc1.b3743155
Public Domain in the United States, Google-digitized / http://www.hathitrust.org/access_use#pd-us-google

Belegzellen sind jedoch nicht so gross, nicht so variabel in der Form und im Vergleich zu den Hauptzellen nicht so zahlreich wie bei den Thieren. Beim reifen Neugeborenen und beim Kinde in den ersten Lebenswochen sind die Belegzellen an den Seitenwänden der Drüsen nach aussen vor den Hauptzellen gelagert und grenzen mithin an die Membrana propria, während sie im Drüsenfundus und in seiner Nähe nach innen oder in einer Reihe mit den Hauptzellen gelagert sind und so das Lumen begrenzen helfen.

Die Schleimhaut der Pylorusgegend zeigt nach *Toldt* nur Schleimdrüsen ohne Belegzellen, dann kommt eine ziemlich breite intermediäre Zone, wo zwischen Schleimdrüsen zahlreiche Labdrüsen mit vereinzelten Belegzellen vorkommen; dann treten zwischen diesen auch die gewöhnlichen Formen der Labdrüsen auf, und erst allmälig erfolgt der Uebergang in das eigentliche Labdrüsengebiet.

An der Cardia kommen gleichfalls eine Anzahl von beim Neugeborenen und Säugling allerdings noch sehr schwach entwickelten Schleimdrüsen (die „Cardialdrüsen“ *Koelliker's*) vor.

In technischer Beziehung namentlich in Rücksicht auf meine eigenen Erfahrungen wichtig ist der Ausspruch von *Toldt*, wie gross die Schwierigkeit der Unterscheidung der beiden Zellarten der Labdrüsen am kindlichen Magen im Vergleich zum thierischen erscheint.

Einige in physiologisch-chemischer Richtung bei *Huppert* angestellte Versuche mit embryonalen und Kindermägen ergaben, dass die Elemente der Magendrüsen beim Embryo Pepsin enthalten, lange ehe dasselbe in das Secret übergeht; dabei ist zwischen Embryonen aus der Mitte und solchen aus dem Ende des sechsten Monates schon ein bedeutender Unterschied in der verdauenden Fähigkeit der Magenschleimhaut zu constatiren, was mit dem reichlichen Auftreten neuer Belegzellen in dieser Fötalperiode zusammenhängt. Weitere Schlüsse zieht *Toldt* aus seinen diesbezüglichen Untersuchungen nicht.

Die Angaben von *Demme* (19. medicinischer Bericht über die Thätigkeit des Jenner'schen Kinderspitals in Bern, 1882, pag. 69 und ff.) sowie jene von *F. Machon* (Revue médicale de la Suisse romande, VII. Jahrgang 1887, No. 6) beziehen sich auf die hier bereits erwähnten Untersuchungen von *Fleischmann*, *Klein* u. A. und bringen keinerlei eigene Beobachtungen.

Berücksichtigenswerth für uns sind noch die Mittheilungen

Digitized by Google
Original from UNIVERSITY OF CALIFORNIA
Generated on 2019-07-10 15:49 GMT / http://hdl.handle.net/2027/uc1.b3743155
Public Domain in the United States, Google-digitized / http://www.hathitrust.org/access_use#pd-us-google

von *A. Baginsky* (Untersuchungen über den Darmkanal des menschlichen Kindes, Virchow's Archiv, 89. Band, 1882), welche eigentlich die erste in zielbewusster Weise als Vorarbeit für nachträgliche pathologische Studien unternommene Untersuchungsreihe darstellen. Wenn ich an der in vieler Richtung ganz vortrefflichen Publication einige Kritik zu üben nicht unterlassen kann, so ist der hauptsächlichste Grund hierfür der, dass der Aufsatz *Baginsky's* eigentlich die einzige von pädiatrischer Seite unternommene Bearbeitung ist, mithin zu vergleichender Beurtheilung herausfordert. Was ich in erster Linie beanstanden möchte, ist die völlige Ausserachtlassung der, wie aus der vorstehenden Uebersicht hervorgeht, nicht gerade spärlichen Literatur über den beregten Gegenstand; es geht hierdurch dem Autor die Möglichkeit des Vergleiches seiner eigenen Befunde mit bereits vorhandenen Beobachtungsergebnissen anderer Forscher verlustig, was bei einer so interessanten Publication wie der von *Baginsky* im Interesse der Vollständigkeit nur beklagt werden kann. Auf einzelne strittige Punkte, die mit meinen eigenen Untersuchungen sich ergeben, werde ich nach Mittheilung meiner Befunde zusammenfassend zu sprechen kommen. Hier sei nur eine kurze Inhaltsübersicht der Untersuchungen dieses Autors gegeben.

Baginsky untersuchte beim vier und beim sieben Monate alten Fötus, beim Neugeborenen, beim Kinde am Ende des ersten und am Ende des vierten Lebensjahres, sowie zum Zwecke des Vergleiches beim Erwachsenen.

In der Regel fehlte an der Cardia und am Fundus das Oberflächenepithel auf grosse Strecken, stellenweise war die Mucosa fast gänzlich verloren gegangen; jedenfalls handelte es sich also um ein nicht sehr frisches Material, über dessen nähere Beschaffenheit leider keine Angaben gemacht sind.

Die Untersuchung der *Cardia* beim *viermonatlichen Embryo* ergab, so weit brauchbare Stellen in den Präparaten vorlagen, kurze, nur wenig in das Stützgewebe eindringende Drüsenschläuche mit trüben, grosskernigen Epithelien, ein sehr kernreiches Zwischengewebe, dessen Zellkerne sich mit Anilinfarben sehr gut färbten und stellenweise erhaltenes palissadenartig gereihtes Oberflächenepithel. Die Muscularis mucosae ist erst in ihrer bindegewebigen Anlage vorhanden, eine scharfe Trennung von Mucosa und Submucosa ist nicht durchführbar. In der feinmaschigen Submucosa Anlagen von Blutgefässen und Ganglienzellenhaufen. Die Muscularis propria ist deutlich in zwei Schichten

Digitized by Google
Original from UNIVERSITY OF CALIFORNIA
Generated on 2019-07-10 15:49 GMT / http://hdl.handle.net/2027/uc1.b3743155
Public Domain in the United States, Google-digitized / http://www.hathitrust.org/access_use#pd-us-google

gesondert, zwischen denen zahlreiche Lymphräume und Ganglienzellen nachweisbar sind. Zwischen Muscularis externa und der Serosa ein reiches Lymphgefässnetz, in der Serosa selbst reichliche, mit Blutkörperchen gefüllte Gefässe.

Die *Cardia* in *späteren Alterstufen* fand *Baginsky* fast stets so verändert, dass er keine bestimmten Angaben über ihren Bau machen kann; nur beim dreijährigen Kinde sah er die Drüsen zu Gruppen von 5—10 dicht beisammen gelagert, jede Gruppe von der nächsten durch ein ziemlich breites Bindegewebsseptum getrennt, während zwischen den einzelnen Drüsenschläuchen nur ganz zarte Zwischenwände bestanden. Das Oberflächenepithel war nicht mehr erhalten, die obere Hälfte der Drüsen grösstentheils macerirt; am Fundus der Drüsen konnte man zwei Arten derselben unterscheiden, die einen ziemlich dünn und schlank, die anderen gebläht wie gequollen; Haupt- und Belegzellen waren in diesen beiden Drüsengattungen gut nachweisbar; viele Schläuche zeigten in der Höhe ihres Fundus dichotomische Theilung; in dem umspinnenden Gewebe waren glatte Muskelfasern nachweisbar.

Die *Fundus*-Oberfläche beim *viermonatlichen Fötus* hat ein zottiges Aussehen mit breiten Zwischenräumen zwischen den Zotten; sonst ist keine wesentliche Differenz zwischen ihr und der Cardia vorhanden.

Beim *siebenmonatlichen Fötus* finden sich dicht gelagerte Drüsenschläuche, gruppenweise von breiteren Septen umrahmt; der Drüsenhals, wo er nicht angefault ist, erscheint von keilförmigen Zellen umsäumt; eine Differenz zwischen Haupt- und Belegzellen ist nicht mit Sicherheit zu constatiren; an den übrigen Wandschichten keine Besonderheit zu bemerken.

Beim *Neugeborenen* sind die Drüsen bedeutend länger und zahlreicher; delo- und adelomorphe Zellen lassen sich gut differenziren, die Submucosa ist noch immer ziemlich kernreich.

Im *späteren Alter* wird die Magenoberfläche glatter, die Zotten schwinden, der Zellreichthum der Submucosa nimmt ab, die Drüsen werden bedeutend zahlreicher und stehen dichter und auch die übrigen Gewebsstrata zeigen eine entsprechende Wachsthumszunahme.

Am *Pylorus* des *viermonatlichen Fötus* beschreibt *Baginsky* ziemlich tiefe, mit prachtvollem Epithel ausgekleidete Drüsen. Die Zellen dieser Epithelien sind keilförmig, mit ihrer Breitseite gegen das Drüsenlumen sehend, während ihre Spitze als dünner Ausläufer sich im Zwischengewebe verliert; an ihrer freien Fläche ist ein

Digitized by Google
Original from UNIVERSITY OF CALIFORNIA
Generated on 2019-07-10 15:49 GMT / http://hdl.handle.net/2027/uc1.b3743155
Public Domain in the United States, Google-digitized / http://www.hathitrust.org/access_use#pd-us-google

glasheller Saum nachweisbar, der sich gleich dem dem Drüsencavum zugewendeten Antheil der Zelle nicht färbt. Das beschriebene Epithel überzieht nicht blos Leisten und Vorräume, sondern den ganzen Drüsengrund. Reichliches, zellreiches interstitielles Gewebe.

Beim *siebenmonatlichen Fötus* schlanke Drüsen mit schmalem Zwischengewebe, das nur an den Leisten kolbenartig anschwillt; das Epithel geht verschieden tief in die Drüsen hinab, an einzelnen Stellen bis auf den Grund, während andere Krypten in ihrem Fundus trübe polygonale Zellen als Fortsetzung des Vorraumepithels zeigen, deren Protoplasma sich schwach färbt. Aus der Muscularis mucosae treten schlingenförmige Faserbündel zwischen die Drüsen. Die Muscularis propria zeigt fast nur circuläre Fasern.

Der Befund beim *Neugeborenen* ist von dem vorstehend geschilderten wenig different; von den beiden Drüsenzellenarten (den delo- und adelomorphen) geschieht keine Erwähnung.

Das *einjährige Kind* zeigt fast ausschliesslich polygonales, feinkörniges Epithel auch im Drüsenhals, sonst nur Wanddickendifferenzen.

Das bezüglich der Wachsthumsänderungen des kindlichen Magens von *Baginsky* aufgestellte Resumé lautet:

1. mit fortschreitendem Wachsthum nimmt die Länge der Drüsen und ihre Zahl zu, ihre relative Breite in gleichem Maasse ab, wobei gleichzeitig eine Vermehrung des specifischen Drüsengewebes gegeben ist;

2. die Stärke der Muscularis mucosa nimmt dauernd zu;

3. die Submucosa, die beim Fötus und Neugeborenen sehr zellreich, wird bei fortschreitendem Wachsthum immer ärmer an lymphoiden Elementen, und auch die Breite des Lymphgefässapparates zwischen den Muskelschichten nimmt ab;

4. gleichzeitig nimmt die Muscularis propria an Dicke zu und durchflicht sich reichlicher;

5. dass sich die Magenwand schon in einer frühen Lebensperiode in einem trefflichen Entwickelungszustande befindet, geht daraus hervor, dass schon beim Neugeborenen Haupt- und Belegzellen nachweisbar sind.

Den der Untersuchung des Darmcanals gewidmeten Theil der vorstehend referirten Arbeit lasse ich hier unberücksichtigt.

Die erwähnte Literatur ist alles, was ich über das in Rede stehende Thema publicirt gefunden habe; die zahlreichen Arbeiten,

Digitized by Google
Original from UNIVERSITY OF CALIFORNIA
Generated on 2019-07-10 15:49 GMT / http://hdl.handle.net/2027/uc1.b3743155
Public Domain in the United States, Google-digitized / http://www.hathitrust.org/access_use#pd-us-google

welche sich mit der Histologie des Magens beschäftigen, von denen besonders seit der *Heidenhain-Rollet*'schen Entdeckung eine grosse Reihe vorliegen, habe ich selbstverständlich in ihren Resultaten verwerthet, so weit sie zu den von mir erörterten Fragen in Beziehung stehen, kann jedoch nur gelegentlich auf eine oder die andere zurückkommen, zumal sie sich nicht speciell mit der Histologie des Säuglingsmagens befassen.

Bei meinen eigenen Untersuchungen habe ich mich auf den Magen beschränkt, weil bei diesem Organ die vollständige Verwerthung eines möglichst zahlreichen Materiales möglich erschien, während ich die Erkrankungen des Darmes im Säuglingsalter späterhin in Angriff zu nehmen gesonnen bin.

Zum Zwecke der Feststellung der normalen Verhältnisse wurden im Ganzen 28 Fälle herangezogen, von denen 16 dem männlichen und 12 dem weiblichen Geschlechte angehörten. Dem Alter nach gruppirten sie sich in folgender Weise:

1 Fötus von $4^1/_2$ Monaten, 1 Frühgeburt von 7 Monaten und 5 reife Todtgeburten.

Der ersten Lebenswoche gehörten 7 Kinder an und zwar 2 dem ersten Lebenstage, 2 dem zweiten und je eines dem 3., 5. und 6.

Im ersten Lebensmonate standen 8 Kinder, deren specielle Altersvertheilung die folgende war: 2 Kinder mit 10 Tagen, 2 mit 11, 2 mit 14 und je eines mit 24 und 28 Tagen.

Die restlichen Fälle betrafen ein zweimonatliches, ein viermonatliches, ein sechsmonatliches und drei zweijährige Kinder.

Ich will hier gleich einige Worte über die allgemeine Methodik, die ich anwandte, sagen; die von Fall zu Fall getroffenen Modificationen werden an den betreffenden Stellen besonders erwähnt.

Die Zeitdauer der Entnahme des Magens aus der Leiche schwankte, mit Ausnahme einiger später zu berücksichtigender Fälle, zwischen 2 und 24 Stunden nach dem Tode. Das Abdomen wurde durch einen Längsschnitt eröffnet, der Magen an der Cardia und am Pylorus abgebunden und vorsichtig herausgeschnitten; dann führte ich längs der kleinen Curvatur eine Incision, wusch die Schleimhaut durch einen zarten Wasserstrahl ab und legte je ein dem Cardia, Pylorus und Fundusgebiet entnommenes circa 4 □cm grosses Stück in 80% Alkohol ein. In den nächsten Tagen wurde der Spiritus immer concentrirter genommen, bis ich bei 96% angelangt war. Nach vierundzwanzigstündigem Verweilen in der letztgenannten Flüssigkeit wurde jedes der aufbewahrten

Digitized by Google
Original from UNIVERSITY OF CALIFORNIA
Generated on 2019-07-10 15:49 GMT / http://hdl.handle.net/2027/uc1.b3743155
Public Domain in the United States, Google-digitized / http://www.hathitrust.org/access_use#pd-us-google

Stücke in kleine Partikelchen von 3—4 mm Seitenlänge zerlegt und diese dann der weiteren Präparation unterworfen. Das hierbei am häufigsten zur Anwendung gelangte Verfahren war folgendes: die Stücke kamen aus Alcohol auf 24 Stunden in eine $1^1/_2\,^0/_0$ wässerige Hämatoxylinlösung, wurden dann kurz ausgewaschen und für weitere 24 Stunden in eine $^3/_4\,^0/_0$ wässerige Lösung von Alaun eingelegt, hierauf einen Tag lang ausgewässert, in Alcohol nachgehärtet, wiederum auf 24 Stunden in Bergamotteöl eingelegt und endlich in Paraffin gebracht, dessen Schmelzpunkt bei dem von mir benutzten Gemisch bei 52° Celsius gelegen war. Von den so gewonnenen Präparaten wurden Schnittserien angefertigt, die meist $^3/_4$—1 μ dicke Schnitte ergaben, die in ununterbrochener Folge sich aneinander reihten. Diese Methode, welche ursprünglich *Heidenhain* angegeben hat, und die von *Sachs* und *Moschner* warm empfohlen wird, hat auch mir mit kaum nennenswerthen Ausnahmen tadellose Präparate geliefert; das Verfahren ist wohl etwas zeitraubend, dafür aber, was bei einer Tinctionsmethode nicht hoch genug angeschlagen werden kann, nahezu absolut verlässlich und ohne jeglichen Kunstgriff durchführbar. Ausserdem ist der Zeitverlusst dann, wenn man eine grössere Zahl von Präparaten in täglicher Aufeinanderfolge den einzelnen Proceduren unterzieht, ein kaum fühlbarer. Ich habe neben der eben geschilderten Methode, wie schon erwähnt, eine ganze Reihe anderer Färbeverfahren und Härtungsmethoden versucht, deren detaillirte Aufzählung viel zu weit führen würde, bin jedoch immer wieder zur ursprünglichen Behandlungsweise zurückgekehrt, die aber, was ich gleich vorweg bemerken will, sich bei meinem Materiale zur Differenzirung der Haupt- und Belegzellen unbrauchbar erwies und lediglich schöne Gewebstinctionen bei Stückfärbung lieferte. Controllversuche am Magen von Hund und Katze mit dem gleichen Verfahren angestellt, gaben die schönsten differenten Färbungen der delo- und adelomorphen Zellen.

Was nun zuerst die Verhältnisse im embryonalen Leben anlangt, so habe ich dieselben nicht genauer verfolgt; hierzu war mein menschliches Material nicht ausreichend, und entsprechende Untersuchungen an thierischen Föten hätten mich vom meinem ursprünglichen Plane zu weit abgeführt. Ueberdies besitzen wir ja gerade auf diesem Gebiete ganz ausgezeichnete Arbeiteu von *Sewall*, *Toldt* (l. c.) und erst in ganz letzter Zeit von *J. Salvioli* (Atti della regia Academia delle scienze di Torino Bd. XXV, 1890,

Digitized by Google
Original from UNIVERSITY OF CALIFORNIA
Generated on 2019-07-10 15:49 GMT / http://hdl.handle.net/2027/uc1.b3743155
Public Domain in the United States, Google-digitized / http://www.hathitrust.org/access_use#pd-us-google

pag. 462 und ff.), welche die obwaltenden Verhältnisse mit aller nur wünschenswerthen Klarheit schildern. Was ich selbst an den wenigen von mir untersuchten Embryonen gesehen habe, weicht in Nichts von den Bildern ab, welche die genannten Autoren und auch *Baginsky* in seiner schon citirten Arbeit gegeben haben, und kann füglich hier unerwähnt bleiben.

Ich wende mich also gleich dem *reifen Neugeborenen* zu und beginne mit der Schilderung des

Oberflächenepithels.

Dasselbe fand ich im Gegensätze zu *Baginsky* an den allermeisten Stellen der von mir untersuchten Präparate mit seltenen Ausnahmen in sämmtlichen Regionen des Magens wohl erhalten. Es ist ein ziemlich hohes Cylinderepithel mit basal gelagertem Kern, das auf den Leisten niedriger erscheint als in den sogenannten Vorräumen; auch seine Kerne zeigen an diesen beiden Stellen insofern eine Verschiedenheit, als dieselben auf den Leisten mehr elliptisch geformt und intensiver gefärbt, in den Vorräumen hingegen rundlich und entschieden blasser tingirt erscheinen. Zwischen denselben sind hier und da nicht allzu zahlreich die von *F. E. Schulze* (Archiv für microscopische Anatomie, 1867) und *Ebstein* (ebenda, 1870) als „Ersatzzellen" beschriebenen Gebilde zu sehen, die dadurch ausgezeichnet sind, dass ihr breiterer Theil basalwärts lagert, während sie sich gegen die freie Magenoberfläche hin verjüngen. Dieselben sind auch hier und da in den obersten Lagen der Stützsubstanz sichtbar und stehen nach der Ansicht der genannten Autoren, denen sich auch *Toldt* anschliesst, zum Regenerationsprocess des Oberflächenepithels in inniger Beziehung. Ich selbst konnte mich nur von der feststehenden Thatsache überzeugen, dass ihre Zahl mit dem zunehmenden Alter des Kindes entschieden abnimmt. Degenerative Processe im Epithel konnte ich unter normalen Verhältnissen niemals zur Ansicht bekommen; auch die Bildung der von *Heidenhain*, *Ebstein*, *Kupffer* u. A. beim Erwachsenen beschriebenen Becherzellen, deren Vollwerthigkeit übrigens *Biedermann* (Sitzungsberichte der Kaiserl. Akademie der Wissenschaften, mathemat. naturw. Classe, Wien 1875, LXXI. Bd., 3., 4. u. 5. Heft) bestreitet, konnte ich nur selten und nicht in typischer Weise beobachten. Vielleicht hängt dies damit zusammen, dass ich zu wenig mit Osmiumpräparaten arbeitete, an denen die geschilderten Verhältnisse besonders deut-

Digitized by Google
Original from UNIVERSITY OF CALIFORNIA
Generated on 2019-07-10 15:50 GMT / http://hdl.handle.net/2027/uc1.b3743155
Public Domain in the United States, Google-digitized / http://www.hathitrust.org/access_use#pd-us-google

lich in die Augen springen. Nach Kerntheilungsfiguren im Epithel habe ich vergeblich gesucht; selbst als ich späterhin, was ich noch zu erwähnen haben werde, das zu untersuchende Organ möglichst rasch, fast unmittelbar post mortem, fixirte, gelang es mir niemals, unzweifelhafte Mitosen zu sehen, die übrigens auch im Magenepithel des Erwachsenen nur *Sachs* beschrieben hat. Woran dies liegt, bin ich nicht in der Lage anzugeben; die rasche Regeneration des Oberflächenepithels in dieser Lebensperiode, die schon aus dem so häufigen Auftreten der Ersatzzellen hervorgeht, sollte den Nachweis von Karyokinesen gewiss begünstigen; oft glaubte ich schon solche mit Sicherheit gefunden zu haben, die Untersuchung mit starken Systemen zeigte jedoch, dass ich es lediglich mit stärkerer Anhäufung des Chromatins an einzelnen Stellen des Zellkerns zu thun hatte. Die von *Baginsky* beschriebenen basalen Fäden, mit denen die Epithelien in der Stützsubstanz wurzeln, konnte ich oft zur Ansicht bringen. Ein Verhältniss, auf das ich nachdrücklich aufmerksam machen möchte, ist die namentlich bei Neugeborenen und Kindern in den ersten Lebenswochen auffallende Weite der sogenannten Vorräume, worunter bekanntlich die noch von der Fortsetzung des Oberflächenepithels bekleidete Drüsenmündung verstanden wird. Es ist dies eine Thatsache, die nicht genügend betont wird, und deren Bedeutung sowohl für den Normalzustand als auch unter pathologischen Verhältnissen nicht zu unterschätzen ist, worauf ich übrigens noch zurückzukommen gedenke. Auffallende Verschiedenheiten in der Form der Epithelien in dieser frühen und in späteren Altersstufen bestehen mithin nicht, und so können wir *als besondere Merkmale des jugendlichen Magenepithels lediglich seinen Reichthum an Ersatzzellen und den fast völligen Mangel von Becherzellen bezeichnen.*

Das Stützgewebe.

Dasselbe zeigt nur bei Embryonen und Frühgeburten einen grösseren Zellreichthum; schon im Alter von wenigen Tagen ist es nur als schmaler, höchstens zwei bis drei Kernreihen aufweisender Streifen zwischen je zwei Schlauchdrüsen nachweisbar, und muss jede über dieses Mittelmaass hinausgehende Vermehrung seiner zelligen Elemente als pathologisch angesprochen werden. Seiner Hauptmasse nach ist es über der Schleimhautmusculatur gelagert, wo es ein ziemlich breites Band darstellt, das seine zarten Fortsätze zwischen die einzelnen Krypten entsendet. Eine stärkere streckenweise Anhäufung des Zwischengewebes in Form von

Digitized by Google
Original from UNIVERSITY OF CALIFORNIA
Generated on 2019-07-10 15:50 GMT / http://hdl.handle.net/2027/uc1.b3743155
Public Domain in the United States, Google-digitized / http://www.hathitrust.org/access_use#pd-us-google

Septen, welche ganze Drüsengruppen umschliessen, wie sie von *Klein* und *Baginsky* beschrieben wird, habe ich wenigstens in ausgesprochener Weise und mit regelmässiger Wiederkehr in sicher normalen Mägen nicht beobachten können. Gegen das Epithel zu findet eine fächerförmige Ausbreitung des interstitiellen Gewebes statt, welche die Grundlage der sogenannten Leisten abgiebt, deren stärkere Entwickelung beim Neugeborenen und Säugling mit der schon erwähnten Mächtigkeit der Vorräume zusammenhängt. Die Zellen der Zwischensubstanz zeigen theils ovale, theils sternförmige, theils langgestreckte Kerne, welch' letztere nicht mit den stäbchenförmigen Kernen der glatten Mukelfasern verwechselt werden dürfen, welche dem von der Muscularis mucosae abzweigenden, die Drüsen umspinnenden Muskelnetz angehören.

Was nun das Vorkommen von *Follikeln* in der Schleimhaut anlangt, worüber, wie aus der vorstehenden Literaturübersicht hervorgeht, die Ansichten getheilt sind, so kann ich mich auf Grund zahlreicher, daraufhin untersuchter Präparate mit aller Bestimmtheit in der Richtung aussprechen, dass dieselben in einem beträchtlichen Procentsatz meiner Fälle zweifellos nachweisbar gewesen sind, und in manchen Mägen auch direct ihre Beziehungen zu pathologischen Vorgängen sich constatiren liessen, wofür im zweiten Theil dieser Arbeit ein typisches Beispiel angeführt ist. Ihrer Form nach stellen sie rundliche, aus dicht gelagerten Leucocyten bestehende, ziemlich scharf begrenzte Gebilde dar, welche der Muscularis mucosae unmittelbar aufliegen und dort, wo sie lagern, den Grund der Schlauchdrüsen etwas heben, ohne dass sie jedoch zwischen die Krypten vordringen oder etwa gar in directen Contact mit dem Mageninnern treten. Gewisse Beziehungen zwischen ihrem Vorkommen und dem Entwickelungsgrade des Zwischengewebes konnte ich nicht feststellen; auch ist ihre Vertheilung über den Magen keine regelmässige, indem sie bald im cardialen, bald im pylorischen Antheil oder im Fundus, mitunter auch über den ganzen Magen zerstreut gefunden werden.

Wenn ich also kurz zusammenfasse, so kann ich auf Grund meiner persönlichen Erfahrung behaupten, *dass das Zwischengewebe im Magen des reifen Neugeborenen und Säuglings sich durch mässigen Zellreichthum auszeichnet, keine regelmässig sich wiederholenden breiteren Septa zeigt, welche ganze Drüsengruppen umschliessen, an den Leisten sich fächerartig ausbreitet, über der Muscularis mucosae als ziemlich breiter Streifen zieht und in etwa einem*

Digitized by Google
Original from UNIVERSITY OF CALIFORNIA
Generated on 2019-07-10 15:50 GMT / http://hdl.handle.net/2027/uc1.b3743155
Public Domain in the United States, Google-digitized / http://www.hathitrust.org/access_use#pd-us-google

Drittel aller Fälle ohne nachweisbare Gesetzmässigkeit stellenweise Follikelbildung zeigt.

Die Magendrüsen.

Was diesen wichtigsten Bestandtheil der Mucosa ventriculi anlangt, so muss ich gleich hervorheben, dass dieselben beim reifen Kinde eine noch verhältnissmässig niedrige Entwickelungsstufe zeigen. Wenn wir den Magen älterer Kinder oder den des Erwachsenen, wozu ich gleichfalls mehrfach Gelegenheit hatte, mit dem des Neugeborenen und jungen Säuglings vergleichen, so fällt uns in erster Linie die geringe Zahl der Drüsen im Gesichtsfelde auf. Genauere Berechnungen hierüber, wie sie *Frey*, *Sappey* und *Toldt* angestellt haben, sind von mir nicht gemacht worden, doch ist dies ein so unzweifelhafter Eindruck, dass jede Täuschung ausgeschlossen erscheint. Dieser Umstand hängt wohl hauptsächlich auch mit der grösseren Breite der Einzeldrüse und ihres Vorraumes zusammen, indem beim späteren Längenwachsthum nicht nur eine Streckung der Krypten, sondern auch ein dichteres Aneinanderrücken erfolgt, woraus dann die charakteristische, palissadenartige Anordnung der Schlauchdrüsen beim Erwachsenen resultirt. Die so häufige Einmündung mehrerer Einzeldrüsen in einen gemeinsamen weiten Vorraum, das seitliche Anknospen solider Sprossen an bereits entwickelte Schläuche, alles Dinge, welche deutlich beweisen, dass nicht nur der Process des Wachsthums bereits vorhandener, sondern auch jener der Entwickelung neuer Drüsen beim Säugling noch in regstem Gange befindlich ist, erklären in ungezwungener Weise dieses Zurückbleiben der Zahl der Drüsen im Vergleich zum späteren Lebensalter.

Alles in allem genommen ergiebt sich eine gewisse Verschiebung des Verhältnisses der secernirenden und der resorbirenden Fläche zu Gunsten der letzteren, was ja auch klinisch bekannt ist und in dem kurzen Verweilen der Nahrung im Magen und seiner geringen verdauenden Kraft sich ausspricht, über welche Dinge uns namentlich Untersuchungen der allerjüngsten Zeit werthvolle Aufschlüsse brachten. Ich erinnere an die Arbeiten von *Zweifel*, *Korowin*, *Leo*, *van Puteren*, *von Jacksch*, *Einhorn*, *Heubner* und *Wohlmann*.

Wenn wir nun die Drüsen selbst im cardialen, pylorischen und Fundustheil des Magens betrachten, so sehen wir überall das Oberflächenepithel bis ziemlich weit unter die Hälfte der Drüsenlänge sich erstrecken und gewöhnlich an dem deutlich einge-

Digitized by Google
Original from UNIVERSITY OF CALIFORNIA
Generated on 2019-07-10 15:50 GMT / http://hdl.handle.net/2027/uc1.b3743155
Public Domain in the United States, Google-digitized / http://www.hathitrust.org/access_use#pd-us-google

schnürten Drüsenhalse sein Ende finden, dem sich ein kurzer, ziemlich breiter, vollsaftige Parenchymzellen tragender Drüsenkörper anschliesst. Im cardialen Theil ist das Bild ein derartiges, dass Drüsen, in denen das Epithel die ganze Lichtung bis auf den Grund auskleidet, nicht zur Beobachtung gelangen; je näher dem Fundus, desto zahlreicher treten solche Krypten, also die eigentlichen Schleimdrüsen in Erscheinung, während die Pylorusgegend fast nur die letztgenannte Categorie von Drüsen erkennen lässt. In so genauem Sinne von einer intermediären Zone zu sprechen, wie dies *Toldt* und *Kupffer* thun, halte ich beim Neugeborenen nicht für gerechtfertigt; erstens werden zahlreiche Uebergangsformen in allen drei Magengebieten beobachtet, zweitens macht einem die mangelhafte Darstellbarkeit der Belegzellen, auf welche ich gleich des Näheren zu sprechen komme, die Unterscheidung oft so schwierig, dass eine vorurtheilsfreie Entscheidung nicht möglich ist. Ich spreche also nur dann von Schleimdrüsen, wenn das nahezu unveränderte Oberflächenepithel auch am Grunde der Krypte nachweisbar ist, wobei gleichzeitig eine ziemlich weite Lichtung sich findet, welche die Diagnose wesentlich erleichtert. Thatsache ist nun, dass die eben als solche näher characterisirten Schleimdrüsen im cardialen Theile der Magenmucosa nahezu garnicht zu finden sind, während sie im Pylorus zu den häufigen Befunden gehören und im Fundus nicht selten angetroffen werden. Es ist sehr bedauerlich, dass *Baginsky*, der in seiner schon mehrfach angezogenen Arbeit auch die histologische Topographie des Magens berücksichtigt, dieser Verhältnisse keine Ewähnung thut.

Was nun das Verhalten der *Belegzellen* anlangt, so möge es mir gestattet sein, mich hierüber etwas ausführlicher zu verbreiten, zumal meine diesbezüglichen Erfahrungen von den allgemein ausgesprochenen Ansichten nicht unwesentlich abweichen. Ich habe schon früher gesagt, dass es mir an Alcoholpräparaten vom Säuglingsmagen, die mit der *Heidenhain*'schen Hämatoxylin-Alaunmethode behandelt waren, niemals gelang, in zweifelloser Weise die delo- und adelomorphen Zellen zu differenziren, obwohl das Verfahren von seinem Erfinder zu diesem Zwecke angegeben ist. Ich empfand diesen Umstand umsomehr, als ich mir gerade von dem Nachweise des Verhaltens der beiden Drüsenzellenarten in pathologischen Fällen manches versprochen hatte, und sah darin ein persönliches Miss- oder Ungeschick, zumal sowohl *Toldt* als *Baginsky*, die an einem viel weniger brauchbaren menschlichen Material gearbeitet hatten, als ich, über das Verhalten der Beleg-

Digitized by Google
Original from UNIVERSITY OF CALIFORNIA
Generated on 2019-07-10 15:50 GMT / http://hdl.handle.net/2027/uc1.b3743155
Public Domain in the United States, Google-digitized / http://www.hathitrust.org/access_use#pd-us-google

zellen einige Angaben machen. Da galt es nun unter Ausschluss aller Fehlerquellen zu arbeiten und ein möglichst geeignetes Material beizuschaffen. Ich unternahm also zuerst einige Vorversuche am Magen von Hund und Katze und war überrascht von der Schönheit und leichten Herstellbarkeit der gewünschten Bilder bei den genannten Thierspecies. Nun wurde das gesammte aufbewahrte Kindermaterial wieder hergenommen und mit den bewährtesten Tinctionsmethoden behandelt. Ich will und kann hier in Rücksicht auf die Geduld des Lesers nicht auf das Detail der Technik eingehen; um jedoch den Nachweis zu erbringen, wie intensiv ich dem Gegenstande nachging, will ich nur kurz die Methoden nennen, deren ich mich bediente, indem ich theils in Alcohol conservirte Mägen einer Reihe von Tinctionsverfahren unterzog, theils neu hinzugekommene Fälle in die verschiedensten Härtungsflüssigkeiten brachte. Ich conservirte in Sublimat, Flemming'schem Chrom-Osmium-Essigsäuregemisch, Kolossow'scher Lösung, Platinchlorid, Picrinsäure, Müller'scher Flüssigkeit, ich färbte mit Anilinblau, Indulin, Bordeaux, Hämatoxylin-Eosin, Hämatoxylin-Congo, Hämatoxylin-Kali bichromicum, Nigrosin, Weigert'schem Hämatoxylin, Borax-Carmin, Cochenille-Alaun, dem Ehrlich-Biondischen Gemisch u. m. A. Das Ergebniss all dieser Versuche war ein nahezu negatives, was mich umsomehr befremdete, als ich, wie schon erwähnt, beim thierischen Magen mit jedem Verfahren vollständig reussirt hatte. (In Klammer sei mir die Bemerkung gestattet, dass man bei Behandlung von Schnitten aus dem Thiermagen mit der von *Weigert* für Färbungen des Centralnervensystems angegebenen Kupfer-Hämatoxylin-Ferrocyankaliummethode Bilder erhält, welche in Schärfe und Prägnanz an Heliogravuren erinnern, denen sie auch im Farbenton gleichen.)

Es lag nun der Gedanke nahe, dass das Kindermaterial, welches ich benützte, zur Zeit der Untersuchung bereits in einem zur Darstellung dieser Verhältnisse nicht mehr geeigneten Zustande sich befand, und es galt also ganz frische, den thierischen möglichst analoge Untersuchungsobjecte zu erhalten.

Herr Professor *Epstein*, an den ich mich diesfällig bittend wandte, hatte die grosse Güte, mir seine volle Unterstützung zu gewähren, und mein Freund Dr. *Czerny*, Assistent der Findelanstalt, war so liebenswürdig, die oft recht mühsame Materialbeschaffung zu besorgen. Nachdem die Entnahme des Magens aus der lebenswarmen Leiche aus äusseren Gründen nicht durchführbar war, kam ich auf den Gedanken, die Fixation der Schleimhaut in der

Digitized by Google
Original from UNIVERSITY OF CALIFORNIA
Generated on 2019-07-10 15:50 GMT / http://hdl.handle.net/2027/uc1.b3743155
Public Domain in the United States, Google-digitized / http://www.hathitrust.org/access_use#pd-us-google

Weise zu bewerkstelligen, dass ich unmittelbar post mortem die Conservirungsflüssigkeit mit der Magensonde einfüllen liess. Die Sache lässt sich ganz leicht bewerkstelligen, und bieten sich einem so vollkommen brauchbare Objecte. Es gelangten auf diese Weise sieben Fälle zur Untersuchung, von denen zwei mit Müller'scher Lösung, die übrigen mit einem Sublimat-Kochsalzgemisch (nach *Heidenhain*) fixirt waren. Nun wurde wieder nach den verschiedensten Methoden gefärbt und das unter den denkbar günstigsten Bedingungen gewonnene Material erwies sich wiederum in Bezug auf den in Frage stehenden Punkt recht steril. Es gelang mir wohl mit einzelnen Tinctionsverfahren, so besonders mittelst Indulinfärbung die Belegzellen zur Darstellung zu bringen, jedoch in so ungenügender Weise, dass ich lediglich ihr Vorhandensein, aber keine ihrer weiteren Eigenschaften zu constatiren in der Lage war. In ihrer Zahl waren sie entschieden gegen das spätere Kindesalter zurück, auf dessen Verhältnisse ich gleich zu sprechen komme; ihrer Form nach erschienen sie rundlich, ziemlich klein, oft mehr central dem Drüsenlumen zu gelagert, niemals die Tunica propria hervorwölbend, wie man dies beim Thier und beim erwachsenen Menschen regelmässig beobachtet; ihr Kern war kaum erkennbar, und sie machten im Ganzen, um mich passend auszudrücken, einen recht kümmerlichen Eindruck. Diese Erscheinung wiederholte sich nun ganz constant in allen sieben untersuchten Fällen, die sämmtlich der ersten Hälfte des ersten Lebensjahres angehörten, und von denen vier in Bezug auf ihren Verdauungstractus klinisch sowohl wie anatomisch als ganz normal bezeichnet werden mussten. Ich war also unwillkürlich zu dem Schlusse gelangt, dass die Belegzellen des Säuglingsmagens in den ersten Lebensmonaten einen solch' niedrigen Grad von Entwickelung besitzen, dass ihre befriedigende Darstellung mit unseren bisherigen Fixations- und Tinctionsmethoden selbst an Präparaten von tadelloser Provenienz und höchster Eignung nicht möglich ist.

Um die Richtigkeit dieser Behauptung noch weiter zu erhärten, untersuchte ich ältere Kinder und gelangte anlässlich der Präparation von drei Mägen, welche sämmtlich von Kindern stammten, die im hiesigen Kinderspital an Diphtherie verstorben waren und das Alter von zwei Jahren überschritten hatten, zu der Ueberzeugung, dass hier die Darstellung der Belegzellen in der zufriedenstellendsten Weise möglich ist. Die betreffenden Organe wurden erst bei der Section, also 12 und mehr Stunden nach dem Tode, der Leiche entnommen, in 80% Alcohol und Müller-

Digitized by Google
Original from UNIVERSITY OF CALIFORNIA
Generated on 2019-07-10 15:51 GMT / http://hdl.handle.net/2027/uc1.b3743155
Public Domain in the United States, Google-digitized / http://www.hathitrust.org/access_use#pd-us-google

sche Lösung eingelegt, und zeigten, nach den verschiedensten Methoden untersucht, stets die schönsten, lebhaft gefärbten delomorphen Zellen.

Ich glaube aus den angeführten Thatsachen wenigstens für meine Untersuchungen zu dem Schlusse berechtigt zu sein, dass die Belegzellen des menschlichen Magens am Schlusse des Fötallebens und in den ersten Monaten des Säuglingsalters nicht blos an Zahl gegen später wesentlich zurückstehen, sondern dass auch ihre mehr der Drüsenlichtung zugewandte Lage, ihre geringe Grösse, sowie namentlich ihr mangelhaftes Differenzirungsvermögen nach den empfindlichsten Methoden und an den frischesten Präparaten ihre unvollkommene Entwickelung zweifellos darthun. Wann dieselben ihre Reife voll erlangen, kann ich nicht aus eigener Erfahrung berichten, nachdem mein Material mir die Entscheidung dieser Frage nicht gestattete; nur so viel kann ich sagen, dass in den Mägen von Kindern am Ende des zweiten Lebensjahres Belegzellen nachweisbar sind, die in ihrer Färbekraft, Gestalt und Anordnung keinen wesentlichen Unterschied von jenen des Erwachsenen zeigen, wenn sie auch an Zahl sicher zurückstehen.

Was nun die scheinbar widersprechenden Befunde *Toldt's* anlangt, so habe ich schon erwähnt, dass dieser Autor die Schwierigkeit der Darstellung der delo- und adelomorphen Elemente im kindlichen Magen besonders hervorhebt, eine Thatsache, die mir beweist, dass auch ihm ihre Sichtbarmachung nicht besser gelungen ist als mir; zur Constatirung der Zahl, Form und Lage der Belegzellen genügen ja derartige Präparate, und andere Schlüsse hat *Toldt* aus denselben nicht gefolgert, indem ihm für die übrigen in Frage kommenden Punkte seine Untersuchungen an thierischen Mägen die Grundlage lieferten.

Den Ausspruch von *Baginsky*, dass der Magen des Neugeborenen bereits einen hohen Grad der Entwickelung darbietet, indem in seiner Wand bereits Haupt- und Belegzellen nachweisbar sind, möchte ich dahin rectificiren, dass die Untersuchung der feineren Anatomie und Färbereaction der delomorphen Elemente der Labdrüsen des Neugeborenen und jungen Kindes eine sehr geringe Evolution derselben darthut, die ganz im Einklange steht mit der Kürze der Drüsen, der mangelhaften Ausbildung ihrer eigentlichen secretorischen Elemente, kurz auf eine noch sehr geringe Functionsfähigkeit dieses Organes hinweist.

Es wäre nun sehr verlockend, die Beziehungen zwischen Pepsin- und Salzsäurebildung und dem Entwicklungsgrade der

Digitized by Google
Original from UNIVERSITY OF CALIFORNIA
Generated on 2019-07-10 15:51 GMT / http://hdl.handle.net/2027/uc1.b3743155
Public Domain in the United States, Google-digitized / http://www.hathitrust.org/access_use#pd-us-google

beiden Drüsenzellenarten des Säuglingsmagens festzustellen. Schon *Toldt* hat, wie ich schon erwähnte, in seiner mehrfach citirten Arbeit solche Versuche in Gemeinschaft mit *Huppert* unternommen, ohne zu anderen als ganz allgemeinen Schlüssen zu gelangen. Der Umstand allein, dass die Anschauungen über die Rolle, welche den beiden Elementen der Labdrüsen und den beiden Drüsenarten des Magens bei der Pepsin- und Salzsäureproduction zukommt, vollkommen divergiren, wie dies aus den neueren Arbeiten von *Heidenhain* und seinen Schülern einerseits, aus denen von *Edinger*, *Stöhr*, *Nussbaum*, *Wolffhügel* etc. andererseits hervorgeht, könnte genügen, um ein solches Vorhaben auf Grund des gegenwärtigen Standes der Dinge unausführbar erscheinen zu lassen. Vielleicht bietet sich bei dem lebhaften Interesse, das in den letzten Jahren der normalen Magenverdauung des Säuglings entgegengebracht wird, später einmal Gelegenheit, an geeignetem Materiale den Gegenstand zur Entscheidung zu bringen.

Mein *Resumé* bezüglich der Drüsen der Magenschleimhaut lautet also dahin, *dass in ihrer Anordnung eine gewisse Gesetzmässigkeit obwaltet, indem im pylorischen Theil die Schleimdrüsen sich sehr zahlreich finden, während sie in der Pars cardiaca kaum nachweisbar sind; die mangelhafte Differenzirbarkeit der Belegzellen ist jedoch ein Moment, das die Diagnose der beiden Drüsenarten wesentlich erschwert. Die Weite des Vorraumes, die gemeinsame Ausmündung mehrerer Krypten, das seitliche Anknospen solider Sprossen, die Kürze des eigentlich secretorischen Drüsenabschnittes, sowie die geringe Affinität der Belegzellen gegen die für sie characteristischen Farbstoffe, endlich ihre geringe Zahl und Grösse berechtigen zu dem Schlusse, dass der Magen des Neugeborenen einen Zustand des lebhaften Drüsenwachsthums darbietet, in seinen secretorischen Elementen jedoch eine verhältnissmässig geringe Entwickelung und Differenzirung zeigt.*

Die Muscularis mucosae

ist stark entwickelt, deutlich geschichtet in eine innere circuläre und äussere longitudinale Faserlage, die sich vielfach durchkreuzen und zwischen die Drüsen ein dieselben umspinnendes Netz von glatten Muskelfasern entsenden, deren Kerne im Zwischengewebe deutlich wahrnehmbar sind. Für die Beurtheilung pathologischer Vorgänge an diesem Wandstratum ist es wichtig, darauf hinzuweisen, dass dasselbe zur Fortschaffung des Drüsensecretes in inniger Beziehung steht.

Digitized by Google
Original from UNIVERSITY OF CALIFORNIA
Generated on 2019-07-10 15:50 GMT / http://hdl.handle.net/2027/uc1.b3743155
Public Domain in the United States, Google-digitized / http://www.hathitrust.org/access_use#pd-us-google

Die übrigen Wandschichten.

Was diese anlangt, so will ich mich hier ganz kurz fassen, denn die Abweichungen vom Zustande beim Erwachsenen sind keine allzugrossen.

Die *Submucosa* ist mässig breit, nicht sehr zellreich, zeigt jedoch ziemlich viele Lymph- und Blutgefässe, sowie Nervenelemente.

Die *Muscularis propria* ist in ihrer Circulärfaserlage bedeutend mächtiger, als in ihren longitudinalen Zügen, welch' letztere streckenweise, so besonders an der grossen Curvatur vollständig fehlen. Auch dieses Muskellager zeigt reichliche Durchflechtung seiner beiden Schichten; die interessanten Vertheilungsverhältnisse der Magenmuscularis, deren genauere Kenntniss wir *Henle* und namentlich *Fleischmann* verdanken, lassen sich an microscopischen Präparaten nicht verfolgen.

Die *Serosa* endlich zeigt kaum nennenswerthe Abweichungen vom späteren Lebensalter.

Auf Messungen der Wanddicke, Drüsenlänge und ähnlicher Dinge, für welche Verhältnisse uns *Baginsky* Zahlen beibringt, habe ich mich nicht eingelassen. Ich glaube, dass die individuellen Verschiedenheiten so gross sind, dass es eines viel bedeutenderen Materiales bedürfte, als es sowohl diesem Autor als mir selbst zur Verfügung stand, um brauchbare Durchschnittswerthe zu erlangen, abgesehen von den Schwierigkeiten, die es bietet, genau vertical auf die Magenoberfläche geführte Schnitte zu erhalten, die allein zur Constatirung der in Rede stehenden Maasse Anwendung finden können; denn jede auch noch so geringe Abweichung in der Schnittführung trübt das Resultat bereits in empfindlichster Weise. Wir werden bei Besprechung der pathologischen Verhältnisse sehen, dass es zur Beurtheilung greifbarer Veränderungen im Breitendurchmesser der einzelnen Wandschichten des Maasses gar nicht bedarf, dass ja doch nur im Zusammenhalt mit den individuellen Verhältnissen (Körpergewicht und Körpermaasse, Ausdehnungszustand des Magens u. dgl. m.) von Werth wäre.

Ich glaube also, diesen Abschnitt meiner Untersuchungen beschliessen zu können, indem ich, was die Resultate derselben anlangt, auf das der Besprechung jedes einzelnen der Gewebselemente sich anschliessende kurze Resumé verweise.

Digitized by Google
Original from UNIVERSITY OF CALIFORNIA
Generated on 2019-07-10 15:50 GMT / http://hdl.handle.net/2027/uc1.b3743155
Public Domain in the United States, Google-digitized / http://www.hathitrust.org/access_use#pd-us-google

Pathologische Verhältnisse.

Der zweite Theil meiner Arbeit ist der Ermittelung der pathologischen Verhältnisse gewidmet, und beginne ich denselben mit einer kurzen Uebersicht der hierüber in der Literatur vorliegenden einschlägigen Ergebnisse. Ich kann dabei natürlich nur die histologischen Untersuchungen berücksichtigen und auch von denselben nur jene genauer besprechen, welche sich auch mit der Durchforschung des Magens befassen.

Lambl, der sich zuerst der Microscopie des kranken Kinderdarmes zuwandte (*Löschner* und *Lambl:* Aus dem Franz-Josef-Kinderspitale in Prag, I. Theil, 1860), hat die entsprechenden Verhältnisse am Magen nicht berührt.

Der erste, welcher auch diesem Organ Aufmerksamkeit schenkte, war *Werber*, dessen bereits im ersten Abschnitt von mir citirte Arbeit auch nach dieser Richtung einige sehr schätzenswerthe Beiträge liefert. Sein pathologisches Material umfasst vier Fälle von chronischem Darmcatarrh im Alter von 7, 12, 14 und 40 Wochen. Die Untersuchung des Magens bei dem 40 Wochen alten Kinde ergab ziemlich reichliche Fettdegeneration der Drüsenzellen. Bei dem 14 Wochen alten Falle fand *Werber* im bindegewebigen Stroma des Magens eingebettet helle glänzende Körper, die er als colloid metamorphosirte Zellen anspricht. Er konnte ihr erstes Auftreten in einzelnen Drüsenzellen in Form kleiner Pünktchen beobachten, durch deren Grössenzunahme mitunter die ganze Zelle von ihnen durchsetzt wird. Leider fehlen nähere Angaben über den klinischen Verlauf der untersuchten Fälle vollständig, und auch die zu jener Zeit noch ziemlich mangelhafte histologische Technik beeinträchtigt den Werth der im Ganzen interessanten und lesenswerthen Publication.

Steiner und *Neureutter* (Pädiatrische Mittheilungen aus dem Franz-Josef-Kinderspitale zu Prag, Prager Vierteljahresschrift, 1866, Bd. I.) haben auch eine Reihe von histologischen Untersuchungen angestellt, aus denen sie eine Art pathologischer Gewebelehre des Kindermagens ableiten. Ihre Beschreibung der Befunde trennt macro- und microscopische Bilder nicht genug scharf, und ist hierdurch etwas unklar. Nach den beiden genannten Autoren lässt sich am Kindermagen unterscheiden:

1. Der *Magencatarrh* (Gastritis mucosa superficialis), der acut oder chronisch auftritt. Er ist anatomisch characterisirt durch schleimigen Mageninhalt; in acuten Fällen erscheinen die Enchym-

Digitized by Google
Original from UNIVERSITY OF CALIFORNIA
Generated on 2019-07-10 15:50 GMT / http://hdl.handle.net/2027/uc1.b3743155
Public Domain in the United States, Google-digitized / http://www.hathitrust.org/access_use#pd-us-google

zellen getrübt, mit denen die Drüsenschläuche strotzend gefüllt sind; in einem Falle bestand auch seröse Infiltration des submucösen Bindegewebes. Beim chronischen Catarrh erscheinen die Drüsen gleichfalls geschwellt und mit getrübten Enchymzellen gefüllt, das submucöse Bindegewebe nur selten verdickt.

Die anderen in der citirten Publication genannten anatomischen Erkrankungsformen sind die croupöse Entzündung, die Ulcerationsprocesse und Neubildungen des Magens, deren Schilderung, als nicht auf unsere Fragen bezüglich, hier wohl übergangen werden kann.

Die ausgezeichneten Untersuchungen von *J. Parrot* (L'Athrepsie, leçons recueillies par le Dr. *Troisier*, Paris 1877) bringen gleichfalls histologische Beiträge Man hat vielfach über den von dem grossen französischen Kinderarzte aufgestellten neuen Namen „Athrepsie" in abfälliger Weise geurtheilt, und denselben auch, wie ich hervorheben möchte, oft ganz falsch gedeutet; ich glaube man thut da Unrecht, denn die eigenthümlichen Formen von Erkrankungen des Magendarmcanals, wie sie bei den Insassen einer Findelanstalt zur Beohachtung gelangen, lassen sich meist nicht mit dem identificiren oder auch nur in Vergleich ziehen, was sonst unter dem Gattungsbegriff der Verdauungskrankheiten subsummirt wird. Es mag daher immerhin eigenthümlich erscheinen, den Digestionskrankheiten der Bewohner des Pariser Findelhauses einen neuen Namen zu geben, die Berechtigung lässt sich jedoch einem solchen Vorgehen nicht ohne Weiteres absprechen. Thatsache ist es, dass die gegebene Beschreibung des klinischen Verlaufes bei *Parrot* mit den Schilderungen bei *Widerhofer*, *Epstein*, *Hofsten* und anderen Findelhausärzten sehr grosse Uebereinstimmungen zeigt, auf welche Umstände ich übrigens weiter unten noch ausführlicher zurückzukommen gedenke.

Auf den histologischen Theil ist in der sonst hervorragenden Publication unseres Autors nicht das Schwergewicht gelegt. *Parrot* unterscheidet bei der Athrepsie *zwei Formen* von *Gastropathien*, nämlich die *ulceröse* und die *diphtheroide*. Auf die macroscopische Beschreibung dieser beiden Species kann ich mich hier nicht einlassen und verweise diesbezüglich auf das Original mit seinen trefflichen Bildertafeln. Histologisch fand *Parrot*, wenn die Ulcerationen nicht tief gingen, eine nur partielle Zerstörung der Drüsen, in deren Umgebung leucocytäre Infiltration des interstitiellen Gewebes sowie starke Hyperämie nachweisbar ist. Tiefere Geschwüre haben stellenweise die ganzen Drüsen aufgezehrt, und wird der Grund von dem kleinzellig gewucherten Stützgewebe gebildet. Ein

Digitized by Google
Original from UNIVERSITY OF CALIFORNIA
Generated on 2019-07-10 15:50 GMT / http://hdl.handle.net/2027/uc1.b3743155
Public Domain in the United States, Google-digitized / http://www.hathitrust.org/access_use#pd-us-google

grosses Gewicht legt *Parrot* auf die starke Gefässfüllung und auf den Nachweis von Bindegewebsgranulationen im Gefässlumen, die auf intravital entstandene Thrombosirung schliessen lassen. Die interstitielle Entzündung hält er für secundär und neigt zu der Annahme einer primären Necrobiose durch während des Lebens erfolgte Gefässobliteration. Die hier beschriebene ulceröse Form ist für die acute Athrepsie characteristisch.

Die zweite Art der von *Parrot* aufgestellten Gastropathieen ist die diphtheroide, von welcher er zwei Varietäten unterscheidet, und zwar eine mit ziemlich fest haftendem dickem Exsudat und geringer Schleimhauterkrankung, eine zweite mit zartem, flockigem Belag und intensiver Alteration der Magenmucosa. Nach der histologischen Untersuchung lassen sich drei Formen solcher pseudomembranöser Erkrankungen aufstellen.

a) In einer Reihe von Fällen sieht man Zunahme der Schleimhautdicke; viele Drüsen zeigen in $^1/_4$ oder $^1/_3$ ihrer Länge eine plötzliche trichterförmige Erweiterung, sind getrübt, verschmelzen mit dem Exsudat, das die Oberfläche deckt und sind dicht von Epithelzellen erfüllt, die in ihrem Innern Fettkörnchen zeigen. Zwischen dilatirten Krypten sind zahlreiche comprimirte Schläuche zu sehen; an dem die Magenoberfläche deckenden Exsudat sind zwei Schichten zu unterscheiden, eine untere mehr epitheliale und eine obere mehr fibrilläre, in deren Maschen vereinzelte Zellen und Zelltrümmer eingeschlossen sind. Das eben geschilderte Bild erklärt *Parrot* für eine catarrhalische Entzündung der Mucosa, die beiden Exsudatschichten für den Ausdruck der verschiedenen Altersstufen des Processes.

b) Bei der zweiten Form ist die Drüsenschicht und die Fibrosa (Submucosa) des Magens krank; in der letzteren sieht man leere Arterien und strotzend gefüllte Venen, Rundzellenwucherung, theils in Gruppen angeordnet, und zwar meist um die Gefässe herum. theils diffus. An einzelnen Stellen zeigen die Leucocyten regressive Metamorphosen und Ersetzung durch Fettkügelchen. Die Drüsen selbst zeigen die gleichen Veränderungen wie bei der vorhergehenden Form, sie sind in gewuchertes Zwischengewebe eingeschlossen und von stark dilatirten Venen umsponnen; das Oberflächenexsudat ist reicher an Leucocyten. Es gesellt sich also hier zu dem schon bei a) vorhandenem Processe noch Rundzelleninfiltration und Congestion.

c) Die Schleimhautoberfläche erscheint von einer vielfach gezackten Auflagerung bedeckt; an den Drüsen nur geringe Alterationen,

Digitized by Google
Original from UNIVERSITY OF CALIFORNIA
Generated on 2019-07-10 15:50 GMT / http://hdl.handle.net/2027/uc1.b3743155
Public Domain in the United States, Google-digitized / http://www.hathitrust.org/access_use#pd-us-google

die hauptsächlichsten Veränderungen sitzen im Bindegewebe. Dieses ist kleinzellig infiltrirt, seine Gefässe sind erweitert und von Rundzellenwucherungen umgeben. Die Auflagerung auf der Schleimhaut besteht oft in ihren dem Epithel zunächst gelegenen Partieen aus zusammengebackenen rothen Blutkörperchen, darüber kommt eine Lage von Hämatoidinkrystallen, Leucocyten, Drüsenepithelresten und Bacterien in inniger Vermengung. Hier scheint also Congestion mit oder ohne vorgängige Thrombose eine Rolle zu spielen; die Entzündungserscheinungen sind gering, und die hochgradige entzündliche Hyperämie drückt den Veränderungen ihren eigenthümlichen Character auf.

Auf die von *Parrot* gleichfalls histologisch untersuchten und beschriebenen Fälle von Soor des Magens kann ich hier nicht näher eingehen.

In der Arbeit *Widerhofer's* über die Krankheiten des Magens und Darms *(Gerhardt's* Handbuch der Kinderkrankheiten, IV. Band, 2. Abtheilung) finden sich einzelne von *Kundrat* stammende microscopische Befunde, die hier kurz erwähnt werden sollen.

Beim *acuten Catarrh des Magens* sieht man nach *Kundrat* Erweiterung und Hyperämie der Gefässe, namentlich der obersten Schleimhautschicht und vor allem der venösen Netze unter deren Oberfläche. Das Grundgewebe der Mucosa ist wenig verändert, in heftigeren Fällen in der oberen Lage mit Exsudatzellen infiltrirt. Drüsenepithel meist getrübt, jedoch nicht überall und nicht gleichmässig.

Beim *chronischen Magencatarrh* fand *Kundrat* das Grundgewebe der Mucosa constant stark zellig infiltrirt und verdichtet, häufig auch die Follikel gewuchert, stellenweise geplatzt und vereitert. Die Drüsen sind immer besonders in ihrer unteren Hälfte oder gegen den Grund erweitert, mit stark geschwellten und getrübten Belegzellen erfüllt. Die Venen und Capillaren erscheinen stark erweitert und hyperämisch; stellenweise sieht man auch Hämorrhagieen und Erosionen.

Von den in den weiteren Abschnitten geschilderten, uns hier weniger interessirenden Befunden hebe ich nur in Rücksicht auf die vorstehend excerpirte *Parrot'*sche Arbeit hervor, dass *Kundrat* die Gastritis crouposo-diphtheritica bei septischen Neugeborenen und Säuglingen, jedoch nur in ihren leichteren Formen, gesehen hat.

Bei Beschreibung der verschiedenen Erkrankungen des Darmcanals und der Cholera infantum ist auf die microscopischen Veränderungen des Magens keine Rücksicht genommen.

Digitized by Google
Original from UNIVERSITY OF CALIFORNIA
Generated on 2019-07-10 15:50 GMT / http://hdl.handle.net/2027/uc1.b3743155
Public Domain in the United States, Google-digitized / http://www.hathitrust.org/access_use#pd-us-google

Es ist ein unbestreitbares Verdienst von *Baginsky*, auf die Wichtigkeit der Histologie des Digestionstractus im Säuglingsalter unter pathologischen Verhältnissen nachdrücklich hingewiesen zu haben. Seine eigenen Untersuchungen über diesen Gegenstand hat er in seinem bekannten Werke über die Verdauungskrankheiten der Kinder (Tübingen, Laupp'sche Buchhandlung 1884) niedergelegt. Es ist sehr bedauerlich, dass die unzulängliche technische Ausführung der dem genannten Aufsatze beigegebenen Bildertafeln, sowie die Unterlassung jeglicher klinischen Angabe über die anatomisch untersuchten Fälle den Werth der genannten Publication wesentlich schmälern. Auch die über den behandelten Gegenstand bereits vorliegende Literatur ist nahezu gar nicht berücksichtigt.

Ich kann auch hier lediglich die Resultate der Magenuntersuchung besprechen, um unnütze Breite zu vermeiden. Dabei will ich gleich erwähnen, dass *Baginsky* die pathologische Histologie des *primären dyspeptischen Magendarmcatarrhs* im Verein mit späteren Krankheitsgruppen abhandelt.

Bei der *Cholera infantum* fand er in jenen Fällen, wo der Process mehr auf die unteren Darmabschnitte beschränkt war, die Mucosa des Magens nahezu intact, oft die Drüsen so gut erhalten, dass Haupt- und Belegzellen sich deutlich differenzirten.

In anderen Fällen war der Magen im Zustande des primären dyspeptischen Catarrhs; die Schlauchdrüsen deutlich erkennbar, ihre Zellen gut erhalten; die Submucosa sehr hyperämisch und kleinzellig infiltrirt. Nach der Mucosa hin, die Schleimhautmusculatur durchsetzend zum Theil oberhalb derselben gegen die Magenoberfläche hin reichliche Ansammlung lymphoider Zellen, die sich stellenweise bis zu den Gefässen der Submucosa verfolgen lassen. Dieselben durchsetzen, ohne jedoch die Drüsen zu schädigen, das interstitielle Gewebe und sind an der Oberfläche des Magens so dicht angeordnet, dass sie eine förmliche pseudomembranöse Auflagerung bilden.

Geht der Process weiter, so durchsetzen allmählig dichte Rundzellenhaufen die intertubuläre Mucosaschicht, die Drüsen an manchen Orten comprimirend oder verdrängend; die Submucosa ist in noch höherem Grade von Rundzellen infiltrirt, besonders in der Umgebung der Gefässe. Die Muskelschichten noch intact, nur die Muscularis mucosae stellenweise durchwuchert.

Bei der *Enteritis follicularis* hat *Baginsky* den Magen nicht untersucht.

Beim *secundären* (subacuten oder chronischen) *Magendarmcatarrh* fand er die Oberfläche der Magenschleimhaut mit grossen Haufen

Digitized by Google
Original from UNIVERSITY OF CALIFORNIA
Generated on 2019-07-10 15:50 GMT / http://hdl.handle.net/2027/uc1.b3743155
Public Domain in the United States, Google-digitized / http://www.hathitrust.org/access_use#pd-us-google

von Rundzellen bedeckt, welche in fadenbildenden und als Schleimfäden leicht kenntlichen Massen gleichsam eingebettet sind. Auf grosse Strecken hin sind die Magendrüsen anfänglich wohl erhalten, und Haupt- und Belegzellen an ihnen gut darstellbar. Strotzende Füllung der zwischen den Krypten ziehenden Capillaren, äusserst reichliche Infiltration des Stützgewebes mit Leucocyten, die stellenweise die Drüsen anfüllen, an anderen Orten sie stark comprimiren, und an einzelnen Stellen dieselben vollkommen verdrängend mit der freien Magenoberfläche communiciren. Die Muscularis mucosae erscheint verbreitert und aufgelockert, ihre Muskelkerne sind gut erhalten, Rundzellen sind zwischen ihren Lagen nur wenige zu sehen. Die Submucosa ist sehr hyperämisch, nur in mässigem Grade zellig infiltrirt. An der Muscularis propria finden sich keine wesentlichen Veränderungen.

Die *Magendarm-Atrophie* (*Baginsky* setzt hierzu in Klammer *Parrot's* Athrepsie; nun wird jedermann, der die Ausführungen *Parrot's* genauer kennt, zugeben müssen, dass für eine solche Identificirung gar kein Grund vorliegt; höchstens hätte man die Berechtigung, die sogenannte chronische Form der Athrepsie mit dem oben genannten Zustande in Beziehung zu bringen, und auch da wäre noch mancher Einwand zulässig) zeigt in histologischer Hinsicht die folgenden Veränderungen: Epithelalterationen bleiben hier wie in allen früheren Krankheitsbildern unberücksichtigt, denn nach *Baginsky* ist wohl erhaltenes Epithel auch bei 5—6 Stunden nach dem Tode gemachten Obductionen nur sehr selten zu finden. Auffallend ist die Verschmächtigung der Schleimhaut bis auf ein Viertel ihrer normalen Dicke mit stellenweise völligem Verlust der Drüsen und Ersetzung derselben theils durch lockeres Bindegewebe, theils durch Rundzellenhaufen, in welch' letzteren bisweilen noch vorhandene Lücken den ehemaligen Standort der Drüsen andeuten. Stellenweise sieht man Drüsenreste im Leucocytenlager eingebettet, an anderen Orten sind wiederum nur die Zeichen eines chronischen Catarrh's nachweisbar, und man kann auch noch ziemlich unveränderte Magenpartieen ausfindig machen.

So weit also die Untersuchungen von *Baginsky*, der, wie aus dem Vorstehenden ersichtlich, in allen Fällen von Erkrankung des Magendarmcanals im Säuglingsalter einer interstitiellen Entzündung, die bei Cholera infantum in der Umgebung der submucösen Gefässe, bei den mehr chronischen secundären Gastroenteritiden und der Magendarm-Atrophie im interglandulären Bindegewebe nahe der Innenfläche des Magens ihren Ausgang nimmt, das Wort redet.

Digitized by Google
Original from UNIVERSITY OF CALIFORNIA
Generated on 2019-07-10 15:51 GMT / http://hdl.handle.net/2027/uc1.b3743155
Public Domain in the United States, Google-digitized / http://www.hathitrust.org/access_use#pd-us-google

In seinen höheren Graden führt der Process zu völliger Zerstörung der Schleimhaut. Sein Material, über das, wie ich schon mit Bedauern hervorhob, nähere Angaben fehlen, umfasst, was ich besonders betonen möchte und aus einzelnen hingestreuten Bemerkungen erschliesse, fast oder ganz ausschliesslich künstlich genährte Kinder, ein Umstand, der bei der vergleichenden Besprechung seiner Befunde mit den meinigen, welche späterhin erfolgen wird, nicht aus den Augen gelassen werden darf.

Die von *Baginsky* in seinem Lehrbuche der Kinderkrankheiten diesem Gegenstande gewidmeten Capitel enthalten im Wesentlichen dasselbe, wie seine eben abgehandelte Publication.

Die Arbeit von *Sven von Hofsten* (Cholera infantum pä Allmänna Barnhuset i Stockholm, 1887) ist gewiss das Beste, was wir an Monographieen über Kindercholera besitzen; sie stützt sich auf ein grosses, sehr gleichartiges und klinisch wohl beobachtetes Material, nur ist sie leider in schwedischer Sprache erschienen. Ihre Uebersetzung wäre gewiss lohnend und eine dauernde Bereicherung des pädiatrischen Literaturschatzes. In dem Referat von *Wichmann*, welches das Centralblatt für Kinderheilkunde brachte, ist gerade dem uns interessirenden Theile des Gegenstandes zu wenig Beachtung geschenkt, und für die Richtigkeit meiner eigenen Uebersetzungsversuche des Originals kann ich nicht einstehen; doch glaube ich wenigstens überall den Sinn getroffen zu haben.

Die histologischen Veränderungen der Magenschleimhaut erläutert *von Hofsten* an drei Fällen, deren kurze Beschreibung hier erfolgen soll:

1. 17 Tage Dauer; Magenmucosa schleimbedeckt, von normalem Aussehen; microscopisch das Drüsenlager normal, einzelne Drüsen dunkler mit trübem Protoplasma; die Intercellularsubstanz durch Rundzellenwucherung verbreitert. Besonders auffallend ist die bis an das Epithel sich erstreckende capillare Hyperaemie.

2. 15 Tage Dauer; Magenmucosa schleimbedeckt, blass, ödematös, gut erhalten. Histologisch: sämmtliche Zellen des Drüsenlagers durch fein glänzende Körnchen getrübt, die bei Essigsäurezusatz deutlicher werden; eine wesentliche Vergrösserung der Zellen ist nicht zu sehen; Drüsenlumen allenthalben offen. Das interglanduläre Gewebe stellenweise ödematös, an anderen Orten kleinzellig infiltrirt. Gefässe nirgends erweitert.

3. 18 Tage Dauer; das Drüsenlager und sein Epithel zeigen keine wesentliche Veränderung. Bedeutende Rundzelleninfiltration

Digitized by Google
Original from UNIVERSITY OF CALIFORNIA
Generated on 2019-07-10 15:51 GMT / http://hdl.handle.net/2027/uc1.b3743155
Public Domain in the United States, Google-digitized / http://www.hathitrust.org/access_use#pd-us-google

des Stützgewebes mit Wucherung zwischen die Drüsen und Begrenzung an der Muscularis mucosae; Zellinfiltration der Submucosa mit vorwiegend perivasculärer Anordnung. Sämmtliche kleineren submucösen Gefässe und die Capillaren der Schleimhaut bis unter das Epithel hyperaemisch. Auch die Serosa blutreich und zellig infiltrirt.

Bei der chronischen Form der Cholera infantum sah *v. Hofsten* Alterationen, die an die oben beschriebene „Gastropathie ulcéreuse" von *Parrot* erinnern (welche dieser Autor bekanntlich als für die acute Athrepsie characteristisch beschreibt); doch muss man, wie er betont, stets den postmortalen Ursprung der „Ulcerationen" im Auge behalten.

In dem kurzen Schlussresumé fasst *v. Hofsten* die Magenveränderungen dahin zusammen, dass dieses Organ oft erweicht gefunden wird und bisweilen Sitz eines acuten Catarrh's ist, mitunter auch kleine Ulcerationen zeigt.

Die letzte mir kekannt gewordene Mittheilung über das in Rede stehende Thema danken wir *J. Cassel* (Zur Kenntnis der Magenverdauung bei Atrophia infantum, Archiv für Kinderheilkunde XII. Band, pag. 175, 1890). Von den sieben unterjährigen Kindern, an denen *Cassel* seine hier nicht näher zu berücksichtigenden Untersuchungen anstellte, kam eines zur Section, das intra vitam die Erscheinungen des schwersten Magencatarrh's dargeboten hatte, und bei welchem in microscopischen Schnitten vom Magen nur hie und da Zellenfiltration des Stützgewebes sich nachweisen liess.

So weit die Literatur, welche ich ausfindig machen konnte, von der man behaupten kann, dass sie relativ spärlich, in ihren Resultaten recht widerspruchsvoll und in der Aufstellung der Beziehungen zwischen klinischen und anatomischen Befunden oft keine, oft ziemlich schwankende Aufschlüsse bietet.

Ich wende mich nun zu meinen eigenen Untersuchungen. Mein Material, welches diesem Zwecke diente, umfasste 31 Fälle, welche, mit einer einzigen Ausnahme, der hiesigen Gebär- und Findelanstalt entstammten. Sie gelangten zwischen einer und vierundzwanzig Stunden nach dem Tode in meine Hände und wurden nahezu sämtlich nach der gleichen Methode, nämlich Alcoholhärtung, Stückfärbung mit Hämatoxylin-Alaun und Einbettung in Paraffin behandelt. Ich erwähne hier nochmals, dass ich es nie an Controlluntersuchungen mit anderen Tinctions- und Härtungsmethoden fehlen liess. Unter den schon bei Schilderung der normalen Verhältnisse erwähnten sieben ganz frisch untersuchten Kindern waren

Digitized by Google
Original from UNIVERSITY OF CALIFORNIA
Generated on 2019-07-10 15:51 GMT / http://hdl.handle.net/2027/uc1.b3743155
Public Domain in the United States, Google-digitized / http://www.hathitrust.org/access_use#pd-us-google

drei mit Erkrankung des Dauungsschlauches, deren Magen gleichfalls zur Ermittelung der feineren pathologischen Vorgänge dienten, so dass die Zahl der untersuchten Fälle dieser Gruppe hierdurch auf 34 erhöht wird, also immerhin schon eine recht stattliche Ziffer, zumal sie Repräsentanten der verschiedensten Krankheitsgruppen umfasst und für jede Affection meist mehrere Beispiele beibringt.

Ich hatte ursprünglich die Absicht, die Veränderungen des Magens bei den einzelnen klinisch diagnosticirbaren Verdauungskrankheiten zu schildern, wie dies ja auch *Widerhofer* und *Baginsky* in ihren von mir citirten Arbeiten gethan haben. Mehrfache Gründe, deren etwas eingehendere Entwicklung mir hier am Platze scheint, waren es, die mich von diesem Vorhaben abbrachten. Zuvörderst derjenige, dass tiefgehende Alterationen des Magens, die denen vollkommen gleichen, wie sie bei manchen Formen von Gastropathieen vorkommen, sich in Krankheitszuständen nachweisen lassen, die keineswegs als primäre dyspeptische Affectionen imponiren, und bei denen der Magendarmcanal blos in secundärer Weise in Mitleidenschaft gezogen ist. Dadurch verliert das anatomische Bild die Prägnanz und Zugehörigkeit zu dem entsprechenden Krankheitszustande, und es resultirt daraus eine Vermischung anatomischer und klinischer Thatsachen, die nicht zu einander in Beziehung stehen.

Ferner ist es eine gar nicht selten zu Tage tretende Erscheinung, dass schwere Magendarmsymptome während des Lebens notirt werden, und die Section und histologische Untersuchung entweder gar keine oder nur ganz geringfügige Veränderungen fördert. In solchen Fällen, dem grossen Gebiete der functionellen Läsionen stehen wir an der Grenze des mit dem Messer und Microscop Nachweisbaren, hier müssen Einflüsse supponirt werden, die sich der objectiven Darstellbarkeit bis auf Weiteres entziehen, und jedermann wird die Schwierigkeit anerkennen, die es einem bereitet, solche negative Befunde zu positiven Krankheitsbildern in Relation zu bringen.

Ein nächster Grund ist der, dass bei dem Gebär- und Findelhausmateriale eine so genaue Scheidung der einzelnen Verdauungskrankheiten, wie sie bei anderen Fällen und speciell in den späteren Monaten des Säuglingslebens sich aufstellen lässt, undurchführbar erscheint. Hier ist die Grenze niemals so scharf, den Uebergangsformen ist ein weites Feld eingeräumt, und in ätiologischer Hinsicht ist es immer wieder die septische Infection, die gewissermaassen den Grundton angiebt und das Krankheitsbild trübt. Und trotzdem müssen wir stets zum Findelhausmateriale zurückkehren, denn nur

Digitized by Google
Original from UNIVERSITY OF CALIFORNIA
Generated on 2019-07-10 15:51 GMT / http://hdl.handle.net/2027/uc1.b3743155
Public Domain in the United States, Google-digitized / http://www.hathitrust.org/access_use#pd-us-google

an diesem ist eine Vereinigung genauer klinischer Befunde und anatomischer Ergebnisse möglich, nur dieses bietet, was Ernährung betrifft, die reinsten Verhältnisse dar. Die Eigenthümlichkeiten im Verlaufe der Digestionskrankheiten bei den Kindern der Prager Anstalt hat mein verehrter Lehrer *Epstein* zu verschiedenen Malen (Prager medicinische Wochenschrift 1884, pag. 322, Archiv für Kinderheilkunde Band I. Hft. 1 und erst jüngst in der Festschrift für *E. Henoch* 1890, S. 330) hervorgehoben, und kann ich mich darauf beschränken, auf seine diesbezüglichen Ausführungen hinzuweisen. Wer Gelegenheit gehabt hat, ein solches Material selbst zu sehen und zu verfolgen, wird die Treue dieser Schilderungen anerkennen, deren Werth auch daraus erhellt, dass sie in schönster Uebereinstimmung stehen mit den Bildern, welche z. B. *Bednář Parrot, Widerhofer, von Hofsten* und Andere speciell von der Cholera infantum entwerfen, welche Autoren sämmtlich ihre Erfahrungen gleichfalls in Findelhäusern gesammelt haben. Es ist gewiss auffallend und giebt zu denken, dass bei den geradezu idealen Ernährungsverhältnissen der Säuglinge der hiesigen Gebär- und Findelanstalt (ausschliesslich Mutter- oder Ammenbrust) namentlich zu gewissen Zeiten in gehäufter Weise schwere und oft tödtliche Erkrankungen der Verdauungsorgane auftreten, und es wird eine der dankenswerthesten aber auch schwierigsten Aufgaben sein, die bacterielle Aetiologie dieser eigenthümlichen Zustände zu klären, die Wege der Infection nachzuweisen und ihre Quellen zu ermitteln.

Der letzte Grund, den ich noch anführen möchte, ist der, dass unsere gegenwärtig gebräuchliche Classification der Krankheiten des Digestionsapparates nach dem klinischen Verlaufe den modernen Anforderungen nicht mehr genügt, während die von verschiedenen Seiten seit den bacteriologischen Arbeiten *Escherich's* und anderer Autoren auf diesem Gebiete unternommenen Eintheilungsversuche über das Werdestadium noch nicht hinaus sind. Gerade auf diesem Gebiete der Kinderheilkunde haben die letzten Jahre eine solche Fülle neuer Thatsachen beigebracht, dass wir mitten in einer Bewegung stehen, deren Endresultate erst abgewartet werden müssen, bevor eine Sichtung nach neuen Principien erfolgen kann.

Ich will daher in der Weise vorgehen, dass ich die histologischen Veränderungen, welche ich im Laufe meiner Untersuchungen zu verzeichnen hatte, nach pathologisch-anatomischen Grundsätzen ordne und die so aufgestellten wohl-characterisirten Processe zu der klinisch beobachteten Erkrankung in Beziehung zu bringen versuche. Ich will gern zugeben, dass ich dabei nicht immer den

Digitized by Google
Original from UNIVERSITY OF CALIFORNIA
Generated on 2019-07-10 15:51 GMT / http://hdl.handle.net/2027/uc1.b3743155
Public Domain in the United States, Google-digitized / http://www.hathitrust.org/access_use#pd-us-google

Verdauungskrankheiten eigentümliche Gewebsalterationen beschreibe, doch dies liegt, wie ich oben ausgeführt habe, in der Besonderheit des untersuchten Materials, das jedoch in anderer Hinsicht so grosse Vorzüge besitzt, dass ich es jedem anderen voranstelle.

Pathologisch-histologische Befunde.

In den von mir untersuchten Mägen konnten zwei Gruppen von Veränderungen nachgewiesen werden, durch deren in manchen Fällen zu Tage tretende Combination eine dritte Unterabtheilung resultirt. Die erste Gruppe von pathologischen Veränderungen nimmt ihren Ausgang vom Bindegewebe, sie ist eine *interstitielle* Affection, die zweite hat ihren Sitz in den Schlauchdrüsen des Magens und ist eine *parenchymatöse;* dass sich diese beiden Formen combiniren können, habe ich eben angedeutet.

Ich beginne also mit der Schilderung der *interstitiellen Affection:*

Ihrem Ursprunge nach kann sie *submucös* oder *interglandulär* sein. Unter 31 untersuchten Fällen fand ich sie in ihrer reinen Form fünfzehnmal; der submucöse Ursprung war nur einmal deutlich nachzuweisen, die restlichen 14 Mägen präsentirten sich in den verschiedenen Graden der interglandulären Infiltration. Ich will es nicht unterlassen, hier zu bemerken, dass jede in die Augen springende Kernvermehrung des Stützgewebes als entschieden pathologischer Vorgang angesehen werden muss, indem ich mich bei meinen Untersuchungen an normalen Säuglingsmägen überzeugt habe, dass die von mir als normal beschriebene Beschaffenheit des interstitiellen Bindegewebes ohne individuelle Schwankungen und ohne Rücksicht auf den Entwickelungszustand des Kindes sich überall in vollkommen gleicher Weise constatiren lässt.

a) *Submucöse Infiltration*: Ich kann die Eigenthümlichkeit der von mir so bezeichneten Entzündungsform nicht besser characterisiren, als indem ich das histologische Protocoll des Falles, welcher sie in ausgeprägtester Weise darbot, hier kurz anführe.

Es handelte sich um ein 9 Tage altes frühgeborenes Mädchen ($42^1/_2$ cm. Körperlänge, 2200 gr Initialgewicht), das aus der Gebärhausklinik für Hebammen in moribundem Zustande dem Findelhause übermittelt worden war. Ausser schweren Depressionserscheinungen von Seiten des Gehirns zeigte es Verkrustung des Nabels, eine Suffusion an der linken Gesässbacke und hatte grüne Stuhlentleerungen; in den nachsten Stunden entwickelte sich Trismus, an der Stirne trat eine neuerliche Suffusion auf, und das Kind starb

Digitized by Google
Original from UNIVERSITY OF CALIFORNIA
Generated on 2019-07-10 15:51 GMT / http://hdl.handle.net/2027/uc1.b3743155
Public Domain in the United States, Google-digitized / http://www.hathitrust.org/access_use#pd-us-google

bald darauf im Collaps. Die klinische Diagnose lautete auf Sephthämie.

Bei der Obduction fand sich starke Schwellung und Röthung der Schleimhaut des Magens und Dünndarmes, äusserliche Excoriation des Nabels ohne pathologische Veränderung seiner Gefässe, und die anatomische Diagnose war: Gastroenteritis catarrhalis, Omphalitis ulcerosa, Haemorrhagiae multiplices cutis.

Der microscopische Magenbefund ergab wohlerhaltenes Epithel auf den Leisten und in den Vorräumen, das stellenweise in Verschleimung begriffen ist. Die Vorräume selbst ziemlich stark dilatirt, die Drüsen von normaler Weite mit gut ausgeprägten Zellen mit deutlichem Kern. Das Stützgewebe im Allgemeinen nicht gewuchert, nur an ganz vereinzelten Stellen leichte Kernanhäufung an der Oberfläche, zwischen den Drüsen und ad basim. Die Muscularis mucosae ohne Veränderung. Die Submucosa hingegen erscheint sehr breit, äusserst zellreich, und findet sich namentlich um die Gefässe eine massenhafte Anhäufung von Leucocyten, die gegen die Schleimhautmusculatur ziehen. Einzelne submucöse Gefässe sind frei von der geschilderten perivasculären Infiltration. In den zahlreichen und stark gefüllten Venen und Arterien dieser Gewebsschichte ist keinerlei Thrombosirung nachweisbar. An der Muscularis propria fällt die Breite und der Kernreichthum ihrer bindegewebigen Septa auf.

Man wird nach dieser Schilderung ohne Weiteres zugeben, dass der fast alleinige Sitz der Veränderungen sich unterhalb der eigentlichen Schleimhaut befindet, deren Alteration, wie dies so oft gefunden wird, in keinem Verhältnisse steht zu ihrer macroscopischen Beschaffenheit. Ob nun ein solcher Fall wirklich in die Gruppe der Magendarmaffectionen zu rechnen ist, oder aber nach dem klinischen Bilde der Sephthaemie zugezählt werden muss, ist eine schwer zu entscheidende Frage, deren Klärung wohl nur durch bacteriologische Untersuchungen erfolgen kann, die ich mir für spätere Zeit vorbehalten habe. Ich werde noch späterhin bei Besprechung der Beziehungen zwischen klinischer Beobachtung und anatomischem Befunde auf diesen Gegenstand etwas näher eingehen und verweise daher auf diesen Theil meiner Ausführungen.

b) Die restlichen dieser Gruppe von Entzündung des Magens zugehörigen 14 Fälle sind sogenannte *interglanduläre Infiltrationen.*

Es mag ja bis zu einer gewissen Grenze Walten des Zufalls sein, dass sie über die vorige Gruppe an Zahl so sehr überwiegen;

Digitized by Google
Original from UNIVERSITY OF CALIFORNIA
Generated on 2019-07-10 15:51 GMT / http://hdl.handle.net/2027/uc1.b3743155
Public Domain in the United States, Google-digitized / http://www.hathitrust.org/access_use#pd-us-google

trotzdem spricht jedoch diese auffällige Thatsache deutlich genug für ihre grössere Häufigkeit gegenüber dem vorstehenden Typus.

Man kann nach der Intensität der Entwickelung drei Grade unterscheiden, welche ich als schwache, mittelstarke und starke Form bezeichnen will. Nach dem Sitze des Infiltrats kann man wiederum drei Unterabtheilungen aufstellen, je nachdem die hauptsächlichsten Veränderungen des Stützgewebes unmittelbar unter dem Epithel, oder aber zwischen den Schlauchdrüsen selbst, oder endlich über der Muscularis mucosae nachweisbar sind. So weitgehende Classificationen wären gewiss nur darnach angethan, eine Begriffsverwirrung herbeizuführen, weshalb ich es bei ihrer blossen Andeutung bewenden lasse und für jede Form ein characteristisches Beispiel anführen will. Ueberdies kann man so oft Uebergangsformen nachweisen, dass eine Gruppirung nach den oben erwähnten Gesichtspunkten nicht einmal durchführbar wäre. Die Eintheilung nach dem Intensitätsgrade bleibt natürlich aufrecht erhalten.

Der folgende Fall soll als Repräsentant der geringgradigen interstitiellen Entzündung, welche ihren Ursprung basal i. e. über der Schleimhautmusculatur nimmt, gelten.

Es handelt sich um einen 14 Tage alten Knaben von 48 cm Länge und 3120 gramm Initialgewicht, der bereits abgemagert mit leichtem Icterus und Erbrechen von der deutschen geburtshilflichen Klinik für Aerzte am 10. Lebenstage der Findelanstalt zukam. Daselbst wurde noch constatirt, dass das Kind schlecht trinkt und zahlreiche diarrhoische Stühle hat, weshalb es abgesetzt und mit Eiweisswasser genährt wurde. Den nächsten Tag starke Gewichtsabnahme, Stühle an Zahl vermindert und von besserer Farbe, im Harn viel Eiweiss und Cylinder. In den nächsten Tagen grosse Uuruhe, gegen die Sulfonal wirkungslos. Wiederkehr des Erbrechens; eine vorgenommene Magenausspülung entleert stark gallig gefärbten Inhalt; in der Nacht des 4. Beobachtungstages in der Anstalt Collaps und Tod. Die klinische Diagnose lautet: Gastroenteritis, Nephritis.

Bei der Obduction findet sich Schwellung und Lockerung der Schleimhaut des Magens und Dünndarmes, welch' letzterer überdies stark geröthet erscheint; im Dickdarm zahlreiche intumescirte Follikel, an zwei Stellen bereits beginnende Ulceration. An den Nieren macroscopisch keine characteristischen Veränderungen; in beiden Lungen lobular-pneumonische Herde. Pathologisch-anatomische Diagnose: Pneumonia lobularis bilateralis, Gastroenteritis catarrhalis acuta.

Digitized by Google
Original from UNIVERSITY OF CALIFORNIA
Generated on 2019-07-10 15:51 GMT / http://hdl.handle.net/2027/uc1.b3743155
Public Domain in the United States, Google-digitized / http://www.hathitrust.org/access_use#pd-us-google

Histologischer Magenbefund: Oberflächenepithel wohl erhalten, Vorräume stark dilatirt, Drüsen ohne die geringste Veränderung. Die Muscularis mucosae entschieden verbreitert und gefässreich; über derselben eine reichliche Rundzellenanhäufung, die auf eine kurze Strecke in die Interstitien eindringt. An den übrigen Wandschichten keine Besonderheit nachweisbar.

Auffallend ist in diesem Falle die Incongruenz der schweren klinischen Erscheinungen und des macro- und microscopischen Befundes am Magen. Die Dilatation der Vorräume, welche wohl die Hauptursache für die bei der Section gefundene Auflockerung der Schleimhaut abgab, gehört noch in den Bereich der Norm; ob die grössere Dicke der Schleimhautmusculatur und die an derselben constatirten Veränderungen zur Erklärung der hochgradigen Functionsstörungen des Magens genügen, will und kann ich nicht entscheiden. Auf ihre physiologische Rolle bei der Fortschaffung des Drüsensecretes habe ich schon oben hingewiesen und bei derselben Gelegenheit auch gesagt, dass sich solche Störungen der objectiven Beurtheilung an der Leiche entziehen. Wir sind gewiss berechtigt, namentlich aus der vorhandenen starken Betheiligung der Nieren die Diagnose „Cholera infantum" zu stellen, während der nahezu negative Leichenbefund uns nöthigt, von einer functionellen Magenbetheiligung ohne nachweisbares anatomisches Substrat zu sprechen. Auch geht es nicht an, hier eine ascendirende, im Darme ihren Anfang nehmende Erkrankung zu supponiren, denn die Scene ist durch Erbrechen eröffnet worden, das von Diarrhoe gefolgt war und gegen das Lebensende neuerlich in Erscheinung trat. Doch von allen diesen Dingen später mehr.

Ein zweiter Fall sei als Beispiel einer mittelgradigen interstitiellen Affection mit oberflächlichem (subepithelialem) Ursprunge angeführt.

Das Kind war vorzeitig geboren ($46^1/_2$ cm. lang, 2650 gr. Initialgewicht) und in ziemlich abgemagertem Zustande am 10. Lebenstage in die Findelanstalt aufgenommen worden. Daselbst wurde beginnender Icterus und starke Somnolenz beobachtet, die Stuhlentleerungen selten, von dunkelgrüner Farbe. In den nächsten Tagen Sclerem, Trismus, Starre der Extremitätenmusculatur, Herabsetzung der Reflexerregbarkeit und grüne Diarrhöen, dabei constante Gewichtsabnahme. Subcutane Kochsalzinfusion. Im weiteren Verlaufe, den ich nur ganz summarisch mittheilen will, Zunahme der Körperstarre und der Diarrhöen, Meteorismus, starke Albuminurie, Decubitus an den Fersen, intensiver Soor, Collaps und Tod.

Digitized by Google
Original from UNIVERSITY OF CALIFORNIA
Generated on 2019-07-10 15:51 GMT / http://hdl.handle.net/2027/uc1.b3743155
Public Domain in the United States, Google-digitized / http://www.hathitrust.org/access_use#pd-us-google

Während der ganzen Krankheit kein Fieber. Klinische Diagnose: Gastroenteritis. (Das Kind war 23 Tage alt geworden.)

Section: Magenmucosa mit zähem Schleim bedeckt, leicht geröthet, im Dünndarm nur stellenweise Injection, im Dickdarm hingegen starke Hyperaemie und Follikelschwellung. Beiderseitige Unterlappenpneumonie. Sectionsdiagnose: Pneumonia lobi inferioris utriusque, Soor pharyngis et oesophagi, Enteritis intestini crassi follicularis.

Microscopische Untersuchung des Magens: Das Epithel der Leisten fehlt; auf der Oberfläche der Schleimhaut eine sehr starke Wucherung von Rundzellen, welche theils die Vorräume überbrücken, theils zwischen die Drüsen eindringen und dieselben auseinanderdrängen. Höher als die Wucherung gelegen und von ihr wohl zu trennen ist eine Auflagerung einer hyalinen, kernreichen Masse über dem Niveau der freien Magenoberfläche. Die Vorräume selbst zeigen ein gut erhaltenes Epithel und sind theils einfach erweitert, theils infolge der schon beschriebenen Leucocytenwucherung cystisch degenerirt. Die Magendrüsen, an denen keine Veränderung wahrnehmbar, sind von reichlichem interstitiellem Infiltrat umsponnen. Unter der Muscularis mucosae stellenweise Rundzellenhaufen, an anderen Orten erscheint sie von Leucocyten durchwuchert und verbreitert. Die Submucosa ist sehr schmal, jedoch reichlich vascularisirt. Die übrigen Wandschichten ohne pathologische Veränderung.

Hier ist es wohl die längere Dauer des Processes gewesen, welche die Ausbildung der Affection des Magens bis zu einem ziemlich hohen Grade möglich machte. Bemerkenswerth ist es jedenfalls, besonders im Vergleiche mit der vorigen Krankengeschichte, dass trotz so ausgeprägter Gastritis während des Lebens von Seiten dieses Organs keinerlei Erscheinungen bestanden.

Endlich noch ein letzter Repräsentant der höchstgradigen interstitiellen Entzündung, welche diesmal sowohl an der Oberfläche als auch zwischen den Drüsen und ad basim so ziemlich die gleiche starke Entwickelung zeigte.

Das Kind wurde am 11. Lebenstage in die Findelanstalt eingebracht. Seine Körpermaasse waren: 50 cm. Länge, 33 cm. Kopf- und Brustumfang, 3160 gr. Initialgewicht und 3100 gr. Aufnahmsgewicht, mithin eine besonders in Rücksicht auf Anstaltsverhältsnisse recht kräftige Entwickelung. Bei der Aufnahme war nur leichter Icterus zu bemerken; am nächsten Tage schon Erbrechen; die Ausspülung förderte einen an grossen Mucinflocken

Digitized by Google
Original from UNIVERSITY OF CALIFORNIA
Generated on 2019-07-10 15:51 GMT / http://hdl.handle.net/2027/uc1.b3743155
Public Domain in the United States, Google-digitized / http://www.hathitrust.org/access_use#pd-us-google

und Leucocyten reichen Inhalt. Den nächsten Tag leichte Diarrhöe — Ernährung mit Eiweiswasser. Körpertemperatur 37·8°. In 24 weiteren Stunden ist die Scene völlig geändert; unter starker Gewichtsabnahme bei mässiger Diarrhöe ist tiefe Herabsetzung der Reflexe zu constatiren. Die Harnuntersuchung ergiebt starke Albuminurie im spärlichen Harn, im Sediment viel Epithelzellen, hyaline, granulirte und Epithelialcylinder. In der Nacht stirbt das Kind (16 Tage alt). Diagnose: Gastroenteritis.

Section: Magen fast leer, seine Schleimhaut blass, ebenso die des Dünndarmes. Im Dickdarm, und zwar vom Coecum bis zum After, die Follikel bis zu Stecknadelkopfgrösse geschwollen, die übrige Schleimhaut blass. Die mesenterialen Lymphdrüsen leicht intumescirt; beiderseitige Bronchopneumonie. Diagnose: Pneumonia lobularis bilateralis, Enteritis follicularis.

Histologischer Magenbefund: Epithel allenthalben wohl erhalten; unmittelbar unter demselben beginnt eine üppige kleinzellige Wucherung, welche zwischen die Drüsen vordringt, dieselben comprimirt und verdrängt, an der Basis der Krypten follikelähnliche Bildungen veranlasst, oft einen Vorraum überbrückt, ihn in seiner oberen Hälfte ausfüllt und sein Epithel comprimirt, das an solchen Stellen blass und homogen erscheint. Die Schleimhautoberfläche zeigt an einzelnen Orten eine Auflagerung, die auf hyaliner Grundlage eine Menge von blassen, schwach gefärbten Kernen darbietet. Die Drüsen sind in ihrer Lagerung insofern verändert, als sie nicht alle senkrecht zur Oberfläche verlaufen, sondern auch quer und schräg getroffen erscheinen, was nicht gut Schnitteffect sein kann, da man daneben vollkommen längsgetroffene Schläuche sieht; ihre Zellen zeigen keine Besonderheit. Die Muscularis mucosae ist recht breit, die Submusosa entschieden verbreitert, von mässigem Zellreichthum; die übrigen Wandschichten sind unverändert. Die starke Wucherung um die Drüsen ist besonders an Flachschnitten gut zu sehen.

Es ist jedenfalls auffallend, dass so wenige Tage, wie sie in diesem Falle seit dem Beginn der Verdauungsstörungen verflossen sind, genügen, um eine so hochgradige Alteration der Schleimhaut hervorzurufen; umsomehr, als gerade die Erscheinungen von Seiten des Magens in diesem Falle klinisch ganz in den Hintergrund traten, und auch aus dem macroscopischen Sectionsbefunde, der auf eine vorwiegende Erkrankung des Dickdarmes hinweist, nicht vermuthet werden konnten.

Ich will nur noch über die restlichen eilf Fälle erwähnen,

Digitized by Google
Original from UNIVERSITY OF CALIFORNIA
Generated on 2019-07-10 15:51 GMT / http://hdl.handle.net/2027/uc1.b3743155
Public Domain in the United States, Google-digitized / http://www.hathitrust.org/access_use#pd-us-google

dass drei derselben den geringsten Grad, fünf den mittleren und drei den stärksten Grad interstitieller Entzündung darboten; ferner wäre noch hervorzuheben, dass in manchen Fällen geringgradiger Wucherung des Stützgewebes die Hyperaemie der Schleimhaut auch im microscopischen Präparate das Bild beherrschte, und endlich noch einen in histologischer Beziehung interessanten Fall dieser Gruppe kurz beschreiben, in welchem der Ursprung und die Beschränkung der Entzündung auf die schon im normalen Abschnitte erwähnten Follikel nachweisbar war.

Es handelte sich um einen 5 Tage alten Knaben, der in der Gebäranstalt an Gastroenteritis verstorben war, und bei welchem ich histologisch follikelähnliche Anhäufungen von Leucocyten über der Muscularis mucosae nachweisen konnte, welche nach unten zu die Schleimhautmusculatur penetrirten und in die Submucosa vordrangen, nach oben hin jedoch Rundzellenzüge zwischen die Drüsen entsandten.

Ich wende mich nun zu der zweiten Gruppe von Gastropathieen, den *parenchymatösen Affectionen*. Bei diesen liegt das Schwergewicht in der Erkrankung des Drüsenapparates selbst, während das Stützgewebe und die übrigen Wandschichten des Magens hierbei nur eine untergeordnete Rolle spielen. In ihrer reinen Form, d. h. ohne oder nahezu ohne Betheiligung anderer Gewebselemente habe ich sie in fünf Fällen nachweisen können. Auffallend ist es. dass unter diesen fünf Kindern nur eines unter dem typischen Bilde einer Gastroenteritis verstorben war, während die vier anderen verschiedenen in das Gebiet der sephthämischen und pyohämischen Infection gehörigen Erkrankungen erlagen. Ich möchte hier einschalten, dass postmortale Veränderungen mit aller Sicherheit auszuschliessen waren, indem schon die in der überwiegenden Mehrzahl der Fälle vorhandene vorzügliche Conservirung des Oberflächenepithels für die Frische des Materials spricht. Die Veränderungen, welche die Schlauchdrüsen des Magens bei dieser Entzündungsform darbieten, sind bald auf grosse Strecken des Organs hin vorhanden, bald treten sie nur in kleinen Drüsengruppen in Erscheinung. Histologisch markiren sie sich dadurch, dass bei sonst normalen Gewebselementen die Drüsenzellen selbst eine ganz bedeutende Volumsvermehrung zeigen, so dass sie oft das 2—3fache ihrer ursprüglichen Grösse erreichen, dass bei denselben keine differente Kernfärbung eintritt, sondern der ganze Zellleib das Tinctionsmittel gleichmässig aufnimmt, sich jedoch damit nur schwach färbt, während der Zellkern als etwas stärker

Digitized by Google
Original from UNIVERSITY OF CALIFORNIA
Generated on 2019-07-10 15:51 GMT / http://hdl.handle.net/2027/uc1.b3743155
Public Domain in the United States, Google-digitized / http://www.hathitrust.org/access_use#pd-us-google

gefärbtes grosses bläschenförmiges Gebilde das Centrum der Zelle einnimmt. Wo die Veränderungen deutlich ausgesprochen und ausgebreitet sind, erscheinen die Drüsen in toto verbreitert, wie aufgeblasen, die regelmässige Anordnung ihrer Zellen ist verloren gegangen, indem die stark vergrösserten protoplasmatischen Schollen wie zusammengebacken im Sacke der tunica propria lagern und förmlich über denselben hervorquellen. An Querschnitten sind die geschilderten Verhältnisse gleichfalls deutlich zur Anschauung zu bringen. Solche Bilder, die äusserst characterisch sind und auf den ersten Blick befremden, beweisen sicherlich zur Genüge, dass analog den sowohl bei septischen Processen, als auch bei der Cholera infantum sich in anderen Organen abspielenden parenchymatösen Affectionen, vollkommen identische Alterationen auch im Magen zur Beobachtung gelangen, ja in manchen Fällen die einzige an diesem Organ nachweisbare Veränderung bilden.

Ein kurz mitgetheilter Fall soll die obigen Bemerkungen illustriren Es handelte sich um ein Kind, das am 2. Lebenstage zur Findelanstalt kam, nachdem es im Irrenhaus mittelst Zange entbunden worden war. (Maasse: 49,5 cm Länge, 3350 gramm Gewicht.) Aus dem ziemlich langwierigen Krankheitsverlaufe sei hier nur erwähnt, dass bei der Aufnahme eine Druckmarke vom Forceps herrührend und Conjunctivalblenorrhoe mit Iritis am rechten Auge constatirt wurde. Späterhin traten bei dem Kinde cerebrale Symptome und zwar Nystagmus und clonische Krämpfe der Nacken- und Armmusculatur in Erscheinung, die später tonisch wurden; weiter kam es zu mehrfachen subcutanen Abscessen, leichtem Fieber, geringen gastrischen Erscheinungen, und das Kind erlag einer Phlegmone, die sich über der rechten Scapula entwickelt hatte, am 40. Lebenstage. Die klinische Diagnose lautete: Contusio bulbi dextri post forcipitem, Tetanus, Pyohaemia, Abscessus multiplices et phlegmone.

Die Section ergab umschriebene kleine encephalitische Herde im Gehirn, eine catarrhalische Bronchitis, Röthung und Schwellung der Mucosa des Magens und Dünndarmes, Intumescenz der Follikel im Colon und einen beträchtlichen Milztumor nebst den schon klinisch beschriebenen Haut- und subcutanen Abcessen Die Diagnose war: Encephalitis circumscripta multiplex, Bronchitis catarrhalis, Gastroenteritis catarrhalis, Atresia recti vaginalis.

Der histologische Magenbefund: Epithel auf den Leisten und in den Vorräumen sehr gut erhalten, die Drüsenzellen sämmtlich stark vergrössert, gebläht und in toto gefärbt, die Tunica propria

Digitized by Google
Original from UNIVERSITY OF CALIFORNIA
Generated on 2019-07-10 15:51 GMT / http://hdl.handle.net/2027/uc1.b3743155
Public Domain in the United States, Google-digitized / http://www.hathitrust.org/access_use#pd-us-google

vorwölbend, was besonders an Flachschnitten gut zu sehen ist, die Interstitien schmal, die übrigen Wandschichten normal beschaffen. An der Basis der Drüsen und in der Submucosa zahlreiche strotzend gefüllte Gefässe.

Also das reine Bild einer parenchymatösen Affection und Hyperaemie ohne die geringste anderweitige Gewebserkrankung. Was den pathologisch-anatomischen Charakter der beschriebenen Veränderungen an den Drüsenepithelien anlangt, so müssen wir dieselbe als parenchymatöse Degeneration bezeichnen, wofür die Vergrösserung der Zellen, die schwache Färbbarkeit und die mangelhafte Differencirung des Zellkerns sprechen. Sie sind in Analogie zu setzen mit dem, was *von Hofsten* in seinem oben citirten Falle II schildert.

Gewiss haben *Werber*, *Parrot*, *Kundrat* und *von Hofsten*, deren diesbezügliche Angaben ich citirt habe, Aehnliches gesehen, ohne es jedoch auszusprechen, dass wir es hier mit wohlcharakterisirten Affectionen zu thun haben, auf welche ich die Aufmerksamkeit in nachdrücklichster Weise zu lenken mir erlauben möchte. Auf die allenfallsigen Beziehungen, welche zwischen dieser Gewebserkrankung und der septischen und pyohämischen Infection bestehen, werde ich später zurückkommen.

Ich habe schon früher erwähnt, dass parenchymatöse und interstitielle Affection sich combiniren können, woraus dann eine Mischform resultirt, die ich mit dem Namen der *parenchymatös-interstitiellen* Gastritis bezeichnen will. Ich fand dieselbe in ihren verschiedenen Entwickelungsstufen in neun Fällen vor. Die Eintheilung nach Stärkegraden, wie wir sie bei der Wucherung des Stützgewebes aufstellten, lässt sich hier nicht gut durchführen, denn es sind der Combinationen zu viele. Man könnte eine Gruppirung höchstens nach dem Gesichtspunkte durchführen, dass man bei Ueberwiegen der Drüsenzellenerkrankung von einer interstitiell-parenchymatösen und umgekehrt bei stärker ausgesprochener Affection des Stützgewebes von parenchymatös-interstitieller Gastritis spricht, was jedoch auch noch die Aufstellung einer dritten Form erfordern würde, bei welcher sich die Alterationen der beiden in Frage kommenden Gewebsarten so ziemlich die Waage halten. Nach den oben geltend gemachten Eintheilungsprincipien, denen ich jedoch nur bedingten Werth zuerkenne, müsste man drei meiner Fälle der ersten Form, drei der zweiten und drei der letzten zuzählen. Sechs von den hierher gehörigen Kindern waren Erkrankungen des Verdauungstractus erlegen, zwei waren unter den Erscheinungen der

Digitized by Google
Original from UNIVERSITY OF CALIFORNIA
Generated on 2019-07-10 15:51 GMT / http://hdl.handle.net/2027/uc1.b3743155
Public Domain in the United States, Google-digitized / http://www.hathitrust.org/access_use#pd-us-google

Sephthaemie, eines an Miliartuberculose verstorben. (Das Letztere stammte aus dem hiesigen Kinderspital und war 13 Wochen alt.)

Es sei mir gestattet, auch in dieser Gruppe einen characteristischen Repräsentanten kurz zu schildern.

Der Fall betraf ein am 9. Tage post partum moribund in die Findelanstalt eingebrachtes Kind ($47\,^1/_2$ cm Körperlänge, 2970 gramm Geburtsgewicht). Bei demselben fand sich Sclerem, intensiver Soor, leichte Nabeleiterung und tiefe Herabsetzung der Reflexe. Die Brust wird verweigert. In den Morgenstunden Meteorismus, mehrmaliges Erbrechen, leichte Cyanose, Verdichtungserscheinungen über beiden Lungen. Tod im Collaps. Diagnose: Gastroenteritis, Pneumonia lobularis.

Section: Magenschleimhaut diffus geröthet, gelockert und geschwollen; in viel höherem Grade zeigt die Mucosa des Dünndarmes die gleichen Erscheinungen. Im Dickdarm zerstreut zahlreiche, kaum merkbare Follikelschwellungen. Catarrhalische Bronchitis. Anatomische Diagnose: Gastroenteritis catarrhalis, Bronchitis catarrhalis.

Histologischer Magenbefund: Schleimhautepithel meist erhalten, jedoch in Verschleimung, auf den Leisten sowohl als auch in den stark dilatirten, stellenweise geradezu Cysten bildenden Vorräumen. Die Drüsen selbst sehr stark verbreitert, ihre Zellen gebläht, diffus gefärbt mit grossem bläschenförmigem Kern von blasser Farbe. Das interglanduläre Gewebe meist nicht gewuchert; über der Muscularis mucosae eine schmale Rundzellenlage; in der nicht verbreiterten Submucosa streifige Einlagerung von Leucocyten, die sich bis in das Zwischengewebe der Drüsen erstrecken, indem sie die Schleimhautmusculatur penetriren. Ausserdem sieht man um manche der strotzend gefüllten submucösen Venen Anhäufung von Rundzellen. An einzelnen Stellen oberhalb der Muscularis mucosae, die offenbar dem normalen Sitze von Follikeln entsprechen, sind Agglomerate von weissen Blutkörperchen, Hämorrhagie und Geschwürsbildung nachweisbar, deren Rand ein Saum von Leucocyten und Reste von Schlauchdrüsen bilden.

Dieser Fall zeigt also mannigfache Combinationen, ferner deutlich submucösen Ursprung der leucocytären Infiltration (mit dem oben mitgetheilten die beiden einzigen, bei denen ich dies beobachten konnte), sowie wiederum folliculäre Ulcerationen, welches mehrfach von mir gesehene pathologische Vorkommniss als weitere Stütze für die Annahme normal vorhandener Follikel in der Mucosa des Säuglingsmagens dienen kann.

Digitized by Google
Original from UNIVERSITY OF CALIFORNIA
Generated on 2019-07-10 15:51 GMT / http://hdl.handle.net/2027/uc1.b3743155
Public Domain in the United States, Google-digitized / http://www.hathitrust.org/access_use#pd-us-google

Was an allen Fällen dieser Gruppe besonders bemerkenswerth erscheint, ist die starke Hyperämie und venöse Stauung, die im Gegensatze zu den früheren Formen hier constant nachweisbar gewesen; eigentliche Thrombenbildung und namentlich bindegewebige Organisation habe ich nie gesehen; auffallend war nur manchmal der Reichthum des Veneninhaltes an Leucocyten, doch war die Grenze zwischen solchen Befunden und Thrombose nicht zu ziehen.

Als besonders bemerkenswerth wegen der hochgradigen Zerstörung der gesammten Magenwand möchte ich noch den folgenden Fall kurz skizziren, der die intensivsten von mir beobachteten Veränderungen repräsentirte und gleichfalls in die Gruppe der Mischformen gehört.

Es handelte sich um einen Knaben, der am 9. Lebenstage in die Findelanstalt aufgenommen wurde. Er war bei der Geburt sehr kräftig (51 cm lang, 3480 g schwer), bei der Einbringung jedoch schon sehr abgemagert (2740 g Aufnahmsgewicht); es fand sich bei ihm Schädelcollaps, faltenreiches Gesicht, dunkelrothe, trockene Zunge, eingesunkenes Abdomen und Harnsäureniederschlag am Penis. In den nächsten Tagen constante Gewichtsabnahme, Erbrechen und Diarrhöen, Albuminurie und Cylinder im Harn, leichte Fieberbewegungen, Geschwürsbildung am frenulum linguae. Weiterhin Zunahme des Fiebers, Starre der unteren Extremitäten bei passiven Bewegungen, Geschwüre an den Gaumenecken, Zeichen von Lungeninfiltration, Collaps und Tod am 36. Tage post partum. Klinische Diagnose: Gastroenteritis, Nephritis, Soor oris, Ulcera palati, Bronchopneumonia.

Section: Schleimhaut des Magens und Dünndarmes nicht merklich verändert, im Dickdarm ausgeprägte Follikelschwellung, eitrige Bronchitis und beiderseitige Lobularpneumonie. Anatomische Diagnose: Bronchitis suppurativa, Pneumonia lobularis bilateralis; Soor oris, Ulcera palati mollis, Enteritis follicularis intestini crassi.

Histologischer Magenbefund: Das Epithel fehlt vollständig; die Schlauchdrüsen sind stellenweise noch erhalten, mit geblähten, diffus gefärbten Zellen strotzend gefüllt, an anderen Orten ist nur ein balkenförmig angeordnetes Rundzelleninfiltrat zu sehen, in dessen Lücken geblähte Drüsenzellen lagern. Die Leucocyten selbst erscheinen grösstentheils nahe der Oberfläche der Schleimhaut zu Haufen geordnet und ziehen von da aus streifenförmig in die Tiefe; seltener sind solche Stellen, wo das Infiltrat als haufenweise Aggregation von Rundzellen über der Muscularis mucosae beginnt und seine Ausläufer nach oben sendet. Die Submucosa

Digitized by Google
Original from UNIVERSITY OF CALIFORNIA
Generated on 2019-07-10 15:51 GMT / http://hdl.handle.net/2027/uc1.b3743155
Public Domain in the United States, Google-digitized / http://www.hathitrust.org/access_use#pd-us-google

erscheint verschmälert und verdichtet, förmlich in streifiges Bindegewebe umgewandelt, von langgestreckten Gefässen durchzogen.

Hier ist es besonders die lange Dauer und intensive Entwickelung des Processes, die unsere Aufmerksamkeit auf sich lenkt; das Organ ist offenbar vollkommen resorptionsunfähig geworden und hat die Gesammtheit seiner secretorischen Elemente verloren. Es war dies der höchste Grad von Gewebszerstörung, den ich beobachten konnte, und aus diesem schon erwähnten Grunde habe ich den Fall hier mitgetheilt.

So weit die Ergebnisse der histologischen Untersuchung, die ich kurz dahin zusammenfassen kann, dass ich im Säuglingsmagen zwei Gruppen von Affectionen nachweisen konnte, von denen die eine im Bindegewebe (und zwar häufiger dem mucösen, seltener dem submucösen) ihren Sitz hat, während die zweite von den Drüsen ihren Ausgang nimmt; ferner, dass durch Combination dieser beiden Affectionen eine dritte Gruppe resultirt. Verhältnismässig unbedeutend sind die Veränderungen des Oberflächenepithels, das bei genügend frisch untersuchten Fällen meist wohl erhalten gefunden wird, selbst wenn sonst die hochgradigsten Destructionen vorliegen. Eine brauchbare Unterscheidung von Haupt- und Belegzellen ist wie unter normalen so auch unter pathologischen Verhältnissen nicht zu machen, wofür ich den Beweis durch Untersuchung dreier unmittelbar post mortem nach der schon früher beschriebenen Methode (Einfüllung des Conservirungsmittels mit der Magensonde) fixirter pathologisch veränderter Mägen erbrachte. Die gleichen Objecte dienten auch zur Entscheidung der Frage, ob und an welchen Zellen Kerntheilungsfiguren sich vorfinden, und waren meine Ergebnisse auch nach dieser Richtung vollkommen negative, woraus ich jedoch keineswegs einen allgemein giltigen Schluss ableiten will.

Wenn ich nun diese meine Befunde mit dem vergleiche, was in der Literatur über den Gegenstand vorliegt, so können hier nur die Arbeiten von *Werber*, *Parrot*, *Widerhofer-Kundrat*, *Baginsky* und *von Hofsten* in Betracht kommen, denn die übrigen von mir erwähnten Publicationen sind in ihrem histologischen Theile zu wenig präcis oder zu cursorisch gehalten, als dass sie brauchbare Vergleichsobjecte abgeben würden. Die Gleichartigkeit des Materials, so weit sie von localen Verhältnissen, die gewiss eine wichtige Rolle spielen, unabhängig ist, kann für meine und die Fälle *Parrots*, *Widerhofers* und *von Hofstens* behauptet werden; alle diese sind Findelhausinsassen und kommen also in erster Linie in Vergleich.

Digitized by Google
Original from UNIVERSITY OF CALIFORNIA
Generated on 2019-07-10 15:51 GMT / http://hdl.handle.net/2027/uc1.b3743155
Public Domain in the United States, Google-digitized / http://www.hathitrust.org/access_use#pd-us-google

Was die Beobachtungen von *Parrot* anlangt, so muss ich gestehen, dass ich bei meinen Untersuchungen wenig Analoges finden konnte, obwohl der klinische Verlauf oft mit dem von ihm bei den Athreptikern beschriebenen ganz identisch war. Ich habe in der Gruppe der parenchymatös-interstitiellen Entzündungen einen Fall geschildert, der in gewisser Beziehung dem ähnelt, was *Parrot* als „Gastropathie ulcéreuse" und zwar in ihrer leichteren Form beschreibt, bin jedoch ausser Stande gewesen, weitere Analogien zwischen seinen und meinen histologischen Bildern herauszufinden. Es hängt dies wohl in erster Reihe damit zusammen, dass septische Processe an der Schleimhaut des Magendarmcanals, speciell der septische Croup, als welcher die von *Parrot* als diphtheroide Gastropathie beschriebene Erkrankungsform unbedingt erklärt werden muss, in der Prager Anstalt jetzt gar nicht oder sehr selten zur Beobachtung gelangen. Als Stütze dieser meiner Ansicht kann ich eine Publication von *Epstein* heranziehen (Archiv für Kinderheilkunde, Band I, Heft 1: Ueber septische Erkrankungen der Schleimhäute bei Kindern), in welcher der genannte Autor zwei Fälle von septischem Croup der Mundhöhle beschreibt, bei denen im Magen Veränderungen vorgefunden wurden, die der *Parrot*'schen diphtheroiden Gastropathie vollkommen gleichzusetzen sind. *Epstein* geht übrigens noch weiter und erklärt auch die von *Parrot* als Soor des Magens beschriebene Erkrankung für septischen Croup der Schleimhaut dieses Organs; ich selbst habe derlei unter meinem Material nie gesehen und kann daher auf diesen Gegenstand nicht näher eingehen. Es wäre nun gewiss zu viel behauptet, wollte man sagen, die septische Infection mit all' ihren klinischen und pathologischen Erscheinungen sei aus dem Prager Findelhause gebannt; so weit die Verhätnisse jetzt liegen, kann nur constatirt werden, dass die Zahl und Schwere solcher Erkrankungen im letzten Decennium eine wesentliche und sehr erfreuliche Abnahme zeigt. Ich werde im letzten Abschnitte dieser meiner Mittheilungen noch darauf zu sprechen kommen, dass in Fällen, welche intra vitam unter dem typischen Bilde der Sephthaemie verlaufen, histologische Veränderungen der Magenwand sich vorfinden, die denen vollkommen analog sind, wie sie bei Kindern gefunden werden, die unter dem characteristischen Bilde einer acuten Gastroenteritis verstarben. Hier wie überall zeigt sich die Abschwächung der Infection, und man wird Recht thun, diese Momente bei einem Findelhausmateriale niemals aus den Augen zu verlieren. Für mich steht es fest, dass durch die Besserung der hygienischen und

Digitized by Google
Original from UNIVERSITY OF CALIFORNIA
Generated on 2019-07-10 15:51 GMT / http://hdl.handle.net/2027/uc1.b3743155
Public Domain in the United States, Google-digitized / http://www.hathitrust.org/access_use#pd-us-google

therapeutischen Verhältnisse der Anstalt eine wesentliche Mitigation der Infectionsformen bedingt ist, und dass wir heute an Stelle von septischem Croup lediglich eine einfache Gastritis auch bei sephthämischer Infection zu sehen bekommen.

Was nun die Mittheilungen *von Hofsten's* anlangt, so sind ja, wie aus dem Texte hervorgeht, zwischen den von ihm und den von mir gegebenen histologischen Bildern manche Analogieen vorhanden; auch ich sah mitunter trotz heftiger klinischer Symptome einen macro- und microscopisch fast normalen Magen, während andererseits wiederum sowohl Veränderungen am Drüsenapparate, als auch am Stützgewebe vielfach die starke Mitbetheiligung des Organs characterisirten. Die untergeordnete Rolle, welche *von Hofsten* den geschilderten Gewebsalterationen zumisst, mag wohl für seine Fälle stimmen, denn was er beschreibt, gehört nur zu den Anfangsstadien der von mir geschilderten pathologischen Veränderungen; für eine Reihe von Erkrankungen möchte ich jedoch auch auf die tiefe Läsion des Verdauungstractus das Schwergewicht legen, was besonders bei protahirtem Verlauf wohl zu beachten ist.

Werber hat bekanntlich nur klinisch als Atrophie diagnosticirte Fälle untersucht und schildert auch bei diesen mit seltener Treue die parenchymatösen Veränderungen am Drüsenepithel und die Stützgewebsinfiltrationen; die gleichen Befunde sind auch von *Kundrat* in der *Widerhofer*'schen Arbeit mitgetheilt, doch sind beide diese Publicationen, so schätzenswerthe Beiträge sie auch zu unserer Frage liefern, nicht genügend systematisch angelegt.

Die Anschauungen *Baginsky's*, dass es sich bei der Erkrankung des Magens in den verschiedenen Digestionsstörungen stets um Bindegewebsentzündung und meist submucös entstandene Leucocyteninfiltration handelt, kann ich, wie aus meinen oben geschilderten Befunden hervorgeht, nicht theilen. Ich will es nicht unterlassen, die Ungleichartigkeit unseres Materials hervorzuheben, die gewiss nicht ohne Bedeutung ist. Ich hatte niemals Gelegenheit, den Magen eines künstlich genährten Kindes aus den ersten Lebensmonaten histologisch zu untersuchen; doch schon die recht zahlreichen Sectionen der poliklinischen Fälle, die ich während meiner Assistentenzeit in München zu machen in die Lage kam, liessen mich den grossen Unterschied erkennen, den die Verhältnisse bei den Prager Findelhauskindern und den Päppelkindern des Proletariats, mit denen es ja auch *Baginsky* zu thun hatte, zeigen. Diese Umstände erklären vielleicht auch die Divergenz, die zwischen

Digitized by Google
Original from UNIVERSITY OF CALIFORNIA
Generated on 2019-07-10 15:54 GMT / http://hdl.handle.net/2027/uc1.b3743155
Public Domain in the United States, Google-digitized / http://www.hathitrust.org/access_use#pd-us-google

uns Beiden in Bezug auf die Differenzirbarkeit der Haupt- und Belegzellen besteht, denn ich kann mir nicht gut denken, dass da andere Umstände im Spiele sind, indem doch mein Material, was Frische und Eignung betrifft, dem Seinen weit überlegen war und von mir mit peinlichster Sorgfalt nach dieser Richtung durchforscht wurde. Trotzdem kann ich jedoch den Gedanken nicht ganz unterdrücken, dass *Baginsky* den so interessanten und bedeutungsvollen Veränderungen an den Drüsenzellen unter pathologischen Verhältnissen nicht die gebührende Aufmerksamkeit geschenkt hat, denn die Constanz ihres Nachweises durch verschiedene Autoren macht es wahrscheinlich, dass auch in einer Reihe der von ihm untersuchten Fälle solche Alterationen vorhanden gewesen sein dürften.

Was endlich *Cassel's* Fall anlangt, kann ich den gleichen Vorwurf nicht verschweigen, denn es dünkt mir nicht wahrscheinlich, dass bei langer Dauer einer schweren Verdauungsstörung das Drüsenparenchym ganz intact bleiben sollte, doch ist die Möglichkeit eines solchen Befundes nicht ganz von der Hand zu weisen.

Es handelt sich jetzt nur noch um die Feststellung der Beziehungen zwischen klinischem Verlaufe und anatomischer Veränderung, und diesem Gegenstande soll der letzte Abschnitt dieser Abhandlung gewidmet sein.

Beziehungen zwischen klinischem Verlauf und anatomischer Veränderung.

Ich will hierbei mit grösster Objectivität zu Werke gehen, denn nirgends ist man so leicht zu Trugschlüssen verursacht oder zur Verallgemeinerung gefundener Thatsachen geneigt, als gerade auf dem Gebiete der vergleichenden klinisch-anatomischen Untersuchung.

Ueber 29 im Findelhause verstorbene Kinder besitze ich genaue Krankengeschichten, und nur dieser Theil meines Materials kann zu dem in Rede stehenden Zwecke herangezogen werden. Des besseren Ueberblickes wegen wollen wir die Fälle nach gewissen Gesichtspunkten ordnen. Fünfzehn derselben verstarben an mehr oder minder acuten Erkrankungen des Digestionstractus; ich reihe hier nur solche Fälle ein, bei denen weder klinisch noch anatomisch irgend welcher Anhaltspunkt für eine andere Todesursache als eine Digestionskrankheit oder ihre Folgezustände vor-

Digitized by Google
Original from UNIVERSITY OF CALIFORNIA
Generated on 2019-07-10 15:53 GMT / http://hdl.handle.net/2027/uc1.b3743155
Public Domain in the United States, Google-digitized / http://www.hathitrust.org/access_use#pd-us-google

lag. Was nun die histologischen Veränderungen des Magens bei den Säuglingen dieser Gruppe anlangt, so haben drei derselben eine nahezu normale Beschaffenheit dieses Organs gezeigt. Es handelte sich im ersten Falle um ein am zweiten Lebenstage zur Aufnahme in die Findelanstalt gelangtes Kind ($47\frac{1}{2}$ cm lang, 3080 gramm schwer), das den nächsten Tag unter Erbrechen und Diarrhöen erkrankte, zu welchen Erscheinungen sich intensiver Soor, rechtsseitige Otorrhoe und eine terminale Pneumonie gesellte, welcher das Kind im Alter von 19 Tagen erlag. Die Section ergab Bronchitis und Pneumonia lobularis, acuten Catarrh des Magens (im Protocoll heisst es: „Schleimhaut des Magens geröthet und geschwollen") und beiderseitige eitrige Mittelohrentzündung: die Nieren, über deren Verhalten während des Lebens keine Angaben vorliegen, wurden an der Leiche nicht erkrankt gefunden. Die histologische Untersuchung des Magens ergab lediglich eine geringe auf die Cardia beschränkte Infiltration des interglandulären Stützgewebes nebst starker Hyperämie.

Der zweite Fall betraf einen am neunten Lebenstage zur Aufnahme gelangten Knaben (48 cm lang, 3120 gramm Geburtsgewicht, 2720 gramm Aufnahmegewicht), dessen Erkrankung, wie schon aus der ziemlich beträchtlichen Gewichtsabnahme ersichtlich, in der Gebäranstalt begonnen hatte. Im Findelhause wurden Icterus, Erbrechen und Diarrhöen, starke Albuminurie und Abscheidung von Harncylindern beobachtet, und erfolgte der Tod im Collaps am 14. Lebenstage. Die Section ergab Lobularpneumonie und acute catarrhalische Gastroenteritis (im Protocoll: „Magenschleimhaut intensiv geröthet"); die histologische Untersuchung des Magens zeigte lediglich eine ganz geringe Rundzellenanhäufung über der Schleimhautmusculatur.

Die dritte Kranke endlich war ein Mädchen, das mit 10 Tagen aus dem Gebärhause transferirt wurde (48 cm Länge, 2930 g Initialgewicht und 2420 g Aufnahmsgewicht); auch hier hatte der Process, wie aus dem Vergleiche der beiden Gewichtszahlen ersichtlich, bereits ausserhalb der Findelanstalt begonnen; bei der Aufnahme wurde hochgradige Abmagerung, Meteorismus, tiefe Herabsetzung der Reflexe, Stomatitis, Lungeninfiltration, sowie Diarrhoe und Erbrechen constatirt, und erfolgte der Tod wenige Stunden nach der Einbringung. Die Section förderte eine acute Gastroenteritis (im Protocoll: „Magenschleimhaut im Zustande der Schwellung und Lockerung"), lobuläre Pneumonie mit eitriger Bronchitis und Soor des Oesophagus zu Tage. Die histologische

Digitized by Google
Original from UNIVERSITY OF CALIFORNIA
Generated on 2019-07-10 15:54 GMT / http://hdl.handle.net/2027/uc1.b3743155
Public Domain in the United States, Google-digitized / http://www.hathitrust.org/access_use#pd-us-google

Untersuchung des Magens ergab in diesem Falle absolut normale Verhältnisse.

Es kann nun wohl nicht dem geringsten Zweifel unterliegen, dass wir es in sämmtlichen drei mitgetheilten Beobachtungen mit ziemlich acut verlaufenden, schweren Affectionen des Magendarmkanals zu thun hatten, mit Fällen, die wohl alle den Namen „Cholera infantum" verdienen, deren Annahme bei dem zweiten Kinde durch die klinisch nachweisbare schwere Mitbetheiligung der Nieren besonders gestützt wird. Die Untersuchung des Magens wurde wie immer so auch diesmal mit der grössten Sorgfalt und an zahlreichen den verschiedensten Stellen dieses Organs entlehnten Präparaten vorgenommen; das fast gleichzeitige Auftreten von Erbrechen und Diarrhöen, von denen ersteres stets vorausging, lassen auch über den Gang des Processes keinen Zweifel aufkommen; die macroscopische Untersuchung des Digestionstractus ergab in allen drei Fällen einen aus dem macroscopischen Befunde erschlossenen, ziemlich erheblichen Catarrh der gesammten Schleimhaut und trotzdem ein fast oder ganz negativer Befund bei der histologischen Präparation. Ich glaube, dass aus dieser Thatsache der Schluss gezogen werden kann, dass in einer Reihe von Gastroenteritiden mit acutem Verlaufe die klinisch zu beobachtenden Magenerscheinungen rein functioneller Natur sind — ein Umstand, der gewiss Beachtung verdient. Die scheinbare Incongruenz der Sections- und histologischen Befunde erklärt sich wohl auf die Weise, dass jene Eigenschaften der Schleimhaut, welche am Leichentisch die Annahme eines Catarrhs derselben ermöglichen (z. B. leichte Hyperämie und Oedem) im microscopischen Präparat nicht nachweisbar sind. Die anatomisch wohlbekannte, von *Schwartze*, *Hervieux* und vielen Anderen hervorgehobene Thatsache, dass der macroscopische Leichenbefund bei Kindercholera oftmals in keinem Verhältniss steht zu den stürmischen, während des Lebens beobachteten Erscheinungen, findet hierdurch also auch eine histologische Stütze. Ich möchte jedoch gleichzeitig bemerken, dass, wie dies übrigens schon aus den vorstehend mitgetheilten Krankengeschichten erhellt, keineswegs immer eine Congruenz zwischen der macro- und microscopischen Untersuchung besteht, sondern in zahlreichen Fällen, wofür ich aus meiner Casuistik viele Bespiele anführen könnte, ein für das unbewaffnete Auge ziemlich unverändert erscheinender Magen bei der histologischen Untersuchung sich als schwer erkrankt erweist und umgekehrt.

Dass die oben geschilderten Fälle auch nicht in die Categorie

Digitized by Google
Original from UNIVERSITY OF CALIFORNIA
Generated on 2019-07-10 15:53 GMT / http://hdl.handle.net/2027/uc1.b3743155
Public Domain in the United States, Google-digitized / http://www.hathitrust.org/access_use#pd-us-google

jener Erkrankungen gehören, in denen der Process einen vom After ascendirenden Verlauf nimmt und den Magen oftmals gar nicht erreicht, geht aus den Krankengeschichten ohne Weiteres hervor, indem stets die gastrischen Symptome die Scene eröffneten; mithin ist auch ein Vergleich mit Beobachtungen von *Baginsky*, der bei solchem ascendirendem Verlaufe den Magen unverändert fand, nicht zulässig.

Von den übrigen in diese klinische Gruppe eingereihten Fällen boten sechs das Bild einer interstitiellen Entzündung dar. Es wäre ebenso überflüssig, als ermüdend, wollte ich auch über ihren Krankheitsverlauf speciellere Angabe machen, weshalb ich mich auf einige allgemeine Daten beschränken will. Das jüngste dieser Kinder starb am 10., das älteste am 23. Lebenstage; die kürzeste Krankheitsdauer betrug drei, die längste zehn Tage, es handelte sich also stets um acut verlaufende und rasch tödtende Processe. Zweimal ist in der Krankengeschichte Albuminurie und Abscheidung von Cylindern erwähnt, einmal bestand complete Anurie; dreimal wurde bei der Section terminale Pneumonie gefunden. Wenn wir nun das Ergebniss der histologischen Untersuchung berücksichtigen, so konnte nach den von mir für diese Form aufgestellten Eintheilungsprincipien ein Fall in die Gruppe der geringgradigen, drei zu den mittelgradigen und zwei zu den hochgradigen interstitiellen Entzündungen eingereiht werden. Was den Ausgang der Infiltration anlangt, so begann dieselbe zweimal unter dem Oberflächenepithel, zweimal über der Schleimhautmusculatur und zweimal in gleicher Stärke sowohl oberflächlich als über der Muscularis mucosae.

Das Bild der reinen parenchymatösen Affection ohne Betheiligung des Zwischengewebes bot nur ein einziger Fall dar. Das Kind (53 cm lang, 3500 gramm Geburtsgewicht und 2790 gramm Aufnahmsgewicht) war in schon stark herabgekommenem Zustande eingebracht worden, zeigte heftiges Erbrechen und Diarrhöen, intensive Stomatitis, cerebrale Symptome, und starb am 5. Tage des Aufenthaltes in der Anstalt; über den Harnbefund ist nichts notirt. Die Section ergab catarrhalische Gastroenteritis, lobuläre Pneumonie und allgemeinen Marasmus.

Die Mischform von parenchymatöser und interstitieller Affection war in fünf Fällen nachweisbar, die sämmtlich durch acuten und recht schweren Verlauf ausgezeichnet waren, und von welchen drei Albuminurie und Abscheidung von Harncylindern zeigten (bei den beiden anderen fehlen diesbezügliche Angaben). Dreimal überwog die Affection des Stützgewebes, einmal waren die beiden Gewebs-

Digitized by Google
Original from UNIVERSITY OF CALIFORNIA
Generated on 2019-07-10 15:53 GMT / http://hdl.handle.net/2027/uc1.b3743155
Public Domain in the United States, Google-digitized / http://www.hathitrust.org/access_use#pd-us-google

arten in ziemlich gleich hohem Grade betheiligt, einmal trat die Erkrankung der Drüsen in den Vordergrund.

So weit mein Material von Kindern, die an primären Krankheiten der Digestionsorgane und deren Folgen (terminale Pneumonie etc.) verstorben waren, und deren Krankengeschichten mir in genügender Ausführlichkeit zu Gebote standen.

Es fällt mir natürlich nicht bei, aus einer relativ so spärlichen Zahl von Fällen allgemeine Schlüsse ziehen oder etwaige statistische Angaben ableiten zu wollen. Thatsache ist für mich nur das eine, dass in den eben erwähnten Erkrankungen, die wohl sämmtlich in die Gruppe „Cholera infantum" eingereiht werden müssen, in der weitaus grösseren Zahl der Beobachtungen Veränderungen des Magens in verschieden hohem Entwickelungsgrade nachweisbar sind, die eine Mitbetheiligung dieses Organs ausser Zweifel stellen, ja manchmal seine vollständige Functionsunfähigkeit, so weit sich dieselbe aus dem anatomischen Befunde rückerschliessen lässt, bedingen. Die angestellten Untersuchungen ergaben jedoch auch das weitere sichere Resultat, dass in einer Reihe von Fällen, die sich im klinischen Verlaufe und in der Schwere der Erscheinungen von den übrigen in keiner Weise unterscheiden, jegliche am histologischen Präparat nachweisbare Erkrankung des Magens fehlt. Es ist also ebensowenig möglich, aus dem klinischen Bilde einen Schluss auf die zu erwartende anatomische Veränderung zu ziehen, als es angeht, auch nur vermuthungsweise gewisse Beziehungen zwischen der Art und dem Grade der Magenaffection im anatomischen Sinne und der Dauer und Schwere der Erkrankung festzustellen; andererseits jedoch sind bisweilen die Veränderungen der Gewebselemente des Magens so hochgradige und so rasch entstandene, dass es nicht angeht, sie, wie dies von manchen Seiten geschieht, als rein nebensächliche Befunde zu bezeichnen. Sämmtliche vorstehenden Angaben möchte ich natürlich nur auf mein Material und meine persönlichen Erfahrungen wenigstens vorläufig eingeschränkt wissen.

Es wäre ein entschiedener Fehlschluss, wollte man behaupten, dass die im vorstehenden geschilderten Veränderungen etwas für die specifischen Verdauungskrankheiten im Säuglingsalter Characteristisches darstellen. Ich habe eine ganze Reihe von Fällen aus dem Findelhause zur Untersuchung bekommen, in welchen das Bild der Sephthämie und Pyohämie die Scene beherrschte und die allenfalls vorhandenen Verdauungsstörungen entschieden als secundäre aufgefasst werden mussten, und die histologische Präparation der Magen die verschiedensten Grade der von mir aufge-

Digitized by Google
Original from UNIVERSITY OF CALIFORNIA
Generated on 2019-07-10 15:53 GMT / http://hdl.handle.net/2027/uc1.b3743155
Public Domain in the United States, Google-digitized / http://www.hathitrust.org/access_use#pd-us-google

stellten Erkrankungsformen ergab. Der einzige Umstand, der in dieser Gruppe von Erkrankungen auffiel, war der, dass die parenchymatoese Gastritis in ihrer reinen Form, die ich bei dem früher erwähnten Materiale nur einmal nachweisen konnte, hier ein verhältnissmässig häufiger Befund war; doch kann auch hier bis zu einem gewissen Grade ein Walten des Zufalls im Spiele gewesen sein. Andererseits jedoch hatte ich auch Gelegenheit, mehrere Fälle zu untersuchen, bei welchen klinisch die Erscheinungen der sephthämischen Infection vorhanden waren, welche auch die Section vollauf bestätigte, ohne dass jedoch Symptome von Seiten des Magendarmcanals sich gezeigt hätten, bei diesen Kindern (es waren dies leider nur drei Beobachtungen) fand ich histologisch vollkommen normale Verhältnisse. Aus dem Gesagten kann man unter Wahrung strenger Objectivität mithin nur folgern, dass Veränderungen an der Schleimhaut und den übrigen Wandschichten des Magens bei Säuglingen sich fast überall dort finden, wo intra vitam Störungen in der Function des Digestionscanals zu Tage traten; doch auch da giebt es Ausnahmen, wie die Fälle von Kindercholera mit negativem histologischem Befund zeigen. Eine directe Beziehung zwischen dem klinischen Verlauf und der anatomischen Veränderung aufzustellen ist nicht möglich und wird vielleicht durchführbar sein, wenn unsere Untersuchungen über den Mageninhalt unter normalen und pathologischen Verhältnissen beim Säugling eine höhere Entwickelungsstufe erlangt haben, als sie gegenwärtig einnehmen. Es erscheint daher bislang räthlicher, den von mir gewählten Weg einzuschlagen und die Gastritis der Säuglinge als pathologisch-anatomischen Begriff abzuhandeln, ohne das klinische Bild der diversen Verdauungskrankheiten zu den histologischen Befunden in causale Beziehung bringen zu wollen.

An einem Materiale, das, wie die Insassen der hiesigen Findelanstalt, bacteriell-aetiologisches Studium der uns hier beschäftigenden Fragen geradezu herausfordert, wäre es gewiss äusserst dankbar, derartige Forschungen anzustellen, und werde ich vielleicht später einmal dieselben zum Gegenstande weiterer Untersuchungen wählen. Der so häufig mögliche Nachweis schwerer Affectionen des Drüsenparenchyms der Magenschleimhaut scheint meiner Ansicht nach dafür zu sprechen, dass in solchen Fällen ein heftiges Virus, sei es nun der Spaltpilz selbst oder sein Stoffwechselproduct auf die Mucosa einwirken. Ich will hier nicht auf die Irrwege schlecht gestützter Hypothesen gerathen, immerhin jedoch giebt die Verschiedenartigkeit des anatomischen Befundes bei gleichem

Digitized by Google
Original from UNIVERSITY OF CALIFORNIA
Generated on 2019-07-10 15:53 GMT / http://hdl.handle.net/2027/uc1.b3743155
Public Domain in the United States, Google-digitized / http://www.hathitrust.org/access_use#pd-us-google

klinischem Verlauf in ätiologischer Beziehung Viel zu denken und auch die Thatsache der Uebereinstimmung der anatomischen Untersuchungsresultate bei primären Digestionskrankheiten und bei solchen, die im Gefolge sephthämischer und pyohämischer Infection eintreten, ist sehr beachtenswerth.

Gerade dieses Gebiet der Pädiatrie ist es, auf welchem die von den berufensten Seiten unternommenen bacteriologischen Untersuchungen so ziemlich erfolglos geblieben sind. Die eine Thatsache konnte ich mir jedoch nicht versagen hervorzuheben, dass auch die Resultate der histologischen Untersuchung auf die locale und allgemeine Wirkung von Microparasiten in dieser Krankheitsgruppe unzweideutig hinweisen.

Wenn ich meine Ergebnisse kurz zusammenfassen soll, so lauten dieselben dahin:

I. Normale Verhältnisse des Säuglingsmagens.

a) Seine resorbirende Fläche ist relativ grösser als seine secernirende, was aus dem relativen Verhalten des Oberflächenepithels und der epitheltragenden Vorräume zu dem eigentlichen Drüsenparenchym erhellt.

b) Seine functionelle Entwickelung ist keine hohe, wofür in anatomischer Hinsicht die Kürze der Schlauchdrüsen, sowie die mangelhafte Differenzirbarkeit der delo- und adelomorphen Zellen sprechen.

c) Follikel in der Schleimhaut gehören zu den oft zu machenden normalen Befunden und sind auch in pathologischen Fällen bisweilen der Ausgangspunkt der Erkrankung.

d) Die von anderen Autoren hervorgehobenen Besonderheiten der Muscularis propria, der Vertheilung der Drüsen in den verschiedenen Abschnitten des Magens und der eigenthümlichen Beschaffenheit der übrigen Wandschichten konnte ich im Wesentlichen bestätigen.

II. Pathologische Verhältnisse des Säuglingsmagens.

a) An demselben sind sehr häufig pathologische Veränderungen nachweisbar.

b) Dieselben erscheinen entweder am Stützgewebe, oder an den Drüsen, oder an beiden gemeinsam.

c) Der submucöse Ursprung der interstitiellen Affection gehört zu den selteneu Vorkommnissen.

d) Die Follikel erscheinen mitunter in hervorragender Weise betheiligt.

e) Der Grad der Erkrankung steht keineswegs immer in directer Beziehung zum klinischen Verlauf.

Digitized by Google
Original from UNIVERSITY OF CALIFORNIA
Generated on 2019-07-10 15:53 GMT / http://hdl.handle.net/2027/uc1.b3743155
Public Domain in the United States, Google-digitized / http://www.hathitrust.org/access_use#pd-us-google

f) Die gleiche Incongruenz besteht auch zwischen macro- und microscopischer Gewebsveränderung.

g) Die verschiedenen Formen der Gastritis finden sich nicht nur bei primären Erkrankungen des Digestionscanals sondern auch überall da, wo derselbe im Verlaufe anderer Affectionen in Mitleidenschaft gezogen wird.

h) Bei der secundären, im Verlaufe der sephthämischen und pyohämischen Infection auftretenden Gastritis ist die Häufigkeit der rein parenchymatösen Affection bemerkenswerth.

Zum Schlusse erfülle ich eine angenehme Pflicht, indem ich den Herren Professoren *Chiari*, *Epstein*, *Ganghofner* und *Schauta* für die gütige Ueberlassung des Materials zu vorliegender Arbeit und anderweitige werthvolle Unterstützung meinen herzlichsten Dank ausspreche.

Generated on 2019-07-10 15:53 GMT / http://hdl.handle.net/2027/uc1.b3743155
Public Domain in the United States, Google-digitized / http://www.hathitrust.org/access_use#pd-us-google
Digitized by Google
Original from UNIVERSITY OF CALIFORNIA

ÜBER TETANIE IM KINDESALTER.

Von

Prof. FRIEDR. GANGHOFNER.

In einem auf dem X. internationalen Congress zu Berlin gehaltenen Vortrage berichtet *Escherich*[1]) über 30 Fälle von idiopathischer Tetanie im Kindesalter, welche er innerhalb der ersten Monate des Jahres 1890 in Graz zu beobachten Gelegenheit hatte. Da mir fast zu derselben Zeit, im Winter und Frühling 1890 und nun auch 1891 eine ebenfalls nicht unbeträchtliche Anzahl dieser Erkrankung vorgekommen ist, so dass das gehäufte Vorkommen derselben den Eindruck einer kleinen Epidemie machte, so fühle ich mich veranlasst, meine diesbezüglichen Beobachtungen mitzutheilen, umsomehr, als dieser Krankheitszustand oder richtiger Symptomenkomplex weder in ätiologischer noch in pathogenetischer Beziehung klar gelegt ist und speciell über die Auffassung dieses Symptomenkomplexes im Kindesalter die Ansichten noch sehr auseinandergehen. Bevor ich auf meine eigenen Beobachtungen eingehe, sei es mir gestattet, einige literarische Bemerkungen vorauszuschicken, wobei ich mich mit Uebergehung der älteren Literatur nur auf die neueren Publikationen beschränken und unter diesen vorzugsweise jene berücksichtigen will, welche für die Frage der Tetanie im Kindesalter von Belang sind; ich kann dies um so eher thun, als in den verschiedenen Abhandlungen, welche sich im Laufe der letzten Jahre mit diesem Gegenstande beschäftigten, die Literatur desselben mehr minder ausführliche Bearbeitung gefunden hat.

Im Jahre 1872 beschrieb *Wittmann*[2]) im Jahrb. für Kinderheilkunde 6 Fälle von sogenannter Arthrogryposis, welche er jedoch

[1]) Wiener klin. Wochenschr. 1890, No. 40.

[2]) Jahrb. f. Kinderheilk. N. Folge, V. Bd. 1872, p. 329.

Digitized by Google

Original from UNIVERSITY OF CALIFORNIA

Generated on 2019-07-10 15:53 GMT / http://hdl.handle.net/2027/uc1.b3743155
Public Domain in the United States, Google-digitized / http://www.hathitrust.org/access_use#pd-us-google

nicht in rascher Aufeinanderfolge, sondern innerhalb 5 Jahren bei einem Materiale von 20 000 Kindern gesehen hatte. Es handelte sich um tonische Krämpfe der Extremitäten bei Kindern im Alter von 7 Monaten bis zu 3 Jahren, die durch mehrere Tage andauerten, öfters recidivirten und häufig von ödematöser Anschwellung besonders am Handrücken begleitet waren. Die meisten der Kinder waren rachitisch, bei mehreren bestanden Diarrhöen. Der Autor erwähnt Convulsionen und Glottiskrampf als regelmässige Complicationen der Krankheit.

Soltmann[1]) schildert in Gerhardts Handbuch der Kinderkrankheiten (1880) die Tetanie als eine spinale Reflexneurose und bemerkt, dass diese Erkrankung durch das überwiegende Befallensein der Kinderwelt den Pädiater ganz besonders interessire.

Er betont das Vorhergehen von Diarrhöen und Dyspepsien, die Coincidenz mit Rachitis und Anaemie, das gelegentliche Auftreten von Laryngospasmus und eklamptischen Anfällen, vorher oder im weiteren Verlaufe. Die Dauer des Leidens giebt er auf 5 Tage bis 2 Monate an, Recidiven kommen vor, ganz besonders disponirt ist das Alter von 1—3 Jahren. Die kalten feuchten Monate stellen das Hauptcontingent der Erkrankungsfälle, wegen des manchmal beobachteten epidemischen Auftretens habe man auch an miasmatische, infectiöse Momente gedacht.

Koppe[2]) hat 1881 an der Hand von 7 Fällen eine sehr gute Schilderung der der Tetanie eigenthümlichen Krampfformen geliefert. Einen von seinen Fällen scheidet er mit Recht als symptomatische Tetanie aus. Als die vorzugsweise vom Krampf befallenen Muskeln werden angeführt: der Opponens policis et digiti minimi, die 3 Interossei interni und die M. lumbricales, ferner der Flexor corpi radialis et ulnaris, der Palmaris longus, gelegentlich auch die Fingerbeuger und der Biceps. An den unteren Extremitäten: der Adductor pollicis und die M. interossei, ferner die Wadenmuskeln.

Wenn der Krampf 12 und mehr Stunden gedauert hat, tritt stets in Folge beeinträchtigter Circulation auf Hand- und Fussrücken Oedem ein, welches schon vor dem völligen Nachlass des Krampfes schwindet. *K.* rechnet die überwiegende Mehrzahl der bei Kindern vorkommenden Tetaniefälle zur idiopathischen Form dieser Erkrankung und schliesst sich bezüglich der Aetiologie jenen älteren Autoren an, welche die Tetanie für einen reflectorischen

[1]) Gerhardt, Handb der Kinderkr. Bd. V, p. 141.

[2]) Jahrb. für Kinderheilk. 2. Bd., 1881, p. 133

Digitized by Google
Original from UNIVERSITY OF CALIFORNIA
Generated on 2019-07-10 15:53 GMT / http://hdl.handle.net/2027/uc1.b3743155
Public Domain in the United States, Google-digitized / http://www.hathitrust.org/access_use#pd-us-google

Vorgang halten, angeregt durch Abnormitäten im Verdauungstraktus. In keinem der 6 Fälle von *Koppe* fehlte die Verdauungsstörung, die Tetanie kam und schwand mit dieser Störung. Auch für die Prädisposition rachitischer Kinder sprechen seine Beobachtungen, da sämmtliche Fälle von idiopathischer Tetanie bei rachitischen Kindern vorkamen.

Von *Baginsky* erschien 1886 ein Aufsatz[1]) über Tetanie sehr junger Kinder im Alter von $1^1/_2$ bis 8 Monaten; *Baginsky's* Beobachtungen betreffen 15 resp. 16 Fälle, welche abweichend von den Erfahrungen Anderer zumeist in den Sommermonaten vorgekommen waren. In ätiologischer Beziehung betont *B.* namentlich die subacuten und chronischen dyspeptischen Zustände der Kinder; *das hie und da erwähnte epidemische Auftreten der Tetanie möchte er nicht auf ein specifisches, Tetanie erzeugendes Contagium beziehen, sondern vielmehr auf den Einfluss der gemeinsamen Lebensfaktoren.*

Von dem gewöhnlichen Bilde der Tetanie weichen seine Fälle ab durch die grosse Ausbreitung des Krampfes, so dass auch die Rumpf-, Nacken- und Bauchmusculatur mit ergriffen war, wodurch eine Annäherung an den Tetanus gegeben ist.

Die sonst ziemlich konstante ödematöse Anschwellung an Hand- und Fussrücken fehlte in seinen Fällen, dagegen fand er auch das Trousseau'sche Phaenomen und eine Erhöhung der directen Muskelerregbarkeit, welche letztere er aus dem Alter seiner Fälle erklärt; bei sehr jungen Kindern genüge die Reizung der Nervenendapparate, wärend sonst die Nerven direkt gereizt werden müssen, um Contraction der Muskeln anzuregen. Untersuchungen mit dem galvanischen Strome hat *B.* nicht angestellt.

In seinem 1889 erschienen Lehrbuche erwähnt *Baginsky* die häufige Coincidenz der Tetanie mit Verdauungsstörungen und Rachitis sowie mit Laryngospasmus und Eclampsie und hält es in ätiologischer Beziehung für wahrscheinlich, dass vom Darm aus in den Stoffwechsel gelangte Substanzen einen toxischen Reiz auf die peripheren Muskelnerven ausüben und so zum Zustandekommen der Krämpfe führen.

Im Jahre 1888 erschienen die Arbeiten von *Hoffmann*[2]) und von *v. Frankl-Hochwart*[3]), welche sich im Wesentlichen mit dem Verhalten der mechanischen und elektrischen Erregbarkeit der

---

[1]) Archiv für Kinderheilk. Bd. VII, p, 321.

[2]) Deutsches Archiv für klin. Medicin, 1888. Bd. 43, p. 33.

[3]) Ibidem Bd. 43, p. 21 und Bd. 44, p. 429.

Digitized by Google
Original from UNIVERSITY OF CALIFORNIA
Generated on 2019-07-10 15:53 GMT / http://hdl.handle.net/2027/uc1.b3743155
Public Domain in the United States, Google-digitized / http://www.hathitrust.org/access_use#pd-us-google

Nerven und Muskeln bei Tetanie Erwachsener beschäftigen. Beide Autoren erwähnen hierbei Beobachtungen, welche dafür sprechen, dass es eine latente Tetanie giebt *(Hoffmann)* oder sogenannte tetanoide Zustände, wo das eine oder andere Symptom der Latenz trias (Trausseau'sche Phaenomen, mechanische und elektrische Erregbarkeit der Nerven) vorliegt, oder auch alle, ohne dass die charakteristische Krampfform, also eigentliche Tetanie sich entwickelt. Diese bei Erwachsenen gemachten Beobachtungen sind von besonderem Interesse, weil, wie ich noch zeigen werde, ganz ähnliche Verhältnisse sich bei Kindern recht häufig vorfinden.

Nach *Hoffmann* ist die häufigste Form der Tetanie jene, welche sich Wochen lang hinzieht; die Anfälle sind in Gruppen vereinigt, mit kürzeren oder längeren Latenzstadien. *Die ersten Anfälle treten zumeist in der Zeit von Januar bis März auf ebenso wie Recidive sich mit Vorliebe in den genannten Monaten einstellen.*

Im selben Jahre beschrieb *Müller*[1]) Fälle von Tetanie bei Magenerweiterung; dieser Autor spricht sich im Gegensatz zu Anderen bezüglich der Tetanie im ersten Kindesalter folgendermaassen aus: „*Da die Tetanie der Säuglinge in allen wesentlichen Punkten mit der Tetanie der Erwachsenen übereinstimmt, so scheint es nicht wohl gerechtfertigt, dieselbe als eine eigene Krankheit mit dem Namen der Arthrogryposis zu bezeichnen.*"

Strümpell[2]) hingegen scheint das Vorkommen der Tetanie im ersten Kindesalter in Abrede zu stellen, denn in seinem Lehrbuch äussert er sich folgendermaassen: „*Die eigenthümlichen tonischen Krampfzustände, welche bei kleinen Kindern vorkommen, dürfen unserer Ansicht nach nicht mit der Tetanie identificirt werden*". Er beschreibt diese Krampfzustände abgesondert unter dem Namen Arthrogryposis und bemerkt unter Anderem, dass bei dieser Erkrankung die mechanische Nervenerregbarkeit gänzlich fehle.

Auch von amerikanischen Aerzten wurden in letzter Zeit Beobachtungen über Tetanie bei Kindern publicirt.

J. Lewis Smith[3]) berichtet, er habe in New-York im ersten Quartal des Jahres 1889 in solcher Häufigkeit Tetanie bei kleinen Kindern gesehen, dass sie fast epidemisch zu sein schien. Er beschreibt nur wenige Fälle eingehend, auch seine Beobachtungen, sowie jene von *Charles Warrington*[4]) in Chicago scheinen dafür zu

[1]) Charité-Annalen XIII. Jahrg. 1888, p. 273.
[2]) Lehrbuch der spez. Path. u. Ther, II Bd. 1889, p 463.
[3]) Archives of Pediatrics. 1889. Vol. VI, p. 372 u. Vol. VII, p. 468.
[4]) Archives of Pediatrics 1890. Vol. VII, p. 14.

Digitized by Google
Original from UNIVERSITY OF CALIFORNIA
Generated on 2019-07-10 15:53 GMT / http://hdl.handle.net/2027/uc1.b3743155
Public Domain in the United States, Google-digitized / http://www.hathitrust.org/access_use#pd-us-google

sprechen, dass intestinale Störungen und wohl auch Rachitis sich als ziemlich regelmässige Complicationen vorfinden. Die Dauer der Krankheit wird als zwischen einigen Tagen und mehreren Wochen bis Monaten mit häufigen Intervallen schwankend angegeben. Auch *L. Smith* beobachtete öfters Coincidenz der Tetanie mit Glottiskrampf.

Ueber das Vorkommen von Tetanie nach Scharlach haben *Löb*[1]) und *Schotten*[2]) je eine Beobachtung veröffentlicht.

Die Arbeit von *Eiselsberg*[3]) über Tetanie im Anschluss an Kropfexstirpationen ist für die Frage der Tetanie insofern von Interesse, als verschiedene Gesichtspunkte, betreffend die Aetiologie, erörtert werden. Indem der Autor, gestützt auf *Wagner's* Versuche, die Vermuthung ausspricht, dass die Tetanie nach Kropfexstirpation durch Ueberfluthung des Organismus mit mucinoiden Substanzen zu Stande komme, versucht er auch für anderweitig entstandene Formen der Krankheit eine Erklärung zu geben, so für die Tetanie der Lehrlinge Nahrungsvergiftungen, analog der Pellagra, für Beobachtungen von Tetanie bei Magendilatation abnorme Gährungsprocesse und dadurch bedingte Autointoxication des Organismus; man könne sich denken, dass gleiche Intoxicationssymptome auch durch von aussen eingefürte Gifte, insbesondere verdorbene Nahrung, erzeugt werden.

Henoch[4]) hält nach wie vor an der Anschauung fest, *dass die von den Autoren als Tetanie der Kinder beschriebenen Krämpfe nicht mit der Tetanie der Erwachsenen zu identificiren, sondern vielmehr der Eclampsie zuzurechnen sind.* Er beschreibt sie unter der Bezeichnung: „idiopathische Contracturen", betont ihr häufiges Vorkommen gleichzeitig oder alternirend mit Stimmritzenkrampf und allgemeinen Convulsionen, die Schmerzhaftigkeit derselben, das Auftreten von Oedemen an Hand- und Fussrücken. Er betrachtet sie als Reflexkrämpfe, die besonders durch dyspeptische Zustände hervorgerufen werden und häufig bei rachitischen Kindern vorkommen. Das Trousseau'sche Phaenomen hat *H.* dabei nicht beobachtet.

v. Jaksch[5]) unterscheidet eine acute recidivirende Form der Tetanie, eine chronische Form und eine Tetanie als cerebrales Reizsymptom im Verlaufe schwerer Centralerkrankungen

---

[1]) Arch. f. Kinderheilk. X. Bd., 1889, p. 212.

[2]) Berl. klin. Wochenschr. 1888, No. 4.

[3]) Wien 1890, Verlag von *Alfred Hölder*.

[4]) Vorlesungen über Kinderkrankheiten. 4. Aufl., Berlin 1889, p. 178.

[5]) Zeitschr. für klin. Medic. Bd. XVII., Heft 3 u. 4.

Digitized by Google
Original from UNIVERSITY OF CALIFORNIA
Generated on 2019-07-10 15:54 GMT / http://hdl.handle.net/2027/uc1.b3743155
Public Domain in the United States, Google-digitized / http://www.hathitrust.org/access_use#pd-us-google

Als acute recidivirende Tetanie bezeichnet *J.* jene Form, welche vorwiegend jugendliche, meist im Alter von 17—18 Jahren stehende, dem Handwerkerstande angehörende Individuen betrifft (Schuster, Tischler, Schneider), die in den Wintermonaten, vorwiegend aber in den Frühjahrsmonaten zur Beobachtung kommt und durch ihren kurz dauernden cyklischen Verlauf charakterisirt ist.

Doch giebt *J.* zu, dass diese acute recidivirende Form in die chronischen Formen übergehen kann. Er spricht die Meinung aus, dass die erstere Form einer bestimmten Noxe ihre Entstehung verdanken dürfte, etwa der Einwirkung eines Giftes, welches gleichmässig erregend auf den motorischen und sensiblen Nervenapparat wirkt. Als diese Noxe könnte eine flüchtige alkaloidartige Substanz, ein ätherisches Oel, oder ein gasförmiger Körper gedacht werden.

Escherich[1]) hebt in seinem, schon Eingangs dieser Literaturübersicht erwähnten Vortrage hervor, dass die von ihm bei Kindern beobachteten Fälle von Tetanie eine vollkommene Analogie zeigen mit der von *Jaksch* beschriebenen idiopathischen Tetanie der Erwachsenen. Ein Unterschied liege darin, dass die grosse Mehrzahl seiner Fälle (24 von 30) mit Laryngospasmus complicirt war.

Von den bisher in der deutschen Literatur beschriebenen Fällen von Kindertetanie unterscheiden sie sich durch das gehäufte, fast epidemische Auftreten im Frühjahr, das Fehlen jeder Ursache, insbesondere jeder Verdauungsstörung, durch den kurzen cyklischen Verlauf, das Zurücktreten der Contracturen (sie wurden bei der Hälfte der beobachteten Fälle vermisst) und das fast konstante Vorkommen von Laryngospasmus.

Die laryngospastischen Anfälle erklärt *Escherich* als Glieder in der Kette der Symptome, als eine durch das Alter und die Constitution der Patienten bedingte besondere Erscheinungsweise und Aeusserung der bestehenden Tetanie. Eine bestimmte Aetiologie weiss *Escherich* nicht anzugeben, disponirend sei vielleicht der beobachtete postöse Habitus und leichte Grad von Rachitis.

Als neueste Arbeiten über diesen Gegenstand sind zu erwähnen: der Vortrag von *Chvostek*[2]) und die Publikation von *Schlesinger*[3]) und von *v. Frankl-Hochwart.*[4]) *Chvostek,* welcher 17 Fälle an Kahler's

---

[1]) L. c.

[2]) Sitzungsbericht der k. k. Gesellschaft der Aerzte in Wien. Wiener klin. Wochenschrift 1890, No 43.

[3]) Allgem. Wiener medic. Ztg. 1890, Referat in den Therapeut. Monatsheften 1890, Heft 11, p. 555.

[4]) Die Tetanie. Berlin 1891.

Digitized by Google
Original from UNIVERSITY OF CALIFORNIA
Generated on 2019-07-10 15:53 GMT / http://hdl.handle.net/2027/uc1.b3743155
Public Domain in the United States, Google-digitized / http://www.hathitrust.org/access_use#pd-us-google

Klinik untersuchte, betont eine gewisse Selbstständigkeit der für Tetanie charakteristischen Symptome, insofern als sie im Verlaufe der Krankheit Schwankungen unterliegen, die mit den Schwankungen der übrigen Symptome nicht völlig gleichen Schritt halten. Manchmal sind noch Monate nach dem letzten Krampfanfall sämmtliche Symptome nachzuweisen, nach einem neuerlichen Anfall können sie in ganz kurzer Zeit vermisst werden, sie unterliegen den verschiedensten Schwankungen, können an einzelnen Nerven rascher erlöschen u. s. w. Diese Ausführungen *Chvostek's* sind gewiss von Bedeutung für die Stellung der Diagnose.

Schlesinger hat versucht, die Tetanie vom ätiologischen Standpunkte zu unterscheiden und stellt auf: 1. Tetanie, 2. Pseudotetanie (tetanoide Zustände); die Tetanie hält er für eine Infectionskrankheit, wobei die Ansteckung durch die Nahrung oder miasmatische Einflüsse zu Stande komme, unter Pseudotetanie fasst er jene tetanieähnlichen Zustände zusammen, welche als Begleiterscheinungen von Organerkrankungen (Magen-, Darm-, Hirn- und Rückenmarksleiden) nach Kropfexstirpation (Mucinaemie) nach Rachitis und Helminthiasis oder als Ausdruck von Intoxicationen: Ergotin, Pellagra, Chloroform, ferner bei Scharlach, bei Intermittens auftreten.

Zur Pseudotetanie rechnet *Schl.* auch die Tetanie kleiner Kinder bei Rachitis, schweren Darmkatarrhen u. s. w. Bei Rachitis sei das Krankheitsgift noch unbekannt, bei Darmkatarrhen dürfte es sich um Resorption von Fäulnissgasen und deren deletäre Einwirkung auf das Nervensystem handeln.

v. Frankl-Hochwart[1]) bringt in seiner umfassenden Arbeit eine statistische Zusammenstellung der Tetaniefälle aus der Zeit von 1880—89 nach den Aufnahmsprotokollen des Wiener allgemeinen Krankenhauses, woraus sich ergiebt, dass die meisten Erkrankungen vom Januar bis Mai vorkommen, wobei im März der Höhepunkt erreicht wird. Er stimmt diesbezüglich mit den Angaben von *v. Jaksch* überein, wiedenn auch aus seiner Statistik hervorgeht, dass gewisse Beschäftigungen (Schuster, Schneider) und Altersstufen (das Alter von 12—25 Jahren) besonders disponiren.

Der Autor hebt hervor, dass die Tetanie endemisch, d. h. in gewissen Städten auftritt, in andern fast fehlt. Aus der Literatur führt er bezüglich der Kindertetanie Beobachtungen an, wonach

[1]) L. c.

Digitized by Google
Original from UNIVERSITY OF CALIFORNIA
Generated on 2019-07-10 15:53 GMT / http://hdl.handle.net/2027/uc1.b3743155
Public Domain in the United States, Google-digitized / http://www.hathitrust.org/access_use#pd-us-google

öfters mehrere Kinder in einer Familie erkrankten oder wo eine Vererbung der Krankheit sich zeigte. Die oben angeführten Thatsachen machen es dem Autor wenigstens für gewisse Formen wahrscheinlich, das es sich um eine Infectionskrankheit handle.

Indem ich nun zu meinen eigenen Beobachtungen übergehe. muss ich bemerken, dass bis zu Beginn des Jahres 1890 die Tetanie als eine seltene Krankheit im Prager Kinderspitale erscheint, da nur ab und zu ein vereinzelter Fall unter dieser Diagnose in den Protokollen der Klinik und des Ambulatoriums figurirt. Im Februar 1890 kamen nun rasch nach einander 5 Fälle zur Beobachtung. Dadurch wurde unsere Aufmerksamkeit auf diesen Gegenstand mehr hingelenkt, es wurde bei jedem Kinde, dessen Anamnese irgendwie dazu aufforderte, auf latente Tetanie reagirt und namentlich auf das Vorhandensein des auch im Ambulatorium leicht zu erhebenden Facialisphaenomens geachtet.

Forschte man genauer nach, so erfuhr man dann, dass das betreffende Kind kurz zuvor an schmerzhaften Contracturen der Extremitäten gelitten, die meist nach wenigen Tagen wieder geschwunden waren. Sehr häufig fanden sich Zeichen latenter Tetanie bei Kindern mit Laryngospasmus; die Anfälle von Glottiskrampf waren meist die Veranlassung, weshalb die Kinder in das Spital gebracht wurden. Mitunter kamen auch allgemeine Convulsionen vor oder wurde doch berichtet, dass solche vorher neben den laryngospastischen Anfällen sich zeitweilig eingestellt hätten. Wir bekamen immer mehr den Eindruck, dass alle diese Dinge zusammengehörten, wir konnten bei einer Anzahl dieser Kinder beobachten, wie nach einander, zum Theil auch neben einander typische, für Tetanie charakteristische tonische Krämpfe der Extremitäten, Glottiskrampf, mitunter auch allgemeine Convulsionen, dann aber auch die anderen zur Tetanie gehörigen Symptome, das Trousseau'sche und das Facialisphaenomen, erhöhte mechanische Erregbarkeit der meisten grossen Nervenstämme, insbesondere des N. ulnaris, medianus, radialis, peroneus in Erscheinung traten. In einer Anzahl von hierzu geeigneten Fällen wurde auch erhöhte elektrische Erregbarkeit konstatirt.

Auf diese Weise kamen wir dazu, zahlreiche Fälle als zur Tetanie gehörig zu erkennen, die sonst wohl als solche nicht erkannt worden sind, und bis Ende Mai 1890 war die Zahl solcher Fälle auf 20 angestiegen.

Von da an kam uns Tetanie nur noch einmal im Juni zur

Digitized by Google
Original from UNIVERSITY OF CALIFORNIA
Generated on 2019-07-10 15:54 GMT / http://hdl.handle.net/2027/uc1.b3743155
Public Domain in the United States, Google-digitized / http://www.hathitrust.org/access_use#pd-us-google

Beobachtung, worauf bis Oktober eine vollständige Pause folgte.[1])

Die beobachteten Fälle von Tetanie vertheilen sich auf die einzelnen Monate des Jahres 1890 wie folgt:

Im	Februar	5 Fälle
„	März	4 „
„	April	7 „
„	Mai	4 „
„	Juni	1 Fall
„	Oktober.	1 „
„	Dezember	1 „
	Summa	23 Fälle

Diese Häufung der Kindertetanie in den Frühjahrsmonaten war um so auffälliger, als *Escherich* in dem Eingangs erwähnten Vortrage die Mittheilung brachte, dass er zu derselben Zeit, nämlich im Frühjahr 1890, eine ungewöhnlich grosse Zahl von Tetaniefällen in der Grazer Kinderklinik beobachtet hätte.

Die Analogie mit den von *v. Jaksch* neuerdings beschriebenen Fällen von acuter recidivirender Tetanie bei jugendlichen Erwachsenen lag sehr nahe, denn auch diese kommt fast ausschliesslich in den Frühjahrsmonaten zur Beobachtung und hat denn auch *Escherich* diese Analogie betont, nicht nur mit Rücksicht auf das gehäufte Vorkommen zu der genannten Jahreszeit, sondern auch mit Rücksicht auf andere noch zu besprechende Momente.

Es war uns nun besonders interessant, zu sehen, wie nach längerer Pause in den Sommermonaten mit Beginn der kalten Jahreszeit die Fälle von Tetanie wieder sich einzustellen begannen; wir zählten, wie schon erwähnt, im Oktober und Dezember 1890 je einen Fall, im Januar 1891 kamen 4 Fälle, im Februar 3, im März 2, im April 10, im Mai 4 Fälle zur Beobachtung. Ausserdem trat bei zahlreichen Kindern sowohl der Klinik als des Ambulatoriums ein oder das andere Symptom der Tetanie auf, am häufigsten das Facialisphaenomen und erhöhte mechanische Erregbarkeit der Extremitätennerven: Ulnaris, medianus radialis, peroneus. Möglicherweise, ja höchst wahrscheinlich sind diese einzeln auftretenden Symptome Aeusserungen desselben Krankheitszustandes resp. Folgen derselben Schädlichkeit, welche die Tetanie veranlasst.

[1]) Ein im Mai beobachteter Fall hatte im Juni ein Recidiv und erscheint das zweite Mal nicht mehr gezählt. Ferner ist zu bemerken, dass ein Ende Mai aufgenommener und verzeichneter Fall erst am 1. Juni Symptome der Tetanie darbot.

Digitized by Google
Original from UNIVERSITY OF CALIFORNIA
Generated on 2019-07-10 15:54 GMT / http://hdl.handle.net/2027/uc1.b3743155
Public Domain in the United States, Google-digitized / http://www.hathitrust.org/access_use#pd-us-google

Wenn ich von diesen, allenfalls noch anzuzweifelnden Fällen absehe, so verfüge ich im Ganzen über 46 wohl charakterisirte Fälle von Tetanie. Wie schon aus obigen Andeutungen hervorgeht und weiterhin noch ausgeführt werden soll, hatten diese Fälle grosse Aehnlichkeit mit den von *Escherich* beschriebenen, namentlich durch die so häufige Complication mit Spasmus glottidis.

Doch ist ein bemerkenswerther Unterschied hervorzuheben. Während *Escherich* als besonders charakteristisch hervorhebt, dass er die Tetanie bei fast durchwegs vorher gesunden Kindern auftreten sah, dass bei denselben allenfalls der pastöse Habitus und ein mässiger Grad von Rachitis als prädisponirendes Moment angesehen werden konnte, im Uebrigen jedoch eine Krankheitsursache nicht zu eruiren war, so dass *E.* diese Form als „idiopathische Tetanie" bezeichnet, liess sich bei den von mir beobachteten an Tetanie erkrankten Kindern nicht nur die Rachitis in den verschiedensten, auch sehr schweren Formen sehr häufig, wenn auch nicht allemal, konstatiren, sondern die überwiegende Mehrzahl der von Tetanie befallenen Kinder litt an verschiedenen intestinalen Störungen, zumeist an Diarrhoen.

Wenn ich die zur Tetanie zugehörigen Symptome und die dieselbe begleitenden krankhaften Zustände nach der Häufigkeit ihres Vorkommens gruppire, so ergiebt sich folgende Uebersicht.

Bei 46 Fällen von Tetanie wurde notirt:

Typische Krämpfe	in 29	Fällen
Das Trousseau'sche Phänomen	„ 32	„
Das Facialisphänomen	„ 37	„
Erhöhte mechan. Erregbarkeit der Extremitätennerven	„ 31	„
Erhöhte mechanische Muskelerregbarkeit	„ 13	„
Laryngospastische Anfälle	„ 35	„
Allgemeine Convulsionen	„ 11	„
Rachitis	„ 41	„
Intestinale Störungen	„ 36	„

Was die für die Diagnose der Tetanie so wichtige elektrische Erregbarkeit der Nerven betrifft, so gelang es trotz der im Kindesalter entgegenstehenden Schwierigkeiten 13 an Tetanie erkrankte Kinder diesbezüglich genauer zu untersuchen. Es sei hier vorläufig nur bemerkt, dass in allen diesen 13 Fällen von Tetanie bei Kindern eine deutliche Erhöhung der galvanischen Erregbarkeit der motorischen Nerven konstatirt werden konnte.

Digitized by Google
Original from UNIVERSITY OF CALIFORNIA
Generated on 2019-07-10 15:54 GMT / http://hdl.handle.net/2027/uc1.b3743155
Public Domain in the United States, Google-digitized / http://www.hathitrust.org/access_use#pd-us-google

Dem Alter nach gruppiren sich die 46 Tetaniefälle folgendermaassen:

Es	standen	im	Alter	von	1	bis	12	Monaten	20	Kinder
„	„	„	„	„	13	„	24	„	21	„
„	„	„	„	über	2	bis zu	3	Jahren	5	„
								Summa	46	Kinder

Dem Geschlechte nach vertheilten sich die Erkrankungen auf 30 Knaben und 16 Mädchen.

Bei den einzelnen Krankheitsfällen boten die für Tetanie charakteristischen Symptome nicht nur in der Häufigkeit, sondern auch in der Zeit ihres Auftretens, in ihrer Intensität und Dauer grosse Verschiedenheiten.

Wie schon erwähnt, hat *Chvostek* darauf aufmerksam gemacht, dass den einzelnen Symptomen der Tetanie eine gewisse Selbstständigkeit zukomme. Dies war auch bei den in Rede stehenden Fällen von Tetanie der Kinder in sehr ausgesprochener Weise der Fall. Es liessen sich die verschiedensten Combination der einzelnen Symptome beobachten, häufig fehlte das eine oder andere derselben und unter den 46 Fällen finden sich im Ganzen nur 12, wo sämmtliche Krankheitserscheinungen der Tetanie nämlich ausser den typischen Contracturen auch das Trousseau'sche Phänomen, die Steigerung der mechanischen Erregbarkeit der Nerven resp. das Facialisphänomen, und, soweit daraufhin untersucht wurde, auch die Erhöhung der galvanischen Erregbarkeit sich nachweisen liess.

Dazu kam nun ein gewissermaassen neues Symptom, dessen volle Zugehörigkeit zur Tetanie erst von *Escherich* betont worden ist: die laryngospastischen Anfälle. Unter den von mir beobachteten 46 Fällen fanden sich 35, wo Spasmus glottidis auftrat. Dieses so häufige Vorkommen von Glottiskrampf verleiht der Kindertetanie eine besondere Eigenthümlichkeit gegenüber jener von Erwachsenen, wo nur ganz ausnahmsweise ein Uebergreifen der Krämpfe auf die Kehlkopfmuskulatur beobachtet wird.

Die tonischen Krämpfe der Extremitäten fanden sich in 29 Fällen vor; sie zeigten die oft beschriebene charakteristische Form, nur vereinzelt kamen Abweichungen vor. Befallen waren nur die Extremitäten, fast immer in symmetrischer Weise, bald sämmtliche, bald nur die oberen oder unteren Extremitäten Dabei wurde sehr häufig ödematöse Anschwellung des Hand- und Fussrückens beobachtet; sie findet sich 15 mal, also in mehr als der Hälfte der 29 Fälle notirt, bei denen tonische Krämpfe vorkamen. Diese Anschwellungen traten konstant dort auf, wo die tonischen Krämpfe

Digitized by Google
Original from UNIVERSITY OF CALIFORNIA
Generated on 2019-07-10 15:54 GMT / http://hdl.handle.net/2027/uc1.b3743155
Public Domain in the United States, Google-digitized / http://www.hathitrust.org/access_use#pd-us-google

intensiv waren und eine Zeit lang anhielten, sie schwanden sofort mit Nachlass der Krämpfe, so dass ihre Abhängigkeit von den letzteren ausser Zweifel stand. Sowohl die Muskelkontraktionen als vielleicht auch vasomotorische Störungen *(Hoffmann)* dürften bei dem Zustandekommen dieser Anschwellungen betheiligt sein.

Die Dauer der tonischen Krämpfe war eine sehr verschiedene, meist hielten sie 2, 4 bis 6 Tage mit nur geringen Remissionen an; doch gab es auch Fälle, wo sie länger persistirten und mit temporären Nachlässen Wochen lang bestanden. Ein so langes Andauern der Contracturen war jedoch selten, ebenso kam es nur ausnahmsweise vor, dass der Krampf auf wenige Stunden beschränkt war.

Am häufigsten vertreten war das Facialisphänomen, welches 37 mal notirt ist, während eine Steigerung der mechanischen Erregbarkeit an anderen Nerven, meist gleichzeitig mit dem Facialisphänomen, in 31 Fällen konstatirt wurde.

Da die Anamnese bei Kindern nicht in so sicherer Weise erhoben werden kann wie bei Erwachsenen, man ja hierbei doch nur auf die oft recht mangelhafte Beobachtung der Eltern oder anderer Umgebung der Kinder angewiesen ist, so habe ich mich nicht für berechtigt gehalten, aus dem Vorhandensein des Facialisphänomens allein die Diagnose auf Tetanie zu stellen. Erwägt man jedoch, wie oft es vorkommt, dass ein Kind durch einige Tage hindurch nur das Facialisphänomen zeigt und erst hinterher andere Symptome der Tetanie hinzutreten, welche die Diagnose sicher stellen, so ist es nicht unwahrscheinlich, dass auf diese Weise so mancher Fall von Tetanie, vielleicht nur einmal im Ambulatorium gesehen, in unser Beobachtungsmaterial nicht eingereiht werden konnte und die Zahl der Tetaniefälle eine erheblich grössere gewesen ist.

Dasselbe gilt vom Spasmus glottidis. Wenn ich auch nach meinen Beobachtungen mit *Escherich* darin übereinstimme, dass viele Fälle von Glottiskrampf zur Tetanie gehören, so bedarf es doch noch weiterer Studien, um festzustellen, inwiefern das Vorhandensein von Spasmus glottidis ohne bestimmte andere Symptome der Tetanie zur Diagnose der letzteren verwerthet werden kann. Wie dies schon von anderen Beobachtern vielfach bemerkt worden ist, gehen die laryngospastischen Anfälle den Krämpfen im Bereiche der Extremitäten öfters voran; sie können mit dem Eintreten der Contracturen schwinden, oder sie dauern auch fort, ja sie überdauern nicht selten die Krämpfe der Extremitätenmuskeln.

Digitized by Google
Original from UNIVERSITY OF CALIFORNIA
Generated on 2019-07-10 15:54 GMT / http://hdl.handle.net/2027/uc1.b3743155
Public Domain in the United States, Google-digitized / http://www.hathitrust.org/access_use#pd-us-google

Die laryngospastischen Anfälle lassen die Tetanie im Kindesalter gefährlicher erscheinen als bei Erwachsenen, da öfters Todesfälle dadurch bedingt werden. Unter den dieser Arbeit zu Grunde liegenden 46 Fällen sind 2 Todesfälle an Glottiskrampf zu verzeichnen. In 11 Fällen sind allgemeine Convulsionen notirt, welche zumeist den Erscheinungen der Tetanie vorangingen. Sie dürften wohl dieselbe Bedeutung haben wie die laryngospastischen Anfälle.

Das Trousseau'sche Phänomen, welches in 32 Fällen konstatirt werden konnte, liess sich meist binnen 30 Sekunden bis 2 Minuten hervorrufen. Es trat dann der typische Krampf der Handmuskeln resp. der betreffenden Muskeln am Fusse ein, je nachdem der Druck im Verlaufe der Art. brachialis oder Cruralis ausgeübt wurde, doch gelang dies meist besser an den oberen Extremitäten. Da wir bei Kindern den Druck nicht länger als 2 Minuten ausüben wollten, so ist nicht auszuschliessen, dass das Phänomen sich auch noch in einer weiteren Zahl von Fällen durch länger dauernde Compression der Nerven hätte hervorrufen lassen[1]).

Das Trousseau'sche Phänomen gilt als eines der sichersten Zeichen der Tetanie. Gleichwohl habe ich 3 Kinder, bei denen das Trousseau'sche Phänomen sich nachweisen liess, nicht zu den Tetaniefällen gerechnet, da ich es für zweckmässig halte, diesen Krankheitszustand vorerst an möglichst gleichartigen und reinen Fällen zu studiren. Zwei von diesen Kindern hatten Keuchhusten, manchmal gefolgt von Glottiskrampf und Contracturen der Extremitäten. In einem dieser Fälle fand sich auch das Facialisphänomen und Steigerung der mechanischen Erregbarkeit anderer Nerven. Diese beiden Kinder kamen am 11. Februar 1891 zur Beobachtung, also zu einer Zeit, wo wir überhaupt wieder Tetaniefälle im Ambulatorium mehrfach zu sehen bekamen.

Das dritte Kind, 3 Jahre alt, war sehr heruntergekommen, litt wahrscheinlich an Lungentuberkulose. Neben dem Facialisphänomen und der Steigerung der mechanischen Erregbarkeit in den Nervi peronei, sowie im linken N. ulnaris fand sich das Trousseau'sche Ph. an den unteren Extremitäten, jedoch in der Art, dass bei Druck in der Gegend der Art. cruralis der einen Seite der tonische Krampf nicht nur in der betreffenden Extremität auftrat, sondern sofort auch in der anderen unteren Extremität sich zeigte.

[1]) Nach *v. Frankl-Hochwart* (l. c. p. 51) ist das Trousseau'sche Phänomen ein Produkt der Nervenreizung.

Digitized by Google
Original from UNIVERSITY OF CALIFORNIA
Generated on 2019-07-10 15:54 GMT / http://hdl.handle.net/2027/uc1.b3743155
Public Domain in the United States, Google-digitized / http://www.hathitrust.org/access_use#pd-us-google

Ueberdies war bei passiver Dorsalflexion des Fusses beiderseits die *Westphal*'sche paradoxe Contraction mit starkem Vorspringen der Sehne des Tibialis anticus zu beobachten. Da zugleich ziemliche Schwäche der unteren Extremitäten bestend, so vermuthe ich, dass es sich in diesem Falle um eine chronische Erkrankung des Centralnervensystems und nicht um idiopathische Tetanie gehandelt hat.

Bevor ich zur Besprechung der elektrischen Erregbarkeit der motorischen Nerven bei der Tetanie im Kindesalter übergehe, habe ich noch Einiges über die mechanische Erregbarkeit der Nerven und Muskeln zu bemerken.

Wie schon erwähnt, wurde ausser dem Facialisphänomen auch die mechanische Erregbarkeit der Nerven an den Extremitäten in einer grossen Zahl von Fällen untersucht und in 31 davon erhöht gefunden. Untersucht wurden der N. ulnaris, medianus, radialis und peroneus. Ausserdem wurde mit Rücksicht auf *Baginsky's* Mittheilungen die direkte Muskelerregbarkeit sehr häufig geprüft und zeigte sich 13 mal sehr auffällig erhöht. Beim Beklopfen der Muskeln traten sehr lebhafte Zuckungen ein, doch waren nur selten sämmtliche Muskeln in gleichem Maasse betroffen. Die abnorme Muskelerregbarkeit fand sich insbesondere häufig an den Vorderarmmuskeln und Pectorales, jedoch auch oft an anderen Muskeln der oberen und unteren Extremitäten sowohl als des Rumpfes.

Was nun die bei der Tetanie Erwachsener mit grosser Constanz vorhandene Erhöhung der elektrischen Erregbarkeit betrifft, so schien es mir besonders wünschenswerth, auch im Kindesalter diesbezüglich möglichst genaue Untersuchungen anzustellen.

Derartige Untersuchungen begegnen allerlei Schwierigkeiten, da einerseits die Kinder durch Unruhe häufig die Untersuchung stören oder vollständig unmöglich machen, anderseits es an entsprechenden Normaltabellen fehlt, mit welchen die gefundenen Werthe verglichen werden könnten.

Daher mag es gekommen sein, dass beweisende Untersuchungen über das elektrische Verhalten der Nerven bei Tetanie der Kinder bisher nicht vorliegen. Nur *Escherich* hat 3 tetaniekranke Kinder diesbezüglich genauer untersucht und sich über das Resultat folgendermaassen geäussert: „Da vorläufig eine Vergleichung mit an gleichaltrigen Kindern gefundenen Normalwerthen nicht möglich und eine Wiederholung der Untersuchung nach Ablauf der Erkrankung verabsäumt wurde, so kann aus den vorstehend mitgetheilten Zahlen ein bindender Schluss auf eine Erhöhung der galvanischen Erregbarkeit im Allgemeinen noch nicht gezogen werden, wenngleich

Digitized by Google
Original from UNIVERSITY OF CALIFORNIA
Generated on 2019-07-10 15:54 GMT / http://hdl.handle.net/2027/uc1.b3743155
Public Domain in the United States, Google-digitized / http://www.hathitrust.org/access_use#pd-us-google

dieselbe, namentlich in dem an zweiter Stelle mitgetheilten Falle, überaus wahrscheinlich ist."

Während *Escherich* in Chloroformnarkose untersuchte, habe ich aus allerlei Gründen darauf verzichtet, hauptsächlich deshalb, weil die meisten der Fälle in ambulatorischer Behandlung standen und sich da allerlei Schwierigkeiten ergeben hätten. Allerdings ging uns dabei mancher Fall für die Untersuchung verloren, da wir mitunter wegen Unruhe des Kindes die begonnene elektrische Prüfung abbrechen mussten.

Anderseits haben wir uns die Untersuchung bezüglich der galvanischen Erregbarkeit insofern erleichtert, als stets nur die Minimalerregung, d. i. die bei Kathodenschliessung erfolgende Zuckung, geprüft wurde; dadurch kamen nur sehr schwache, von den Kindern wenig empfundene galv. Ströme in Verwendung.

Ich that dies nach dem Vorgange von *Stinzing*[1]) und von *Frankl-Hochwart*[2]). welch letzterer in seiner Arbeit über die Erregbarkeit der Nerven und Muskeln bei Tetanie immer nur die K S Z bestimmt hat und diesbezüglich Folgendes sagt: „Die anderen Zuckungsarten sind ja schon in der Norm so wechselnd, dass Schlüsse aus dieser für die Pathologie noch immer sehr schwierig sind. Genaue Bestimmungen über quantitative Veränderungen überhaupt sind noch in so geringem Maasse vorhanden, dass es mir förderlicher erscheint, vorläufig möglichst einfache Versuchsbedingungen einzuführen und mit solchen dann ein möglichst grosses Material zu bearbeiten. Diesen Modus der Untersuchung hat *v. Frankl-Hochwart* auch in seiner neuesten Arbeit beibehalten.[3]) Die Ergebnisse meiner Untersuchungen über das Verhalten der Nerven gegenüber dem galvanischen Strome bei Tetanie der Kinder dürften, wenn man zunächst vom Alter absieht, insofern mit den von *v. Frankl-Hochwart* gefundenen Werthen vergleichbar sein, als ich ebenso wie der genannte Autor das Edelman'sche Galvanometer und eine differente Elektrode von 5 qcm in Anwendung zog.

Bei den meisten der so untersuchten Fälle wurde die Prüfung der galvanischen Erregbarkeit der Nerven an verschiedenen Tagen wiederholt und häufig auch nach Ablauf der wesentlichen Krankheitserscheinungen vorgenommen. Dies erschien von besonderer Wichtigkeit, da auf diese Weise ein weiterer Anhaltspunkt für die

---

[1]) Ueber elektrodiagnostische Grenzwerthe. Deutsches Archiv f. klin. Med. Bd. 39, p. 76.

[2]) D. Arch. f. klin. Med. Bd. 43, p. 31.

[3]) Die Tetanie. Berlin 1891, p. 35.

Digitized by Google
Original from UNIVERSITY OF CALIFORNIA
Generated on 2019-07-10 15:54 GMT / http://hdl.handle.net/2027/uc1.b3743155
Public Domain in the United States, Google-digitized / http://www.hathitrust.org/access_use#pd-us-google

Entscheidung der Frage gewonnen wird, ob bestimmte Stromwerthe, bei denen Zuckung erregt wird, für das betreffende Individuum und den betreffenden Nerven als pathologisch erhöhte angesehen werden können. In einigen Fällen wurde auch die Prüfung der Erregbarkeit mittelst des faradischen Stromes vorgenommen.

Die der Prüfung mit dem galvanischen Strome unterzogenen Nerven waren der N. ulnaris, medianus, radialis und peroneus, seltener auch der N. facialis.

Von der elektrischen Prüfung des letztgenannten Nerven habe ich deshalb meist Abstand genommen, weil die nicht chloroformirten Kinder bei Applikation der differenten Elektrode im Gesicht durch Schreien und Weinen reagirten und die fortwährenden Contractionen der Gesichtsmuskeln das Untersuchungsresultat derart beeinflussten, dass es mir nicht sicher verwerthbar erschien.

Die oben genannten Nerven wurden, wo es anging, in einer Sitzung insgesammt und beiderseits untersucht; bei grosser Widerspenstigkeit der Kinder musste ich mich zuweilen mit der Untersuchung nur einzelner Nerven begnügen.

Ich lasse nun die Krankengeschichten folgen.

1. Marie Ch., 1 Jahr alt. In Behandlung gekommen am 1. Februar 1890.

Seit etwa einer Woche leidet das Kind an Diarrhöen und wurde in den letzten Tagen eine eigenthümliche Contracturstellung der Finger und Zehen bemerkt. Mehrmals traten auch allgemeine Convulsionen auf.

Das Kind erscheint schwächlich, von schlechtem Ernährungszustand, Zeichen von Rachitis an den Vorderarmknochen. ***Beugekontraktur an Händen und Füssen, Hand- und Fussrücken angeschwollen.***

Wiederholte Anfälle von *Spasmus glottidis* werden im Laufe der nächsten Tage beobachtet.

Bis zum 5. Februar lassen die Diarrhöen nach, auch die Contracturen werden schlaffer, das Kind kann wieder Gegenstände in die Hand nehmen. Der Glottiskrampf zeigt sich seltener und milder. Am 9. Februar tritt das Kind aus der Behandlung. Ueber Facialis- und Trousseau'sches Phänomen keine Notiz. Temperatur vom 1. bis 5 Februar 38—38,3, dann normal.

2. Slavi H., 11 Monate altes Mädchen, in der Klinik aufgenommen am 13. Februar 1890.

Das Kind litt 14 Tage lang an Diarrhöen, einigemal sollen allgemeine Krämpfe aufgetreten sein, seit einigen Tagen besteht Contractur an Händen und Füssen.

Das Kind, sehr schwächlich und mager, wiegt 4540 gr, sieht

Digitized by Google
Original from UNIVERSITY OF CALIFORNIA
Generated on 2019-07-10 15:54 GMT / http://hdl.handle.net/2027/uc1.b3743155
Public Domain in the United States, Google-digitized / http://www.hathitrust.org/access_use#pd-us-google

auffallend blass aus. Rachitische Deformation des Thorax mit Anschwellungen an den Sternalenden der Rippen, starke Prominenz der Tubera frontalia, Zahnbildung noch vollständig fehlend. Diffuser Bronchialcatarrh und beginnende katarrhalische Pneumonie der rechtsseitigen unteren Lungenabschnitte. T. 38,2, Stuhl diarrhöisch, von blassgrauer Farbe mit Schleim untermengt. Harnbefund normal.

In den Ellenbogengelenken mässige Beugecontractur, die Hände etwas adducirt, die Finger in typischer Contractur (Geburtshelferhand). *Mässige ödematöse Anschwellung des Handrückens.*

Die Füsse in Pesequinusstellung, die Zehen in Beugecontractur, die Planta pedis stärker gehöhlt. Anschwellung am Fussrücken. Facialisphänomen und Trousseau'sches Phänomen nachweisbar.

Die Patellarsehnenreflexe schwach, jedoch deutlich vorhanden.

In Laufe des Tages wird ein Anfall von *Glottiskrampf* beobachtet.

Bis zum 17. Februar (5 Tage) dauerten die Contracturen an Händen und Füssen fast ununterbrochen an, waren auch im Schlafe bemerkbar, doch wurden die Krämpfe nach und nach weniger intensiv, so dass das Kind wieder Gegenstände, wenn auch mühselig, mit den Händen greifen konnte. Fortdauer der Diarrhöen, dabei guter Appetit, das Kind nahm ziemlich viel sterilisirter Kindermilch zu sich. Das Facialisphänomen noch deutlich.

Am 18. Februar erschien das Kind matter, hatte weniger Appetit, Diarrhöen andauernd, Lungenbefund unverändert. T. früh 37,5, Abends 38,3.

Am 19. Februar früh ein Anfall von Glottiskrampf. Die Contracturen an Händen und Füssen nur noch schwach angedeutet, auch das Facialisphänomen weniger ausgeprägt.

Unter zunehmender Dyspnoe und Kräfteverfall erfolgte am 22. Februar der Exitus.

Section am 23. Febr: *Enteritis follicularis, Bronchitis catarrhal. Pneumonia lobul. Marasmus universalis.*

Die Section des Gehirns und Rückenmarkes ergab makroskopisch keine Veränderung. Herr Prof. *Chiari* hatte die Güte, die mikroskopische Untersuchung des Rückenmarkes vorzunehmen. Nach Härtung in Müller'scher Flüssigkeit wurde geschnitten: das 5. Halssegment, das 2. und 11. Brust- und das 2. Lendensegment. *Nirgends zeigten sich pathologische Befunde.*

3. Anton N., 7 Monate alter Knabe.

In ambulate Behandlung getreten am 22. Februar 1890.

Das Kind leidet seit einigen Tagen an Diarrhöen, Husten, Hitze und Dyspnoe. Das Kind ist sehr blass, Anzeichen von Rachitis an den Rippen, die grosse Fontanelle sehr weit. Grosser harter Milztumor, catarrhal. Pneumonie.

Am 4. März. *Typische Beugecontractur an den oberen Extremitäten, die seit einigen Tagen bestehen soll.*

Digitized by Google
Original from UNIVERSITY OF CALIFORNIA
Generated on 2019-07-10 15:54 GMT / http://hdl.handle.net/2027/uc1.b3743155
Public Domain in the United States, Google-digitized / http://www.hathitrust.org/access_use#pd-us-google

In der Krankengeschichte findet sich nur noch die Notiz, dass *die mechanische Erregbarkeit der Muskeln auffallend gesteigert ist.*

Am 8. März ist der tonische Krampf der Extremitäten geschwunden, die Diarrhöe geringer, die katarrh. Pneumonie hingegen mehr ausgebreitet, stärkere Dyspnoe. Seitdem wurde das Kind nicht mehr zur Sprechstunde gebracht.

4. Leonore C., 21 Monate alt.

In Behandlung getreten am 24. Februar 1890.

Das Kind leidet seit mehr als einem Jahre an Darmkatarrh, hat vor 1 Jahr Scharlach überstanden. *Seit 3 Wochen bestehen tonische Krämpfe an Händen und Füssen und Anschwellung des Hand- und Fussrückens.* In der letzverflossenen Woche traten wiederholt kurz dauernde *Anfälle von Athemnoth auf.*

Das Kind zeigt sehr schlechten Ernährungszustand und blasses Aussehen, es besteht hochgradige Rachitis. Die grosse Fontanelle 4 cm breit, Verbiegungen der Extremitäten, rachitische Thoraxform mit ausgeprägtem rachit. Rosenkranz, aufgetriebener Unterleib.

Hände und Füsse sind fast permanent in der für Tetanie charakteristischen Contracturstellung. Hand- und Fussrücken ödematös angeschwollen. Es besteht Bronchialkatarrh.

Das *Trousseau'sche Phänomen* an den oberen Extremitäten nachweisbar, über das Vorhandensein des Facialisphänomens fehlt die Notiz in der Krankengeschichte.

In den folgenden Tagen besteht der Darmkatarrh mit täglich 5—6 flüssigen, sehr übel riechenden Stuhlentleerungen fort, zeitweilig tritt *Glottiskrampf* auf; die Contracturen an Händen und Füssen sind fast permanent vorhanden.

Nach Ablauf von 6 Tagen schwinden die Krämpfe nach und nach, die Diarrhöe hat sich unter entsprechender Behandlung vermindert und am 2. März tritt das Kind in wesentlich gebessertem Zustande aus der Behandlung.

5. Anna Ge., 2 J. alt.

In ambulat. Behandlung getreten am 27. Februar 1890.

Das Kind leidet schon seit Monaten an zeitweilig auftretendem *Laryngospasmus*, überdies wird berichtet, dass von Zeit zu Zeit *tonische Krämpfe der Extremitäten* auftreten, die bald wieder schwinden. *Das Kind besitzt nur 4 Schneidezähne,* sonst finden sich keine auffälligen Erscheinungen von Rachitis.

Facialisphänomen und Trousseau'sches Ph. vorhanden.

20. März. Ein Anfall von Laryngospasmus im Ambulatorium beobachtet. Gleichzeitig trat auch für einige Minuten der tonische Krampf der Extremitäten auf in der für Tetanie charakteristischen Form Das Trousseau'sche Ph. diesmal fehlend, ebenso das Facialisphänomen. Seitdem ausgeblieben.

6. Anton E., $1^1/_2$ J. alt.

Im Ambulat. erschienen am 20. März 1890.

Das Kind hatte schon im Januar l. J. durch 2 Tage hindurch

Digitized by Google
Original from UNIVERSITY OF CALIFORNIA
Generated on 2019-07-10 15:54 GMT / http://hdl.handle.net/2027/uc1.b3743155
Public Domain in the United States, Google-digitized / http://www.hathitrust.org/access_use#pd-us-google

an *tonischen Krämpfen der oberen Extremitäten* gelitten, die dann wieder geschwunden waren.

Nun sind seit 4 Tagen *die Contracturen an Händen und Füssen neuerdings aufgetreten und zeigen die Extremitäten die für Tetanie charakteristische Stellung. Ein schwerer Anfall von Laryngospasmus wird im Ambulatorium beobachtet.* Die Mutter giebt an, dass ähnliche Anfälle in den letzten Tagen öfter vorgekommen seien. Es besteht hochgradige Rachitis, das Kind kann noch nicht allein stehen, hat nur 5 Zähne, am Hinterhaupt ausgedehnte Craniotabes, starker rachit. Rosenkranz.

Facialisphänomen vorhanden, aber nicht sehr prägnant, das Trousseau'sche Ph. liess sich nicht auslösen.

7. Marie K., $2^1/_2$ J. alt.

In Behandlung des Ambulat. getreten am 20. März 1890.

Seit 5 Tagen bestehen *Contracturen* der oberen und unteren Extremitäten in der für Tetanie charakteristischen Form. Im Ambulatorium wird bei der Untersuchung *ein Anfall von Spasmus glottidis beobachtet.* Seit 3 Monaten leidet das Kind an Diarrhöen.

Ausser einer mässigen Schwellung an den Knorpel-Knochengrenzen der Rippen finden sich keine ausgeprägten Rachitissymptome. Kein Facialisphänomen, das Trousseau'sche Ph. konnte bei der anhaltenden Contractur nicht erhoben werden.

Am 28. März wurde das Kind wieder in das Ambulatorium gebracht. Nach mehrtägigem Wohlbefinden sind gestern Nachmittag die Krämpfe in den oberen und unteren Extremitäten neuerdings aufgetreten.

Die Hände in Pfötchenstellung, gegen den Vorderarm flektirt mit stark gegen die Hohlhand eingeschlagenen Daumen. Oedematöse Schwellung am Handrücken. Die Füsse in Pesequinusstellung, die Zehen gegen die Planta gebeugt. Fussrücken ebenfalls angeschwollen. Gesteigerte mechanische Erregbarkeit der Muskeln an der Beugeseite des Vorderarmes, sowie des Nervus medianus. Sehr lebhaftes Facialisphänomen. Ob das Trousseau'sche Phänomen vorhanden, liess sich bei der ohne Intermission andauernden starren Contractur nicht feststellen.

Die Patellarsehnenreflexe fehlend. Fortdauernde profuse Diarrhöen. Ab und zu *Anfälle von Laryngospasmus.*

Am 29. März hat der Krampf in den Füssen nachgelassen, in den oberen Extremitäten besteht die Contractur unverändert fort.

2. April. Gestern und vorgestern allgemeine Krämpfe, wie die Mutter berichtet.

Digitized by Google
Original from UNIVERSITY OF CALIFORNIA
Generated on 2019-07-10 15:54 GMT / http://hdl.handle.net/2027/uc1.b3743155
Public Domain in the United States, Google-digitized / http://www.hathitrust.org/access_use#pd-us-google

Die Krämpfe der oberen Extremitäten dauern fort, an den Füssen nur in geringer Intensität, doch ist das Dorsum pedis noch geschwollen. Kein Facialisphänomen, auch an den Armmuskeln fehlt die Steigerung der mechanischen Erregbarkeit.

6. April. Krankheitssymptome fast geschwunden, in den nächsten Tagen vollkommene Genesung.

8. Richard T., 5 Monate alt.

Eingetreten 24. März 1890.

Seit 3 Wochen abgestillt, unzweckmässig ernährt. Seit einer Woche Erbrechen und Diarrhöen. *An den oberen Extremitäten tonischer Krampf, die Finger in charakterist. Pfötchenstellung.* Seit 3 Wochen Anfälle von *Laryngospasmus.* Hochgradige Rachitis, Craniotabes.

Ueber Vorhandensein des Facialis- resp. Trousseau'schen Ph. fehlt die Notiz im Protokoll.

Nicht wieder vorgestellt.

9. Marie Sta., 7 Monate alt.

In ambulat. Behandlung getreten am 31. März 1890.

Das Kind leidet seit 4 Wochen an *Stickanfällen,* seit einiger Zeit auch an Diarrhöen. Rachitische Thoraxveränderung, insbesondere sehr ausgeprägter Rosenkranz, die Stirnfontanelle sehr gross. Das Kind wurde von Anfang an künstlich aufgepäppelt.

5. April. *Anfälle von Laryngospasmus fortdauernd. Tonischer Krampf an den unteren Extremitäten, die Zehen befinden sich in Plantarflexion. Ein Anfall von Laryngospasmus wird im Ambulatorium beobachtet. Deutliches Facialisphänomen.* Das Trousseau'sche Ph. fehlt, ebenso die Patellarsehnenreflexe nicht auslösbar.

14. April. Seit gestern wieder Diarrhöen. der übrige Zustand unverändert, doch ist *jetzt das Trousseau'sche Ph. sehr leicht hervorzurufen.*

Seitdem nicht wieder vorgestellt.

10. Karl C., 17 Monate alt.

Eingetreten in ambul. Behandlung am 2. April 1890.

Seit 14 Tagen flüssigere Stühle, seit einer Woche häufige *Anfälle von Laryngospasmus* leichten Grades. Heute jedoch ein sehr schwerer Anfall mit länger dauernder Bewusstlosigkeit. Hochgradige Rachitis: Stirnfontanelle 4 cm, Rosenkranz stark entwickelt. beträchtliche Schwellung der Epiphysen an den Röhrenknochen, Zahnbildung zurückgeblieben, 8 Zähne, Verbiegungen der Unterschenkel.

Facialisphänomen sehr prägnant, das Trousseau'sche Ph. fehlt, Steigerung der mechanischen Erregbarkeit an den Vorderarmmuskeln.

Digitized by Google
Original from UNIVERSITY OF CALIFORNIA
Generated on 2019-07-10 15:54 GMT / http://hdl.handle.net/2027/uc1.b3743155
Public Domain in the United States, Google-digitized / http://www.hathitrust.org/access_use#pd-us-google

Die Patellarsehnenreflexe fehlend. Krämpfe in den Extremitäten seitens der Mutter nicht beobachtet.

Nicht wieder vorgestellt.

11. Adolf Sch., $1^1/_2$ J. alt.

Auf die Klinik aufgenommen am 2. April 1890.

Das Kind, welches seit 3 Tagen an Stuhlverstopfung leidet, bekam gestern früh *tonische Krämpfe in den Extremitäten*, die fast permanent andauern und nur kurze Intermissionen zeigen. Im Uebrigen ergiebt die Anamnese, dass das Kind bisher noch nicht allein gehen kann, sondern bei Gehversuchen unterstützt werden muss. Seit 3 Monaten soll *Glottiskrampf* bestehen, der mehrmals täglich aufzutreten pflegt.

Das Kind erscheint sehr mittelmässig genährt, doch ziemlich munter, wiegt 8670 g, die Muskulatur ist wenig entwickelt. Die Fontanellen geschlossen, die Zahnbildung insofern zurückgeblieben, als sich nur die 8 Schneidezähne entwickelt haben.

Die Epiphysen der Röhrenknochen mässig verdickt, an den Rippen rachit. Rosenkranz, aber auch nur in mässigem Grade. Lungenbefund normal.

Die Hände gegen den Vorderarm flektirt, die im Metacarpophalangealgelenke stark gebeugten, in den Phalangealgelenken gestreckten Finger mit dem in die Hohlhand fest eingedrückten Daumen gaben das typische Bild der der Tetanie eigenthümlichen Contractur. Der Handrücken leicht ödematös.

Die Zehen sind stark gegen die Planta pedis gebeugt, in starrer Contractur, die Fussrücken stärker angeschwollen. Die Patellarsehnenreflexe nicht auslösbar. *Das Trousseau'sche Phänomen vorhanden, auch das Facialisphänomen*, jedoch nicht sehr deutlich nachweisbar. Die mechanische Erregbarkeit der Extremitätennerven und Muskeln erscheint nicht gesteigert.

Ein Anfall von Spasmus glottidis von $^1/_2$ Minute Dauer wird beobachtet. Ein dünnflüssiger Stuhl, im Harn keine abnormen Bestandtheile, insbesondere auch keine Eisenchloridreaktion.

Am Nachmittag des Aufnahmstages, d. i des 2. April, Nachlass des Krampfes in den Händen, während die Contractur der Zehen fortbesteht. *Facialisphänomen sehr prägnant, auch das Trousseau'sche Ph. deutlich.* T. 38,3. *Abends ein starker Anfall von Glottiskrampf von 2 M. Dauer, dem später noch ein zweiter folgt.*

3. April. Die tonischen Krämpfe an den oberen Extremitäten treten nur intermittirend auf, auch an den unteren Extremitäten lassen sie stundenweise nach.

Nachmittags ist das Kind ziemlich munter, spielt, da es bereits wieder

Digitized by Google
Original from UNIVERSITY OF CALIFORNIA
Generated on 2019-07-10 15:54 GMT / http://hdl.handle.net/2027/uc1.b3743155
Public Domain in the United States, Google-digitized / http://www.hathitrust.org/access_use#pd-us-google

Gegenstände zu halten vermag, zeigt ziemlichen Appetit. Harnbefund normal, ein breiiger Stuhl, T. 38,2.

4. April. Keine Contracturen, Facialis- und Trousseau'sches Phänomen besteht noch.

5. April. Keine Contractur. Facialisphänom vorhanden, Trousseau'sches Ph. fehlt. In der Nacht zwei starke Anfälle von Laryngospasmus.

Beim Beklopfen der Muskeln wird heute an der Streckseite der Ober- und Unterschenkel, sowie an der Beugeseite der Vorderarme gesteigerte Erregbarkeit derselben konstatirt, ebenso gesteigerte Erregbarkeit des Nervus peroneus. Jeder Versuch, die Erregbarkeitsverhältnisse mittelst des elektrischen Stromes zu prüfen, scheiterte an dem heftigen Sträuben des Kindes. In den folgenden 3 Tagen Wohlbefinden, Stühle normal, die erhöhte mechanische Erregbarkeit der Nerven und Muskeln fast verschwunden.

Am 11. April nach unruhiger Nacht früh ein heftiger Anfall von Glottiskrampf. T. 37,3. Unterleib moteoristisch aufgetrieben, 2 diarrhöische Entleerungen. Das Kind sehr mürrisch. An den Füssen neuerdings tonischer Krampf, die Zehen in Beugecontractur. Facialisphänomen sehr lebhaft, gesteigerte mechanische Erregbarkeit in den Muskeln der Vorderarme und im Nervus peroneus.

Kein Trousseau'sches Phänomen.

12. April. Auch an den oberen Extremitäten tonischer Krampf, doch nicht sehr intensiv. Mechanische Erregbarkeit der Nerven und Muskeln bleibt gesteigert. Anhaltende Diarrhöe Nachm. T. 37,8. Leichter Anfall von Glottiskrampf.

13. April. Zustand unverändert, das Kind wird über Verlangen der Mutter entlassen.

Die Temperatur war nur zeitweilig etwas erhöht gewesen; vom 2. bis 4. April Morgens 38, Abends 38,2—38,3. Am 5. noch Abends 38, von da ab Morgentemperaturen von 37—37,6 und Abendtemperaturen von 37,3 - 37,8.

Am 28. Juni gelangte das Kind neuerdings zur Anfnahme, da seit gestern die *charakteristischen Krämpfe* wieder aufgetreten sind. Ausser den tonischen Krämpfen der Extremitäten findet sich das Facialisphänomen sehr deutlich, das Trousseau'sche Phänomen ist an den unteren Extremitäten vorhanden (nach $^1/_2$ Minute), an den oberen wurde es wegen der starren Contractur nicht geprüft.

Die mechanische Erregbarkeit der grossen Nervenstämme nicht erhöht, nur im N. peroneus eine leichte Steigerung nachweisbar, auch keine gesteigerte Muskelerregbarkeit.

Die Patellarsehnenreflexe diesmal ungewöhnlich lebhaft, Achillessehnenreflex schwach. Die Contracturen bestehen an den oberen und unteren Extremitäten den ganzen Tag über, an den oberen ohne Unterbrechung sehr intensiv, sind anscheinend schmerzhaft: an den unteren Extremitäten schwächer, mit zeitweiligen Intermissionen. Den Tag über zwei diarrhöische Stühle. Kein Oedem am Hand- und Fussrücken.

Digitized by Google
Original from UNIVERSITY OF CALIFORNIA
Generated on 2019-07-10 15:54 GMT / http://hdl.handle.net/2027/uc1.b3743155
Public Domain in the United States, Google-digitized / http://www.hathitrust.org/access_use#pd-us-google

Elektrische Erregbarkeit am 28. Juni:

Faradisch.

	Links.	Rechts.	
Nerv. med.	125 mm R. A.	115 mm R. A.	grosse Unruhe des Kindes.
„ ulnar.	132 „ „ „	115 „ „ „	
„ radial. . . .	106 „ „ „	106 „ „ „	
„ peroneus . . .	106 „ „ „	106 „ „ „	
„ facialis . . . (Frontalast).	112 „ „ „	110 „ „ „	

Galvanisch.

Es konnten nur einzelne Nerven geprüft werden:

L.	R
N. med. KSZ bei . . . 0,2 M. A.	N. peron. KSZ bei . . . 0,6 M. A
„ ulnaris „ „ . . . 0,25 „ „	

29. Juni. Früh vorübergehender Nachlass der Contracturen, es liess sich nun das Trousseau'sche Phänomen auch an den oberen Extremitäten bei Compression der Art. brach. hervorrufen. T. früh 38,2, Abds. 38.

Elektrische Erregbarkeit.

Faradisch.

	L.	R.
N. med.	107 mm R. A.	110 mm R. A.
„ uln.	120 „ „ „	117 „ „ „
„ rad.	105 „ „ „	105 „ „ „
„ peron.	97 „ „ „	98 „ „ „
„ facial. Frontalast	108 „ „ „	112 „ „ „

Galvanisch.

	L.	R.
N. med.		KSZ bei 0,35 M. A.
„ ulnaris	KSZ bei 0,2 M. A.	„ „ 0,4 „ „
„ rad.	„ „ 0,75 „ „	
„ peroneus		„ „ 0,6 „ „

30. Juni. Die Krämpfe zeigen grössere Intermissionen, sind weniger intensiv, doch zeigen die oberen Extremitäten immer noch die für Tetanie charakteristische Haltung. Das Facialisphänomen kaum noch nachweisbar, die mechanische Erregbarkeit im N. peroneus in mittlerem Grade gesteigert.

Nachmittags ist das Facialisphänomen wieder deutlicher, die Füsse anhaltend in Equinusstellung, die Knie flektirt, das Trousseau'sche Ph. an den unteren Extremitäten eben noch nachweisbar, doch weniger prägnant. Diarrhöen anhaltend, Temp. früh 38,4, Nachm. 38,2.

1. Juli. Die mechanische Erregbarkeit wieder mehr gesteigert, an den unteren Extremitäten lässt sich das Trousseau'sche Ph. durch Druck auf den N. peroneus hervorrufen.

Die Pupillen verhielten sich stets normal, die heute von Herrn Dr. *Herrenheiser*, Assistenten der ophthalmolog. Klinik, vorgenommene Untersuchung des Augenhintergrundes ergab normale Verhältnisse der Sehnervenpapille und der Retina. T. früh 37,8, Abds. 38.

2. Juli. Die Krämpfe nur selten und wenig intensiv, die mechanische Erregbarkeit der Nerven nicht erhöht. Temp. früh 37,6, Abds. 38,2.

Digitized by Google
Original from UNIVERSITY OF CALIFORNIA
Generated on 2019-07-10 15:54 GMT / http://hdl.handle.net/2027/uc1.b3743155
Public Domain in the United States, Google-digitized / http://www.hathitrust.org/access_use#pd-us-google

Elektrische Untersuchung.

Galvanisch.

	L.	R.
N. med.	KSZ 0,9 M. A.	
„ uln.	„ 1,4 „ „	1,1 M. A.
„ peroneus	„	0,6 „ „

3. Juli. Derselbe Zustand. T. früh 38,3, Abds. 38,6. Nur ein breiiger Stuhl.

Elektrische Erregbarkeit.

Faradisch.

	L.	R.
N. med.	103 mm R. A.	106 mm R A.
„ ulnaris	106 „ „ „	115 „ „ „
„ radial.	98 „ „ „	100 „ „ „
„ peroneus	105 „ „ „	102 „ „ „

Galvanisch.

	L.	R.
N. med.	KSZ bei 1,0 M. A.	bei 0,55 M. A.
, ulnaris.	„ „ 1,1 „ „	„ 1,4 „ „
„ peroneus	„ „ 1,7 „ „	

10. Juli. Die Krämpfe sind nun vollkommen geschwunden, ab und zu zeigen die Finger noch eine Tendenz zu der der Tetanie eigenthümlichen Stellung, die mechanische Erregbarkeit zeigt keine Steigerung mehr, die Diarrhöen sind seltener. Die T. schwankte in den verflossenen Tagen zwischen 37,8 und 38.6.

Elektrische Erregbarkeit am 10. Juli:

Galvanisch.

	L.	R.
N. median.	KSZ bei 1,7 M A.	bei 1,5 M. A.
„ ulnaris	„ „ 1,5 „ „	„ 1,6 „ „
„ peroneus	„ „ 2,6 „ „	„ 3,4 „ „

Das Kind trat aus der Behandlung.

12. Franz Sch., 13 Monate alter Knabe.

Erschien im Ambulat. am 9. April 1890.

Hochgradige Rachitis mit Craniotabes, starker Anschwellung der Epiphysen, Verkrümmungen der Extremitäten. Zeitweise *Anfälle von Laryngospasmus.* Ein leichter Anfall bei der Untersuchung hier beobachtet. Spontane Krämpfe der Extremitäten sollen bisher nicht aufgetreten sein, doch ist das *Trousseau'sche Ph.* deutlich vorhanden, hingegen kein Facialisphänomen.

Lebhafte Patellarsehnenreflexe.

28. April. Seither kein Glottiskrampf mehr, keine Krämpfe der Extremitäten, weder Trousseau'sches noch Facialisphänomen nachweisbar.

27. Mai. Keine Krämpfe, Craniotabes in Abheilung. Aus der Behandlung getreten.

13. Franz H., 11 Monate alt.

In Behandlung gekommen am 10. April 1890.

Digitized by Google
Original from UNIVERSITY OF CALIFORNIA
Generated on 2019-07-10 15:54 GMT / http://hdl.handle.net/2027/uc1.b3743155
Public Domain in the United States, Google-digitized / http://www.hathitrust.org/access_use#pd-us-google

Das Kind leidet seit 6 Tagen an intensivem *Laryngospasmus*, die Anfälle sind zuweilen von *allgemeinen Convulsionen* begleitet.

Seit 14 Tagen besteht abwechselnd Diarrhöe und Obstipation. Das Kind wurde vor 3 Monaten abgestillt und stand seither wiederholt wegen intestinalen Störungen hier in ambulat. Behandlung. Es besteht Rachitis mittleren Grades: Stirnfontanelle gross, starker rachit. Rosenkranz, das Kind hat nur 2 Schneidezähne im Unterkiefer, Epiphysen der Röhrenknochen sind mässig verdickt. Der Ernährungszustand gut.

Facialisphänomen und Trousseau'sches Phän. in ausgezeichneter Weise vorhanden. Auch die mechanische Erregbarkeit der Muskeln am Vorderam ist gesteigert. Patellarsehnenreflex normal.

Spontane Krämpfe der Extremitäten haben die Angehörigen nicht beobachtet.

15. April Noch zweimal trat Glottiskrampf auf, es besteht Diarrhöe, keine Krämpfe der Extremitäten, *das Facialis- und Trousseau'sche Phänomen nicht mehr vorhanden.*

2. Mai. Nach mehrtägigem Wohlbefinden wieder Diarrhöe, *das Facialisphänomen sehr deutlich, kein Trousseau'sches Ph., die mechanische Erregbarkeit der Vorderarmmuskeln wieder sehr gesteigert.* Aus der Behandlung getreten.

14. Marie Stu., 8 Monate alt.

In Behandlung getreten am 13. April 1890.

Seit 14 Tagen Diarrhöen, Brustkind, doch Amylacea als Beikost. In den letzten Tagen wiederholt *Laryngospasmus.* Rachitis leichten Grades. Catarrhus bronchialis. *Facialis- und Trousseau'sches Phänomen.* Patellarsehnenreflexe lebhaft.

Am 15. April. *Tonische Contractur der Zehen, welche gegen die Planta pedis gebeugt sind. Trousseau'sches Phänomen.* Keine Diarrhöe mehr, eher Obstipation.

17. April. Derselbe Zustand, Beugecontractur der Zehen, obere Extremitäten frei von Krampf, doch lässt sich derselbe bei Compression der Art. brachialis rasch auslösen. Kein Facialisphänomen Von da an ausgeblieben.

15. Anton S., $2^1/_2$ J. alt.

Am 16. April 1890 wegen hochgradiger Rachitis in Behandlung getreten. Das Kind litt vor einiger Zeit an *allgemeinen Convulsionen.* Die Stühle sind unregelmässig.

Die Mutter giebt an, dass bei dem Kinde von Zeit zu Zeit Beugekrämpfe der Extremitäten vorkommen. Facialisphänomen deutlich vorhanden, das Trousseau'sche Ph. fehlt. Nicht wieder vorgestellt.

16. Franz R., 9 Monate alt.

In Behandlung getreten am 23. April 1890.

Das Kind, welches von Zeit zu Zeit *Anfälle von Glottiskrampf*

Digitized by Google
Original from UNIVERSITY OF CALIFORNIA
Generated on 2019-07-10 15:54 GMT / http://hdl.handle.net/2027/uc1.b3743155
Public Domain in the United States, Google-digitized / http://www.hathitrust.org/access_use#pd-us-google

hatte, ist seit gestern früh sehr unruhig und schreit viel. Zugleich wurde das Eintreten von Krämpfen der Extremitäten bemerkt. Es besteht starke Diarrhöe. *Charakteristische Tetaniestellung der Hände und Finger, Anschwellung des Handrückens, die Zehen sind gegen die Planta pedis flektirt, der Fussrücken ebenfalls stark geschwollen.* Diese Contracturen sind in der verflossenen Nacht aufgetreten. Die Patellarsehnenreflexe fehlen. *Trousseau'sches Phänomen vorhanden, Facialisphänomen ebenfalls, doch nicht sehr prägnant.*

30. April. Krämpfe aufgehört, Diarrhöe geringer.

17. Josefine G., 4 Wochen alt.

In Behandlung getreten am 1. Mai 1890.

Seit einiger Zeit *Anfälle von Laryngospasmus.* Das Kind bekommt nebst der Brust schon Amylacea und leidet fortwährend an Diarrhöe.

Typische Contractur an den oberen Extremitäten, auch die unteren zeigen leichte Beugecontractur. Es besteht das Trousseau'sche Phänomen, jedoch kein Facialisphänomen.

18. Jaroslav B., 14 Monate alt.

Erschien im Ambulat. am 2. Mai 1890.

Leidet seit Dezember v. J. an *Anfällen von Laryngospasmus*, die in letzter Zeit viel häufiger, oft mehrmals im Tage auftreten. Von Zeit zu Zeit Diarrhöen. Rachitis mittleren Grades. Ernährungszustand ziemlich gut.

Facialisphänomen sehr deutlich, auch Trousseau'sches Ph. vorhanden.

Spontane Krämpfe der Extremitäten bisher nicht beobachtet. Ist nicht wieder erschienen.

19. Milan K., 15 Monate alter Knabe.

In Behandlung gekommen am 2. Mai 1890.

Leidet seit einiger Zeit an *Spasmus glottidis*, ist hochgradig rachitisch: starke Epiphysenschwellung, Thorax seitlich stark deprimirt, Kyphose, Zahnbildung sehr zurückgeblieben. Stirnfontanelle 4 cm breit.

Facialisphänomen und Trousseau'sches Ph. vorhanden, Patellarsehnenreflexe lebhaft. *Gesteigerte mechan. Erregbarkeit an den Vorderarmmuskeln.* Nicht wieder vorgestellt.

20. Robert K., $1^3/_4$ J. alt.

Auf die Klinik aufgenommen am 29. Mai 1890.

Das Kind, welches noch nicht zu gehen vermag, leidet seit 3 Wochen an Diarrhöen, in der letzten Zeit haben dieselben zugenommen und ist auch öfters Erbrechen vorhanden.

Digitized by Google
Original from UNIVERSITY OF CALIFORNIA
Generated on 2019-07-10 15:54 GMT / http://hdl.handle.net/2027/uc1.b3743155
Public Domain in the United States, Google-digitized / http://www.hathitrust.org/access_use#pd-us-google

Das Kind ist schwächlich, blass, rachitisch. Die grosse Fontanelle 5 cm im grössten Durchmesser, der Thorax seitlich eingedrückt, starker rachit. Rosenkranz, die Epiphysen der langen Röhrenknochen angeschwollen, letztere zeigen Verbiegungen. Tastbarer Milztumor, Unterleib aufgetrieben, Patellarsehnenreffexe. T. 37,5. Das Kind ist matt, schläfrig, Stuhl diarrhöisch, hat bei der Aufnahme erbrochen.

Diarrhöe und Erbrechen dauerten an den folgenden 2 Tagen an, im Harn nichts Abnormes. T. 37,2 bis 37,8.

Am 1. Juni zeigen die *Finger an beiden Händen die für Tetanie characteristische Stellung, doch besteht keine starre Contractur, die Finger noch ziemlich beweglich. Eine ähnliche Stellung findet sich an den Zehen.*

Sehr lebhaftes Facialisphänomen.

2. Juni. *Tonischer Krampf an Händen und Füssen anhaltend, jedoch nicht sehr intensiv, der Fussrücken etwas angeschwollen. Facialisphänomen und Trousseau'sches Ph. sehr prägnant,* da die mässige Contractur der Finger bei Druck auf die Art brach. sofort verstärkt wird und die charakterist. Stellung der Finger deutlicher hervortritt.

Bei Druck auf die Art. Cruralis werden die Zehen stärker gegen die Planta pedis gebeugt, letztere höhlt sich stark, der Fuss kommt in Equinusstellung.

Die mechanische Erregbarkeit des N. radialis sehr gesteigert. 4 diarrh. Entleerungen. Temp. 37.5 bis 37,6.

3. Juni, früh. Contractur der Extremitäten anhaltend, doch nicht sehr intensiv. T. früh 37,6, Abends 38,0, Diarrhöen. Facialisphänomen sehr lebhaft, ebenso gesteigerte mechan. Erregbarkeit im N. radialis und tibialis.

Galvanische Erregbarkeit.

L		R.	
Nerv. uln.	KSZ 1,8 M A.	Nerv. uln.	KSZ 1,5 M. A.
„ rad.	„ 1,8 „ „	„ rad.	„ 1,2 „ „

Nachmittags ist das Kind ziemlich munter, spielt, die Contractur in mässigem Grade vorhanden.

4. Juni. *Fast den ganzen Tag starker tonischer Krampf der Extremitäten, die Finger in allen Gelenken gebeugt, in die Vola eingeschlagen, die Hände gegen den Vorderarm gebeugt, der Vorderarm im Ellenbogengelenk etwas gebeugt und pronirt. Die Fusssohlen stark gehöhlt, die Zehen in intensiver Plantarflexion.*

Das Kind weinerlich, verdriesslich, scheint Schmerzen zu haben. Diarrhöen fortdauernd. T. früh und Abds. 38. Mechan. Erregbarkeit im Nerv. facialis und radialis sehr erhöht.

Galvanische Erregbarkeit Nachmittags 5 Uhr:

	L.	R.
Nerv. ulnaris	KSZ 1,8 M. A.	KSZ 1,8 M. A.
„ median.	„ 1,5 „ „	„ 1,3 „ „
„ radialis	„ 0,8 „ „	„ 1,9 „ „
„ facialis	„ 0,9 „ „	

Digitized by Google
Original from UNIVERSITY OF CALIFORNIA
Generated on 2019-07-10 15:54 GMT / http://hdl.handle.net/2027/uc1.b3743155
Public Domain in the United States, Google-digitized / http://www.hathitrust.org/access_use#pd-us-google

5. Juni. Krampfzustand der Extremitäten in grosser Intensität andauernd, das Oedem am Fussrücken zugenommnn. Trousseau'sches Ph. wegen der intensiven, anhaltenden Contractur nicht auslösbar, Facialisphänomen sehr lebhaft. Mürrische Gemüthsstimmung hält an. T. früh 38,3, Abds. 38. Diarrhöen.

Galvanische Erregbarkeit.

	L.				R.			
N. ulnaris	KSZ	0,9	M.	A.	KSZ	0,6	M.	A.
„ med.	„	1,2	„	„	„	1,2	„	„
„ radialis	„	1,0	„	„	„	0,7	„	„
„ facialis	„	1,0	„	„	„	1,4	„	„
„ peroneus	„	2,2	„	„	„	2,2	„	„

6. Juni. Contracturen an den Extremitäten andauernd, doch etwas weniger starr, *mechan. Erregbarkeit im N. facialis, radialis und peroneus sehr gesteigert. Das Trousseau'sche Phänomen deutlich vorhanden.* T. früh 37,6, Abends 38,3. 3 diarrhöische Stühle.

Galvanische Erregbarkeit.

	L.				R.			
N. ulnaris	KSZ	1,0	M.	A.	KSZ	1,2	M.	A.
„ med.	„	0,5	„	„	„	0.6	„	„
„ radialis	„	1,6	„	„	„	1,3	„	„
„ facialis	„	1,3	„	„	„	1.0	„	„
„ peroneus	„	1,7	„	„	„	1,9	„	„

7. Juni. Contracturen fast geschwunden, die mechanische Erregbarkeit der Nerven sehr auffällig. T. früh 37,8, Abds. 37,5. Diarrhöen.

Galvanische Erregbarkeit.

	L.				R.			
N. ulnaris	KSZ	0,6	M.	A.	KSZ	0,8	M.	A.
„ median.	„	0,4	„	„	„	0,4	„	„
„ radialis	„	0,9	„	„	„	0,5	„	„
„ facialis	„	1,3	„	„	„	0,8	„	„
„ peroneus	„	1,5	„	„	„	1,7	„	„

8. Juni. Derselbe Befund wie gestern, Trousseau'sche Ph. sehr deutlich.

Galvanische Erregbarkeit.

	L.				R.			
N. ulnaris	KSZ	1,3	M.	A.	KSZ	1,4	M.	A.
„ median.	„	1,0	„	„	„	0,4	„	„
„ radialis	„	0,4	„	„	„	0,7	„	„
„ peroneus	„	1,6	„	„				

Die Prüfung durch grosse Unruhe des Kindes sehr erschwert.

Am 10. Juni waren die Contracturen vollkommen geschwunden, das Facialisphänomen noch vorhanden, das Trousseausche Ph. fehlend. Die mechan. Erregbarkeit der Extremitäten nur noch wenig gesteigert. Allgemeines Wohlbefinden, wird auf Verlangen der Eltern entlassen.

Am 5. August gelangt das Kind neuerdings zur Aufnahme. Die Diarrhöen haben während der verflossenen 8 Wochen in wechselnder Intensität fortgedauert, das Kind zeigt einen noch ungünstigeren Ernährungszustand als zuvor. Es besteht gegen-

Digitized by Google
Original from UNIVERSITY OF CALIFORNIA
Generated on 2019-07-10 15:55 GMT / http://hdl.handle.net/2027/uc1.b3743155
Public Domain in the United States, Google-digitized / http://www.hathitrust.org/access_use#pd-us-google

wärtig ziemlich starke Bronchitis, die Temperatur ist subfebril. In den folgenden Tagen dauern Diarrhöen, bronchitische Erscheinungen und mässiges Fieber an.

Am 27. August traten Nachts nach wiederholtem Aufschreien Contracturen in den oberen und unteren Extremitäten mit charakteristischer Stellung der Hände und Füsse auf, zunächst nur anfallweise mit Intermissionen; am Margen fanden sich schon anhaltende Contracturen, ferner sehr lebhaftes Facialisphänomen, deutliche Steigerung der mechanischen Erregbarkeit des Nerv. radial., ulnar. und median. Auch die Erregbarkeit einzelner Muskeln ist auffällig gesteigert, insbesondere im M. Pectoralis, Biceps und Sternocleidomastoideus. Hand- und Fussrücken sind leicht ödematös. Stärkere Diarrhöe.

Am 28. August bestehen diese Erscheinungen fort, es ist jetzt auch *das Trousseau'sche Ph. zu constatiren* (nach 50 Sekunden). Bis zum 31. August, also circa 4 Tage, blieben die Extremitäten in andauernder Contractur, dann begann dieselbe immer mehr abzunehmen und war vom 7. September ab definitiv geschwunden. Auch das Trousseau'sche Ph. schwand Ende August, während die mechanische Erregbarkeit der Nerven, insbesondere auch das Facialisph., in wechselnder Intensität fast bis zu dem am 28. September erfolgten Tode des Patienten sich nachweisen liess. Spontane Krämpfe der Extremitäten traten nur noch am 11. September Nachts für einige Minuten auf und war am folgenden Morgen die mechanische Erregbarkeit der Nerven wiederum viel mehr gesteigert.

Auch in dieser zweiten Beobachtungsperiode wurde die galvan. und farad. Erregbarkeit der Nerven wiederholt untersucht und zeigten sich diesbezüglich auffällige Differenzen der an verschiedenen Tagen gefundenen Werthe.

Es mögen von den zahlreichen Prüfungen hier nur folgende angeführt werden:

Galvanische Erregbarkeit.

Am 29. August

	L.	R.
N. ulnaris	KSZ bei 1,8 M. A.	KSZ bei 1,7 M. A.
„ med	„ „ 1,2 „ „	„ „ 1,3 „ „
„ radialis		„ „ 1,8 „ „
„ facialis	„ „ 1,4 „ „	

Am 31. August.

	L.	R.
N. ulnaris	KSZ bei 0,2 M. A.	KSZ bei 0,3 M. A.
„ median.	„ „ 0,6 „ „	„ „ 0,6 „ „
„ radialis	„ „ 0,6 „ „	„ „ 0,5 „ „
„ peroneus	„ „ 0,9 „ „	„ „ 1,2 „ „

Digitized by Google
Original from UNIVERSITY OF CALIFORNIA
Generated on 2019-07-10 15:54 GMT / http://hdl.handle.net/2027/uc1.b3743155
Public Domain in the United States, Google-digitized / http://www.hathitrust.org/access_use#pd-us-google

Faradische Erregbarkeit.

Am 30. August.

		L.				R.			
N. ulnaris	bei	92	mm	R.	A.	93	mm	R.	A.
„ median.	„	96	„	„	„	100	„	„	„
„ radialis	„	89	„	„	„	92	„	„	„
„ facialis	„	82	„	„	„				
„ peroneus	„	85	„	„	„	82	„	„	„

Am 11. September.

		L.				R.			
N. ulnaris	bei	124	mm	R.	A.				
„ median.	„	122	„	„	„	b. 118	„	„	„
„ radialis	„	115	„	„	„	„ 118	„	„	„
„ facialis	„	108	„	„	„				
„ peroneus	„	106	„	„	„				

Patient verfiel immer mehr und mehr, in der linken Lungenspitze liess sich eine zunehmende Infiltration des Lungengewebes nachweisen und am 28. September starb das Kind.

Die am 29. September vorgenommene Section ergab: *Tuberculose der Lungen mit Cavernenbildung in der linken Lungenspitze, Tuberculose des Darmtraktus, der peribronchialen und Mesenterialdrüsen, auch miliare Knötchen in der Leber und Milz.*

Im ganzen Ileum fanden sich käsige Infiltrate der Darmwand, zahlreicher an der Ileocoecalklappe, ferner bis linsengrosse quer gestellte tuberculöse Geschwüre. Die Schleimhaut des Dickdarms leicht geröthet, die ganze Darmwand ödematös durchtränkt.

Weder im Gehirn noch auf Durchschnitten des Rückenmarkes fanden sich makroskopisch pathologische Veränderungen.

21. Johanna K., 3 J. altes Mädchen.

Aufgenommen auf die Klinik am 15. Juni 1890.

Das Kind kränkelt seit $^1/_2$ Jahre, ist schwach und abgemagert, leidet an Digestionsstörungen und Diarrhöen. Zeitweilig sollen die Füsse angeschwollen sein, seit einer Woche besteht eine entzündliche Affektion der Mundhöhle. Die Wägung ergab ein Körpergewicht von 6150 g, bei Inspection der Mundhöhle findet sich eine ziemlich hochgradige Stomatitis ulcerosa mit starkem Foetor, sonst ausser der Abmagerung nichts Abnormes, die Haut trocken und spröde, keine Oedeme. Bis zum 21. Juni war unter Behandlung mit Kali chloricum die Stomatitis nahezu abgeheilt, doch war zeitweilig Diarrhöe vorhanden.

Am 23. Juni, Nachm., wurde *beim Beklopfen der Wangen lebhaftes Zucken der Gesichtsmuskulatur bemerkt.*

Am 24. Juni wurde constatirt: *Sehr ausgeprägtes Facialis-*

Digitized by Google
Original from UNIVERSITY OF CALIFORNIA
Generated on 2019-07-10 15:54 GMT / http://hdl.handle.net/2027/uc1.b3743155
Public Domain in the United States, Google-digitized / http://www.hathitrust.org/access_use#pd-us-google

phänomen, hochgradige Steigerung der mechanischen Erregbarkeit des Nervus ulnaris und radialis, mässige Erhöhung derselben im Nerv. peroneus. Trousseau'sches Phänomen nicht vorhanden, auch spontan keine Krämpfe.

Elektrische Erregbarkeit.

	Faradisch.		*Galvanisch.*						
	L.	R.		L.			R.		
N. median.	122 mm.	127 mm.	KSZ	0,25	M.	A.	0,25	M.	A.
„ ulnaris	120 „	123 „	„	0,20	„	„	0,20	„	„
„ radialis	103 „	101 „	„	0,40	„	„	0,35	„	„
„ facialis (ram. front.) .	115 „	105 „	„	0,50	„	„	0,45	„	„
„ peroneus	100 „	98 „	„	1,10	„	„	1,00	„	„

Am *25. Juni.* Facialisphänomen schwächer, auch die mechanische Erregbarkeit der anderen Nerven weniger erhöht.

Elektrische Erregbarkeit.

	Galvanisch.						
		L.			R.		
N. median.	KSZ	0,5	M.	A.	0,4	M.	A.
„ ulnaris	„	0,25	„	„	0,4	„	„
„ radialis	„	0,7	„	„	0,8	„	„
„ facialis (r front.) . . .	„	0,55	„	„			
„ peroneus	„	0,9	„	„	0,8	„	„

Am *26. Juni.* Facialisphänomen noch vorhanden, die mechanische Erregbarkeit anderer Nerven nur unbedeutend erhöht.

Elektrische Erregbarkeit.

	Galvanisch.						
		L.			R.		
N. median.	KSZ	0,50	M.	A.	0,55	M.	A.
„ ulnaris.	„	0,30	„	„	0,40	„	„
„ radialis	„	0,40	„	„	1,60	„	„
„ facilis (r. front.) . . .	„	1,10	„	„			
„ peroneus	„	0,70	„	„			

Am *27. Juni.* Facialisphänomen schwach, in den übrigen Nerven keine Steigerung der mechanischen Erregbarkeit, nur im Peroneus noch angedeutet.

Elektrische Untersuchung.

	Faradisch.		*Galvanisch.*						
	L.	R.		L.			R.		
N. median.	122 mm	127 mm	KSZ	1,00	M.	A.	0,95	M.	A.
„ ulnaris	130 „	130 „	„	0,60	„	„	0,70	„	„
„ radialis	— „	100 „	„	2,20	„	„	2,00	„	„
„ facialis (r. front.) . . .	— „	— „	„	2,00	„	„	—	„	„
„ peroneus	98 „	100 „	„	1,70	„	„	—	„	„

Am *29. Juni.* Das Facialisphänomen noch schwach angedeutet, sonst keine Steigerung der mechanischen Erregbarkeit.

Digitized by Google
Original from UNIVERSITY OF CALIFORNIA
Generated on 2019-07-10 15:54 GMT / http://hdl.handle.net/2027/uc1.b3743155
Public Domain in the United States, Google-digitized / http://www.hathitrust.org/access_use#pd-us-google

Elektrische Erregbarkeit.

	Faradisch.		*Galvanisch.*	
	L.	R.	L.	R.
N. median.	112 mm	119 mm.	KSZ 2,1 M. A.	1,6 M. A.
„ ulnaris	112 „	119 „	„ 1,1 „ „	1,4 „ „
„ radialis	100 „	97 „		
„ facialis (r. front.) . . .	106 „	112 „		
„ peroneus	100 „	104 „		

Aus dem Vorstehenden ergiebt sich, dass in der Zeit vom 24. bis 26. Juni die galvanische Erregbarkeit der Nerven beträchtlich erhöht war, dann allmälig wieder absank, und zwar nicht in ganz gleichmässiger Weise bezüglich der einzelnen Nerven. Auch für die Anspruchsfähigkeit gegen den faradischen Strom wurden vom 24. bis 27. Juni höhere Werthe notirt, insbesondere bei den Nervi mediani und ulnares. Die Steigerung der mechanischen Erregbarkeit begann früher abzusinken und blieb schliesslich nur noch im N. facialis in geringem Grade bestehen.

Von Ende Juni ab waren alle hier angeführten abnormen Erscheinungen im Bereiche der Nerven geschwunden: die Stomatitis war geheilt, die Diarrhöen sehr reducirt, das Kind erholte sich sichtlich, es blieb noch eine Zeit lang in Beobachtung, ohne dass die geschilderten nervösen Erscheinungen wieder aufgetreten wären. Während dieser ersten Beobachtungsperiode waren keine Krämpfe aufgetreten und liessen sich auch niemals durch Compression der Arterien oder Nerven auslösen.

Am 5. März 1891 gelangte das Kind neuerdings zur Aufnahme, und zwar *mit Contracturen der Extremitäten*, die seit einem Tage bestanden. Die Anamnese ergab, dass schon Ende 1890 wiederholt *Anfälle von Laryngospasmus* aufgetreten waren, die sich Anfangs März, einige Tage vor der Aufnahme, in grosser Häufigkeit wieder eingestellt hatten. Der Stuhl war seit längerer Zeit diarrhöisch, bis 8 Entleerungen im Tage.

Das Kind war noch immer schlecht genährt (Gewicht 6700 g) die Extremitäten befanden sich in der für Tetanie characteristischen Beugecontractur, Hand- und Fussrücken ödematös.

Das Facialisph. liess sich nur schwach hervorrufen, ebenso war die mechanische Erregbarkeit der Extremitätennerven nur wenig gesteigert.

Nach 2 Tagen am 7. März wurden die Contracturen weniger intensiv, zeigten stundenweise Remissionen, es konnte nun *auf Trousseau geprüft werden, welches Phänomen nach 1 Minute prompt ausgelöst wurde.*

Vom 8. an Wohlbefinden, keine Contracturen, kein Trousseau mehr, auch

Digitized by Google
Original from UNIVERSITY OF CALIFORNIA
Generated on 2019-07-10 15:54 GMT / http://hdl.handle.net/2027/uc1.b3743155
Public Domain in the United States, Google-digitized / http://www.hathitrust.org/access_use#pd-us-google

die mechanische Erregbarkeit der Nerven nicht gesteigert. Die Prüfung der galvanischen Erregbarkeit konnte aus äusseren Gründen erst am 9. März vorgenommen werden, auch diese ergab keine deutliche Steigerung.

Galvanische Erregbarkeit am 9. März.

		L.	R.
N. ulnaris	KSZ	1,1 M. A.	1,3 M. A.
„ median.	„	1,0 „ „	1,6 „ „
„ peroneus	„	,7 „ „	1,5 „ „

Das Kind wurde auf Verlangen der Eltern entlassen.

Am 15. März wurde das Kind neuerdings in die Anstalt gebracht; es sind wieder stärkere Diarrhöen vorhanden, mehrmals täglich Anfälle von schwerem Glottiskrampf, seit dem 14. März Nachm. *wieder tonische Krämpfe der Extremitäten.*

Diese bleiben 6 Tage lang d. i. bis zum 20. März mit geringen Remissionen anhaltend bestehen, sie schwinden dann, während auch die Diarrhöen sich vermindern und der Stuhl konsistenter wird. Am 16. März ein schwerer Anfall von Glottiskrampf beobachtet. Das Facialisphänomen und die erhöhte mechan. Erregbarkeit anderer Nerven war zur Zeit, wo die tonischen Krämpfe persistirten, nur schwach nachweisbar; doch bestand noch am 20. März deutliche Erhöhung der galvan. Erregbarkeit an den N. ulnares, mediani und radiales.

Galvanische Erregbarkeit am 20. März.

		L.	R.
N. ulnaris	KSZ	0,5	0 5 M. A.
„ median	„	0,7	0,75 „ „
„ radialis	„	0,9	0,7 „ „
„ peroneus	„	1,6	1,35 „ „

Am 22. März sämmtliche Krankheitserscheinungen geschwunden, die Stühle breiig 2 mal täglich. Am 28. März erkrankte das Kind an Morbillen und wurde auf die Masernabtheilung transferirt. *Nach Ablauf derselben trat am 5. April der tonische Krampf neuerdings auf, dauerte jedoch nur einige Stunden an. Am 6. April sehr deutliches Facialisphänomen und Trousseau.*

22. Josef K., 11 Monate alter Knabe.

Das Kind stand vom 3. Oktober 1890 an in umbulatorischer Behandlung.

Vor 4 Wochen abgestillt, litt dasselbe an Diarrhöen und zeitweilig an Erbrechen. Es bot im Uebrigen die Zeichen der Rachitis in mittlerem Grade. Noch kein Zahn, rachit. Rosenkranz und Epiphysenschwellung mässig aber deutlich, die Fontanelle 2 cm im Durchmesser. Keine Convulsionen. Ernährungszustand gut. Nach 14 Tagen, am 17. Oktober, erschien die Mutter im Ambulatorium mit der Angabe, dass die Diarrhöen seit 2 Tagen wohl aufgehört, das Kind jedoch in der verflossenen Nacht von *schmerzhaften Krämpfen der Extremitäten* befallen worden, die bis jetzt ununterbrochen anhielten.

Digitized by Google
Original from UNIVERSITY OF CALIFORNIA
Generated on 2019-07-10 15:54 GMT / http://hdl.handle.net/2027/uc1.b3743155
Public Domain in the United States, Google-digitized / http://www.hathitrust.org/access_use#pd-us-google

Die Untersuchung am 17. Oktober ergab: *Tonische Beugecontractur der oberen und unteren Extremitäten*, der Daumen war in die Hohlhand eingeschlagen, die Finger vollständig zur Faust gebeugt (also etwas abweichend von der typischen Pfötchenstellung), die Zehen plantarwärts flektirt, die Fusssohle gehöhlt. Am Hand- und Fussrücken leichte Anschwellung. Die starre Contractur liess sich kaum lösen, daher konnte das Trousseau'sche Phänomen nicht erhoben werden.

Es fand sich sehr deutliches *Facialisphänomen*, *auffällige Steigerung der mechan. Erregbarkeit des Nervus medianus, ulnaris, radialis, sowie des Musc. pectoralis.* Die Patellarsehnenreflexe ebenfalls stark gesteigert.

Die sofort vorgenommene galvanische Untersuchung konnte nur unter Ueberwindung grosser Schwierigkeiten vorgenommen werden. Sie ergab eine deutliche Erregbarkeitssteigerung, doch ist zu vermuthen, dass sich dieselbe als noch beträchtlicher herausgestellt hätte, wenn nicht die durch das Widerstreben des Kindes bedingten Muskelcontractionen das Resultat der Prüfung alterirt hätten. Dieselbe ergab folgende Werthe:

	L.	R.
N. median.	KSZ bei 0,7 M. A.	0,6 M. A.
„ ulnaris	„ „ 0,9 „ „	0,6 „ „

Am 18. Oktober. Die tonische Contractur besteht ohne Intermissionen fort, Facialisphänomen sehr lebhaft, die mechanische Erregbarkeit der Nervenstämme an den Extremitäten noch mehr gesteigert, die Anschwellung am Hand- und Fussrücken stärker.

In der Nacht 2 breiige Stuhlentleerungen von normaler Färbung.

Galvanische Erregbarkeit.

	L.	R.
N. radialis . . .	KSZ bei 1,1 M. A.	KSZ 0,9 M. A.
„ median. . . .	„ „ 1,1 „ „	„ 0,9 „ „
„ ulnaris . . .	„ „ 0,7 „ „	„ 0.7 „ „
„ peroneus . . .	„ „ — „ „	„ 1,1 „ „

19. Oktober. In der Nacht 2 diarrh. Entleerungen. Die Contracturen halten an, sind jedoch weniger intensiv, lassen sich leichter lösen, die Anschwellung an Hand- und Fussrücken geringer. Das *Facialisphänomen*, sowie die *Steigerung der mechanischen Erregbarkeit* der Extremitätennerven besteht fort, die direkte Muskelerregbarkeit nicht erhöht. *Trousseau an den oberen Extremitäten auslösbar*, an den unteren nicht deutlich.

Galvanische Erregbarkeit.

	L.	R.
N. radial.	KSZ bei — M. A.	KSZ bei 0,9 M. A.
„ median.	„ „ 0,95 „ „	„ „ 0,9 „ „
„ ulnaris	„ „ 0,7 „ „	„ „ 1,0 „ „

20. Oktober. Die Beugecontracturen fast geschwunden, die Finger befinden sich wohl noch in leichter Beugung, können aber gut bewegt werden; die Anschwellung an Hand- und Fussrücken hat abgenommen, ebenso die mechanische Erregbarkeit der Nerven, Facialisphänomen nur noch schwach angedeutet.

Digitized by Google
Original from UNIVERSITY OF CALIFORNIA
Generated on 2019-07-10 15:54 GMT / http://hdl.handle.net/2027/uc1.b3743155
Public Domain in the United States, Google-digitized / http://www.hathitrust.org/access_use#pd-us-google

Galvanische Erregbarkeit.

	L.	R.
N. median.	KSZ bei 1,45 M. A.	KSZ bei 1,3 M. A.
„ ulnar.	„ „ 1,45 „ „	„ „ 1,7 „ „

21. Oktober. Nach Angabe der Mutter ist der Stuhl nunmehr normal, erfolgt nur einmal im Tage, der Appetit gut. Die Krämpfe sind vollkommen geschwunden, es besteht keine Anschwellung, kein Facialisphänomen. *Trousseau nur unvollkommen an den oberen Extremitäten nachweisbar.* Die Patellarsehnenreflexe sehr lebhaft.

Galvanische Erregbarkeit.

	L.	R.
N. median.	KSZ bei 1,9 M. A.	KSZ bei 1,7 M. A.
„ ulnar.	„ „ 1,55 „ „	„ „ 1,45 „ „

Aus diesen durch mehrere Tage fortgesetzten Prüfungen der galvanischen Erregbarkeit ergiebt sich, dass dieselbe vom 17. bis incl. 19. Oktober erhöht war im Verhältniss zu den bei späteren Prüfungen (am 20. und 21. Oktober) erhaltenen Werthen.

Seit dem 21. Oktober blieb das Kind aus, doch wurde nach einigen Wochen durch Rücksprache mit der Mutter festgestellt, dass das Kind seither wohl geblieben. Die Krankheit hatte im Ganzen 5 Tage gedauert.

23. Rudolf P., 7 Monate alt.

In die Klinik aufgenommen am 14. Dezember 1890.

Vor 4 Wochen abgestillt, bald darauf stellten sich Diarrhöen ein, zugleich auch *laryngospastische Anfälle* 3—4 mal im Tage. Nach einigen Tagen sistirten sämmtliche Krankheitserscheinungen, vor 6 Tagen traten die laryngospastischen Anfälle wieder auf, zuletzt sehr gehäuft, gegenwärtig ist das Kind obstipirt.

Die Untersuchung ergab: Kräftig entwickeltes, wohlgenährtes Kind, ohne Zeichen von Rachitis, mässiger Bronchialcatarrh.

Facialisphänomen vorhanden, jedoch nicht sehr intensiv, *mechanische Erregbarkeit des N. radialis, ulnaris und peroneus deutlich gesteigert. Trousseau* an den oberen Extremitäten vorhanden.

Die Prüfung der galvanischen Erregbarkeit ergab nur in einzelnen Nerven vorübergehend eine deutliche Steigerung. Das Facialisphänomen, die mechanische Erregbarkeit der grossen Nervenstämme und Trousseau waren am 16. Dezember nicht mehr nachweisbar.

Die Glottiskrämpfe bestanden fort, am 16. Dezember trat ein sehr schwerer Anfall ein, das asphyktische Kind wurde mit Mühe durch künstliche Respiration wieder zu sich gebracht Bromkali und Chloralhydrat bewirkten vorübergehenden Nachlass der Anfälle, am 17. Dezember erlag jedoch das Kind einem schweren Anfall, der herbeigerufene Arzt konnte auch mittelst schleunig ausgeführter Intubation das Kind nicht mehr retten.

Digitized by Google
Original from UNIVERSITY OF CALIFORNIA
Generated on 2019-07-10 15:54 GMT / http://hdl.handle.net/2027/uc1.b3743155
Public Domain in the United States, Google-digitized / http://www.hathitrust.org/access_use#pd-us-google

Prüfung der galvanisschen Erregbarkeit.

Am 14. Dezember.

		L.	R.
N ulnaris	KSZ	0,6 M. A.	0,55 M. A.
„ median.	„	2,1 „ „	2 50 „ „
„ peroneus	„	0,7 „ „	1 2 „ „

Am 16. Dezember.

N. ulnaris	KSZ	2,4 M. A.	1,2 M. A
„ peroneus	„	1.7 „ „	2,0 , „

Die *Section* ergab: *Bronchitis und folliculären Catarrh des Dünndarmes, Hirnbefund makroskopisch normal, Rückenmark nicht untersucht.*

24. Anna F., 7 Monate altes Mädchen.

In ambulat. Behandlung getreten am 5. Januar 1891.

Vor 1 Monat abgestillt, seit 2 Tagen schleimig grünliche Diarrhöen, denen 4 Tage zuvor Obstipation vorangegangen. Zugleich mit den Diarrhöen traten *allgemeine Convulsionen auf*, bis 12 mal am Tage sich wiederholend. Vom Assistenten der Klinik wurde Contractur der Extremitäten in Tetaniestellung von 2stündl. Dauer beobachtet. Das Kind ist exquisit rachitisch, dabei gut genährt. *Facialisphänomen* und *Steigerung der mechanischen Erregbarkeit der grossen Nervenstämme* sehr ausgeprägt.

Am 6. Januar lässt sich auch *Trousseau* (binnen 20 Sekunden) sehr schön hervorrufen, ebenso *beträchtliche Steigerung der galvanischen und faradischen Erregbarkeit* (am 6. und 7. Januar) nachweisen. Von dem Assistenten der Klinik, Herrn Dr. *Sobotka*, wurde bei einem Hausbesuche am 7. Januar im Anschluss an einen Anfall von Glottiskrampf abermals typische Beugecontractur der Extremitäten, diesmal nur von 10 Minuten Dauer, beobachtet.

Am 8. Januar bekam das Kind zu Hause beim Trinken von Milch einen laryngospastischen Anfall, in welchem es blieb. Ein bei den Belebungsversuchen in die Trachea eingeführtar elastischer Katheter förderte ziemlich viel geronnene Milch heraus.

Faradische Erregbarkeit am 6. Januar geprüft.

	L.	R.
N. ulnaris.	135 mm	130 mm R. A.
„ median.	125 „	122 „ „ „
„ radialis	132 „	120 „ „ „
„ peroneus	135 „	125 „ „ „

Galvanische Erregbarkeit am 7. Januar geprüft.

		L	R
N. ulnaris.	KSZ	0,15 M. A.	0,75 M. A.
„ median.	„	0,70 „ „	0,70 „ „
„ radialis	„	0,85 „ „	0,60 „ „
„ peroneus	„	0,70 „ „	0,75 „ „

Keine Section

25. Josef R., $^3/_4$ Jahr alt.

In ambulat. Behandlung gekommen am 12. Januar 1891.

Digitized by Google
Original from UNIVERSITY OF CALIFORNIA
Generated on 2019-07-10 15:54 GMT / http://hdl.handle.net/2027/uc1.b3743155
Public Domain in the United States, Google-digitized / http://www.hathitrust.org/access_use#pd-us-google

Seit 4 Wochen Anfälle von *Glottiskrampf*, in letzter Zeit 2—3 mal im Tage. Mittlerer Grad von Rachitis, sehr guter Kräfte- und Ernährungszustand. *Facialisphänomen* rechts sehr deutlich, links schwächer, sonst nur *im linken N. peroneus erhebliche Steigerung der mechan. Erregbarkeit. Trousseau binnen $1^1/_2$ Min. nicht auslösbar.* Es besteht *Obstipation*, die durch Clysmen beseitigt wird, die Glottiskrämpfe lassen in den folgenden Tagen nach, doch war ein solcher Anfall am 13. Januar von *vorübergehender Contractur der Extremitäten begleitet.*

Die Prüfung der galv. Erregbarkeit machte wegen grosser Unruhe des Kindes ausserordentliche Schwierigkeiten, so dass dieselbe nur sehr fragmentarisch ausgeführt werden konnte. Es wurde notirt:

am 16./I. N. ulnaris links KSZ 0,7 rechts 0,5. N. median. l. 1,3 r. 1,1
„ 19./I. „ „ „ „ 0,4 „ 0,65. N peron l. 1,6

26. Januar Das Kind blieb wohl bis vor 4 Tagen, wo es Husten bekam, seit gestern *theils feste, theils flüssige Stuhlentleerungen.* Heute früh Anfall von allgemeinen Convulsionen.

Im Ambulatorium konstatirte man *tonischen Krampf der oberen Extremitäten, Beugecontractur,* die Finger in die Faust eingeschlagen, die unteren Extremitäten leicht gebeugt, Füsse in Equinusstellung, Zehen dorsalwärts gestellt. Bronchitische Symptome mit Dyspnoe; *Facialisphänomen* vorhanden.

27. Januar. Keine Krämpfe seit gestern, keine Stuhlentleerung. Facialisphänomen nur noch angedeutet, mechanische Erregbarkeit anderer Nerven nicht gesteigert.

29. Januar. Andauernde Obstipation, *Convulsionen von 5 Min. Dauer in der Klinik beobachtet.* Clysma.

31. Januar. Seit 3 Tagen keine Convulsionen mehr, die mechan. Erregbarkeit ist nur im Peroneus gesteigert, die galv. Erregbarkeit zeigt sich nicht deutlich gesteigert. *Facialisphänomen* besteht fort.

8. Februar. Fast alle Krankheitserscheinungen geschwunden.

26. Bohumil V., $2^1/_4$ Jahr alt.

Aufgenommen in die Klinik am 15. Januar 1891.

Vor 14 Tagen in der Nacht plötzlich allgemeine *Convulsionen*, die sich 5 mal wiederholten und je 5—6 Minuten dauerten. Seitdem täglich 10—15 mal Anfälle von *Stimmritzenkrampf*; bei einzelnen schwereren Anfällen Beugecontractur der oberen Extremitäten. Seit 14 Tagen besteht *Diarrhöe.*

Das Kind ist gut genährt, dabei blass, das Skelet bietet die characteristischen Zeichen florider Rachitis in hohem Grade. Mässiger Bronchialcatarrh. *Facialisphänomen sehr lebhaft. Mechan. Erregbarkeit der sämmtlichen grossen Nervenstämme gesteigert,* besonders im Ulnaris und Peroneus.

Trousseau'sches Phänomen nach 1 Min. an den oberen Extremitäten auslösbar.

Digitized by Google
Original from UNIVERSITY OF CALIFORNIA
Generated on 2019-07-10 15:55 GMT / http://hdl.handle.net/2027/uc1.b3743155
Public Domain in the United States, Google-digitized / http://www.hathitrust.org/access_use#pd-us-google

16. Januar. Ueber Nacht 5 schwere Anfälle von *Glottiskrrampf,* deren einer von *Beugecontractur der oberen Extremitäten* begleitet war. Diarrhöen, die Temperatur normal. Die Steigerung der mechan. Nervenerregbarkeit inclusive Facialis besteht fort.

17. Januar. Tags zuvor noch 6 Anfälle von Glottiskrampf beobachtet, die Nacht blieb frei (Clysma von Chloralhydrat), Diarrhöe mässig.

Es besteht nicht nur ausserordentliche *Steigerung der mechan. Erregbarkeit der Nerven, sondern auch aller Muskeln,* besonders an den Extremitäten, aber auch am Rumpfe, so namentlich des M. pectoralis und cucullaris, welche bei leichtem Beklopfen in lebhafte Contraction gerathen.

Trousseau an den oberen Extremitäten nach $^1/_2$ Min. in ganz characteristischer Weise auslösbar; an den unteren Extremitäten tritt das Trousseau'sche Phänomen nach einer Minute nicht ein

Die *galvanische Erregbarkeit der Nerven,* welche schon am 15. bei der Aufnahme sehr gesteigert war, zeigt eine weitere Zunahme, ferner wird beobachtet, dass Druck auf die Nervenstämme, so den N. medianus, ulnaris und radialis Contractur in dem entsprechenden Muskelgebiete auslöst.

Die faradische Erregbarkeit der Nerven ebenfalls deutlich gesteigert.

In den folgenden Tagen gehäufte Anfälle von Glottiskrampf, einzelne davon complicirt mit Contractur der Extremitätenmuskeln.

Die bronchitischen Symptome nehmen zu, Fieber tritt ein, starke Sekretion der Nase, am 20. Januar *diphtheritischer* Belag im Rachen, dabei dichtes Rasseln über dem ganzen Thorax, allmälig zunehmende Schwäche, am 22. Januar Exitus.

Die *Prüfung der galvanischen Erregbarkeit* ergab folgende Werthe:

Am 15. Januar.

		L.		R.	
N. ulnaris	KSZ	0,35	M. A.	0,25	M. A.
„ median.	„	0,25	„ „	0,30	„ „
„ radialis	„	0,30	„ „	0,30	„ „
„ peroneus	„	0,50	„ „	0,80	„ „
„ facialis (Frontalast)	„	1,10	„ „		

Am 16. Januar.

		L.		R.	
N. ulnaris	KSZ	0.15	M. A.	0,25	M. A.
„ median.	„	0,20	„ „	0,28	„ „
„ peroneus	„	0,65	„ „	1,00	„ „

Am 17. Januar

		L.		R.	
N. ulnaris	KSZ	0,28	M. A.	0,09	M. A.
„ median.	„	0,12	„ „	0,19	„ „
„ radialis	„	0,09	„ „	0,30	„ „
„ peroneus	„	0,15	„ „	0,35	„ „

Die *Prüfung der faradischen Erregbarkeit* ergab am 18. Januar:

	L.		R.	
N. ulnaris	120	mm	125	mm R. A.
„ median.	125	„	122	„ „ „
„ radialis	120	„	120	„ „ „
„ peroneus	115	„	115	„ „ „

Digitized by Google
Original from UNIVERSITY OF CALIFORNIA
Generated on 2019-07-10 15:55 GMT / http://hdl.handle.net/2027/uc1.b3743155
Public Domain in the United States, Google-digitized / http://www.hathitrust.org/access_use#pd-us-google

Die *Section* ergab, ausser Diphtheritis des Pharynx und Larynx, Bronchitis, und Lobularpneumonie, chronische Tuberculose der peribronch. Lymphdrüsen Enteritis und Rachitis florida.

Das Gehirn normal, ebenso zeigt das Rückenmark makroskopisch keine patholog. Veränderungen.

27. Wenzel T., $1^1/_2$ J. alter Knabe.

In ambulat. Behandlung getreten am 31. Januar 1891.

Bis 9 Monate gestillt, bekam jedoch schon vom 14. Lebenstage an Beikost, litt oft an Diarrhöen.

In den letzten Tagen neuerdings profuse Diarrhöen, am 31. Januar früh *zuerst Contracturen der Extremitäten* aufgetreten. Rachitisches, mittelmässig ernährtes Kind, die *Extremitäten in typischer Contractur*, es besteht *Facialisphänomen, gesteigerte mechan. Erregbarkeit der grossen Nervenstämme* und *ausserdem vieler Muskeln*, insbesondere des M. pectoralis, cucullaris, der Vorderarmmuskeln.

Prüfung der galvanischen Erregbarkeit.

		L.		R.	
N. ulnaris	KSZ	1,0	M. A.	0,75	M. A.
„ median.	„	0,8	„ „	0,85	„ „
„ radialis	„	0,65	„ „	1,1	„ „
„ peroneus	„	1,0	„ „	0,9	„ „

1. Februar. Nach einem Alaunclysma Besserung, die Contracturen weniger intensiv, doch besteht noch immer charakteristische Tetaniestellung der Hände. Am Fussrücken etwas Oedem. *Trousseau* nach 70 Sekunden.

2. Februar. Die Contracturen nur mässig, doch ist die typische Haltung der Finger noch vorhanden, Facialisphänomen und mechanische Erregbarkeit der grossen Nervenstämme, sowie Trousseau fortbestehend, letzteres erst nach zwei Minuten auslösbar.

Prüfung der galvanischen Erregbarkeit.

		L.		R.	
N. ulnaris	KSZ	1,2	M. A.		M. A.
„ median.	„	0,6	„ „	1,15	„ „
„ radialis	„	1,25	„ „	1,15	„ „
„ peroneus	„	1,0	„ „	1,0	„ „

3 Februar. Diarrhöen im Nachlass, die Stimmung des Kindes viel besser, *die Contracturen vollkommen geschwunden*, Trousseau nicht mehr nachweisbar, dagegen die mechanische Erregbarkeit aller Nerven viel mehr gesteigert, das Facialisphänomen ungemein lebhaft.

Prüfung der galvanischen Erregbarkeit.

		L		R.	
N. ulnaris	KSZ	0.22	M. A.	0,15	M. A.
„ median.	„	0,15	„ „	0,14	„ „
„ radialis	„	0,25	„ „	0,18	„ „
„ peroneus	„	0,19	„ „	0,12	„ „

6. Februar. Stuhl normal *Wohlbefinden und guter Appetit, alle Krankheitserscheinungen geschwunden* bis auf das noch nachweisbare Facialisphänomen, die mechanische Erregbarkeit anderer Nerven nur noch hie und da etwas gesteigert.

Digitized by Google
Original from UNIVERSITY OF CALIFORNIA
Generated on 2019-07-10 15:55 GMT / http://hdl.handle.net/2027/uc1.b3743155
Public Domain in the United States, Google-digitized / http://www.hathitrust.org/access_use#pd-us-google

Prüfung der galvanischen Erregbarkeit.

		L.			R.		
N. ulnaris	KSZ	0,8	M.	A.	1,3	M.	A.
„ median.	„	1,7	„	„	1,7	„	„
„ radialis	„	1,5	„	„	1,7	„	„
„ peroneus.	„	1,8	„	„			

9. Februar. Wieder Diarrhöe. Die mechanische Erregbarkeit der Nerven wieder stark gesteigert, Facialisphänomen lebhaft. Auch die Muskeln zeigen Steigerung der mechanischen Erregbarkeit. Kein Trousseau, keine Contracturen.

14. Februar. Fortwährend Diarrhöen, mechanische Erregbarkeit der Nerven und Muskeln sehr gesteigert, auch Trousseau lässt sich wieder nachweisen.

Die galvanische Erregbarkeit ebenfalls gesteigert:

		L.			R.		
N. ulnaris	KSZ	0,60	M.	A.	0,20	M.	A.
„ med.	„	0,90	„	„	0,55	„	„
„ radialis	„	0,90	„	„	0,70	„	„
„ peron.	„	1,10	„	„	0,80	„	„

19. Februar. Die mechanische Erregbarkeit und Trousseau wie am 14., die galvanische Untersuchung ergiebt:

		L.			R.		
N. ulnaris	KSZ	1,30	M.	A.	1.10	M.	A.
„ median.	„	1,11	„	„			
„ radialis	„	1,11	„	„	1,45	„	„
„ peroneus	„	2,50	„	„	1,50	„	„

Es geht aus den wiederholten Prüfungen der galvanischen Erregbarkeit hervor, dass dieselbe auch nach dem Aufhören der Krämpfe an mehreren Tagen deutlich erhöht ist, ja an einzelnen, wie am 3. Februar, eine noch beträchtlichere Steigerung erfahren hat als je zuvor.

28. Wenzel Chr., 2 Jahre alter Knabe.

In ambulat. Behandlung gekommen am 5. Februar 1891.

Das Kind, welches schon im Vorjahre einmal allgemeine Convulsionen gehabt hatte, bekam am Aufnahmetage neuerdings einen Anfall mit Bewusstseinsverlust, wobei die Hände nach Beschreibung der Mutter *Beugecontractur* darboten. Zeitweilig sollen auch *leichte Anfälle von Spasmus glottidis vorgekommen sein, ein solcher leichter Anfall wurde im Ambulatorium beobachtet.* Stuhl normal.

Rachitis mässigen Grades, Facialisphänomen, beträchtl. Steigerung der mechan. Erregbarkeit aller Nerven. Trousseau nach $1^1/_2$ Min. sehr prägnant.

Prüfung der galvanischen Erregbarkeit der Nerven.

		L.			R.		
N. ulnaris	KSZ	0,70	M.	A.	0,45	M.	A.
„ median.	„	0,40	„	„	0,70	„	„
„ radialis	„	0,60	„	„	0,90	„	„
„ peroneus	„	1,25	„	„	1,40	„	„

Digitized by Google
Original from UNIVERSITY OF CALIFORNIA
Generated on 2019-07-10 15:55 GMT / http://hdl.handle.net/2027/uc1.b3743155
Public Domain in the United States, Google-digitized / http://www.hathitrust.org/access_use#pd-us-google

6. Februar. Sämtliche Erscheinungen bestehen fort, besonders *Trousseau* sehr deutlich nach $1^3/_4$ Min.

Prüfung der galvanischen Erregbarkeit.

		L.		R.	
N. ulnaris	KSZ	0,35	M. A.	0,15	M. A
„ median.	„	0,35	„ „	0,25	„ „
„ radialis	„	0,50	„ „	0,50	„ „
„ peroneus	„	1,40	„ „	1,80	„ „

9. Februar. Wohlbefinden, keine Krämpfe, die mechan Erregbarkeit der Nerven geringer, auch die galvanische etwas abgenommen, Trousseau noch sehr prägnant nach $1^1/_2$ Minute.

12. Februar. Nach mehrtägigem Wohlbefinden ein 5 Min. dauernder Anfall von Convulsionen. In den letzten Tagen hat das Kind gehustet, der Husten trat anfallweise auf.

Das Kind wird in die Anstalt aufgenommmen. Es stellt sich heraus, dass nun Pertussis besteht, dabei mässige Bronchitis. Die Glottiskrämpfe treten meist im Gefolge der Keuchhustenanfälle auf, deren täglich 12—15 gezählt werden.

In den folgenden Tagen finden sich ziemlich konstant sämtliche Erscheinungen latenter Tetanie, Facialisphänomen, Trousseau, sehr gesteigerte mechan. Erregbarkeit der meisten Nerven und auch vieler Muskeln. Die galvan. Erregbarkeit wurde erst am 19. Februar neuerdings geprüft, da es vermieden werden musste, das Kind aufzuregen, solange die Glottiskrämpfe sehr intensiv waren.

Galvanische Erregbarkeit am 19. Februar.

		L.		R.	
N. ulnaris	KSZ	0,6	M. A.	0,75	M. A.
„ median.	„	0,15	„ „	0,15	„ „
„ radialis	„	1,40	„ „	1,30	„ „
„ peroneus	„	1,45	„ „	1,80	„ „

Der Keuchhusten gestaltete sich bald sehr mild, verlor nach und nach den convulsivischen Charakter, das Trousseau'sche Phänomen bestand bis zum 25. Februar, die Steigerung der mechan. Erregbarkeit der Nerven dauerte in geringerer Intensität noch länger an, war jedoch Anfangs März ebenfalls fast geschwunden.

Die galvanische Erregbarkeit war am 9. März, wo das Kind aus der Behandlung trat, in einzelnen Nerven noch etwas erhöht.

Galvanische Erregbarkeit am 9. März.

		L.		R.	
N. ulnaris	KSZ	0,55	M. A.	0,8	M. A.
„ median.	„	0,4	„ „	0,75	„ „
„ radialis	„	1,0	„ „	1,3	„ „
„ peroneus	„	1,8	„ „	2,0	„ „

29. Gertrude K., $1^1/_4$ Jahr altes Mädchen.

In ambulator. Behandlung getreten am 16. Februar 1891.

Nur 2 Monate gestillt, litt viel an Diarrhöen, die seit einigen Tagen sich wieder eingestellt haben. *Beugecontractur der Extremitäten seit gestern, mit Remissionen.*

Digitized by Google
Original from UNIVERSITY OF CALIFORNIA
Generated on 2019-07-10 15:54 GMT / http://hdl.handle.net/2027/uc1.b3743155
Public Domain in the United States, Google-digitized / http://www.hathitrust.org/access_use#pd-us-google

Die oberen Extremitäten adducirt, im Ellbogen gebeugt, die Finger zeigen jene Form der Tetaniestellung, wo der Daumen in die Hohlhand eingeschlagen ist, die übrigen Finger im Metacarpophalangealgelenk gebeugt, in den Phalangealgelenken gestreckt, dabei jedoch etwas gespreizt sind. Die Füsse in Equinusstellung, die Zehen plantarwärts gebeugt, Hand- und Fussrücken angeschwollen.

Facialisphänomen, Steigerung der mechan. Erregbarkeit der N. ulnares, peronei und einzelner Muskeln (besonders Strecker des Unterschenkels). *Trousseau* nach $^1/_2$ Minute. Das Kind exquisit rachitisch, im Uebrigen gut genährt. Diarrhöen.

17. Februar. Contracturen geschwunden, mechanische Erregbarkeit der Nerven geringer, jene der Muskeln nicht gesteigert, Facialisphänomen noch deutlich, Trousseau nach 1 Minute.

18. Februar. Sämmtliche Erscheinungen noch mehr rückgängig, jedoch Trousseau nach $^1/_2$ Minute. Facialisphänomen deutlich.

19. Februar. Status idem.

21. Februar. Vollständiges Wohlbefinden, Diarrhöen aufgehört, schwaches Facialisphänomen. Trousseau nach 2 Minuten schwach. Spontane Contracturen die ganze Zeit über nicht mehr aufgetreten.

Die elektrische Erregbarkeit konnte aus äusseren Gründen nicht geprüft werden.

30. Anna Go., 13 Monate altes Mädchen.

In ambul. Behandlung gekommen am 17. Februar 1891.

Das Kind bekam heute *einen Stickanfall*, zur Zeit besteht Contractur der Extremitäten, und zwar *typische Tetaniestellung der Hände und Finger, ferner des rechten Fusses* (Equinusstellung, Zehen plantarwärts gebeugt), der linke Fuss ist nur wenig afficirt. Es besteht auch nur rechts *Anschwellung des Fussrückens. Die mechanische Erregbarkeit der Extremitätennerven, sowie des Facialis und der meisten Muskeln sehr gesteigert, Trousseau* nach 50 Sekunden.

Galvanische Erregbarkeit.

		L.			R.		
N. ulnaris	KSZ	0,9	M.	A.	0,7	M.	A.
„ median.	„	0.8	„	„	0,6	„	„
„ radialis	„	0,75	„	„	0,75	„	„
„ peroneus	„	1,3	„	„	1,2	„	„

Das Kind ist schwächlich, zeigt Rachitis mittleren Grades, es besteht keine Diarrhöe, dagegen Obstipation. Clysma.

18. Februar. Die *Contracturen geschwunden,* kein Trousseau, die mechanische Erregbarkeit der Nerven weniger gesteigert.

Digitized by Google
Original from UNIVERSITY OF CALIFORNIA
Generated on 2019-07-10 15:54 GMT / http://hdl.handle.net/2027/uc1.b3743155
Public Domain in the United States, Google-digitized / http://www.hathitrust.org/access_use#pd-us-google

Galvanische Erregbarkeit.

		L.	R.
N. ulnaris	KSZ	1,0 M. A.	1,1 M. A.
„ median.	„	0,9 „ „	0,8 „ „
„ radialis	„	1,5 „ „	1,2 „ „
„ peroneus	„	1,6 „ „	1,7 „ „

19. Februar. Die *Contracturen der Extremitäten seit heute Mittags neuerdings aufgetreten.* Seit gestern Diarrhöen. Mechanische Erregbarkeit der Nerven incl. Facialis sehr gesteigert.

Galvanische Erregbarkeit.

		L.	R.
N. ulnaris	KSZ	0,45 M. A.	0,40 M. A.
„ median.	„	0,50 „ „	0,45 „ „
„ radialis	„	0,70 „ „	0,60 „ „

Das Kind blieb dann aus bis zum 13. März, wo es wieder im Ambulatorium erschien und die Mutter berichtet, dass es seither wohl geblieben, die Krämpfe nicht wieder aufgetreten seien. Nun besteht wieder Diarrhöe und leichte Bronchitis. Das Facialisphänomen ist vorhanden, ebenso Steigerung der mechanischen Erregbarkeit der Nerven an den Extremitäten. Trousseau nach 1 Minute nicht auslösbar.

Am 14. März: Seit früh wieder *typische Tetanie, tonischer Krampf an Händen und Füssen. Trousseau nach 30 Sekunden auslösbar, Facialisphänomen sehr lebhaft, ebenso die mechanische Erregbarkeit der Extremitätennerven und die direkte Muskelerregbarkeit sehr gesteigert.*

Prüfung der galvanischen Erregbarkeit.

		L.	R.
N. ulnaris	KSZ	0,15 M. A.	0,25 M. A.
„ median.	„	0,35 „ „	0,30 „ „
„ radialis	„	0,55 „ „	0,50 „ „

Am 16. März schwanden die Krämpfe zugleich mit den Diarrhöen.

31. Mathilde Sch., 1 J. 6 W. altes Mädchen.

In ambulat. Behandlung gekommen am 10. März 1891.

Schon seit $^1/_2$ Jahr an häufigen Anfällen von *Glottiskrampf* leidend, von Zeit zu Zeit kommen auch *allgemeine Convulsionen* zur Beobachtung. Seit 14 Tagen träger Stuhlgang. Das Kind zeigt alle Erscheinungen *florider Rachitis*, es besteht leichte Bronchitis. *Facialisphänomen*, beträchtliche *Steigerung der mechanischen Erregbarkeit der Nerven und vieler Muskeln* (besonders Pectoralis, Cucullaris, Deltoideus), *Trousseau* nach 50 Sekunden.

Galvanische Erregbarkeit.

		L.	R.
N. ulnaris	KSZ	0,2 M. A.	0,2 M. A.
„ median..	„	0 25 „ „	0,3 „ „

Der Stuhlgang wird durch Clysmen geregelt, bis zum 14. März Nachlass der Glottiskrämpfe, die übrigen Symptome bestehen noch fort, doch ist Trousseau seit dem 12. März nicht mehr nachweisbar.

Digitized by Google
Original from UNIVERSITY OF CALIFORNIA
Generated on 2019-07-10 15:55 GMT / http://hdl.handle.net/2027/uc1.b3743155
Public Domain in the United States, Google-digitized / http://www.hathitrust.org/access_use#pd-us-google

32. Jaroslav J., 10 Monate alt.

In ambulat. Behandlung gekommen am 21. März 1891.

Seit gestern *tonischer Krampf* an den Extremitäten in typischer Form; Oedem an Hand- und Fussrücken. Zeitweilig *Glottiskrampf*, Diarrhöen, an welchen das Kind auch vorher schon gelitten. Rachitis mittleren Grades, auch Craniotabes.

Facialisphänomen nachweisbar, jedoch nicht sehr deutlich, die mechan. Erregbarkeit der Nerven nur hie und da erhöht, am meisten noch im Medianus und Radialis.

Die Krämpfe dauerten mit zeitweiligen Remissionen bis zum 27. März, also 7 Tage. Das *Trousseau'sche Phänomen* war nur zeitweilig auslösbar.

Die Diarhöen liessen am 25. nach und das Kind zeigte von da ab ziemliches Wohlbefinden.

Die galvanische Erregbarkeit der Nerven war deutlich erhöht.

Galvanische Untersuchung.

Am 22. März.

		L.			R.		
N. ulnaris	KSZ	0,5	M.	A.	0,7	M.	A.
„ median.	„	0,45	„	„	0,8	„	„
„ radialis	„	0,5	„	„			

Am 26. März.

N. ulnaris	KSZ	0,4	M.	A.	0,5	M.	A.
„ median.	„	0,45	„	„	0,4	„	„
„ radialis	„	0,5	„	„			

33. Wenzel K., 2 Jahre alt.

In ambulat. Behandlung getreten am 5. April 1891.

Der im ganzen gut genährte Knabe ist ein Bruder der sub No. 21 angeführten Johanna K., welche mit wiederholt recidivirender Tetanie sowohl im Vorjahre als im März l. J. hier in Behandlung gestanden war und auch gegenwärtig wieder Symptome der Tetanie zeigt. Seit einigen Wochen Anfälle von *Glottiskrampf*, erst in letzter Zeit waren dieselben zeitweilig von *Contracturen der Extremitäten* begleitet, die indess nur wenige Minuten anhielten. Ausser leichter Verdickung an den Knorpel-Knochengrenzen der Rippen keine Zeichen von Rachitis, angeblich auch keine Dyspepsie, Stuhl normal. *Sehr prägnantes Facialisphänomen, die mechan. Erregbarkeit der Nerven an den Extremitäten sichtlich erhöht, Trousseau nach 25 Sekunden sehr deutlich auslösbar.*

Die noch restirenden 13 Fälle kamen sämmtlich im April und Mai 1891 zur Beobachtung, zu einer Zeit, wo der vorliegende Aufsatz schon niedergeschrieben war und nachdem ich den wesentlichen Inhalt derselben in der Sitzung des Vereins deutscher Aerzte vom 17. April l. J. mitgetheilt hatte. Auf eine Wieder-

Digitized by Google
Original from UNIVERSITY OF CALIFORNIA
Generated on 2019-07-10 15:55 GMT / http://hdl.handle.net/2027/uc1.b3743155
Public Domain in the United States, Google-digitized / http://www.hathitrust.org/access_use#pd-us-google

gabe der diese 13 Fälle betreffenden Krankengeschichten kann ich wohl verzichten, da sie den vorstehend geschilderten durchaus ähnlich sind. Ich habe sie jedoch insofern verwerthet, als die verschiedenen Daten, betreffend das Alter und Geschlecht, die Häufigkeit der einzelnen pathognomonischen Zeichen sowie der wichtigsten Complicationen und ätiologischen Momente nachträglich noch, entsprechend der vermehrten Zahl der Beobachtungen, ergänzt wurden.

In 13 von den 33 Fällen, welche in den vorstehenden Krankengeschichten geschildert wurden, hat das Verhalten der galvanischen Erregbarkeit der motorischen Nerven mehr minder eingehende Berücksichtigung gefunden, mit der schon früher erwähnten und motivirten Einschränkung, dass stets nur die KSZ geprüft wurde.

Wenn nun der Beweis erbracht werden soll, dass bei der Tetanie der Kinder in der That eine Steigerung der galvanischen Erregbarkeit der Nerven vorkommt, wie sie ja bei der Tetanie Erwachsener mit grosser Constanz beobachtet wird, so kann dieser Beweis in zweifacher Weise geliefert werden; einmal im Vergleich mit Normalwerthen, zweitens dadurch, dass bei wiederholten Untersuchungen desselben Kindes nach Ablauf der Krankheit eine geringere Erregbarkeit konstatirt wird als auf der Höhe des Krankheitsprocesses.

Wie schon früher erwähnt, fehlt es bisher an ausreichenden Normaltabellen für Kinder verschiedener Altersstufen. Ich war wohl nicht in der Lage, solche Normaltabellen auf Grund eines grösseren Materials anzulegen, doch habe ich aus der Untersuchung mehrerer, bezüglich des Nervensystems als normal erscheinender Kinder den Eindruck gewonnen, dass bei Anwendung derselben differenten Elektrode Werthe erhalten werden, die von den Mittelwerthen nicht wesentlich abweichen, welche *v. Frankl-Hochwart* bei gesunden Erwachsenen festgestellt hat. Da ich mich bei meinen Untersuchungen einer Elektrode von demselben Durchmesser bediente, wie *v. Frankl-Hochwart*, so erscheinen die von mir an den einzelnen Nerven Tetaniekranker Kinder gefundenen Werthe immerhin vergleichbar mit den Mittelwerthen, wie sie der genannte Forscher in seinen Tabellen aufgezeichnet hat.

Nach *v. Frankl-Hochwart* gestalten sich die Erregungsverhältnisse der motorischen Nerven bei gesunden Erwachsenen folgendermaassen:

Digitized by Google
Original from UNIVERSITY OF CALIFORNIA
Generated on 2019-07-10 15:55 GMT / http://hdl.handle.net/2027/uc1.b3743155
Public Domain in the United States, Google-digitized / http://www.hathitrust.org/access_use#pd-us-google

	Oberes Extrem.	Mittelwerth.
N. ulnaris	KSZ = 0,8	0,9—3,3
„ medianus . . .	„ = 0,8	0,9—3,2
„ radialis	„ = 1,2	2,0—5,0
„ peroneus	„ = —	1,0—2,0
„ facialis	„ = 0,6	0,9—3,0

Bei Durchsicht der in den voranstehenden Krankengeschichten niedergelegten Ergebnisse der galvan. Untersuchung lehrt der Vergleich mit obigen Normalwerthen, dass in allen Fällen zu einer gewissen Zeit, häufig auf der Höhe der Krankheit, mitunter erst nach dem Aufhören der Krämpfe, die untersuchten Nerven bei weit geringerer Stromstärke mit KSZ reagirten, als dem Mittel, ja in der Mehrzahl der Fälle selbst dem oberen Extrem der Normalwerthe entsprechen würde.

Dieser Vergleich spricht demnach für eine beträchtliche Erhöhung der galvanischen Erregbarkeit der Nerven bei den an Tetanie erkrankten Kindern.

Aber auch nach der zweiten Methode ergiebt sich diese Erhöhung der galvanischen Erregbarkeit, denn in allen Fällen, wo die wiederholte Prüfung derselben lange genug, d. h. bis zum Nachlass oder Aufhören der anderen Krankheitssymptome fortgesetzt werden konnte, war schliesslich ein mehr minder beträchtliches Absinken der Erregbarkeit bemerkbar. Es ergaben sich hierbei zumeist so weitgehende Differenzen, dass dieselben nicht aus den innerhalb gewisser Grenzen auch bei Gesunden vorhandenen normalen Schwankungen der Erregbarkeit erklärt werden können, wenn man die Regelmässigkeit solcher Befunde und die Zahl der untersuchten Kinder berücksichtigt.

Was die faradische Erregbarkeit der Nerven betrifft, so ist sie wohl auch ab und zu geprüft worden, aber im Ganzen zu selten, um daraus weitergehende Schlüsse zu ziehen. Da indess bezüglich der Constanz gesteigerter faradischer Erregbarkeit der Nerven bei Tetanie der Erwachsenen die Meinungen noch auseinandergehen, so habe ich diesem Punkte bei der Kindertetanie weniger Aufmerksamkeit geschenkt; mir erschien zunächst die Beantwortung der Frage, ob bei Tetanie der Kinder die Erhöhung der galvanischen Erregbarkeit der Nerven als ein ebenso konstantes Symptom anzusehen ist, wie bei Tetanie Erwachsener, als Hauptaufgabe und ich glaube in den vorstehenden Untersuchungen diese Frage in bejahendem Sinne mit genügender Sicherheit erledigt zu haben.

Bezüglich der übrigen Symptome der Tetanie ist schon früher

Digitized by Google
Original from UNIVERSITY OF CALIFORNIA
Generated on 2019-07-10 15:55 GMT / http://hdl.handle.net/2027/uc1.b3743155
Public Domain in the United States, Google-digitized / http://www.hathitrust.org/access_use#pd-us-google

ausgeführt worden, dass sie bei kleinen und grösseren Kindern ebenso nachweisbar sind wie bei der typischen Tetanie Erwachsener, und dürften die vorgelegten Krankengeschichten die dabei vorhandenen Verhältnisse hinreichend illustriren. Die zuweilen vorhandene, meist nicht beträchtliche Temperatursteigerung findet in dem das Leiden so häufig complicirenden Darmcatarrh oder in Bronchitiden eine ausreichende Erklärung. Im Harne wurden keinerlei abnorme Bestandtheile nachgewiesen.

Auf Grund der zahlreichen Beobachtungen von *Escherich* und mir dürfte es keinem Zweifel unterliegen, dass bei Kindern im 1. bis 3. Lebensjahre (am häufigsten jedoch in den beiden ersten Lebensjahren) ein Symptomenkomplex gar nicht selten vorkommt, der sich mit den Symptomen der Tetanie Erwachsener vollkommen deckt, wobei nur der Unterschied waltet, dass einzelne Symptome bei Kindern mehr hervortreten, wie das Uebergreifen des Krampfes auf die Kehlkopfmuskulatur, während andere Symptome unter Umständen seltener werden, wie es *Escherich's* Beobachtungen bezüglich des Krampfes an den Muskeln der Extremitäten lehren.

Es erscheint mir hiernach die Auffassung dieses Zustandes als Tetanie sowohl bei Säuglingen als bei älteren Kindern durchaus gerechtfertigt.

Das Wesen des diesem Symptomenkomplex zu Grunde liegenden Krankheitsprocesses ist bisher weder bei Erwachsenen noch bei Kindern genügend klargelegt.

Wenn wir die verschiedenen ätiologischen Momente überblicken, welche für die Entstehung der Tetanie angeführt worden sind, so handelt es sich höchst wahrscheinlich in der Mehrzahl der Fälle um eine Intoxication oder eine Infection des Organismus. Diese ätiologischen Momente dürften auch für die uns beschäftigende Form von Tetanie im Kindesalter zunächst in Betracht kommen.

Die von *Escherich* beobachteten Fälle zeigten durchwegs einen acuten Charakter, betrafen vorher gesunde, gut genährte Kinder. Unter meinen Fällen finden sich wohl auch mittelmässig oder sogar gut genährte Kinder, aber die Mehrzahl war doch mehr minder herabgekommen, manche sogar recht elend.

Auch fand ich ab und zu Recidiven, mitunter nach kürzerer, mitunter nach längerer Zeit, selbst nach Monaten. Die Fälle mit häufigeren Recidiven bildeten gleichsam einen Uebergang zur chronischen Form, wie sie ja bei Erwachsenen häufiger vorkommt. Doch scheint im Ganzen die akute Form im Kindesalter die bei weitem vorherrschende zu sein.

Digitized by Google
Original from UNIVERSITY OF CALIFORNIA
Generated on 2019-07-10 15:55 GMT / http://hdl.handle.net/2027/uc1.b3743155
Public Domain in the United States, Google-digitized / http://www.hathitrust.org/access_use#pd-us-google

Die Annahme einer Infection könnte mit Rücksicht auf den kurzen cyklischen Verlauf, das gehäufte Vorkommen zu bestimmter Jahreszeit u. s. w. wohl plausibel erscheinen, ist jedoch bisher durch nichts bewiesen.

Wenn wir mit *Escherich* annehmen, dass die Mehrzahl der Fälle von Glottiskrampf im Kindesalter zur Tetanie gehören resp. der Glottiskrampf als Aeusserung derselben Krankheitsursache anzusehen sei wie die tonischen Krämpfe der Extremitäten, die Steigerung der mechanischen und elektrischen Erregbarkeit der Nerven etc., so wird es sich empfehlen, auch das zu berücksichtigen, was uns über die Aetiologie des Spasmus glottidis bekannt ist.

Da kommen nun dyspeptische Zustände, vielleicht auch Katarrhe der Luftwege, vor *Allem jedoch die Rachitis in Betracht.* Dass bei rachitischen Kindern der Glottiskrampf verhältnismässig häufig vorkommt resp. dass man bei der überwiegenden Mehrzahl von Kindern, die am Glotsiskrampf leiden, Zeichen von Rachitis nachzuweisen vermag, ist eine allgemein bekannte Thatsache.

Für die Beziehung des Glottiskrampfes zur Rachitis spricht schon der Umstand, dass die meisten Fälle von Glottiskrampf in derselben Jahreszeit zur Beobachtung kommen, in welcher die Rachitis besonders florirt, d. i. im Frühjahre. Die auffällige Zunahme der Erkrankungen an Rachitis in den Frühjahrsmonaten wurde von verschiedenen Autoren, so von *Kassowitz*[1]), *R. Fischl*[2]), *Quisling*[3]) u. A. statistisch nachgewiesen. Ich kann diese Thatsache auf Grund der hiesigen Spitalsprotokolle ebenfalls bestätigen. Eine über meine Veranlassung von dem Assistenten der Klinik Herrn *Dr. Sobotka* angefertigte Curve der Rachitisbewegung zeigt, dass die in dem verflossenen Decennium 1881—1890 verzeichneten 5544 Fälle von Rachitis sich auf die einzelnen Jahresabschnitte folgendermaassen vertheilen.

Die Curve zeigt eine im Januar beginnende Erhebung, steigt dann im Februar, März und April jäh an, um im Mai die höchste Spitze zu erreichen; von da rascher Abfall bis zum September, dem alsdann ein geringer Anstieg im November folgt. In demselben Zeitraum 1881—90 sind 329 Fälle von Glottiskrampf notirt. Die zum Vergleich hergestellte Curve der letzteren Krankheit zeigt einen auffälligen Parallelismus mit der Rachitiscurve, nur wird

---

[1]) Beitr. zur Kinderheilk. Wien 1890, p. 114.
[2]) Prager med. Wochenschr. 1888. N. 4.
[3]) Archiv f. Kinderheilk. IX. Bd. 1888, p. 53.

Digitized by Google
Original from UNIVERSITY OF CALIFORNIA
Generated on 2019-07-10 15:55 GMT / http://hdl.handle.net/2027/uc1.b3743155
Public Domain in the United States, Google-digitized / http://www.hathitrust.org/access_use#pd-us-google

hier der Höhepunkt schon im April erreicht; der Anstieg beginnt im December und setzt sich in den folgenden Monaten ununterbrochen bis zum April fort.

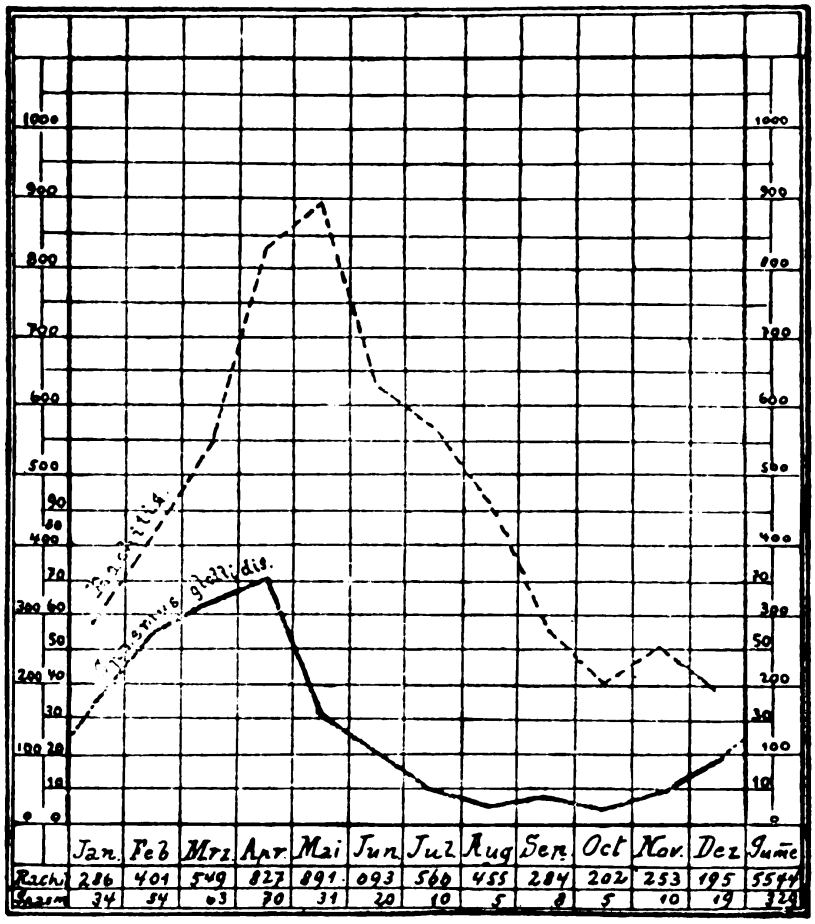

Wir sehen also, dass zu derselben Jahreszeit, wo die Rachitis in grosser Häufigkeit zur Beobachtung gelangt, auch der Glottiskrampf und die Tetanie ihre grösste Frequenz erreichen. Diese Thatsache macht es immerhin wahrscheinlich, dass die Rachitis zur Tetanie und zum Glottiskrampf in einer gewissen Beziehung stehen dürfte. Diese Beziehung ist auch von den meisten Autoren, die über Tetanie im Kindesalter geschrieben haben, erwähnt worden. Unter meinen 46 Tetaniefällen boten nicht weniger als 41 deutliche Zeichen der Rachitis dar.

Da jedoch sowohl die Tetanie als der Glottiskrampf auch bei Kindern vorkommt, bei denen sich Zeichen von Rachitis am Skelett nicht vorfinden, so kann es fraglich erscheinen, ob die Rachitis als solche dabei eine Rolle spielt oder ob nicht vielmehr dieselben

Digitized by Google
Original from UNIVERSITY OF CALIFORNIA
Generated on 2019-07-10 15:55 GMT / http://hdl.handle.net/2027/uc1.b3743155
Public Domain in the United States, Google-digitized / http://www.hathitrust.org/access_use#pd-us-google

Schädlichkeiten, welche zur Entstehung der Rachitis beitragen, auch für die Tetanie und den Laryngospasmus von ätiologischer Bedeutung sind.

Die neueren Anschauungen über das Wesen und die Entstehung der Rachitis lassen da allerlei Erklärungen zu.

Nach *Pommer*[1]) besteht bei der Rachitis das Grundleiden in Störungen des centralen Nervensystems, durch welche, wie *Pommer* hypothesisch aufstellt, die Spaltungs- und Oxydationsvorgänge im Organismus eine Hemmung erfahren dürften. Das gehäufte Auftreten der Rachitis in den Frühjahrsmonaten wird jedoch durch die Ausführungen von *Pommer* weniger verständlich als durch die von verschiedenen Autoren, neuerdings auch von *Kassowitz*[2]) vertretene Meinung, wonach die enorme Steigerung der Rachitisfrequenz zu der genannten Jahreszeit darin ihre Erklärung findet, dass die Kinder, insbesondere jene der ärmeren Volksschichten, den Winter über in schlecht ventilirten, dicht bewohnten Räumen sich aufhalten, dass also verdorbene Luft das schädliche Agens sei. Unter dem Einflusse dieser Noxe, sowie auch anderer den Organismus treffender Schädlichkeiten kommt es nach *Kassowitz* zur Bildung krankhafter, im Blute circulirender Stoffe, die einen bis zur entzündlichen Affektion gesteigerten hyperämischen Zustand an den Wachsthumsstellen der Knochen einleiten. Man kann sich nun ganz wohl vorstellen, dass dieselben Schädlichkeiten und insbesondere die verdorbene Winterzimmerluft auch für die Entstehung der Tetanie und des ihr zugehörigen Glottiskrampfes von Bedeutung sei.

Handelt es sich doch aller Wahrscheinlichkeit nach bei der Tetanie um das Auftreten toxisch wirkender Stoffe in den Gewebssäften, welche dann einen deletären Einfluss auf das Centralnervensystem üben.

Für manche Formen der Tetanie ist ein solcher Vorgang ziemlich sichergestellt, so die Anhäufung von Mucin bei Tetanie nach Kropfexstirpation, die Resorption von toxisch wirkenden Substanzen aus dem Intestinaltractus bei anderen Formen von Tetanie u. s. w.

Es würde sich sonach um einen krankhaften Chemismus der Gewebssäfte handeln, der theils durch verschiedene pathologische Vorgänge im Organismus selbst hervorgerufen würde, theils durch von aussen eingedrungene schädliche Stoffe. Man könnte sich auch

---

[1]) Untersuchungen über Osteomalacie und Rachitis. Leipzig 1885.

[2]) l. c.

Digitized by Google
Original from UNIVERSITY OF CALIFORNIA
Generated on 2019-07-10 15:55 GMT / http://hdl.handle.net/2027/uc1.b3743155
Public Domain in the United States, Google-digitized / http://www.hathitrust.org/access_use#pd-us-google

vorstellen, dass unter Umständen eine Infection im Spiele wäre, wobei dann Toxine als Stoffwechselprodukte von Mikroorganismen die Stelle der schädlich wirkenden Stoffe übernommen hätten.

Für die Tetanie im Kindesalter scheinen mir indes zwingende Gründe zur Annahme einer Infection bis jetzt nicht vorzuliegen.

Wenn ich die Erfahrungen der meisten Autoren und meine eigenen berücksichtige, so kann ich nicht umhin, auch den etwaigen Einfluss dyspeptischer Störungen auf die Tetanie bei Kindern in Erwägung zu ziehen. Ein solcher Einfluss wird ziemlich übereinstimmend angenommen, nur *Escherich's* Beobachtungen bilden diesbezüglich eine Ausnahme. Die dyspeptischen Zustände, insbesondere der Darmcatarrh, könnte hier in demselben Sinne wirken wie die Schädlichkeiten der Winterzimmerluft.

Bei dem vollständigen Dunkel, welches über den in Rede stehenden Vorgängen noch waltet, kann wohl diesbezüglich eine bestimmte Entscheidung nicht getroffen werden. Die ätiologische Bedeutung gastrointestinaler Störungen für die Tetanie der Kinder könnte auch durch den Umstand einigermaassen fraglich erscheinen, dass im Hochsommer, wo die dyspeptischen Störungen und Diarrhöen der Kinder ihre grösste Frequenz aufweisen, gerade die Tetanie in der Regel zurücktritt und nur ganz vereinzelt zur Beobachtung gelangt. Eine Ausnahme bilden die Beobachtungen von *Baginsky*. Es ist jedoch denkbar, dass intestinale Störungen dabei insofern eine Rolle spielen, als sie vorwaltend bei rachitischen Kindern die Entwickelung der Tetanie herbeiführen oder doch begünstigen, während sie bei Kindern, die nicht rachitisch oder anderweitig disponirt sind, diesen Effekt nicht haben.

Was das Wesen der Tetanie betrifft, so kann man wohl nur so viel sagen, dass die bisherigen Forschungsergebnisse dazu drängen, dieselbe als eine Erkrankung des gesammten Nervensystems aufzufassen, wie dies neuestens von *Kahler*[1]) ausgesprochen worden ist.

v. Frankl-Hochwart hat in der oben erwähnten Arbeit die bisher bekannt gewordenen anatomischen Befunde zusammengestellt. Während die Untersuchung des Gehirns bisher überhaupt nichts Verwerthbares ergeben hat, begegnet man bezüglich des Rückenmarkes sowohl negativen als auch positiven Befunden, welche letztere indes vielfach angezweifelt wurden. Sowohl *v. Frankl-Hochwart*, als auch früher schon *Hoffmann* haben darauf hingewiesen, dass

---

[1]) *Kahler*, Sitzungsbericht der k. k. Gesellschaft der Aerzte in Wien. Wiener klin. Wochenschrift 1890. No. 43. Discussion.

Digitized by Google
Original from UNIVERSITY OF CALIFORNIA
Generated on 2019-07-10 15:55 GMT / http://hdl.handle.net/2027/uc1.b3743155
Public Domain in the United States, Google-digitized / http://www.hathitrust.org/access_use#pd-us-google

Veränderungen am Rückenmarke möglicherweise sich finden könnten bei jenen Fällen von Tetanie, die Jahre lang bestehen. Bei der im Allgemeinen nur kurze Zeit währenden Tetanie im Kindesalter sind positive Befunde weniger zu erwarten.

Auch in dem einen von Herrn Prof. *Chiari* näher untersuchten Falle, betreffend ein 11 Monate altes Kind, dessen Krankengeschichte sub No. 2 mitgetheilt worden ist, wurden pathologische Veränderungen am Centralnervensystem und insbesondere am Rückenmark vermisst.

Bei der Tetanie im Kindesalter mit ihrem vorwiegend akuten Verlauf lässt das klinische Verhalten, das rasche Eintreten und Schwinden der Krankheitssymptome, der doch — abgesehen von dem Grundleiden — zumeist beobachtete Ausgang in vollständige Genesung eine tiefere Läsion des Centralnervensystems nicht wohl erwarten.

Vielmehr erscheint es annehmbar, dass die bei der Kindertetanie aller Wahrscheinlichkeit nach in Wirksamkeit kommenden toxischen Substanzen eine in der Regel nur vorübergehende Funktionsstörung des Nervensystems zur Folge haben.

Generated on 2019-07-10 15:55 GMT / http://hdl.handle.net/2027/uc1.b3743155
Public Domain in the United States, Google-digitized / http://www.hathitrust.org/access_use#pd-us-google
Digitized by Google
Original from UNIVERSITY OF CALIFORNIA

ÜBER SOGENANNTE FLUGHAUTBILDUNG BEIM MENSCHEN.

Aus Prof. *Chiari's* pathol. anat. Institute an der deutschen Universität in Prag.

Von

DR. KARL BASCH.

(Hierzu Tafel IX.)

In der Vereinssitzung der deutschen Aerzte in Prag am 4. Juli 1890 hatte ich Gelegenheit, ein vier Tage altes Kind vorzustellen, das neben einer Reihe anderer Missbildungen eine sonannte Flughaut zwischen den Ober- und Unterschenkeln aufwies.

Das Kind erreichte ein Alter von 5 Wochen. Es war lebensschwach geboren und litt, abgesehen von den Nachtheilen künstlicher Ernährung, unter der bei Wolfsrachenbildung erhöhten Neigung zu Verdauungsstörungen. Dem Darmkatarrh gesellte sich im terminalen Stadium eine lobuläre Pneumonie mit asphyctischen Anfällen zu, denen das Kind erlag. Es gelang mir die Section dieses Falles zu erwirken und später eine anatomische Untersuchung der Flughautbildung vorzunehmen, von welcher bisher keine Section vorlag. Durch das liebenswürdige Entgegenkommen des Herrn Prof. *Chiari* war es mir möglich, auch noch zwei weitere Fälle von Flughautbildung an Präparaten seines Museums zu studiren und will ich über das Ergebniss im Anschlusse an die Beschreibung des demonstrirten Falles, der mir wegen des Mitvorhandenseins anderer interessanter Missbildungen einer eingehenderen Erwähnung werth erscheint, berichten.

Durchstreifen wir zunächst zur Orientirung die einschlägige Literatur der Flughautbildung, so brauchen wir nicht weit zurückzugreifen. Auch ist die Geschichte derselben eine kurze. Die

Digitized by Google
Original from UNIVERSITY OF CALIFORNIA
Generated on 2019-07-10 15:56 GMT / http://hdl.handle.net/2027/uc1.b3743155
Public Domain in the United States, Google-digitized / http://www.hathitrust.org/access_use#pd-us-google

erste Erwähnung findet sich im Jahre 1883 in einem kurzen Aufsatze von *Kobylinski*[1]). Bei einem 20jährigen Patienten, der wegen eines käsigen Herdes in der Lunge die Klinik *Vogel's* aufsuchte, fand sich auf beiden Seiten des Halses zwischen dem Proc. mastoideus und dem Acromion eine flughautähnliche Hautfalte, welche hinter den Ohren hervortretend zur Schulter herabstieg; sie hatte eine Breite von 5 bis 20 mm, grenzte die vordere Fläche des Halses von der hinteren scharf ab, verflachte und vergrösserte die Fossae supraclaviculares und ging in die Haut der Brust und des Rückens über. Die Beweglichkeit des Halses und Kopfes war vollkommen frei. Das Verhalten der Muskulatur des Halses ist nicht genauer erhoben, der Musc. cucullaris, der seine Insertion weiter gegen den Warzenfortsatz genommen haben soll, war in der betreffenden Hautfalte nicht vorfindlich. — Im Nachhange bittet *Kobylinski* um Bekanntgabe etwaiger ähnlicher Beobachtungen oder literarischer Notizen, da es ihm nicht gelang, auch nur Andeutungen derartiger Vorkommnisse am Menschen aufzufinden. Er ist geneigt, die räthselhafte Missbildung als einen Fall von Atavismus aufzufassen, indem der Chimpanse etwas diesem Entsprechendes aufweisen soll. Die Aufforderung *Kobylinski's* hat keinen Wiederhall gefunden; es scheint sogar die Mitteilung dieses Falles in Vergessenheit gerathen zu sein, denn erst im Jahre 1888 berichtete *Jul. Wolff* wieder über einen Fall von Flughautbildung[2]), welchen er als Unicum hinstellte. *Wolff* demonstrirte seiner Zeit auf dem Chirurgencongress ein 10jähriges Mädchen, bei welchem zwischen Ober- und Unterschenkel der linken Seite ein merkwürdiges Gebilde ausgebreitet war, das er als Flughaut bezeichnete, während die rechte untere Extremität mit Ausnahme hochgradiger Klumpfussbildung nichts Abnormes zeigte. Ueber die Aetiologie dieser Missbildung spricht sich *Wolff* nicht näher aus. Er veröffentlicht eine Zusammenstellung der Literatur der Flughäute bei Thieren. welche er bei Herrn Prof. *E. H. Schulze* und Herrn Dr. *Sklarek* eingeholt und neigt auf Grund dieser Darstellung zu der Anschauung hin, dass das in Rede stehende Gebilde bei dem 10j. Mädchen eine gewisse Analogie darbiete mit den Flughäuten der Thiere, und dass demselben die Flughaut der Vögel am nächsten

---

[1]) *O. Kobylinski:* Ueber eine flughautähnliche Ausbreitung am Halse. Archiv f. Anthropologie, XIV. Bd.

[2]) *Jul. Wolff:* Ueber einen Fall von angeb. Flughautbildung (Archiv für klinische Chirurgie, Langenbeck), Bd. 38.

Digitized by Google
Original from UNIVERSITY OF CALIFORNIA
Generated on 2019-07-10 15:55 GMT / http://hdl.handle.net/2027/uc1.b3743155
Public Domain in the United States, Google-digitized / http://www.hathitrust.org/access_use#pd-us-google

komme. Die Veröffentlichung des *Wolff*'schen Falles hat weitere Publikationen angeregt und berichteten im Laufe des Jahres 1890 *Bruns* und *Kredel* über einen Fall von Flughautbildung zwischen dem Thorax und dem linken Oberarm und angeborenem Defect des M. pectoralis major et minor bei einem 12jährigen Knaben[1]), ferner *J. Benario* über einen ähnlichen Fall auf der rechten Thoraxseite bei einem 20jährigen Bildhauer ebenfalls mit Defect der Brustmuskeln dieser Seite[2]). Endlich begegnete ich einer kurzen Anzeige in der letzten Nummer der Berl. klinischen Wochenschrift vom Jahre 1890, wonach *Peiper* in Greifswald in der dortigen Aerzteversammlung ebenfalls einen Fall von Flughautbildung in der Achselhöhle vorgestellt hat.

Unter den bislang beschriebenen Fällen betrifft also die Missbildung einmal die Gegend des Halses, einmal die Gegend des Kniegelenks, zweimal die Gegend der Achselhöhle; dreimal wurden hiervon männliche Individuen, einmal ein weibliches betroffen, die Missbildung fand sich einmal beiderseitig vor, zweimal gehörte sie der linken Körperhälfte, einmal der rechten an. (Der Fall von *Peiper* ist hier noch nicht einbezogen.) Der nun zu beschreibende Fall, welchen ich wegen des Vorkommens anderweitiger interessanter Missbildungen eingehender wiedergeben will, lehnt sich am nächsten dem von *Wolff* publicirten Falle an und bietet die beregte Difformität an beiden Füssen dar.

Ich lasse die Schilderung der äusseren Verhältnisse in der Form folgen, wie sie in den ersten Lebenstagen des Kindes aufgenommen wurde.

Es handelte sich um das erstgeborene Kind einer 22jährigen, kräftigen, wohlgebauten Mutter und eines ebensolchen 28jährigen Vaters. Auch in der Familie der Eltern des Kindes kamen keine Missbildungen vor. Lues, Neigung zu Potus wurde von dem Vater des Kindes nicht zugestanden. Ueber Schwangerschaft und Geburt waren nur karge Aufschlüsse zu erhalten. Die Schwangerschaft verlief bei der Mutter ohne besondere Störung, erreichte aber nicht ihr natürliches Ende, ohne dass hierfür eine veranlassende Ursache zu ermitteln war. Die Mutter schätzte das foetale Alter des Kindes etwa auf 7 Kalendermonate, während es

---

[1]) Ueber einen Fall von angeb. Defect mehrerer Brustmuskeln mit Flughautbildung von Dr. *L. Bruns* und Dr. *L. Kredel*. Fortschritte d. Medicin, Bd. 8, No. I.

[2]) Ueber einen Fall von angeb. Mangel des Pect. maj. und minor mit Flughaut- und Schwimmhautbildung von *J. Benario*. Berl. kl. Wochenschrift 1890. No. 10.

Digitized by Google
Original from UNIVERSITY OF CALIFORNIA
Generated on 2019-07-10 15:55 GMT / http://hdl.handle.net/2027/uc1.b3743155
Public Domain in the United States, Google-digitized / http://www.hathitrust.org/access_use#pd-us-google

nach der gesammten Entwicklung des Kindes wahrscheinlicher war, dass dasselbe in eine ältere Periode des embryonalen Lebens zu versetzen war, etwa in den 9. oder Anfang des 10. Lunarmonates. Die die Geburt leitende Hebamme konnte keine auffällige Verminderung des Fruchtwassers eruiren.

Die Geburt ging spontan in 1. Hinterhauptslage vor sich im Zeitraume von etwa 7 Stunden vom ersten Wehenbeginn bis zur Ausstossung der Frucht. Die Nabelschnur war 3mal um den Hals des Kindes gewickelt, dasselbe kam asphyctisch zur Welt, konnte aber von der anwesenden Hebamme leicht wiederbelebt werden.

Die Placenta zeigte die gewöhnliche runde Form, hatte einen Durchmesser von 13 cm, eine Dicke von $2^1/_2$ cm, Amnion und Chorion zeigten keine gröberen Abnormitäten. Die placentaren Gefässe inserirten marginal.

Das Kind hatte eine Körperlänge von 43 cm bei flectirten Knieen, einen Kopfumfang von $31^1/_2$ cm, ebensoviel Brustumfang, das Gewicht betrug gegen $2^1/_2$ kgm. Der Kopf war normal formirt, die Schädelknochen fest, die grosse Fontanelle von gewöhnlicher Weite. Im Gesichte des Kindes fiel vor allem eine linksseitige Hasenscharte auf, und zwar jenen Grades, welche nicht nur das Lippenroth betrifft und die angrenzende Oberlippe, sondern mit dem Nasenloche derselben Seite zu einem gemeinsamen Spalt zusammenfliesst, wodurch die gleichnamige Nasenhälfte verbreitert und abgeflacht erschien. Die Spaltbildung erstreckte sich auch auf den Alveolarbogen des Oberkiefers, den harten und den weichen Gaumen. Zwischen dem Zwischenkiefer und dem linken seitlichen Oberkieferfortsatz war eine dünne Schleimhautbrücke wagrecht in der Höhe der Nasenöffnung ausgespannt. Im harten und weichen Gaumen bestand ein breiter medialer Defect, ein completer Wolfsrachen, wie dies zumeist nur bei doppelseitigen Hasenscharten vorzukommen pflegt.

Betrachtete man, hierdurch aufmerksam gemacht, den rechten Antheil der Oberlippe genauer, so fand man neben dem Philtrum von der Nasenöffnung zum Lippensaume verlaufend eine seichte, nicht sehr auffällig pigmentirte Rinne, die durch das ganze Gewebe der Oberlippe als derberer Strang durchtastbar war und somit eine rechtsseitige sogenannt intrauterin geheilte Hasenscharte darstellte. *Ahlfeld* beschreibt solche als braun pigmentirte Narben, an die sich eine Einkerbung der Lippe anschliesst; auf dem Querschnitte zeigt sich keine echte Narbe, sondern alle Gewebe der Lippe sind in der scheinbaren Narbe vorhanden, aber in

Digitized by Google
Original from UNIVERSITY OF CALIFORNIA
Generated on 2019-07-10 15:55 GMT / http://hdl.handle.net/2027/uc1.b3743155
Public Domain in the United States, Google-digitized / http://www.hathitrust.org/access_use#pd-us-google

einem höchst atrophischen Zustande. Die intrauterine Heilung ist aufzufassen als eine nicht ganz gelungene, mangelhafte Verschmelzung zwischem dem Os intermaxillare und dem oberen Fortsatze des ersten Kiemenbogens. In unserem Falle zeigte der Schleimhautsaum des Oberkiefers rechts nur eine leichte Einsenkung an der Stelle, wo der Zwischenkiefer mit dem Oberkieferfortsatz zusammenstösst. Der Zwischenkiefer selbst war etwas vorragend, seine alveolare Leiste nach abwärts und einwärts gestürzt, und er in seiner sagittalen Achse nach rechts gedreht. Der freie untere Rand des Vomer stand auffällig hoch. Der Unterkiefer zeigte beiderseits eine rechtwinklige Abknickung, die Schleimhaut des Bodens der Mundhöhle war von kleinhöckriger Beschaffenheit, die Zunge in ihrem vorderen Antheile schlank, mittelst eines kurzen, stark nach vorn inserirenden Zungenbändchens angeheftet, während die Zungenwurzel massiger entwickelt erschien. Die Papillae circumvallatae ragten stärker als normal vor.

Ich möchte hier noch auf eine interessante Varietät aufmerksam machen, von welcher ich in den gebräuchlichen Missbildungs-Atlanten von *Ammon*, *Foerster*, *Ahlfeld* keine Erwägung fand. Allerdings konnte ich mich von dem vergänglichen Character dieser Abweichung überzeugen, und das mag der Grund des bisherigen Uebersehens sein.

Ich fand nämlich in den ersten Lebenstagen von dem freien Rande des Schleimhautüberzuges des harten Gaumes feine, sehnige Fäden zwischen diesem und dem Boden der Mundhöhle ausgespannt, die, in ihrem Aussehen den Chordae tendineae der Herzklappen am besten vergleichbar, auf jeder Seite etwa 6—8 an Zahl, senkrecht wie die Saiten einer Harfe ausgespannt erschienen. Sie inserirten neben dem Innenrande des Alveolarwalls des Unterkiefers, entsprangen mit einer papillenförmigen Anschwellung und waren am Besten zur Anschauung zu bringen, wenn man sie über dem in die Mundhöhle eingeführten Finger anspannte.

Die bisher geschilderten Verhältnisse zeigt Fig. 1 in natürlicher Grösse.

Durch die häufige Demonstration und durch das Aufsperren des Mundes behufs künstlicher Ernährung wurden die sehnigen Fäden gesprengt, nicht zum Schaden des Kindes, das hierauf den Unterkiefer besser abwärts bewegen konnte. Auch die verdickten oberen Enden zogen sich zurück, so dass später nur geringe Andeutungen übrig geblieben waren. Was die Entstehung dieser Fäden betrifft, so glaube ich, dass sie sich ungezwungen auf den

Digitized by Google
Original from UNIVERSITY OF CALIFORNIA
Generated on 2019-07-10 15:55 GMT / http://hdl.handle.net/2027/uc1.b3743155
Public Domain in the United States, Google-digitized / http://www.hathitrust.org/access_use#pd-us-google

Umstand zurückführen lässt, dass, entwicklungsgeschichtlich betrachtet, die Gaumenplatten, welche ursprünglich aus der medialen Fläche jedes Oberkieferfortsatzes hervorgehen, in ihrer weiteren Entwicklung nicht gleich in horizontaler Richtung einander entgegenwachsen, sondern vorerst eine verticale Richtung nach abwärts gegen den Unterkiefer einschlagen, welcher ebenfalls vom ersten Schlundbogen entspringt, wobei die der Schädelbasis sich anschmiegende Zunge zwischen sie tritt. Später, nachdem sich die Zunge zurückgezogen, richten sich die Gaumenplatten wieder auf und verbinden sich untereinander in der horizontalen Ebene, und zwar schliesst sich die Spalte in der Richtung von vorn nach hinten (vide *Beely*, Chir. Erkrankungen des Kindesalters in Gerhardts Handbuch).

Diese sehnigen Fäden dürften sonach aus jenem Entwicklungsstadium hergerührt haben, in welchem die Gaumenplatten senkrecht nach abwärts wuchsen, dort mit dem Unterkiefer eine abnorme Verbindung eingingen, als deren Residuum sie sodann anzusehen wären. Ob etwa noch die Persistenz dieser Fäden den Grund dazu abgegeben hatte, dass es zu einer medialen Vereinigung der Gaumenplatten nicht kommen konnte, während aus der geheilten Hasenscharte die Tendenz zur Ausgleichung der Spaltbildung ersichtlich ist, getraue ich mich nicht zu entscheiden.

Bei der weiteren Untersuchung zeigte es sich, dass der Oesophagus für einen weichen Katheter durchgängig war. Der tastende Finger konnte über dem Larynxeingang nichts Abnormes nachweisen, nur an der hinteren Rachenwand anscheinend etwas seitlich von der Mittellinie in der Höhe des 2. und 3. Halswirbels war ein etwa bohnengrosser, harter Knochenvorsprung vorhanden, dessen bestimmte Deutung aber in vivo nicht möglich war. Von Aussen war nämlich an der Halswirbelsäule nichts Abnormes zu tasten, die Seitenbewegung und Nickbewegung des Kopfes war vollkommen frei. Bei der späteren anatomischen Untersuchung stellte sich diese Vorragung lediglich als ein stärker prominentes Tuberc. anterius atlantis heraus.

Der Daumen der rechten Hand wiederholte im Aeusseren mehr die Gestalt des Zeigefingers; der Metacarpus war auffällig dünn und schlank, die proximale Phalange hatte mit der proximalen des wirklichen Zeigefingers eine abnorme häutige Verbindung eingegangen, ohne dass aber hierdurch die Gegenüberstellbarkeit des Daumens zu den übrigen Fingern gelitten hätte.

Im Bereiche des Genitales zeigte sich folgende Hemmungs-

Digitized by Google
Original from UNIVERSITY OF CALIFORNIA
Generated on 2019-07-10 15:55 GMT / http://hdl.handle.net/2027/uc1.b3743155
Public Domain in the United States, Google-digitized / http://www.hathitrust.org/access_use#pd-us-google

bildung. Es war die Vereinigung beider seitlicher Genitalfalten in der Raphe scroti ausgeblieben, so dass jede Hodensackhälfte getrennt erhalten war; innerhalb derselben war jederseits der Hoden deutlich zu tasten. Der Penis, in seiner Grösse den übrigen Maassen des Kindes entsprechend, zeigte an seiner Spitze einen partiellen Defect des Präputiums mit leichter Verschiebung der Ausmündungsstelle der Urethra nach abwärts, eine Andeutung von Hypospadie, und eine epitheliale Verklebung des Innenblattes der Vorhaut mit der Eichel des Penis.

Die unteren Extremitäten zeigten in fast gleichartiger Weise eine eigenthümliche Umformung, die mit dem von *Jul. Wolff* als Flughaut bezeichneten Zustand übereinstimmte. Die rechte untere Extremität erschien im ausgestreckten Zustande etwas kürzer als die linke, was durch die dort stärkere Flexionscontractur bedingt war. Die beiden Oberschenkel waren abducirt, nach aussen rotirt, in der Hüfte leicht gebeugt. Die Masse des ganzen Oberschenkels war weniger walzenförmig, wie sonst bei Kindern, sondern erschien von vorn nach hinten abgeflacht und verjüngte sich gegen die Kniekehle zu. Zwischen dem Ober- und Unterschenkel war der Länge nach eine Hautduplicatur ausgespannt, die der Kniekehle in Form eines Dreieckes aufgesetzt erschien. Die Basis desselben vom Sitzhöcker zum Fersenhöcker mass links 8 cm, rechts $7\,^1/_2$ cm; die Höhe des Dreieckes betrug rechts $7\,^1/_2$ cm, links 6 cm. Die Maasse von der Spina sup. ant. bis zum Fersenrand waren rechts = 14 cm, links = 16 cm. Längs der Basis der dreieckigen Hautduplicatur tastete man einen straff gespannten Sehnenstrang, der sich aus den Flexoren des Unterschenkels zusammensetzte und mit der ebenfalls angespannten Achillessehne bis zum Calcaneus herabzog. Die Oberschenkelknochen, sowie die das Kniegelenk formirenden Antheile der Tibia und Fibula zeigten keine Verbildung; die Patellae waren beiderseits erhalten und stärker nach aussen gedreht. Das Kniegelenk war rechts bis zu einem Winkel von 100°, links bis ca. 130° streckbar. Die Flexion war beiderseits ad maximum bis zur Berührung der Unterfläche des Oberschenkels mit der des Unterschenkels möglich. Beim schlafenden Kinde wurden die Unterschenkel bei gebeugter Hüfte und gebeugtem Knie einander meist so genähert gehalten, dass die Fusssohlen sich gegenseitig berührten oder kreuzten.

Aehnlich wie in dem bereits mehrfach angezogenen *Wolff*'schen Falle bestand auch hier beiderseitige Klumpfussbildung, Zehendefect, — es waren jederseits nur 4 Zehen vorhanden, — und Anomalie

Digitized by Google
Original from UNIVERSITY OF CALIFORNIA
Generated on 2019-07-10 15:55 GMT / http://hdl.handle.net/2027/uc1.b3743155
Public Domain in the United States, Google-digitized / http://www.hathitrust.org/access_use#pd-us-google

in der Stellung derselben. Am linken Fusse waren die Zehen so angeordnet, dass je 2 nach der medialen Seite und 2 nach der lateralen Seite gerichtet waren. Hierdurch entstand eine geringe mediane Einschnürung, die sich aber auf den Metatarsus nicht fortsetzte. Beiderseits waren je 5 Metatarsalknochen aufzufinden, von welchen der 3. und 4. gemeinschaftlich mit der proximalsten Phalange der 3. Zehe articulirten.

Bei der anatomischen Präparation (vide Fig. 2) und zwar zunächst der höhergradig veränderten rechten Extremität zeigte sich, nachdem von einem medianen Längsschnitt an der Streckseite aus die Haut in ihrem ganzen Umfange abgelöst worden war, folgendes Verhalten der Muskulatur. Während im Gebiete der Extensoren und Adductoren, was Anordnung und Entwicklung der Muskulatur betrifft, nichts Abnormes vorlag und in der Beugergruppe noch der M. sartorius und gracilis einen regelrechten Verlauf darboten, zeigte sich bei den übrigen Muskeln dieser Gruppe nachstehende merkwürdige Varietät. In erster Linie stellte sich ein angeborener Mangel des langen Kopfes des M. biceps femoris heraus, won welchem Muskelkopfe weder in seiner regelmässigen Verlaufsrichtung noch an anderen Stellen auch nur Spuren aufzuweisen waren.

Schon *Jul. Wolff* hat bei dem von ihm vorgestellten Mädchen durch eine electrodiagnostische Untersuchung (von *Eulenburg* vorgenommen) das Fehlen des M. biceps erschlossen. In unserem Falle handelte es sich um einen, blos auf den langen Kopf dieses Muskels begrenzten Mangel, während der kurze Kopf in ungeschmälerter Enwicklung vorfindbar war. Der M. semimembranosus und der M. semitendinosus gingen zwar regelmässig vom Sitzhocker ab, sie übersprangen aber ihre normale Insertionsstelle an der Tuberositas tibiae und vereinigten sich zusammen mit dem M. triceps surae in der Höhe des unteren Drittheils des Unterschenkels in Form einer breiten sehnigen Verbindung, die an der Innenseite der Achillessehne zu dieser hinzutrat. Die oberflächliche Lage des M. triceps surae i. e. der M. gastrocnemius dieser Seite erschien als einköpfiger Muskel, indem der mediale Kopf desselben fehlte, der M. soleus hingegen zeigte normalen Ursprung. Die Achillessehne haftete in gewöhnlicher Weise am Fersenhöcker an. Durch ihren regelwidrigen Verlauf entfernten sich der M. semimembr. und der M. semitend. nicht nur weit von der übrigen Muskelmasse des Oberschenkels, sondern es wurde auch der innere Contour des Ober- und Unterschenkels in auffälliger Weise dadurch verändert.

Digitized by Google
Original from UNIVERSITY OF CALIFORNIA
Generated on 2019-07-10 15:55 GMT / http://hdl.handle.net/2027/uc1.b3743155
Public Domain in the United States, Google-digitized / http://www.hathitrust.org/access_use#pd-us-google

Derselbe setzte sich nicht mehr aus den Begrenzungslinien zweier abgestumpfter Kegel zusammen, sondern erschien dreieckig umgeformt, und zwar so, dass die Höhe des Dreiecks von der Gegend der Kniekehle bis an den halbsehnigen Muskel bis 6 cm betrug und der M. triceps surae in seiner ganzen Ausdehnung von der Hinterfläche des Unterschenkels abgehoben erschien. Der grösste Abstand desselben von den Unterschenkelknochen betrug an einer etwas unter der Mitte der letzteren gelegenen Stelle $1^1/_2$ cm. Durch das Fehlen des langen Kopfes des Biceps und das Auseinanderweichen der Beuger des Unterschenkels erschien der Hüftnerv in dem grösseren Theile seines Verlaufes freigelegt, besonders auffällig war dies im oberen Theile, wo er sonst von den Beugern überdeckt wird, er hatte seinen Platz dicht vor dem M. semimembranosus und war der Raum zwischen Kniekehle und diesen Muskeln von Fett und Bindegewebe erfüllt

Der an der Innenseite der Hautduplicatur tastbare sehnige Strang bewährte sich also anatomisch ebenso wie es bei der Untersuchung am Lebenden angenommen wurde, als aus dem abnorm verlaufenden halbhäutigen und halbsehnigen Muskel bestehend.

An der linken unteren Extremität, wo die Flexionscontractur eine geringere war, waren die Veränderungen in der Muskulatur, ich möchte sagen im Principe dieselben und nur graduell von denen der rechten Seite abweichend. Der lange Kopf des Biceps fehlte auch hier vollständig; die Varietät in der Anordnung der Muskulatur aber hielt gleichsam die Mitte zwischen der Norm und zwischen der ausgesprochen pathologischen Ausprägung auf der rechten Seite.

Während nämlich der M semitendinosus sich auch auf der linken Seite mit der Achillessehne in ihrem unteren Drittel vereinigte, an dieselbe aber mehr von unten und hinten her herantrat, zeigte der M. semimembranosus insofern ein abnormes Verhalten, als wohl der grösste Theil seiner Muskelmasse rundsehnig an der normalen Stelle inserirte, sich aber daneben ein anderer Muskelantheil fächerförmig abfaserte und in die Fascie der Wadenmuskulatur überging.

Sonst fand sich am Unterschenkel hier ein gwöhnlicher M. triceps surae, zu welchem noch vom M. flex. dig. long. ein Bündel sich zugesellte, das mit der Achillessehne verschmolz. Die M. M. plantares longi fehlten an beiden Extremitäten.

Was die anatomische Würdigung der beschriebenen Muskel-

Digitized by Google
Original from UNIVERSITY OF CALIFORNIA
Generated on 2019-07-10 15:55 GMT / http://hdl.handle.net/2027/uc1.b3743155
Public Domain in the United States, Google-digitized / http://www.hathitrust.org/access_use#pd-us-google

varietäten anlangt, so ist über einen angeborenen Mangel des langen Kopfes des M. biceps femoris am Menschen bisher nichts bekannt. Im Thierreiche ist nur das regelmässige Fehlen des kurzen Kopfes vom Biceps erwähnt bei den Primaten i. e. bei Makis, Cercopithecus und Cynocephalus (nach *Otto*, *Meckel*, *Budge*, *Theile*).

Auch für die in unserem Falle vorfindliche Varietät im Bereiche des M. semimembranosus und M. semitendinosus konnte ich in der Literatur kein vollkommenes Analogon auffinden. Am nächsten steht derselben ein von *Hinterstoisser*[1]) beschriebener Fall, ferner beschrieb *Gruber* in einem Falle ein supernumeräres Bündel des M. semimembranosus, das in die Kniekehle ausstrahlte, in einem zweiten Falle ein ebensolches Bündel, das eine directe Vereinigung mit der Achillessehne einging;[2]) ebenso erwähnt auch *Testu*[3]) einen Fall eines accessorischen Bündels des M. semimembranosus.

Vergleichend anatomisch wird darauf hingewiesen, dass sich bei den meisten Thieren die Insertionen der Unterschenkelbeuger viel tiefer herabstrecken als beim Menschen (*Meckel*, vergl. Anatomie) und finden wir beim Menschen vielfach variirende Ausstrahlungen der Beugersehnen in die Unterschenkelfascie (*Bardeleben*[4]). Bei den Einhufern sendet der M. semitendinosus eine lange Sehne nach unten, die mit dem Biceps vereint zum Fersenhöcker zieht *(Meckel, Testu)*.

Wenn ich die voraufgehenden Daten hier angeführt habe, so geschah es wesentlich in der Absicht, die morphologische Seite dieser Muskelvarietäten zu vervollständigen, während ich der Anschauung bin, dass keine Berechtigung vorliegt, die Gesichtspunkte der Thierähnlichkeit, die sich bei einer comparativ anatomischen Betrachtung ergeben könnten, auf die Entstehungsart dieser Missbildung zu übertragen.

Die folgende Betrachtung soll lehren, dass es richtiger sein dürfte, für die Genese dieser Missbildung Momente heranzuziehen, welche den Charakter der Missbildung nicht als zufällige Er-

---

[1]) *Hinterstoisser:* Ueber einige Muskelvarietäten, Wiener mediz. Jahrbücher 1887.

[2]) *W. Gruber:* Bullet. de l'academie des Sciences de St. Petersbourg. 1872—1873.

[3]) *Testu:* Les Anomalies musculaires. 1886.

[4]) *Bardeleben:* Muskeln und Fascie. Jenaische Zeitschrift für Naturwissenschaften. 1881.

Digitized by Google
Original from UNIVERSITY OF CALIFORNIA
Generated on 2019-07-10 15:55 GMT / http://hdl.handle.net/2027/uc1.b3743155
Public Domain in the United States, Google-digitized / http://www.hathitrust.org/access_use#pd-us-google

scheinungsform gelten lassen, sondern vielmehr als Folge mechanischer Verhältnisse darlegen, die auf die Entwicklung der Organe einen bestimmenden Einfluss nehmen. Diese Anschauung schliesst sich auch den geltenden Vorstellungen vom modificirenden Einflusse mechanischer Einwirkungen ungezwungen an.

Auch die schon erwähnte Andeutung *Wolff's* in dem Patagium der Vögel ein Analogon der Flughautbildung am Menschen zu sehen, leidet an dem Widerspruche, dass wir es hier gegenüber einem physiologischen Vorkommnisse mit einer wesentlich pathologischen Bildung zu thun haben.

Stellen wir andrerseits den hier beschriebenen Fall von Flughautbildung mit Wolfsrachen mit den bisher in der Literatur aufgezeichneten Fällen zusammen, so ergiebt sich als merkwürdige Uebereinstimmung der Umstand, dass sich neben dem flughautartigen Gebilde der angeborene Defect eines hervorragenden Gliedes jener Muskelgruppe vorfindet, in deren Bereich die Flughaut vorkommt. In dem *Wolff*'schen Falle war ebenso wie in unserem ein Defect des Biceps femoris, in dem Falle von *Bruns* und *Kredel* ein Mangel des M. pect. major, minor et serratus anticus major und in dem Falle von *Benario* ebenfalls ein angeborener Defect des M. pectoralis maj. et minor neben Flughautbildung an der rechten Thoraxseite vorhanden. Den 1. Fall von *Kobylinski* können wir deshalb aus der Betrachtungsreihe ausschalten, weil in demselben auf einen etwaigen Defect der Muskulatur nicht speciell geachtet wurde.

Hiernach könnte es scheinen, als ob der angeborene Mangel des betreffenden Muskels in den Mittelpunkt der Veränderungen zu stellen wäre und die eigentliche Flughautbildung hierzu in Abhängigkeit zu bringen sei, so wie schon *Bruns* und *Kredel* in ihrem Falle darauf hingewiesen haben, dass es sich bei der Flughaut möglicherweise um nichts Anderes handle als um fehlerhaft angelegte und abnorm entwickelte Muskelrudimente, welche die sonst normale Haut zu einer Duplicatur vorstülpen.

Ich selbst habe eine Zeit lang dieser Anschauung zugeneigt, sah mich aber genöthigt dieselbe zu verlassen, nachdem ich durch die Güte des Herrn Prof. *Chiari* Gelegenheit hatte, zwei weitere Fälle von Flughautbildung zu untersuchen, welche sich unter den Präparaten des pathol. Museums vorfanden.

In dem einen dieser Fälle (Mus. Präp. No. 4592, 9 mon. Foetus) bestand Situs inversus viscerum neben zahlreichen anderen Missbildungen, ferner eine Flughautbildung geringeren Grades

Digitized by Google
Original from UNIVERSITY OF CALIFORNIA
Generated on 2019-07-10 15:55 GMT / http://hdl.handle.net/2027/uc1.b3743155
Public Domain in the United States, Google-digitized / http://www.hathitrust.org/access_use#pd-us-google

zwischen Ober- und Unterschenkel der rechten Seite. Dies wäre der 6. Fall unter den bisher veröffentlichten.

Im Sectionsprotokolle findet sich die rechte untere Extremität betreffend folgende Notiz:

„An der Beugeseite des Kniegelenks eine breite Hautfalte entwickelt, so dass eigentlich keine Fossa poplitea vorhanden ist und das Kniegelenk nur bis auf 140° gestreckt werden kann. Dabei auch Pes varus."

Bei der Präparation der rechten unteren Extremität (vide Fig. 3) ergab sich, dass die das Kniegelenk constituirenden Knochen keine Abnormität darboten und konnte ebensowenig in der Verlaufsanordnung der Beuger des Unterschenkels eine Abnormität ermittelt werden. Speciell war sowohl der lange als auch der kurze Kopf des Biceps vollkommen ausgebildet. Es bestand als Ursache der Contractur nur eine Verkürzung der Muskulatur an der Innenseite des Oberschenkels, eine „Hypoplasie" des M. gracilis, M. semitendinosus und M. semimembranosus, ohne dass weiterhin ihre normale Form und Anlage hierdurch gestört worden wäre. An der Verkürzung der Muskeln nahm der Hüftnerv insofern Antheil, als er sich nicht entlang den Beugern der Kniekehle anlegte, sondern schon von der unteren Hälfte des Oberschenkels an freigelegt, in der Kniekehle hinter die Beuger zu liegen kam und im freien Rande der Hautduplicatur zum Unterschenkel herabzog.

In einem weiteren Falle, den ich untersuchen konnte — (Mus. Präp. No. 2752 9monatl. Foetus) — es wäre dies der 7. Fall der Betrachtungsreihe — handelte es sich um eine Fissura abdominis, in Folge welcher es zur fast vollständigen Eventration der Bauch-eingeweide gekommen war, Flughautbildung am rechten Knie und hochgradige Klumpfussbildung derselben Seite. Die Flexionscontractur betrug beinahe einen rechten Winkel.

Bei der näheren Untersuchung zeigte sich im Bereiche der Muskulatur (v. Fig. 4) eine auffällig mächtige Entwicklung des M. sartorius und des M. gracilis. Der erstere hatte eine Breite von 1 cm gegenüber einer Längenentwicklung von 5 cm und war auch dicker als sonst. Der letztere erschien in seiner oberen Hälfte massiger. Die Verlaufsrichtung der beiden Muskeln war eine regelrechte, was auch bezüglich aller Beuger des Unterschenkels galt. Der Biceps war vollkommen gut ausgebildet. Der M. gracilis, semimembranos. und semitend. schienen verkürzt, ebenso der Hüftnerv, der wie in den früheren Fällen stark gegen den freien Rand der Flughaut vorgedrängt war.

Digitized by Google
Original from UNIVERSITY OF CALIFORNIA
Generated on 2019-07-10 15:55 GMT / http://hdl.handle.net/2027/uc1.b3743155
Public Domain in the United States, Google-digitized / http://www.hathitrust.org/access_use#pd-us-google

Der letztere Umstand legt es nahe, bei einer allfälligen operativen Durchtrennung des flughautartigen Gebildes auf den Verlauf des Nerven sorgsam zu achten, da sich dieser schon bald im Anfange des Schnittes unter dem Messer einstellen könnte. Auffällig war in diesem Falle auch das Fehlen der Flughautbildung an der linken Seite und werde ich später noch auf diesen Umstand zurückkommen, der mit der veranlassenden Ursache zur Flughaut im Zusammenhang zu stehen scheint und deren Wirkungsweise anschaulicher macht.

Trotzdem nun die 2 letztangeführten Fälle so sehr in ihrem anatomischen Befunde von dem früher geschilderten und untersuchten Falle, besonders was das Verhalten der Muskulatur betrifft, differiren, so muss man sie doch auch den Formen von Flughautbildung beizählen und scheinen sie mir ausserdem noch besonders dazu geeignet zu sein, die Art der Genese der Flughautbildung aufzuhellen.

Durch die Zuziehung der erwähnten Fälle erscheint die Anschauung von *Bruns* und *Kredel* ausgeschlossen, wonach der angeborene Mangel eines functionell bedeutenderen Muskels das primäre dieser Veränderung wäre, denn sonst müsste diese Beobachtung in allen Fällen ihre Bestätigung finden.

Ferner können wir bei einheitlicher Betrachtung der geschilderten Untersuchungsbefunde uns der Anschauung nicht erwehren, dass es sich bei der Flughautbildung in der Kniekehle offenbar um verschiedene Grade ein und derselben Missbildung handelt. Heben wir nämlich zum Zwecke des quantitativen Vergleiches den von *Jul. Wolff* beschriebenen Fall (Fall 2), dann meinen Fall mit geheilter Hasenscharte (Fall 5) und endlich meinen Fall von Flughaut mit Situs inversus viscerum (Fall 6) heraus, so ergiebt sich an diesen 3 Fällen förmlich eine Stufenleiter der gradweisen Veränderungen im Kniegelenke.

Bei Fall (6) finden wir keine Veränderung im Gelenke, keine Anomalie in der Anlage der Flexoren, nur eine Verkürzung derselben und des N. ischiadicus — eine Flughautbildung geringeren Grades und ebenso eine geringer gradige Flexionscontractur (140°).

In dem Falle mit geheilter Hasenscharte (Fall 5) findet sich eine Flughautbildung mittleren Grades, wenn man auf diese stufenweise Bezeichnung eingeht, — keine Veränderung in den knöchernen Antheilen des Gelenks, Mangel des langen Kopfes des Biceps, die beschriebene Anomalie des halbhäutigen und halbsehnigen Muskels und schon bedeutendere Contractur im Kniegelenk (100 bis 130°).

Digitized by Google
Original from UNIVERSITY OF CALIFORNIA
Generated on 2019-07-10 15:56 GMT / http://hdl.handle.net/2027/uc1.b3743155
Public Domain in the United States, Google-digitized / http://www.hathitrust.org/access_use#pd-us-google

Im *Wolff*'schen Falle nun ist die Flughautbildung am hochgradigsten, es besteht dort eine maximale Kniegelenksstreckung von ungefähr 100°. Von den das Kniegelenk umgebenden Muskeln ist die Bicepssehne nicht zu fühlen, electrisch keine Contraction auszulösen. Ob der Defect des Biceps sich auch auf den kurzen Kopf erstreckte, ist aus der Darstellung nicht zu ersehen. Längs der Basis der Flughaut tastete man einen den Fersen und Sitzhöcker verbindenden Sehnenstrang. Die knöchernen Anteile des Kniegelenks waren insofern verbildet, als die Patella fehlte.[1])

Diesen nebeneinandergereihten Fällen ist als Grundcharacter eigenthümlich die Contractur im Knie und die Hautduplicatur dortselbst. Dazu kommen Verkürzung der Unterschenkelbeuger beziehentlich des Hüftnerven (Fall 6), Anomalien der Muskulatur (Fall 5), Verbildung des Gelenks (Fall *Wolff*). Die so entsprechend dem Grade der Flughautbildung und Kniegelenkscontractur auch gradatim von aussen nach innen vorschreitenden Veränderungen in den Gewebssystemen, in der Haut, dem Nerv, den Muskeln und Knochen deuten wohl in überzeugender Weise darauf hin, dass es sich bei der Genese der in Rede stehenden Missbildung um ein äusseres, mechanisch wirkendes Moment gehandelt haben dürfte, das je nach seiner Intensität eine um so tiefergehende Wirkuug, eine Entwicklungs- resp. Wachsthumshemmung in den übereinander geschichteten Geweben hervorbrachte. In dieser Beziehung befinde ich mich in Uebereinstimmung mit *Benario*, der die Flughautbildung ebenfalls als Hemmungsbildung auffasste.

Die specielle Entwicklungsgeschichte der Muskeln ist noch zu wenig gekannt, so dass es schwer hält, für die Veränderungen in der Muskulatur sicherzustellen, ob es sich hierbei nur um eine Wachsthumshemmung oder auch eventuell um einen Mangel der Anlage handelte. Es wurde der Grund für den Defect einzelner Extremitätenmuskeln auch in der Atrophie der Spinalganglien gesucht, welche an den entsprechenden Stellen des Rückenmarkes vorkommen soll. Ich bin nicht im Stande, diese Behanptung an der Hand eigener Untersuchungen zu widerlegen, da ich es unterlasse hatte, in meinem Falle das Rückenmark im frischen Zustande herauszunehmen und das dem im Alcohol conservirten Präparate

[1]) Der letzte meiner Fälle (Fall 7) steht so zu sagen in der Mitte zwischen dem Fall 6 und dem Fall 5, indem er auch keine Veränderung im Gelenke und keinen Muskelmangel, wohl aber bei ziemlich hochgradiger Contractur im Kniegelenke eine abnorme Massenentwicklung des M. sartorius und des M. gracilis darbot.

Digitized by Google
Original from UNIVERSITY OF CALIFORNIA
Generated on 2019-07-10 15:55 GMT / http://hdl.handle.net/2027/uc1.b3743155
Public Domain in the United States, Google-digitized / http://www.hathitrust.org/access_use#pd-us-google

entnommene Rückenmark sich zur mikroscopischen Nachprüfung dieser Verhältnisse nicht geeignet erwies. Ich glaube aber, dass es für das Zustandekommen des Defects eines Muskels auch genügt anzunehmen, dass eine Wachsthumshemmung als periphere Ursache diese Veränderung hervorrufen kann, wenn man sich vorstellt, dass nach *Hertwig* die Muskeln als zarte Sprossen gegen die Extremität hineinwachsen.

Betrachtet man die embryonale Entwicklung der Extremitäten[1]), so entstehen sie ursprünglich als kurze Stummel dort, wo die Visceralplatten endigen. Mit ihrem Weiterwachsthum kommt es zur Theilung der Finger und zur Gliederung in einzelne Abschnitte. Alle Theile der Extremität bestehen ursprünglich, abgesehen von den hineinsprossenden Nerven und Gefässen, aus gleichen Zellen mit Ausnahme des bedeckenden Ectoderms. In diesem gleichartigen Blasteme differenciren sich die einzelnen Gewebe und Organe, die Skelettheile, die Muskeln und das Bindegewebe. Je mehr die Extremität wächst, um so weiter rückt auch die histologische Differencirung nach. Von Haus aus entsteht kein Gelenk als das, was es später ist und sind alle Theile des Skelets ursprünglich durch Syndesmose verbunden.

Anfänglich zeigen alle Gelenksanlagen in ihrer ganzen Breite so ziemlich dieselbe Dicke; erst nach und nach verdicken sich die Randtheile und werden in der Mitte zwischen 2 Knorpeln dünner, was im Grunde so weit geht, dass die Gelenkhöhle in einem gewissen Stadium in Form einer Spalte erscheint.

Durch äussere die Entwicklung hemmenden Widerstände kann es nun geschehen, dass die Gliederung der Extremität eine unvollkommene bleibt, die gewissermaassen an die Stufe des Syndesmose zurückerinnert. Es wäre sonach *die Flughautbildung als Ausdruck einer unvollkommenen Gliederung anzusehen, der sich von Seiten der Nerven, Muskeln und Knochen eine Wachsthumshemmung zugesellt, alles in Folge eines äusseren Wachsthumswiderstandes.*

Was die Verschiebung der Insertionen einzelner Muskeln anlangt, so hat nach *Kölliker* schon *G. Ruge* darauf aufmerksam gemacht, dass manche Muskeln im Verlaufe der Entwicklung Veränderungen der Insertion erleiden. — So beobachtete derselbe, dass die Interossei des Fusses und der Hand anfänglich an der Plantarseite liegen und erst bei einer Fusslänge von 16 cm ihre bleibende Stellung einnehmen, und *Kölliker* selbst fand am Mylohyoi-

[1]) Nach *Kölliker*, Entwicklungsgeschichte.

Digitized by Google
Original from UNIVERSITY OF CALIFORNIA
Generated on 2019-07-10 15:55 GMT / http://hdl.handle.net/2027/uc1.b3743155
Public Domain in the United States, Google-digitized / http://www.hathitrust.org/access_use#pd-us-google

deus des Menschen, dass derselbe sich zu einer gewissen Zeit an den *Meckel*'schen Knorpel ansetzt, während er später überall am Unterkiefer haftet, und *Götte* meldet, dass der Musc. temporal. von Bombinator seinen Ursprung von der Hinterwand der Augenhöhle auf die Schädeldecke verschiebt.

Dass die Flughautbildung bisher an der Schulter und dem Kniegelenk zur Beobachtung kam, während ein das Ellbogengelenk betreffender Fall nicht bekannt ist, dürfte wahrscheinlich damit zusammenhängen, dass vermöge der gesammten Configuration des Körpers an den vorgenannten Stellen eine raumbeengende Wirkung eher zur Entfaltung kommt, als an dem schlanken Ellenbogengelenk.

Trotzdem sich nun der theoretischen Vorstellung, die Flughautbildung in der Kniekehle als eine durch äussere mechanisch einwirkende Momente bedingte Hemmungsbildung anzusehen, kaum erhebliche Widersprüche entgegenstellen dürften, kann man sich doch nicht verhehlen, dass die Feststellung der jeweiligen Natur dieser hemmend wirkenden Momente sehr schwierig ist.

In dem letzten der von mir mitgetheilten Fälle (Fall 7) war es wahrscheinlich die Leber gewesen, welche durch die Bauchspalte vorgelagert, mit ihrem rechten Lappen gerade in die rechte Kniekehle zu liegen gekommen war und daselbst die normale Entwicklung der Kniegelenksgegend hemmend beeinflusst hatte. In den beiden anderen von mir anatomisch untersuchten Fällen (Fall 5 und 6) war ich aber nicht in der Lage, die Ursache der mechanischen Behinderung der Entwicklung der Kniegelenksgegend nachzuweisen. Alle meine Bemühungen, in Bezug auf die Eihäute, die Menge des Fruchtwassers, die Lage des Kindeskörpers in utero, irgend welche anomale Verhältnisse zu constatiren, ergaben negatives Resultat.

Gleichwohl habe ich geglaubt, mit der Veröffentlichung dieser Fälle nicht zurückhalten zu sollen, da bisher von Flughautbildung überhaupt kein Sectionsbefund bekannt war und ich den anatomischen Bericht des ersten meiner Fälle, den ich am Leben von Geburt auf zu beobachten in der Lage war, noch um zwei weitere Fälle ergänzen konnte.

Generated on 2019-07-10 15:55 GMT / http://hdl.handle.net/2027/uc1.b3743155
Public Domain in the United States, Google-digitized / http://www.hathitrust.org/access_use#pd-us-google
Digitized by Google
Original from UNIVERSITY OF CALIFORNIA

Erklärung der Abbildungen auf Tafel IX.

Figur 1. Die Mundhöhle des Kindes in der Ansicht von vorn und unten. (Natürl. Grösse.)
- a) Rechtes Nasenloch.
- b) Linkes Nasenloch, in welches die linksseitige Hasenscharte führt.
- c) Schleimhautbrücke in der linken Hasenscharte.
- d) Geheilte rechtsseitige Hasenscharte.
- e) Zwischenkiefer.
- f, g) Die beiden Proc. alveolares des Oberkiefers.
- h) Zunge.
- i, k) Sehnige Fäden zwischen den beiden Hälften des harten Gaumens und dem Mundhöhlenboden.

Figur 2. Die beiden unteren Extremitäten von Fall 5. (Halbe Grösse.)
Figur 3. Rechte untere Extremität vom Fall 6. (Halbe Grösse.)
Figur 4. Rechte untere Extremität vom Fall 7. (Halbe Grösse.)

Sar. = Musc. sartorius.
Gr. = Musc. gracilis.
Sm. = Musc. semimembranosus.
St = Musc. semitendinosus.
S. = Musc. triceps surae.
Fdl. = Musc. flexor. digit. long.

Digitized by Google
Original from UNIVERSITY OF CALIFORNIA
Generated on 2019-07-10 15:55 GMT / http://hdl.handle.net/2027/uc1.b3743155
Public Domain in the United States, Google-digitized / http://www.hathitrust.org/access_use#pd-us-google

Generated on 2019-07-10 15:55 GMT / http://hdl.handle.net/2027/uc1.b3743155
Public Domain in the United States, Google-digitized / http://www.hathitrust.org/access_use#pd-us-google

Digitized by Google

Original from
UNIVERSITY OF CALIFORNIA

ÜBER DIE BEDEUTUNG DES FETTGEWEBES FÜR DEN AUFBAU LYMPHATISCHER NEUBILDUNGEN.

Von

Doc. Dr. CARL BAYER

in

Prag.

(Hierzu Tafel X.)

Seit meinen Publicationen „über die Regeneration und Neubildung der Lymphdrüsen“,[1]) worin ich die interessanten Vorgänge, welche sich bei Störungen der normalen Funktion des lymphatischen Apparates, sei es durch die Exstirpation von Lymphdrüsen, sei es durch Degeneration derselben, in dem umgebenden Fett-Bindegewebe abwickeln und auf eine reparative Thätigkeit dieses Gewebes hindeuten, — so weit mir diese Vorgänge zugänglich waren — beschrieben habe, habe ich mich mit den verschiedenen hierbei sich aufwerfenden Fragen immer wieder beschäftigt und diesbezügliche Untersuchungen bei sich darbietenden Gelegenheiten wiederholt vorgenommen.

Ich gelangte immer wieder zu dem Schlusse, dass das Fettbindegewebe in einem innigeren Connex und einer viel näheren Verwandtschaft zu dem lymphatischen Apparat steht, als man zufolge seiner histologischen Beschaffenheit anzunehmen geneigt ist.

Immer wieder sah ich durch Vermittelung der Blutgefässe — namentlich der *Blutcapillaren* — das bindegewebige Stroma, den *Protoplasmakörper* der Fettzellen einen regen activen Antheil nehmen an allen jenen Veränderungen, welche Störungen des lymphatischen Apparats in seiner Umgebung setzen.

Immer wieder fand ich die Schlusssätze meiner oben er-

[1]) Vergl. diese Zeitschrift Bd. VI und VII.

Digitized by Google
Original from UNIVERSITY OF CALIFORNIA
Generated on 2019-07-10 15:56 GMT / http://hdl.handle.net/2027/uc1.b3743155
Public Domain in the United States, Google-digitized / http://www.hathitrust.org/access_use#pd-us-google

wähnten Publicationen bestätigt, und immer mehr Wahrheit gewann für mich der bislang isolirt dastehende Gedanke *E. Klein*'s[1]), „das Fettgewebe gehöre eigentlich zum *Lymphsystem* und sei als *umgewandeltes lymphatisches Gewebe*" anzusehen.[2]) Es wollte der Zufall, dass ich heuer in die Lage kam, ein ausgedehntes cavernöses Lymphangiom zu exstirpiren, dessen eingehende mikroskopische Untersuchung mir Gelegenheit bot, die durch meine bisherigen Arbeiten gewonnenen Thatsachen neuerdings zu bestätigen und um einige weitere zu vermehren.

Eine neuerliche Revision der einschlägigen Literatur belehrte mich, dass wohl die meisten Autoren, die sich mit diesem Gegenstand beschäftigt haben, dasselbe oder ähnliches gesehen, aber zufolge meist einseitiger Beurtheilung ihrer Befunde, diese verschiedenartig gedeutet haben.

Da ich nun hoffe, in diese verschiedenen Widersprüche auf Grund meiner Untersuchungen leicht Einigung zu bringen, ein Umstand, der mir für das Verständniss dieser interessanten Geschwulstart von einigem Werth zu sein scheint, und da ich ferner glaube, dass eine Bereicherung unseres Wissens nach dieser immerhin noch etwas dunklen Richtung hin auch von einigem Interesse sein dürfte, theile ich in den folgenden Zeilen die mikroskopischen Befunde meines Falles mit.

Vorerst einige Worte über den Fall in klinischer Hinsicht.

K. Josef, $2^1/_2$ Jahre alt, wurde am 31. Mai l. J. in die chirurg. Abtheilung des Kaiser-Franz-Josef-Kinderspitals aufgenommen.

Die dürftige Anamnese ergab, dass seit circa einem Jahre eine geschwulstartige Anschwellung der rechten Glutaeal- und hinteren Oberschenkelgegend bestehe, welche seit etwa 4 Wochen rasch wachse. Wir fanden die untere Hälfte der rechten Glutaealregion und die Gegend der oberen Hälfte der Hinterfläche des rechten Oberschenkels eingenommen von einem diffus in die normale Umgebung übergehenden Tumor, mit der Gesammtheit der Weichtheile, soweit es die Spannung der letzteren zuliess, beweglich, mit diesen

---

[1]) Vergl. *Flemming:* Beiträge zur Anat. und Physiol. des Bindegewebes. (Arch. f. mikr. Anat. Bd. XII, pg. 453.)

[2]) Der umgekehrte Vorgang, namentlich Umwandlung von lymphat. Gewebe in Fett wurde häufiger beobachtet und ist genau studirt. Vergl. *Billroth* (Beiträge z. pathol. Histologie. Berlin 1858), *Virchow,* (Geschwülste I, pg. 379) und *Frey* (Untersuchungen über den Bau der Lymphdrüsen des Menschen etc. pg. 72. ff.).

Digitized by Google
Original from UNIVERSITY OF CALIFORNIA
Generated on 2019-07-10 15:55 GMT / http://hdl.handle.net/2027/uc1.b3743155
Public Domain in the United States, Google-digitized / http://www.hathitrust.org/access_use#pd-us-google

jedoch innig verbunden, von uneben lappigem Bau, straff elastischer Consistenz, stellenweise pseudofluctuirend, etwas compressibel, nicht pulsirend. Die Haut über der Geschwulst war nur an ihren Grenzen verschiebbar, sonst der Geschwulst adhärirend und hier warzig verunebnet und mit kleinen griesähnlichen durchsichtigen Bläschen besäet, stellenweise stark vascularisirt, so dass der Fingerdruck weisse Stellen zurückliess, die rasch wieder roth wurden.

In Würdigung aller dieser charakteristischen Symptome stellte ich die Diagnose auf ein cavernöses Lymphangiom und exstirpirte am 4. Juni in Chloroformnarkose die Geschwulst.

Da mir die Schwierigkeiten der Exstirpation im Voraus genau vorschwebten, anämisirte ich das Bein und legte um Spina ant. sup. und Tuber ischii herum den elastischen Schlauch an. Schon der Hautschnitt, welcher über 20 cm lang in der Medianlinie der hinteren Oberschenkelfläche über die Mitte der Geschwulst geführt wurde, eröffnete eine Menge kleiner, klare Flüssigkeit herausspritzender Bläschen des subcut. Zellgewebes und zeigte, dass die Haut mit der Oberfläche der Geschwulst überall innig verwachsen war. Bei der folgenden Abpräparirung der Haut nach beiden Seiten hin bis zur Basis des Tumors sah man das subcutane Fettgewebe, welches die Hauptmasse der Geschwulst bildete, allenthalben durchsetzt von unzähligen hirsekorn- bis erbsengrossen, wasserklare, stellenweise auch milchig und eiterähnlich getrübte und hier zähe, klebrige Flüssigkeit entleerenden Lücken und Maschen. Die grössten Schwierigkeiten machte die Ablösung der Geschwulst von ihrer Unterlage, der hinteren Muskulatur des Oberschenkels; denn nirgends war eine genaue Grenze zu sehen. Der Tumor setzte sich vielmehr ganz diffus zwischen die einzelnen Muskelzüge, diese von hinten her einscheidend, in die Tiefe fort und es blieb nichts übrig, als ihn von der Hinterfläche der Muskulatur einfach vorsichtig präparirend abzurasiren. Vom Glutaeus wurde ein Stück mit weggenommen, weil der Rand dieses Muskels von der Geschwulst förmlich durchwachsen war.

Nach Entfernung des Tumors sah die Wundfläche zwischen den blossgelegten Muskeln wie ein feinstes Sieb aus: überall kleine und kleinste Lücken und klaffende Gefässlumina.

Die Blutstillung, theils Ligatur, theils Cauterisation mit dem Thermocautère, nahm fast eine volle Stunde in Anspruch. Viele der klaffenden deutlich als Blutgefässe zu erkennenden Lumina liessen sich ihrer straffen Umgebung wegen mit Schiebern oder Péans gar nicht fassen und ich cauterisirte sie daher mit dem Paquelin in der Vorstellung, dass eine Zahl kleiner Schorfe besser sei als unsichere Ligaturen und für den nachträglichen Verlauf weniger bedenklich scheinen möge als eine Unzahl von Catgutknoten.

Nach Abtragung der überschüssigen Haut und sorgfältiger Desinfektion mit 1:2000 Sublimat wurde zur Vermeidung einer nachträglichen Lymphorrhoe eine genaue Naht, verstärkt mit tiefen Matratzensuturen, angelegt über einem den Grund der starren, schwer überall ohne todte Räume zu adaptirenden Wundhöhle, tamponnirenden Jodoformgazestreifen, der zum hinteren Wundwinkel herausgeleitet wurde. Fester Compressivverband; nach Abnahme des Esmarchschen Schlauches verticale Suspension durch mehrere Stunden. — Bei vollständig glattem Verlaufe heilte die Wunde bis auf die offen gelassene Tamponlücke, die

Digitized by Google
Original from UNIVERSITY OF CALIFORNIA
Generated on 2019-07-10 15:56 GMT / http://hdl.handle.net/2027/uc1.b3743155
Public Domain in the United States, Google-digitized / http://www.hathitrust.org/access_use#pd-us-google

sich in kurzer Zeit nachher durch Granulationen schloss, per primam intentionem und wurde das Kind am 7. Juli entlassen.

Der exstirpirte zweifaustgrosse Tumor bestand seiner Hauptmasse nach aus Fettgewebe mit zahlreichen oben bereits erwähnten Maschen, Lücken und Räumen, welche von weiss glänzenden Bindegewebszügen umgeben, überall am Durchschnitt eine innen glatte, matt schimmernde Wand zeigten und am dichtesten in der Tiefe des Tumors nahe seiner breiten Implantationsstelle standen, so dass hier das Gewebe einem feinporigen Schwamm ähnlich sah. Nach beiden Seiten hin prävalirte mehr das Fettgewebe, um an der Hautgrenze wiederum zahlreiche, hier aber kleinere Cystchen und Höhlchen zu zeigen.

Die mikroskopische Analyse vieler Schnitte aus allen möglichen Partieen der Geschwulst mit sorgfältiger Durchmusterung zahlreicher Serienschnitte, wo dies geboten schien, ergab folgende interessanten Befunde[1]).

1) Präparate aus jenen Partieen der Geschwulst entnommen, wo die Höhlen dicht gedrängt die Hauptmasse des Gewebes bildeten, zeigen verschiedenartig contourirte, meist buchtig unregelmässige Räume, welche entweder ringsum abgeschlossen sind oder mit einander in Communication stehen. (Fig. 1.) An einzelnen derselben kann man von den Winkeln und Ecken schmale Spalten in das benachbarte kern- und zellenreiche Gewebe, eine Strecke weit allmälig sich zuspitzend, auslaufen sehen. Diese Lücken sind am Präparat zumeist leer; hier und da findet man Reste des Inhalts: feine, sich vielfach kreuzende Fäden (geronnene Lymphe) mit eingestreuten weissen Blutkörperchen, hier und da Haufen von zusammengeballten grossen blassen Zellen, welche den Eindruck fettig degenerirter junger Bindegewebszellen machen.

Die Innenwand ist allenthalben ausgekleidet mit schönen grossen Endothelien, welche in einzelnen Lücken — namentlich in den mehr spaltförmigen von länglich ovaler Form — von der Wand abgelöst und wellig zusammengefaltet im Lumen liegen. Das überall nur einschichtige Endothel setzt sich an jenen Stellen, wo — wie oben gesagt wurde — die Ecken der grösseren Lücken in feine Spalten auslaufen, als Wandbegrenzung dieser eine Strecke weit fort und verliert sich dann in den Elementen des umgebenden Gewebes. An den schmal zulaufenden Ecken einzelner Lücken

[1]) Ich muss hier der vielen Mühe dankbar Erwähnung thun, mit welcher mich Herr Dr. *Carl Krenn*, Secundärarzt des Franz-Josef-Kinderspitals, bei der zeitraubenden Anfertigung der Präparate freundlichst unterstützte.

Digitized by Google
Original from UNIVERSITY OF CALIFORNIA
Generated on 2019-07-10 15:56 GMT / http://hdl.handle.net/2027/uc1.b3743155
Public Domain in the United States, Google-digitized / http://www.hathitrust.org/access_use#pd-us-google

bilden die Endothelien, von den einander gegenüberliegenden Wänden sich wie abblätternd und einander zustrebend, indem sie feine Spalten und Lücken zwischen sich lassen, ganz eigenthümliche Mosaikbilder.

Die eigentliche Wand dieser grösseren Hohlräume ist nun durchaus nicht immer gleich; auch bei einer und derselben Lücke nicht gleich. So fanden sich Hohlräume mit gewöhnlicher bindegewebiger Umrahmung, das Bindegewebe selbst mehr oder weniger kernreich, stellenweise mehr fibrös, stellenweise mehr zellig. Daneben Hohlräume, deren Wand aus schönen, saftigen, jungen durchweg kernhaltigen Zellen bestand, Hohlräume, deren Wand beides nebeneinander zeigte: in mehr fibrös scheinendem Bindegewebe Anhäufungen von Protoplasma- und kernreichen Zellen, entweder diffus oder circumscript. Wo das letztere der Fall war, ragte der intramurale Zellenhaufen buckel-, pilz- oder kegelförmig in das Lumen des Hohlraumes hinein (Fig. 1 Mitte), und waren die ihn constituirenden Zellenreihen je nach der Form des Zapfens selbst entweder mehr concentrisch oder radiär oder unregelmässig gestellt. Gegen das terminale Endothel hin, welches an diesen Stellen immer mit vorgestülpt war, sah man an einzelnen der Protuberanzen ihre Zellen sich verdichten. (Fig. 4.) Einzelne dieser zapfenförmigen Zellenanhäufungen zeigten eine mehr gleichförmige Structur: *Zelle an Zelle um die darin vorkommenden Gefässdurchschnitte*, je nachdem quer oder parallel oder schräg getroffen, concentrisch oder longitudinal oder zacken- und wellenförmig geschichtet; andere liessen zwischen ganzen Zellenreihen feine von diesen begrenzte *Spalten* erkennen, welche wiederum einmal mehr concentrisch, einmal mehr zum Lumen radiär gestellt waren; im letzteren Falle sah man hier und da einige dieser Spalten *direct in das Lumen* des grossen Hohlraumes *einmünden.* (Fig. 4 bei a.) Hier und da sah ein solcher Zapfen mehr locker gefügt und wie zerklüftet aus und zeigte bei stärkerer Vergrösserung ein reiserartig gegen den freien Rand hin sich verzweigendes Stützgerüste von schmalen parallel laufenden Bindegewebszellenzügen, zwischen den einzelnen Reisern erster, zweiter und dritter Ordnung, wenn ich so sagen darf, eingeschlossen grosse länglich ovale, protoplasmareiche, blässer tingirte, kernhaltige Zellen, zumeist nur einschichtig die einander zugekehrten Reiserseiten belegend, so dass nach innen zu ein schmalerer oder breiterer Spalt frei blieb, in dem einzelne dieser grossen Zellen wie abgelöst frei lagen. An der freien Mündung einzelner von diesen Spalten sah ich dieselben Zellen,

Digitized by Google
Original from UNIVERSITY OF CALIFORNIA
Generated on 2019-07-10 15:56 GMT / http://hdl.handle.net/2027/uc1.b3743155
Public Domain in the United States, Google-digitized / http://www.hathitrust.org/access_use#pd-us-google

zumeist in körnigem Zerfall, bis in's Lumen der grossen Lücke vorgeschoben und dort in Haufen zusammengeballt liegen. (Fig. 6.)

Die Zapfen, an denen diese eben beschriebene Structur wahrgenommen wurde, zeichneten sich immer durch ihre besondere Mächtigkeit aus, so dass sie oft das ganze Lumen der ursprünglichen grossen Lücke, in welche sie von einer Wand derselben hineingewachsen waren, bis auf einen schmalen unregelmässigen Spalt obturirten.

Die zwischen dem Gewebe dieser Zapfen vorfindlichen Spalten weiter in das umgebende Gewebe zu verfolgen, gelang mir nicht; sie wurden in der Richtung gegen das letztere hin immer schmächtiger und schmäler, das Gewebe selbst immer dichter und zellenreicher, so dass sie sich auf diese Art der weiteren Verfolgung vollständig entzogen.

Die bezüglich ihres feineren Baues soeben geschilderten gröberen Lücken und Räume grenzten an einzelnen Stellen so eng an einander, dass das Wandgewebe der einen continuirlich in jenes der Nachbarlücke überging; dort wo sie weniger dicht gehäuft waren, bildete das *Fettgewebe* die Zwischensubstanz, und dieses zeigte nun ganz merkwürdige Veränderungen.

Normal war es nirgends zu finden. Zum Mindesten fiel der Kern- und Blutgefässreichthum derjenigen Fettlappen auf, welche noch als solche zu erkennen waren; die meisten zeigten aber eine derartige Vermehrung ihrer zelligen Elemente — ich wähle ausdrücklich diese Bezeichnung und weiche dem Wort „Zellinfiltration" absichtlich aus — dass hier und da nur an der Structur zu erkennen war, dass es sich wirklich um Fettgewebe handelt. Von dem einen Bild zum andern gab es zahlreiche Uebergänge: dicht zellenerfüllte Fettgewebsabschnitte, daneben solche, wo die zellige Anhäufung unter dem Bilde rundlicher mehr circumscripter Herde mit radiären Zellenfortsätzen, welche dem Gange der Blutgefässe folgten, sich zeigte, endlich solche, in denen nur entlang der reichlich vorhandenen Blutgefässe Stränge von Zellen nach allen Seiten hin den Lappen durchzogen. (Fig. 2, 3 und 4.) Besonders auffällig ist der enorme Reichthum an Capillaren (Fig. 7 und 8) mit jugendlichen dicht gestellten Endothelien. An den gröberen Gefässzweigen findet man namentlich das adventitielle Zellgewebe auffällig vermehrt und zellen- und kernhaltig. (Fig. 7.) Stellenweise, wo der Schnitt gut gelungen und die dichte Zellenanhäufung weniger stört, findet man einen *deutlichen schmalen Zwischenraum* zwischen dem eigentlichen Gefäss, resp. seiner Wandung und dem

Generated on 2019-07-10 15:56 GMT / http://hdl.handle.net/2027/uc1.b3743155
Public Domain in the United States, Google-digitized / http://www.hathitrust.org/access_use#pd-us-google
Digitized by Google
Original from UNIVERSITY OF CALIFORNIA

angrenzenden Zellencomplex. (Fig. 7 und 8.)[1]) An den dichter gefügten Stellen liegt Zelle an Zelle, windet sich Capillare um Capillare, liegt Kern an Kern — so dass eine genaue Differenzirung nicht möglich ist.

Characteristisch ist der Befund, dass stellenweise dies so veränderte Fettgewebe direct in das Wandgewebe der oben geschilderten grossen Lymphlücken übergeht. Analog den oben geschilderten Zapfen ragt mitunter ein derartig veränderter ganzer Fettgewebslappen von der einen Seite in eine grosse auf der anderen Seite mit schönem Endothel ausgekleidete Lymphlücke hinein (Fig. 3) und verdichtet seinen freien Rand endothelartig gegen das Lumen der letzteren, so dass der Uebergang der wahren Wandendothelien an den Grenzen ein ganz allmäliger ist. An anderen Stellen sieht man dort, wo ein solches Fettläppchen die dichteste Zellenanhäufung zeigt, deutlich als lymphatische, mit unzweifelhaftem Endothel ausgekleidete Lücken und Spalten auf treten (Fig. 2 und 4).

Verfolgt man nun diese zellenreichen Fettläppchen weiter gegen die seitliche Peripherie des Tumors, dort wo das complicirte Lückensystem allmälig spärlicher wird und endlich stellenweise ganz verschwindet, so findet man, dass auch der Zellenreichthum allmälig spärlicher wird und sich immer mehr auf Züge, welche den Blutgefässen folgen, reducirt. Hier sieht man dann die Blutgefässe, deren Zahl und Reichthum an endothelreichen Capillaren noch immer auffällt, äusserlich besäet mit kernhaltigen, jugendlichen Zellen, stellenweise das Gefäss ganz einhüllend und von Strecke zu Strecke seinen äusseren Contour buckelartig verunebnend (Fig. 7). Sieht man genauer zu, so findet man, dass an dieser Zellenanhäufung *nicht blos das adventitielle Gewebe* des Gefässes selbst participirt, sondern auch die *umgebenden Fettzellen durch active Proliferation, durch Kernwucherung* nach *Flemming's* und *Klebs's* Auffassung hervorragenden Antheil nehmen (Fig. 7), und eben diesen Vorgang kann man Schritt für Schritt auch in den dichter zellgefüllten oben geschilderten Fettläppchen verfolgen. Aus diesem Grunde habe ich eben statt der üblichen immer wiederholten Bezeichnung „*Zellinfiltration*" den, wie mir scheint, zutreffenderen Ausdruck „*Zellenanhäufung*" gewählt, denn gewiss präjudicirt der letztere viel weniger als die erstere, bei der man unwillkürlich immer und vorwiegend

[1]) Wir kommen auf diesen interessanten und höchst charakteristischen Befund noch zurück.

Digitized by Google
Original from UNIVERSITY OF CALIFORNIA
Generated on 2019-07-10 15:56 GMT / http://hdl.handle.net/2027/uc1.b3743155
Public Domain in the United States, Google-digitized / http://www.hathitrust.org/access_use#pd-us-google

an „*Rundzellen*“ denkt. Wohl fanden sich auch diese eingestreut im Gewebe, allein sie liessen sich ganz genau von den endogen entstandenen Zellen unterscheiden, sowohl durch ihre Form und relative Kleinheit, als auch durch ihre Anordnung und Tinction.

Unzweifelhafte Rundzellenanhäufungen fanden sich neben den eben geschilderten, durch Proliferation fixer Elemente (Fettzellen) in loco erst entstandenen Zellen, dort, wo die Zellenanhäufungen im Fettgewebe in circumscripten follikelähnlichen Herden vorhanden waren (Fig. 2), der concentrischen Anordnung um ein Gefässbündel herum diese Form am Durchschnitt verdankend, und längs der Gefässe, welche die oben geschilderten Veränderungen ihrer Wandelemente zeigten. Hier machten die Bilder den Eindruck wirklicher Diapedese. Hier fand man auch stellenweise ganz merkwürdige Bilder, indem die zwischen der dichten Zellanhäufung sichtbaren und von ihnen direct begrenzten feinen unregelmässig gekrümmten Spalten bis zu ihrer Einmündung in *wirkliche lymphatische Lücken* sich verfolgen liessen; an anderen Stellen konnte man wiederum regelmässig geformte spitzwinklig verzweigte Spalten zwischen einzelnen Fettläppchen verlaufen sehen, deren terminale Ausläufer in deutlichen *Spalten des adventitiellen stark verdichteten Bindegewebes* der grösseren Gefässbündel endeten. Die Wandbegrenzung dieser gröberen interacinösen Fettgewebs-Spalten, die sich durch ihren geradlinigen Verlauf auszeichnen, bilden in Reih' und Glied parallel angeordnete Fettzellen mit gegen das Lumen gewendeten wandständigen Kernen, welche am Durchschnitt schmal und lang contourirt *eine Art Endothel* darstellen.

2) Fortschreitend gegen die Hautoberfläche wird das gröbere Lückensystem ebenfalls spärlicher. In den tieferen Schichten des subcutanen Zellgewebes begegnet man wohl noch einzelnen gröberen Hohlräumen, welche dieselben zellenreichen Spalten und Lücken führenden Zapfen tragen, wie wir sie als charakteristisch für die centralen Partieen des Tumors geschildert haben. Gegen die Cutis hin wird das ganze Gewebe schwieliger, derber; es sind auch hier deutlich als Lymphlücken zu erkennende sternförmige, dreieckige, ovale und rundliche Spalten vorhanden; sie nehmen aber an Zahl ab, sind einfach von dem verdickten welligen Cutisbindegewebe begrenzt und innen mit einem einfachen Endothellager ausgekleidet, und entsenden hier und da kurze, nicht weiter zu verfolgende schmale Ausläufer zwischen und in der Richtung gegen die Papillen. Dagegen sieht man zwischen den Papillen in dem

Digitized by Google
Original from UNIVERSITY OF CALIFORNIA
Generated on 2019-07-10 15:56 GMT / http://hdl.handle.net/2027/uc1.b3743155
Public Domain in the United States, Google-digitized / http://www.hathitrust.org/access_use#pd-us-google

sich breit einsenkenden Malpighischen Stratum wiederum grössere ampulläre Lücken, welche im Inneren leer, allenthalben von den wie auseinandergezerrten und zackig die Innenwand begrenzenden Zellen dieser Schichte umgeben sind und stellenweise als terminale Begrenzung nach oben eine einfache Epidermisdecke zeigen. Directe Communicationen mit den Cutislücken fand ich nicht; nur hier und da zeigte der untere Pol dieser meist ovalen Räume einige wellige, zwischen die einzelnen Zellenreihen in die Tiefe sich verlierende lichte Linien. In den Papillen selbst fanden sich ausser schönen Blutgefässschlingen keine Spalten.

3) Auch gegen die mitentfernte Oberschenkelmuskulatur hin nahm die Zahl der Lücken allmälig ab (Fig. 9). Auch an dieser Grenze sah man das Bindegewebe zwischen den spärlicher werdenden Lücken dichter, zellenärmer und schwieliger, das wandständige Endothellager deutlich, doch platter und trockener werden; die Lücken machten hier mehr den Eindruck von Zerklüftungen des sclerosirten Gewebes mit unregelmässigen schwer zu beschreibenden Contouren ganz abenteuerlicher Formen. Die spärlichen von dem derbfaserigen zellenarmen, wie sehnigen Gewebe förmlich eingemauerten Fettläppchen waren noch mit Mühe — gleich leeren Honigwaben — an dem verdickten Bindegewebsgerüst zu erkennen; doch konnte man auch hier den direkten Antheil dieser förmlich erdrückten Gewebe an der Canalisirung und Zerklüftung wahrnehmen. Daneben sah man auch wohlgebildete wirkliche Lymphgefässe, endothelausgekleidete, buchtige, regelmässige Röhren und eine Art Lymphdrüse von dicker Kapsel eingeschlossen.

4) Die unmittelbar angrenzende Muskulatur zeigte in mehrfacher Hinsicht bemerkenswerthe Befunde. Zunächst war allenthalben auffällig der Kernreichthum des Muskelzwischengewebes und der Sarcolemmscheiden, welche ganz ungewöhnlich breite Züge bildeten und sich sowohl zwischen ganze Muskelbündel als auch zwischen einzelne Muskelfasern drängend, diese förmlich auseinander sprengten. Besonders schön war dies an längs getroffenen Muskelzügen zu verfolgen. An Querschnitten sah man wiederum andere Bilder; traten auch hier die Sarcolemmkerne durch die intensive Tinction und ihre Succulenz in den Vordergrund, so nahm man gleichzeitig noch eine andere Veränderung des Muskelgewebes wahr: in einigen der bekannten abgerundet dreieckigen oder polygonalen Muskelbündelquerschnitte waren zwei, drei und mehrere der eckständigen Muskelfasern durch grosse schöne Fettzellen substituirt und an einzelnen, *grösseren Blutgefässquerschnitten direct angrenzen-*

Digitized by Google
Original from UNIVERSITY OF CALIFORNIA
Generated on 2019-07-10 15:56 GMT / http://hdl.handle.net/2027/uc1.b3743155
Public Domain in the United States, Google-digitized / http://www.hathitrust.org/access_use#pd-us-google

den Stellen, sah man auch hier Zellenanhäufungen und mitten darin unregelmässige Spalten mit deutlichem wandständigem Endothelüberzug.

Ob diese Fettzellengruppen in dem zierlichen Bilde der parquettartig angeordneten Muskelbündelquerschnitte einer Metaplasie der Muskelsubstanz selbst oder der Sarcolemmascheiden entstammten, konnte ich trotz eifrigem Suchen nicht entscheiden. Der Eindruck, den ich gewonnen, macht für mich die letztere Annahme wahrscheinlicher.

5) Der histologischen Eigenthümlichkeiten der feineren Blutgefässverzweigungen und Capillaren wurde bereits gelegentlich wiederholt gedacht. Doch zeigten auch die gröberen Arterien und Venen Veränderungen ihrer Wandstructur, welche nicht unerwähnt bleiben sollen, indem sie vielleicht im Stande sind, zur Aufklärung der Aetiologie Einiges beizutragen.

Die auffälligsten Merkmale waren die ungewöhnliche Dicke der Wand und der stark geschlängelte Verlauf — welche namentlich an den grösseren Arterien deutlich in den Vordergrund traten und auf einen vermehrten Blutzufluss, eine gesteigerte Arbeitsleistung unzweifelhaft hindeuten.

(Vergl. diesbezüglich *Klebs* und *Otto Weber.)*[1])

6) Es erübrigt noch einige Worte über den Inhalt der grossen und kleinen Lücken, Hohlräume und Spalten zu sagen.

Bei der Operation entleerten die meisten kleinen Bläschen ganz klare wasserhelle Flüssigkeit, der Inhalt der grösseren Räume bestand aus einer breiartigen, schmierigen, gelbgrünlichen Masse.

In den mikroskopischen Schnitten war, wie ich schon oben sub 1) erwähnte, die Mehrzahl der Lücken und Hohlräume leer, in einzelnen fanden sich die bekannten Netze aus geronnener Lymphe mit spärlich eingestreuten weissen Blutkörperchen. In den unregelmässigen grossen Cavernen zeigten die meist wandständigen Reste der oben erwähnten dicklichen Masse weisse Blutzellen und grosse, blasse, abgestossenen jungen Endothelien ähnliche Zellen und Detrituskörnchen.

Einzelne wohlgefüllte kleine Lymphgefässe waren vollgefüllt mit Lymphzellen, oder auch leer.

Bevor ich an die Analyse dieser Befunde gehe, halte ich es für zweckmässig, in der Literatur Umschau zu halten behufs Orientirung, inwiefern die vorstehende Schilderung mit den Beobachtungen anderer Autoren übereinstimmt oder von diesen abweicht.

---

[1]) Siehe beistehendes Literaturverzeichniss.

Digitized by Google
Original from UNIVERSITY OF CALIFORNIA
Generated on 2019-07-10 15:56 GMT / http://hdl.handle.net/2027/uc1.b3743155
Public Domain in the United States, Google-digitized / http://www.hathitrust.org/access_use#pd-us-google

Es schien mir angezeigt, die mir wichtig vorkommenden Stellen aus dem Texte der einzelnen Arbeiten wörtlich zu citiren und dies übersichtshalber im Zusammenhange zu thun, um durch Einsprengungen der Citate in den eigenen Text diesen nicht zu zerstückeln.

Zusammenstellung der Literatur,

soweit mir diese insbesondere durch das liebenswürdige Entgegenkommen des Herrn Professor *Gussenbauer* zugänglich war. Ich erlaube mir meinem gewesenen verehrten Chef für seine Freundlichkeit an dieser Stelle ergebenst zu danken.[1])

1) 1854. *Virchow:* „Ueber Macroglossie und pathol. Neubildung quergestreifter Muskelfasern" (V. Arch. VII, pag. 126 ff.), sagt pag. 136: „. . . . Daneben treffen wir eine immer zunehmende *Neubildung des Zwischenbindegewebes*, welches in dem 2. Falle einen mehr fibroiden Charakter angenommen hat, während daraus in der acuten Entwicklung, wie sie der 1. Fall zeigt, eine Reihe *endogener zelliger Neubildungen* hervorging, welche sich zuletzt *herd- und strichweise* anhäuften und dann *in cystoide Räume* übergingen, die *mit erweiterten Lymphgefässen in Verbindung zu stehen schienen.*[2])

2) 1865. *J. Arnold:* „Zwei Fälle von Hygroma colli cystic. (V. Arch. 33, pag. 209). pag. 212 heisst es: „Das *subcutane Zellgewebe war viel dicker* entwickelt, ausserdem finden *sich Fettzellengruppen* in allen Schichten . . ., *auch an jenen*, welche *die Innenwand des grösseren Raumes* begrenzten, ein Befund, der mir darauf hinzudeuten scheint, *dass eben das subcut. Zellgewebe der Sitz der Erkrankung sei.*"

3) 1865. *O. Weber:* „Die Gewebserkrankungen etc." Handb. der allg. u. spec. Chirurg. Pitha-Billroth, Bd. 2, Abth. 2, Lief. 1,

---

[1]) Bezüglich der Vollständigkeit dieses Literaturverzeichnisses diene als Maassstab, dass mit Rücksicht auf die histologische Richtung dieser Arbeit nur jene Publikationen speciell gewürdigt werden konnten, welche genauere patholog.-anatom. Befunde enthielten.

Hinsichtlich der älteren Literatur, welche viele fragliche und mit wenigen Ausnahmen durchwegs nur makroskopisch-anat. untersuchte Fälle aufweist, sei auf die Arbeit *Vladan Gjorgiewic's* verwiesen.

[2]) Vergl. auch *Billroth:* „Beiträge z. pathol. Histologie, Berlin 1858." pag. 216 hebt *Billroth* die Analogie der Blut- und Lymphgefässgeschwülste hervor, lässt die cavern. Hohlräume aus herdweisen Wucherungen der Bindegewebskörperchen entstehen und spricht ferner von einer Neubildung der Capillaren um *die Maschen des Fettgewebes.*

Digitized by Google
Original from UNIVERSITY OF CALIFORNIA
Generated on 2019-07-10 15:56 GMT / http://hdl.handle.net/2027/uc1.b3743155
Public Domain in the United States, Google-digitized / http://www.hathitrust.org/access_use#pd-us-google

pag. 71 ff. (Lymphangiektasie etc.). pag. 72: Daneben (cavern. Maschenwerk mit Epithel der Lymphgefässe) finden sich gewöhnlich *eine reichliche Kernwucherung* des Bindegewebes, zuweilen *auch hyperplastische Neubildungen anderer Gewebe* etc. etc.

4) 1867. *Virchow:* „*Die krankhaften Geschwülste*". III, pag. 487 ff. pag. 495: „Auch bei den Lymphangiomen handelt es sich *keineswegs nur um einfache Ektasien* gewöhnlicher Lymphgefässe, sondern zum Theil *um Hyperplasie* mit Ektasie der alten, zum Theil *um eigentliche Neoplasie* von Lymphgefässen." Hier finde ich auch einen Fall von *Verneuil* citirt, publ. von *Warmont* (Gaz. hebdom. 1855, pag. 398), der eine apfelgrosse Geschwulst der Achselhöhle bei einem 3jähr. Knaben betraf, in welcher *Verneuil* nach der Exstirpation „*cystische Räume* mit Scheidewänden, die aus *fibrösem* und *Fettgewebe* zum Theil mit reichl. Muskelfasern bestanden, fand."

5) 1869. *Lücke:* „Das Lymphangioma" („Die Geschwülste", Handb. der allg. und spec. Chir.) *Pitha-Billroth*, 2. Bd., 1. Hälfte, 2. Heft, pag. 267; „Als eine wirkliche *Neubildung* hingegen (gegenüber den Adenolymphocêles Nélaton's) müssen wir die von *Billroth* und *Virchow* als Lymphangioma cavernosum bezeichnete Geschwulst betrachten" etc.

6) 1869. *Reichel:* „Angeb. Lymphangioma cystic. bei einem 1 J. 5 Mon. alten Kinde" (Virch. Arch. 46, pag. 497 ff). pag. 498: „Die Fettträubchen zeigten sich jedoch *nur wenig entwickelt* . . . . *an Stelle der Fettträubchen* sah man einzelne . . . . *klare Cysten* mit dünnen Wandungen in den Bindegewebsmaschen liegen.

7) 1871. *V. Czerny* in Vladan Gjorgjewic's: „Ueber Lymphorrhoe und Lymphangiome" (Langenbecks Arch. Bd. XII, pag. 651): „Um die Lymphgefässe herum entwickelt sich gleichsam eine Art Granulationsgewebe, welches bei der narbigen Schrumpfung eine Ektasie der Lymphgefässe erzeugt und so zu der Bildung cavern. Lymphgeschwülste führt". Ausserdem fand *Czerny* im umgebenden, reich mit Zellen infiltrirten Bindegewebe „*netzförmige Züge von jungen Zellen*". Es gelang, *diese von den Lymphgefässen aus zu injiciren.*

8) 1872. *Arnstein:* „Zur Casuistik der Makroglossie" (V. Arch. 54, pag. 319 ff.). pag. 320: „Ausserdem bemerkte man *neugebildete Capillargefässe*, deren Wandungen aus Spindelzellen bestanden; *die feinen Fäden des adenoiden Zellnetzes verschmolzen häufig mit den Wandungen der neugebildeten Gefässe.*

Pag. 322—323: Zahlreiche Uebergänge weisen darauf hin, dass

Digitized by Google
Original from UNIVERSITY OF CALIFORNIA
Generated on 2019-07-10 15:56 GMT / http://hdl.handle.net/2027/uc1.b3743155
Public Domain in the United States, Google-digitized / http://www.hathitrust.org/access_use#pd-us-google

die *Gefässspindeln von den eingewanderten Rundzellen* (weissen Blutkörperchen) abstammen.

9) 1874. *Winiwarter*: „Ein Fall von angeborener Makroglossie" (Langenb. Arch., Band 16) pag. 660: An diesem Wucherungsprocesse (i. e. der Zelltheilung im Bindegewebe) betheiligen sich in hervorragender Weise *die Gefässe*, und zwar die kleinsten Arterien und Capillaren. *Die Adventitiazellen* insbesondere sind es, so dass an einzelnen Stellen drei bis vier Zellen wie eine *buckelartige Vortreibung* an der Wand des Gefässes sitzen.

Auch *W.* spricht von *Lymphfollikelbildung* und von „*Canalisation der gewucherten Zellzüge*" (Abbildung Fig. 4 seiner Arbeit).

10) 1875. *Petters*: „Ueber Lymphorrhagie", Prager Vierteljahrschr. 125.

Pag. 98: „Die Ursache der Erweiterung der Lymphgefässe hat Prof. *Klebs* in einer selbständigen primären Erkrankung dieser Gefässe — einer Entzündung — gefunden."

11) 1875. *Klebs:* „Ueber Lymphangiektasie". Bericht des histolog.-anat. Befundes des Petters'schen Falles. Prager Vierteljahrschr. f. pract. Heilkunde 125, pag. 154 ff.

Pag. 156 und 157: „Die Bläschen liegen z. Thl. im Epithel selbst und sind überall von einer Endothelschichte ausgekleidet, in andern Fällen kann, wie *Rindfleisch* angiebt, der ganze Papillarkörper mit der Epidermis die Decke der Blasen bilden." Sonst nimmt *Klebs* für diesen Fall nur eine *Ektasie* an; sagt aber weiter pag. 158: „Noch ist zu bemerken das Verhalten der Blut- zu den Lymphgefässen innerhalb der Geschwulst, *von denen die ersteren sehr häufig im Innern der dilatirten Lymphgefässe liegen*, wie dies zuerst *Brücke* nachgewiesen.

Pag. 163: .... wenn eine starre *interstitielle Neubildung* den Collaps der Lymphgefässanfänge hindert, und diese nun dem Andrang der in reichlicher Menge und unter *relaliv hohem Druck* aus den *erweiterten* Blutgefässen transsudirten Flüssigkeit ausgesetzt sind ...., wird eine Dilatation der Lymphgefässe eintreten müssen.

12) 1875. *Klebs:* „Beiträge zur Geschwulstlehre". Prager Vierteljahrschr. f. prakt. Heilkunde 126, pag. 115 und 116.

Pag. 123: „Am schönsten ist dies — (die Wucherung der Endothelien bei Hämangiomen) — zu verfolgen bei dem Eindringen von sich ausbreitenden Teleangiectasien in das *subcutane Fettgewebe*. Hier kann man nachweisen, dass ein jeder dieser entweder soliden oder auch schon hohlen, mit Blut gefüllten, aber stets sehr dickwandigen Zellkolben zuerst den Fetttropfen zur Seite schiebt

Digitized by Google
Original from UNIVERSITY OF CALIFORNIA
Generated on 2019-07-10 15:56 GMT / http://hdl.handle.net/2027/uc1.b3743155
Public Domain in the United States, Google-digitized / http://www.hathitrust.org/access_use#pd-us-google

und verdrängt. Derselbe nimmt eine immer schmäler werdende halbmondförmige Gestalt an und verschwindet endlich ganz, *während das Protoplasma der Zelle sich an der Wandung* ausbreitet, und wie dies von *Flemming* für die Atrophie des Fettgewebes nachgewiesen ist, *kernreicher wird. Zwischen dieser Schicht und dem Gefässzapfen bleibt gewöhnlich ein schmaler Spalt übrig, welcher wohl die Bedeutung eines „Lymphatischen Raumes"* haben dürfte. *Man hat demnach in der That eine Hyperplasie des eigentlichen Körpers der Fettzelle."*

„Was die sonst so nahe stehenden cavernösen Lymphangiome angeht, so findet sich bei diesen schon nicht mehr das gleiche Verhältniss, indem zu ihrer Entwicklung jedenfalls *eine weitere Ausbildung des Blutgefässsystems nothwendig ist* und bei allen grösseren derartigen Geschwülsten nicht übersehen werden kann. *Die ersten Anfänge habe ich hier nicht Gelegenheit gehabt zu untersuchen."* —

13) 1875. *Weichselbaum:* „Eine seltene Geschwulstform des Mesenterium, Chylangioma cavernosum". (Virch. Arch. 64, pag. 145 ff.)

Pag. 146: „Es sind dies kleine kaum erbsengrosse, gelbliche Stellen *im Fettgewebe* . . . . . Die mikroskopische Untersuchung lehrt, dass sie ganz oder zum grössten Theil aus einer Anhäufung von Rundzellen bestehen, welche in eine reticuläre Grundsubstanz eingebettet sind; von da aus erstreckt sich die Wucherung der Rundzellen den feineren Bindegewebszügen entlang *ins Fettgewebe hinein bis zwischen die einzelnen Fettzellen.* An jenen Stellen, wo die Rundzellenwucherung eine grössere Ausdehnung erlangt, bilden die Zellen grössere rundliche, *den Lymphfollikeln* ähnliche Gebilde . . . , von deren Aussenrande zackige und verzweigte *Ausläufer in das umgebende Fettgewebe* abgehen.

. . . . . .

Wo das Rundzellen*gewebe* eine grössere Ausdehnung erreicht hat, findet man dasselbe von einem *System schmaler Lücken und Hohlräume durchsetzt.* Diese zeichnen sich durch eine eigenthümliche zackige Begrenzung aus, wodurch *sie sehr an Lymphcapillaren* erinnern."

Pag. 162: Die Capillarräume lässt *W.* sich aus dem *„Rundzellengewebe"* entwickeln. —

14) 1876. *Wegner:* „Ueber Lymphangiome" (Langenb. Arch. f. kl. Chir. Bd. XX.), pag. 683 beschreibt *W. „die Dehnung des Sarcolemms* bei der Progression der Neubildung.

Digitized by Google
Original from UNIVERSITY OF CALIFORNIA
Generated on 2019-07-10 15:56 GMT / http://hdl.handle.net/2027/uc1.b3743155
Public Domain in the United States, Google-digitized / http://www.hathitrust.org/access_use#pd-us-google

Pag. 699: Sie (die Lymphang.) entstehen mit Vorliebe oder *fast ausschliesslich im subcutanen Fettgewebe* und *in dem tiefen Fettbindegewebe.*

Pag. 701: Bisweilen finden sich in das Gewebe des Tumors eingesprengt circumscripte, *meist rundliche . . . . . Reste des ursprünglichen Binde-Fettgewebes.*

Pag. 702: Es findet statt: 1) *Ektasie und Neubildung* von Wandelementen.

2) Active Proliferation der Lymphgefässendothelien und Bildung *neuer Lymphgefässe: „homoplastische Neoplasie".*

3) Es entsteht ein *Granulationsgewebe aus bindegewebiger Matrix. Umwandlung dieses in neue Lymphräume: „heteroplastische Neoplasie".*

15) 1879. *Th. Langhans:* „Casuistische Beiträge zur Lehre von den Gefässgeschwülsten" (V. Arch. Bd. 75, 7. Folge 15, pag. 296 f.). „Die Veränderung (Lymphangiom des linken Beines) besteht also in einer umfangreichen „*Umwandlung des Panniculus in ein lymphangiektatisches Bindegewebe*", ein Process, der in der foetalen Periode begann . . . . Besonders auffallend aber ist der grosse *Reichthum des Bindegewebes an Lymphgefässen.* Bekanntlich ist der Panniculus äusserst arm an solchen, ja manche Forscher, wie *Teichmann* und *Flemming* leugnen überhaupt ihre Existenz in diesem Gewebe oder lassen sie nur als *Begleiter der Gefässe* oder auch ganz vereinzelt und isolirt den Panniculus durchsetzen. Es ist also kein Zweifel, dass hier *eine grosse Zahl von Lymphgefässen vorliegt, welche normal nicht vorhanden sein sollte.*

Doch fasst *L.* diese „Umwandlung" mehr als „eine Verdrängung" auf: pag. 255: „Das Bindegewebe zwischen den Fettläppchen wird breiter und breiter, die Fettläppchen kleiner und schliesslich fast völlig *verdrängt.*"

Pag. 300: „Es handelt sich bei den Lymphangiomen nicht blos *um Neubildung und Erweiterung von Lymphgefässen*, sondern auch meist *um Neubildung von Bindegewebe.*"

16) 1879. *Bryk:* „Ulceröses Lymphangiom der Füsse etc." (Langenb. Arch. f. klin. Chir. Bd. 24, pag. 273 ff.) nimmt eine ***homoplastische*** (durch Auswachsen von Endothelien der Gefässe zu neuen Sprossen) und ***heteroplastische*** (aus *dem spindelförmigen Stroma der Adventitia* oder der Wandknoten und dem daraus sich bildenden Granulationsgewebe) Entstehungsursache für die *Neubildung* von Lymphgefässen an (pag. 292).

Pag. 290: „Dennoch fehlte es auch hier nicht an reparat.

Digitized by Google
Original from UNIVERSITY OF CALIFORNIA
Generated on 2019-07-10 15:56 GMT / http://hdl.handle.net/2027/uc1.b3743155
Public Domain in the United States, Google-digitized / http://www.hathitrust.org/access_use#pd-us-google

Vorgängen, die durch ein reichliches kleinzelliges Bindegewebe vermittelt wurden, dessen runde, *durch Kerntheilung sich vermehrende* Elemente grösstentheils *von den Wandzellen der Blutgefässe* (cf. *Winiwarter*) abstammten, woran sich aber auch das *native Bindegewebe* der Geschwulst und *die Endothelien* der Lymphgefässe betheiligt haben."

Pag. 278: „Man könnte sich demnach vorstellen, dass die Abwesenheit von fibrinogener Substanz und des Faserstoffs von der Abscheidung derselben in das Hautgewebe und deren Zurückhaltung daselbst abhängig gewesen sei, daher eine der vielen mitbedingenden Ursachen des patholog. Processes angesehen werden könnte, während das Vorwalten der Kalium- und Phosphorsäureverbindungen in der betreffenden Flüssigkeit in einem raschen Untergange der lecithinhaltigen Blut- und Exsudatkörperchen ihre Erklärung finden dürfte."

Pag. 299: Bezüglich der in seinem Falle als Secundärknoten aufzufassenden Lymphangiome an den Unterschenkeln, den oberen Extremitäten und der Schleimhaut des Rachens sagt *B.*: „Es ist gleichgiltig, ob man dabei die *zersetzte Lymphe* als Infectionsstoff sich denkt . . . . . oder die darin enthaltenen *zelligen Elemente* als Träger desselben betrachtet; in beiden Fällen wurden die *Wandungen der Gefässe* und das dieselben umgebende Bindegewebe damit *imprägnirt* und dadurch zu Entwickelungen Veranlassung gegeben, welche denen ganz analog waren, welche die primär afficirte Haut der Füsse erfahren hat.

17 u. 18) 1879. *Pospelow:* „Lymphangioma tuberosum cutis multiplex" (Vierteljahrsschr. f. Dermatol. und Syphil. VI. 1879, pag. 521). Conf. auch *Hebra* und *Kaposi* Lehrbuch, pag. 282., linsengrosse multiple lenticulärem Syphilid ähnliche Hautlymphangiome mit *endothel-ausgekleideten Canälen*, welche das Corium siebartig durchlöcherten und *Lesser* und *Beneke* „Ein Fall von L. tuberos. multiplex" (*Kaposi*) (V.Arch. CXXIII, 1, pag. 86. 1891.)

19) 1879. *Fischer*: „Der Riesenwuchs" (Deutsche Zeitschrift f. Chirurg. Bd. XII, Heft 1, pag. 22, Beobachtung 11.)

Pag. 23: „Die in denselben (den Hohlräumen) enthaltene Flüssigkeit zeigte alle histolog. und chemischen Eigenschaften der *Lymphe*. Das Bindegewebe hatte *das Fettgewebe verdrängt* (cf. oben *Langhans*) und zeigte sich durchweg *hyperplastisch* und *verdickt*, vielfach von *kleinzelliger Infiltration* durchsetzt.

Pag. 40: Beob. 18 (Part. Riesenwuchs . . . , *Lymphangiektasie* verbunden mit *Lipomatosis. Teleangiektasie*).

Digitized by Google
Original from UNIVERSITY OF CALIFORNIA
Generated on 2019-07-10 15:56 GMT / http://hdl.handle.net/2027/uc1.b3743155
Public Domain in the United States, Google-digitized / http://www.hathitrust.org/access_use#pd-us-google

Pag. 41: „*Lipomatosis, Lymphangiektasien, teleangiektasische Erweiterungen der Gefässe fanden sich neben einander.*"

20) 1880. *Zeller:* (Lymphangiectasia colli congen. Die Cyste, welche erbsengrosse Divertikel hatte und mit den benachbarten Lymphgefässen des Halses durch beträchtliche Erweiterung der Recklingshausen'schen Saftkanäle communicirte, war mit Endothel ausgekleidet und enthielt Lymphe (Inaugural-Dissert., Berlin 1880). Cit. in *Middeldorpf.* Siehe unten.

21) 1880. *Engel-Reimers:* (Deutsch. Arch. f. kl. Mediz. 33.) Lymphangion der Subserosa des Magens angebl. durch Verschluss der Lymphbahnen durch ein benarbendes Geschwür an der kleinen Curvatur entstanden. (Siehe *Middeldorpf*, Langenb. Arch. 31, pag. 592.)

22) 1881. *Anders:* „Zur Frage der Rückbildung der Lymphangiome" (Jahrbuch f. Kinderheilkunde, Bd. XVI, pag. 429). 2 Jahre 2 Mon. altes Kind hatte seit der Geburt einen wachsenden Tumor der rechten Brusthälfte von der Consistenz eines *Lipoms* mit Cysten.

Spontandurchbruch, Entleerung von klebriger, gelblicher, an der Luft gerinnender Flüssigkeit.

Einreibung von Mercurialsalbe: *Involution, Schrumpfung.*

23) 1882. *Paster:* „Ueber Macroglossie und Macrochilie" (Jahrb. f. Kinderheilkunde, Bd. XVIII, pag. 219 ff.).

Vermehrung des Bindegewebes durch Neubildung; *Vermehrung der Blutgefässe, Wucherung der Sarcolemmakerne.*

Das *Keimlager bilden die Zellen des interstitiellen Bindegewebes.* Durch „*Verflüssigung*" der Intercellularsubstanz entwickelt sich die cavernöse Form, und das *Secretionsprodukt jener Zellen, welche als Endothel die Wandbekleidung der cavernösen Räume bilden,* giebt den Inhalt. *Die enorme Ausbreitung des lymphat. Systems* unterscheidet diese Gebilde von der einfachen Elephantiasis.

24) 1883. *Zur Nieden:* „Ueber einen Fall von Lymphangiektasie mit Lymphorrhagie" (Virch. Arch. 90, pag, 350), nimmt für seinen Fall Stauung und Ektasie an, doch sah er auch (pag. 364) an verschiedenen Stellen in der Papillarschicht der Cutis „*reichlichere Anhäufungen von Rundzellen*". Auch fand er „*unregelmässige Lymphlücken*" mit *ausserordentl. hypertroph.* Wandungen, worin namentl. *die Hypertroph. der glatten Muskul.* auffiel.

25) 1884. *Ostertag:* (Dissert. inaug. Würzburg, 1884) beschreibt einen Fall von Entwickelung eines *Lymphangioma cavernosum* im Inneren eines *Lipoms.*

Digitized by Google
Original from UNIVERSITY OF CALIFORNIA
Generated on 2019-07-10 15:56 GMT / http://hdl.handle.net/2027/uc1.b3743155
Public Domain in the United States, Google-digitized / http://www.hathitrust.org/access_use#pd-us-google

Die mikrosk. Untersuchung zeigte eine *Infiltration von Rundzellen* längs *der Capillaren und kleinsten Arterien* bis ins Capillarnetz der einzelnen *Fettträubchen,* die auf *O.* den Eindruck eines *entzündlichen Vorganges* machte; doch spricht auch *O.* von einer *„Umwandlung des Keimgewebes* in faseriges Bindegewebe" und von einem dadurch zustande kommenden Zuge auf die Lymphgefässwandungen mit folgender Etaksie.

(Siehe *Middeldorpf* l. c. pag. 594.)

26) 1884. *Middeldorpf:* „Ueber Lymphangioma cavernosum" (Langenb. Arch. f. kl. Chir. Bd. 31, pag. 590 ff.). pag. 598: „Was die histolog. Entwickelung anlangt, so möchte ich mich für eine *Verlegung irgend eines abführenden Lymphgefässes* entscheiden mit *Neubildung von bindegewebigen Elementen* von Seiten der *präexistirenden Lymphgefässe.*"

Pag. 297: „Die Wandungen der Cysten und Spalten bestehen aus Bindegewebe, welches hier und da eine *kleinzellige Infiltration* . . . . zeigt."

„Das Fettgewebe ist *in der eigentlichen Geschwulst sehr spärlich* vertreten, *an der Uebergangszone* nach der Basis und den Seiten tritt es *reichlicher* auf, um schliesslich *das ganze mikroskopische Bild zu beherrschen.*"

27) 1885. *Grawitz:* „Cas. Mittheilungen aus dem patholog. Institut in Greifswald" (pag. 262) „Dermoid-ähnl. Cysten im Periton. und Diaphragma" (V. Arch. Bd. 100, pag. 256 ff.). pag. 264: Auch im Zusammenhange mit den Darmschlingen findet sich eine reichlich gänseeigrosse *Fettmasse in die fibrösen Verwachsungen* eingeschlossen, welche auf dem Durchschnitt einen mehrfächerigen Bau hat, indem sie anscheinend *aus Fettgewebe* zusammengesetzt ist, in welchem einige kugelige, *glattwandige Cysten* eingeschlossen liegen.

Pag. 265: In den schwieligen Verwachsungen zwischen Zwerchfell und Leber finden sich kleine Herde von *entzündlicher Zellwucherung aus runden und spindelförmigen Elementen, welche der Fettmetamorphose anheimgefallen sind.* Um diese Herde bildet sich eine neue entzündl. Wucherung, welche die ersten kleinsten Fetthäufchen einkapselt und nun die Resorption des feinkörnigen Fettes noch mehr erschwert. Auch an den grossen Cysten lässt sich feststellen, dass sie sich bis in die letzte Zeit durch fortschreitende Fettmetamorphose der innersten Wandschichten vergrössert haben.

Pag. 264: Es handelt sich um glattwandige, von fasrigem

Digitized by Google
Original from UNIVERSITY OF CALIFORNIA
Generated on 2019-07-10 15:56 GMT / http://hdl.handle.net/2027/uc1.b3743155
Public Domain in the United States, Google-digitized / http://www.hathitrust.org/access_use#pd-us-google

Bindegewebe ausgekleidete Höhlen *ohne hautähnliche Structur* und ohne Epithelien in der auskleidenden Membran.*)

28) 1885. *Esmarch und Kulenkampff*: „Die elephantiastischen Formen", Hamburg 1885, gelangen zu ähnlichen Anschauungen wie *Langhans* (oben 13). Die Ursache der Störung ist in „örtlichen Gewebsveränderungen" zu suchen.

„Neben Ektasie kommt Hyperplasie der Blut- und Lymphgefässe, sowie Hyperplasie des Binde- und Fettgewebes vor."

29) 1886. *B. Wiesner:* „Das Lymphangiom der Augenhöhle" (Arch. f. Ophthalmolog. XXXII, 2, pag. 205). Die Geschw. zwischen Bulb. und äuss. Orbitalrande hatte einen *cavernös. Bau mit unregelm. Hohlräumen und zahlreichen Blutgefässen*, die Umgebung der Hohlräume war reichlich mit *lymphoid. Zellen infiltrirt.*

30) 1886. *Trendelenburg*: „Verletzungen und chirurg. Krankheiten des Gesichts" 1. H. pag. 79 und 88 ff.

31) 1887. *Weil:* („Eine seltene Blutcyste der R. supraclav. etc.") (Prager mediz. Wochenschr., 1887, pag. 19 und 20) spricht *nur von Ektasie* der Blut- und Lymphgefässe, obwohl auch ihm „das *zellenreiche, von vielen Capillaren durchsetzte* Gewebe" auffiel.

32) 1889. *Nasse:* „Ueber Lymphangiome" (Langb. Arch. f. kl. Chir., Bd. XXXVIII, pag. 614 ff.). pag. 617: Da wo die Cystenwand mit dem M. sternocl. mast. zusammenhing, sind die Muskelfasern desselben durch *ziemlich zellreiches und gefässreiches* Bindegewebe auseinandergedrängt.

Pag. 618: An vielen Stellen sieht man von den *grösseren Hohlräumen feine Spalten* in das *umgebende Bindegewebe gehen* . . . . auch pag. 619: Sie (diese Spalten) verlieren sich im Bindegewebe oder *enden in einen Zellstrang* . . . .

Pag. 621. Ausserdem aber sind an manchen Orten grössere Anhäufungen derselben (nämlich der *Lymphzellen)*, welche *Lymphfollikeln* ganz ähnlich sind . . . und *feine Spalträume* aufweisen.

Neubildung von Lymphgefässen ist . . . . aber wahrscheinlich in *den Lymphzellenanhäufungen von folliculärem Aussehen.*

Das Bindegewebe war . . . . *vermehrt* . . . . . , war *zellenreich* und *glich einem jungen wuchernden Gewebe.*

Pag. 624: Nur an wenigen Stellen *verschwindet das Fettgewebe grösstentheils* und die Lymphspalten sind von einem *zellreichen Bindegewebe* umgeben.

---

*) Conf. auch: *G. Werth* (Arch. f. Gynäkolog. XIX. 2, pag, 321. 1882.) „Cyste des Mesenterium ilei", als deren Ursprungsstelle Verf. eine mesenteriale Lymphdrüse ansieht.

Digitized by Google
Original from UNIVERSITY OF CALIFORNIA
Generated on 2019-07-10 15:56 GMT / http://hdl.handle.net/2027/uc1.b3743155
Public Domain in the United States, Google-digitized / http://www.hathitrust.org/access_use#pd-us-google

Pag. 624: Das Gewebe (des Centrums) ist sehr viel *ärmer an Fett*, als die *übrige Geschwulst.*

Pag. 629: In der Tiefe liegen *die Spalten* meist *in den Bindegewebsbalken des Fettgewebes.* Dieselben sind .... *zellenreicher* etc.

Pag. 630: Zwischen dieses Bindegewebe (nämlich das Zwischengewebe der Spalten und Canäle) sind zahlreiche *Fettträubchen* eingelagert, so dass die Hohlräume innerhalb *der Bindegewebssepten eines Lipoms* zu liegen scheinen.

Pag. 635: Die Zwischensubstanz ist *Fettgewebe* und bald *derbes*, faseriges, bald jugendliches, *zellreiches* Bindegewebe, das dort am *zellreichsten* ist, wo auch die *kleinsten Spalten* in grösserer Zahl liegen.

Pag. 647: Man kann demnach eine weitgehende *Analogie der Lymphgefäss- und Blutgefässgeschwülste* nachweisen*) und diese Aehnlichkeit lässt es wahrscheinlich erscheinen, dass die Lymphangiome aus Störungen in der embr. Anlage und Entwickelung des Lymphgefässsystems entstehen und dass bei einem Theile derselben auch eine *wirkliche Lymphgefässneubildung* stattfindet.

Doch hält *Nasse* pag. 648 den „directen Nachweis der *Neubildung* für sehr schwierig und *mit Sicherheit kaum zu führen.*"

Pag. 649: Jedoch habe ich auch mehrfach gerade *in der Peripherie wachsender Cavernome an den noch nicht erweiterten Gefässen die Wandungen anffällig dick und reich an Zellen gefunden* ....

33) 1889. *Waitz:* „Ueber einen Fall von Elephantiasis congen." erwähnt (Lgb. Arch. f. kl. Chir. Bd. 39, pag. 229) die auffällige *Entwickelung des Fettgewebes* und *starke Fettwucherung.* Confer hinzu auch: *Kaposi* (Pathol, und Therapie der Hautkrankheiten 1887, pag. 644) und *v. Hebra* (Die Elephantiasis Arabum pag. 44), ferner *Esmarch und Kulenkampff* (Die elephant. Formen, pag. 90), *Floras* (Langenb. Arch. Bd. 37, pag. 612) „Ueber einen Fall von Elephant. Arab.) und *Virchow* (Geschwülste III. pag. 494), wo *die grosse Aehnlichkeit der Lymphangiome mit Eleph. Arab.* besonders hevorgehoben wird.

34) 1889. *L. Baraban*: (Arch. de Méd. I. 4. pag. 528, 1889) „Lymphangiomes et kystes séreux congénitaux" spricht *von Neubildung der Lymphcapillaren* und von *„nodules vaso-formateurs."*

35) 1890. *A. Schmidt:* „Beiträge zur Kenntnis der Lymphangiome" (Arch. f. Dermatol. und Syphilis XXII 4 und 5, pag. 529)

Eine scharfe Trennung von Lymphangiektasien und Lymphan-

*) Conf. oben *Billroth* (sub 1).

Digitized by Google
Original from UNIVERSITY OF CALIFORNIA
Generated on 2019-07-10 15:56 GMT / http://hdl.handle.net/2027/uc1.b3743155
Public Domain in the United States, Google-digitized / http://www.hathitrust.org/access_use#pd-us-google

giomen ist praktisch nicht möglich. *Eine Neubildung* von Lymphgefässen und Lymphräumen *aus Bindegewebszellen* giebt Verf. zu.

Alle diese zuletzt genannten Autoren, die ich an dieser Stelle am passendsten zu nennen glaube, heben die auffällige „Hypertrophie des Fett- oder Unterhautzellgewebes" mit besonderem Nachdruck hervor, und *Virchow* (Geschwülte III, pag. 494) erwähnt speciell die *„grosse Aehnlichkeit der Lymphangiome mit Elephantiasis Arabum"*.

36) 1891. *Samter:* „Ueber Lymphangiome der Mundhöhle" (Langenb. Arch. f. kl. Chir. Bd. 41, pag. 829 ff.). Pag. 836: „Man bemerkt Ansammlung von *Lymphkörperchen* innerhalb des Bindegewebes in *rundlichen* follikelähnlichen, sowie in strangförmigen *Haufen;* bisweilen scheint innerhalb eines Haufens *ein Lymphraum* zu beginnen . . . . Uebrigens lässt *Samter* wenigstens einen Theil dieser Bildungen *aus Lymphdrüsen* sich entwickeln und gelangt zu ähnlichen Schlüssen wie *Jaksch* und ich. (Conf. *Jaksch:* „Ein Beitrag zur Entwickelung der cystischen Geschwülste am Halse", Zeitschrift f. Heilkunde, Bd. VI, 1885, pag. 131 ff. und *Bayer:* „Ein Beitrag zur Histologie und Pathogenese der Blutcysten des Halses", Zeitschr. f. Heilkunde, Bd. XI, pag. 1 ff., 1890.)

37) In den neueren Lehrbüchern der pathol. Histolog. und pathol. Anatomie (*Rindfleisch, Orth, Birch-Hirschfeld)* findet man theils die *Rokitansky'sche* Anschauung, es handle sich blos um Ektasie der Lymphbahnen, vertreten (*Rindfleisch:* Ektasie bedingt durch Schrumpfung des umgebenden Bindegewebes) oder Ektasie und Neubildung angenommen *(Orth*: im Anschluss an entzündliche Prozesse, durch welche Veränderungen in der Wand der Lymphgefässe gesetzt werden), endlich die Ansicht ausgesprochen, das Lymphangiom könne nur dann als *geschwulstartige Neubildung* aufgefasst werden, wenn es in Geweben zur Entwickelung gelangt, *welche de norma keine Lymphgefässe enthalten.*

Schon ein flüchtiger Einblick in die einzelnen Befunde der im Vorangehenden angeführten Autoren lässt bis auf die Frage der Bildung der pathologischen Lymphräume (worüber — ob Ektasie, ob Neubildung — noch durchaus keine Einigkeit herrscht, obwohl die Zahl der Anhänger der letzteren Anschauung von Tag zu Tag zunimmt) eine auffällige Uebereinstimmung nach zwei Richtungen hin erkennen.

Für's Erste wird *eine Neubildung von Blutgefässen,* oder wenigstens eine *auffällige Vermehrung der Wandelemente der Blutgefässe und Capillaren,* in specie ***„der adventitiellen"*** fast von

Digitized by Google
Original from UNIVERSITY OF CALIFORNIA
Generated on 2019-07-10 15:56 GMT / http://hdl.handle.net/2027/uc1.b3743155
Public Domain in the United States, Google-digitized / http://www.hathitrust.org/access_use#pd-us-google

allen Autoren zugegeben *(Virchow, Billroth, Klebs, Winiwarter, Waldeyer, Bryk, Paster, Ziegler, Recklinghausen, Arnstein, Esmarch-Kullenkampff, Nasse, Waitz* etc.) oder man spricht zum Mindesten von einem auffälligen Reichthum an Blutgefässen und von *der enormen Dicke der Wandungen (Petters, Fischer, Wiesner, Nasse).*

Zweitens weisen alle Autoren mit besonderem Nachdruck darauf hin, dass das *Fettgewebe* (das subcutane, intermuskuläre, subseröse, submucöse, periorbitale, mesenteriale etc.) oder *Fett-Bindegewebe der Lieblingssitz der Lymphangiome sei: (Cruveilhier, Ammon, Virchow, Verneuil, Arnold, Rindfleisch. Reichel, Wegner, Langhans, Bryk, Anders, Middeldorpf, Nasse);* einzelne der Forscher fanden sogar wirkliche Lipome oder lipomatöse Bildungen in Combination mit Lymphcysten und cavernösen Lympangiomen *(Ostertag, Grawitz, Weisser, Fischer. Nasse)**); endlich machen *Langhans, Middeldorpf, Nasse* insbesondere darauf aufmerksam, dass man in einzelnen Fällen ganz *parallel* der *Zunahme der Geschwulst* eine auffällige *Abnahme des Fettgrundgewebes* wahrnehmen kann, während in der geschwulstärmeren Peripherie *die Masse des Fettgewebes in den Vordergrund tritt.*

Doch begnügen sich alle diese Beobachter mit der Constatirung dieser, wie ich glaube, „*hochwichtigen*" Thatsache, oder sie fassen den Vorgang in der Weise auf, als würde das umgebende Fettgewebe, welches zwischen den schon fertigen grossen Lücken *nur spärlich* und meist „*zellig infiltrirt*" vorzufinden ist, von den sich ausbreitenden Cavernen einfach *verdrängt* oder *aufgezehrt (Wegner, Fischer, Langhans),* oder sie meinen, es handle sich um „*entzündliche Processe*" *(Grawitz, Ostertag, z. Nieden, Arnstein, Weichselbaum, Orth,* zum Theil auch *Nasse).* Nur *Billroth, Virchow* und *Lücke* sprechen ausdrücklich *von einer grossen Analogie der cavernösen und lipomatösen Blut- und Lymphgefässgeschwülste.* So lässt *Billroth* (Beiträge zur pathol. Histologie. Berlin 1858, pag. 216) die Entwickelung *der Hohlräume* aus herdweisen *Wucherungen der Bindegewebskörperchen* entstehen und *Virchow* (Geschw. III, pag. 344) sagt wörtlich: „Aber es können möglicherweise von vornherein mehrere verschiedenartige Gewebe bei der Bildung (der Lymphangiome) betheiligt sein, z. B.: *Fett* etc." Vergl. auch *Lücke* (Handb. der allg. spec. Chir. *Pitha, Billroth* II. Bd., 2. Abthlg. 2. Heft, pag. 263 und 267).

Auch *Klebs* (siehe oben Prager Vierteljahrschrift f. prakt.

---

*) Siehe unten mein Fall.

Digitized by Google
Original from UNIVERSITY OF CALIFORNIA
Generated on 2019-07-10 15:56 GMT / http://hdl.handle.net/2027/uc1.b3743155
Public Domain in the United States, Google-digitized / http://www.hathitrust.org/access_use#pd-us-google

Heilk. 126, pag. 115 und 116) giebt eine „in der That stattfindende *Hyperplasie des eigentlichen Körpers der Fettzelle*" bei der Entwickelung der Hämangiome zu, bekennt aber, dass er nicht Gelegenheit hatte, diesen Vorgang bei den so *nahe stehenden Lymphangiomen* mangels geeigneter Fälle mit ausgesprochenen Anfangsstadien zu beobachten; *„auch sei zu der Entwickelung der Lymphangiome jedenfalls schon eine* ***weitere Ausbildung*** *des Blutgefässsystems nothwendig."*

Reimt man alle diese, auf den ersten Blick oft kaum vereinbare Deutungen der einzelnen Befunde der genannten Forscher zusammen, so lautet kurz das Résumé:

1) *Die Prädilectionslocalisation* — der Lieblingssitz der cavern. Lymphangiome, ist *das Fettgewebe* oder mit dem Fettgewebe nahe verwandte, vielleicht identische, lockere Zellgewebe, welches der Träger *der Blutgefässe* der Muskeln, Nerven, serösen Häute etc. ist.

   Dieses Fettgewebe ist in Combination mit diesen Geschwülsten immer kern- und zellenreich, zum mindesten wird seine auffällige *„Infiltration"* erwähnt.

   Dieses Fettgewebe *schwindet,* wird *aufgezehrt, verdrängt* oder in die Gewebsmetamorphose *einbezogen* parallel der Progression der pathologischen Veränderung.

2) *Die Blutgefässe* des restirenden Fettgewebes, welches in der Umgebung der Neubildung auffallend *reichlich,* deutlich *vermehrt,* ja selbst *geschwulstig gewuchert* angetroffen wird, zeigen charakteristische Veränderungen der *Wandelemente;* zum mindesten ist die Wand *hypertrophisch* und ihre *Zahl vermehrt;* eine wirkliche Neubildung wird *für die Capillaren* durchwegs angenommen.

3) Um *die veränderten Blutgefässe herum* ist das Gewebe *kernreich* oder *zellig infiltrirt,* insbesondere *in der Peripherie* der Geschwulst, d. h. dort wo *sie wächst,* also wo die *jüngeren Stadien* der Entwickelung zu verfolgen sind.

4) In diesen *Kern-* und *Zellenanhäufungen* und *zelligen Infiltrationen* finden sich *Dehiscenzen* und *Spaltbildungen* durch *Secretion, Einschmelzungen, Zerfall* des zellenreichen, „granulationsähnlichen", embryonal gewordenen Gewebes, — je nach der Auffassung und dem Eindruck der mikroskopischen Bilder —; diese Spalten sind zunächst begrenzt einfach von dem zellenreich jugendlichen Gewebe, treten aber stellenweise in Communication mit *Endothel-führenden*

Digitized by Google
Original from UNIVERSITY OF CALIFORNIA
Generated on 2019-07-10 15:56 GMT / http://hdl.handle.net/2027/uc1.b3743155
Public Domain in the United States, Google-digitized / http://www.hathitrust.org/access_use#pd-us-google

Lücken und mit *wirklichen Lymphgefässen* und *Lymphräumen*.

Soviel lässt sich nach genauem Studium des bereits Bekannten ohne gewaltsame Hineininterpretation aussagen.

Vergleichen wir nun damit die Befunde, welche die mikroskopische Untersuchung meines Falles ergeben. Ich fand:

1) Dort wo die Geschwulst durch grosse Lückenbildung und maschiges, schwammiges Gefüge als solche schon makroskopisch deutlich kenntlich war: ein complicirtes Lückensystem communicirender und nicht communicirender, unregelmässig gestalteter, am Durchschnitt z. Theil polygonal und zackig, z. Theil rund und oval sich zeigender Höhlen mit lymphatischem Inhalt (geronnene Lymphe, weisse Blutzellen, blasse, gequollene endothelienartige Zellen, Zerfallsmassen und Körnchenhaufen) und deutlichem Endothel, variirend dicken Wandungen mit zahlreichen intramuralen circumscripten Zellenherden, welche buckelartig in das Lumen prominiren und überall an der Innenwand Endothelien – stellenweise von deutlich jugendlicher succulenter Form — tragen.

   Die Zwischensubstanz bildet zellenreiches Bindegewebe mit Inseln kerngefüllter Fettzellen und stellenweise mit folliculären Herden (Fig. 1, 2).

2) Daneben *Stellen von schwielig verdichtetem Gewebe* derbfibrillären Charakters mit spärlichen Lücken, welche von gewöhnlichem Endothel ausgekleidet sind (Fig. 9).

3) In dem mehr normal aussehenden Fettgewebe, welches die centralen, deutlich cavernösen Partien des Tumors nach aussen hin überall umgiebt und allenthalben *vermehrt* ist, *ganze Fettläppchen dicht von Kernen und Zellen durchsetzt* (zum Theil Rundzellenanhäufungen, zum Theil Kern- und Zellvermehrungen des Stromas) und zwar entweder diffus, oder strangartig nach mehreren Richtungen hin, oder endlich in Form follikelähnlicher Anordnung; dort wo die Infiltration am dichtesten, Lückenbildungen mit und ohne Endothelauskleidung; stellenweise eine Lücke auf der einen Seite bereits als Lymphgefässwand kenntlich, auf der gegenüberliegenden vom runden Contour des hineinragenden veränderten Fettläppchens begrenzt (Fig. 3, 4).

4) An einzelnen Stellen ist das Grundgewebe dieser in die gröberen Lymphlücken hineinragenden dicken Zapfen

Digitized by Google
Original from UNIVERSITY OF CALIFORNIA
Generated on 2019-07-10 15:56 GMT / http://hdl.handle.net/2027/uc1.b3743155
Public Domain in the United States, Google-digitized / http://www.hathitrust.org/access_use#pd-us-google

schon derart verändert, *dass das kern- und zellenreiche Stroma die Hauptmasse darstellt* und der Charakter dieses Gewebes „als von Fettgewebe abstammend" allmälig verloren geht (Fig. 5); daselbst die den Blutgefässzweigen anliegenden Bindegewebszüge besät mit *endotheloiden grossen jungen Zellen*, welche deutliche *Spalten* zwischen ihren Reihen zeigen; viele dieser Spalten lassen sich *bis in das Lumen der grossen Lücken verfolgen* (Fig. 6).

5) Noch weiter gegen die Peripherie, dort wo das Fettgewebe nicht so dicht von Zellen und Kernen durchsetzt war, eine *massenhafte Blutgefässvermehrung und Neubildung von Capillarnetzen*, als solche deutlich kenntlich: Wucherung der adventitiellen Zellen; Capillaren mit dichtgedrängten jungen Endothelzellen; zwischen diesen und den Zellen des umgebenden Fettgewebsstromas feine Lücken und Spalten; *stellenweise ganz deutlich einen doppelten Zellmembrancontour* (Fig. 8) der Capillaren (Endothel, Perithel, dazwischen ein perivasculärer Lymphraum).

Ich hatte somit das seltene Glück, alle die von den einzelnen Autoren je nach ihrer besonderen Prävalenz als charakteristisch und für die Histogenese von Bedeutung scheinenden und daher speciell hervorgehobenen Befunde und Bilder *in einer Geschwulst* nebeneinander und in successiven Uebergängen ineinander zu finden und erkläre mir auf Grund dieser Bilder und der Vergleiche derselben mit den Befunden der erwähnten Autoren die Entstehung des von mir untersuchten Tumors — welche Erklärung wahrscheinlich auch auf die anderen gleichartigen Geschwülste passen dürfte — in folgender Weise.

Die erste Anregung zur Entstehung der cavernösen Lymphangiome findet in den perivasculären Räumen statt; hier ist der erste Anfang dieser merkwürdigen und complicirten Geschwülste zu suchen.

Als allerersten Beginn sieht man die Zellen des *Perithels*, des *Gefässscheidenbindegewebes* wuchern; *Rundzellen* treten im Gewebe auf; bald participirt auch das mit dem Gefässscheidenbindegewebe eng zusammenhängende und dicht angrenzende *Fett- und lockere Zellgewebe,* indem *das Stroma protoplasmahältig* wird und seine Kerne vermehrt. Dieser Proliferationsprocess tritt nun entweder zunächst *circumscript* auf in Form von follikulären Bildungen *oder aber diffus,* indem von dem primären Wucherungsherde zahlreiche Zellenstränge und Züge längs der Gefässe in das Fettgewebe —

Digitized by Google
Original from UNIVERSITY OF CALIFORNIA
Generated on 2019-07-10 15:56 GMT / http://hdl.handle.net/2027/uc1.b3743155
Public Domain in the United States, Google-digitized / http://www.hathitrust.org/access_use#pd-us-google

letzteres mit in den Wucherungsprocess einbeziehend — sich fortsetzen.

Allmälig geht das Fettgewebe ganz in dem Proliferationsvorgang auf, und nun sieht man *Spalten, Lücken* und *Höhlen darin auftreten* — ob durch Zerfall oder einen eigenen Secretionsvorgang — einerlei. (Vergl. *Recklinghausen* (Bildung des Blutplasmas durch Secretion der Capillargefässzellen.) Handbuch der allgem. Pathol. des Kreislaufs etc. Deutsche Chirurgie, Lief. 2 und 3, pag. 260.

Durch weitere Einschmelzung oder Zunahme der Secretion, oder vielleicht combinirt — Absterben der Zellen nach erfüllter Funktion als Secretionsorgane[1]) — *vergrössern sich diese Räume und treten mit den nachbarlichen Höhlenbildungen oder präformirten Lymphspalten und Lympgefässen* — mit denen sie ja von Haus aus in indirecter Communication stehen — *in Verbindung.*

Ein Theil des wandständigen oder wandbildenden Gewebes *kann* nun weiter *denselben Vorgang wiederholen*; *ein Theil geht in definitives fibröses Gewebe über.* Die schwielige Umwandlung ist demnach als *ein Rückgang* und *Stillstand* der formativen Thätigkeit und nicht, wie *Rindfleisch*[2]) meint, als Entstehungsursache (durch Zug des schrumpfenden Gewebes an den Lymphgefässwänden) aufzufassen.

Ich muss sagen, dass für mich wenigstens die Annahme einer einfachen Dilatation der bereits vorhandenen Lymphgefässe und Lymphbahnen, sei es durch Zug oder Compression *(Rindfleisch)*, sei es durch Atonie der Lymphgefässwände *(Lallement)* oder durch Obliteration der Lymphgefässlumina durch Endothelwucherung und Thrombose *(Schlitz)* — die beiden letzteren Annahmen übrigens mehr für Elephantiasis als ursachliche Momente hervorgehoben — wenig Wahrscheinlichkeit hat;

1) ist ja das Fettgewebe überhaupt arm an Lymphgefässen und man findet nach langem Suchen höchsteus Lymphspalten; ob die sie begrenzenden Zellen wirkliche Endothelien oder nur wandständig angereihte Zellen des Nachbargewebes sind, ist ja noch strittig. Diese paar Lücken und Canäle sollten durch *einfache Dilatation* ein cavernöses Maschenwerk bilden *mit Endothelauskleidung?* Und aus den spärlichen gröberen Lymphgefässen, welche das Fettgewebe passiren, alle die Lücken, Cysten und Spalten entstehen zu lassen, geht, abgesehen von der enormen Zahl der Lücken, schon aus anatom. Gründen nicht an: es müssten dies dann einfach *varicenähnliche* Bildungen sein, was wenigstens mit Bezug auf die Lymphangiome nicht zutrifft;
2) findet man gerade dort, wo schwieliges Bindegewebe am stärksten vertreten ist, die Lymphlücken *am wenigsten geräumig* und ihre *Wand*

[1]) Conf. obigen Befund des Vorkommens loser abgestossener Zellen im Lumen der Lücken.

[2]) Lehrbuch der pathol. Histologie.

Digitized by Google
Original from UNIVERSITY OF CALIFORNIA
Generated on 2019-07-10 15:56 GMT / http://hdl.handle.net/2027/uc1.b3743155
Public Domain in the United States, Google-digitized / http://www.hathitrust.org/access_use#pd-us-google

nur aus Bindegewebe, glatten Muskelfasern und spärlichen zelligen Anhäufungen gebildet, den inneren Endothelüberzug ohne Merkmale jugendlicher Zellen, was doch bei der enormen Zunahme derselben mit Rücksicht auf die immerhin grössere Weite des Lumens der Fall sein müsste, für den Fall, dass man *eine Hypertrophie der Wand annimmt.* Dagegen findet man dort, wo die weitesten Lücken und Hohlräume vorkommen, *alle Zeichen einer überaus regen Zellenthätigkeit,* die im Vorstehenden ausführlich genug geschildert worden ist;

3) muss man sich unwillkürlich fragen: was soll die massenhafte Fettgewebszunahme bedeuten? und was soll die *gegenseitige Substitution,* so dass dort, wo wenige Lücken — viel Fettgewebe, und wo die dichtesten Maschenräume — nur spärliche Einschlüsse, nur Reste dieses Gewebes und die nicht ohne Veränderung vorhanden sind?

Auf Grund meiner Untersuchungen muss ich umgekehrt sagen: Die angebliche *passive Dilatation* der vorhandenen Lymphgefässe tritt jedenfalls — wenn sie einmal vorkommt (auch ich sah Aehnliches in meinen Präparaten, und habe diesen Befund oben erwähnt)[1]) — stark in den Hintergrund gegenüber *dem activen Vorgang der Bildung neuer Lymphräume,* welcher als Endresultat einer ganz wohl definirten Zellenthätigkeit aufzufassen ist und fortschreitend nach der einen Richtung immer wieder neue Räume erzeugen, nach der anderen rückschreitend zur Obliteration bereits gebildeter führen kann.

Dass Cystenbildung einerseits und Entstehung von cavernösem Gewebe andererseits nach dem eben geschilderten Modus der Entwicklung nur einen Gradunterschied desselben Vorgangs darstellt, ist klar und es ist auf diese Weise auch leicht verständlich, warum man einmal Cysten, d. h. geschlossenen Höhlen, einmal wiederum cavernösen, d. h. miteinander communicirenden Räumen, oder aber auch beiden zugleich begegnet.[2]) (Mit Rücksicht auf die sichergestellte Entstehung der Räume aus zelligen Aggregaten kann man sogar analog der Blutgefässsprossung an eine Canalisirung von Zellsprossen denken *[Recklinghausen, Klebs, Neumann].*

Es erklärt sich ferner, warum man einmal mehr, einmal weniger *Geschwulst,* einmal mehr *Wucherung* und *zellige Anhäufung* (bei jugendl. Individuen), einmal mehr *sklerosirtes Gewebe* (bei längerem Bestande) vorfand.

Es erklärt sich auch nicht schwer der spontane Rückgang dieser Bildungen (*Arnstein)* durch Uebergang des zellenreichen Fettgewebes in dauerndes Bindegewebe.

Es erklärt sich weiters ohne Zwang die Prädilection dieser

---

[1]) Diese einfach dilatirten Lymphgefässe unterscheiden sich bis auf ihre Weite durch gar keine besonderen Merkmale von gewöhnlichen Lymphgefässen und können nicht im Entferntesten mit den unregelm. buchtigen Räumen mit zellenreichen Wandungen verglichen werden (vergl. Fig. 9 mit den anderen Bildern).

[2]) Die ursprüngliche Communication ist ja nur eine indirecte, durch Saftcanälchen vermittelte.

Digitized by Google
Original from UNIVERSITY OF CALIFORNIA
Generated on 2019-07-10 15:56 GMT / http://hdl.handle.net/2027/uc1.b3743155
Public Domain in the United States, Google-digitized / http://www.hathitrust.org/access_use#pd-us-google

Bildungen: das Fettgewebe giebt für die wachsenden Capillaren das Bildungsmaterial her, welches je nach der primären Anregung *Hämangiome* oder *Lymphangiome* oder *Lymph-Hämangiome* (Lymphangioma mixtum *Wegner), Lymphdrüsengewebe,* oder wieder Fettgewebe (*Lipome*) liefert; die Matrix für alle diese Bildungen ist eben *dieselbe:* aus dem dem Blut- und lymphatischen Apparat (*Arnold*) zugehörigen veränderlichen Gefässscheidengewebe kann Fettgewebe *(Flemming),* aus diesem kann eine Blutgefäss- (*Virchow. Klebs*) kann endlich auch ***eine Lymphgefäss-Anlage*** hervorgehen.

Tosma (Beiträge z. Anat. und Physiologie der menschl. Haut. Arch. f. Dermatol. und Syphilis V., pag. 1, ff., 1873) sagt pag. 64: „*Das Fett* . . . . ist vielmehr *eine Neubildung* und . . . . verdankt *seine Anwesenheit* einer besonderen *vor* der Entwickelung des Fettes bereits vorhandenen *Anordnung des Blutgefässsystems* . . . . Das *Gefässsystem* ist der *Vorläufer* der *Fettablagerung.*

Tritt *allzugrosse Fettbildung* ein, so ist damit anfangs eine durch die massenhafte Anhäufung der Fettzellen bedingte *Erweiterung der Gefässmaschen* vorhanden; später gewahrt man eine meist *im Centrum* der Fetttraube beginnende *Verödung der Capillaren, an der Peripherie* hingegen *eine Neubildung und Vermehrung derselben.*

Billroth (siehe oben Literaturverzeichniss) hat *Neubildung* der Capillaren um die *Maschen des Fettgewebes* beobachtet.

O. Weber (Ueber die Betheiligung der Gefässe, besonders der Capillaren an den Neubildungen. Virch. Arch. XXIX, 87) sagt pag. 118: Der Antheil der Gefässe selbst und ihrer *Wandelemente* lässt sich allerdings zunächst auf den vermehrten Zufluss *von Ernährungsmaterial* zurückführen und dieser berührt in erster Reihe *die Wandelemente,* die in dauernder und steter Berührung mit demselben auch zuerst als Folge der *gesteigerten Ernährung Wucherungen* darbieten, welche bald in der Form von *Zellenbildung,* bald in der von *Gefässneubildung* auftreten.

O. Weber theilt auch in Müller's Archiv 1851 den mikrosk. Befund eines „teleangiektatischen Lipoms" mit, wo die *Fettbildung* erst „*secundär*" war.

Virchow sagt (Die krankh. Geschwülste III, pag. 334) über die Entwickelung des cavernösen Angioms: „Wenn man die Gefässe aus mehreren *neben einander liegenden Zellen* entstehen lässt, ist es *gleichgiltig,* ob man diese Zellen durch Wucherung *aus der Gefässwand oder* durch Wucherung *aus dem Nachbargewebe* hervorgehen lässt. *Weber* (siehe oben) betont das *Erstere;* ich (*Virchow*) möchte *als Regel das Letztere* annehmen."

Pag. 335: „Die cavernöse Geschwulst vergrössert sich, indem in ihrem Umfange eine fortschreitende Reizung eintritt, welche das Nachbargewebe zur Granulation veranlasst und indem das granulirende Gewebe *(die Matrix) neue Gefässe erzeugt.*"

„Wesentlich ist nur, dass *die Gefässe stets vor den Gefässräumen vorhanden sind,* dass also die letzteren stets aus präexistirenden Gefässen hervorgehen. Dabei nenne ich selbstverständlich in Beziehung auf die secundäre cavernöse Bildung auch die neugebildeten Gefässe praeexistirende."

Pag. 336: „Das Angiom ist daher im vollen Sinne des Wortes *eine Pro-*

Digitized by Google
Original from UNIVERSITY OF CALIFORNIA
Generated on 2019-07-10 15:56 GMT / http://hdl.handle.net/2027/uc1.b3743155
Public Domain in the United States, Google-digitized / http://www.hathitrust.org/access_use#pd-us-google

liferationsgeschwulst, ein actives Gewächs, und seine Entstehung führt zurück auf einen *Irritations-Zustand.*

Flemming (Ueber Bildung und Rückbildung der Fettzellen im Bindegewebe. Max Schultze's Arch. f. mikr. Anat., Bd. VII, pag. 48) hat nachgewiesen, dass das Fettgewebe sowohl während seiner embryonalen Entwickelung als auch später *bei seinen Vermehrungsvorgängen im fertigen Organismus von der Adventitia der Blutgefässe* ausgeht und die Fähigkeit besitzt, unter Umständen — bei seiner Rückbildung in Bindegewebe — *wieder protoplasma- und kernhaltig zu werden.*

Klebs (siehe oben) spricht von einer „in der That stattfindenden *Hyperplasie des eigentlichen Körpers der Fettzelle,* deren Protoplasma sich an der Wandung ausbreitet und *kernreicher* wird" bei der Beschreibung der Ausbreitung der Teleangiektasie *im subcut. Fettgewebe.**)

Arnold (Ueber die Beziehungen der Blut- und Lymphgefässe zu den Saftkanälen. Virch. Arch. Bd. LXII, pag. 188) injicirte *„perivasculäre Räume",* welche zwischen dem Endothel und dem *Perithel,* einer Zellmembran des umgebenden Bindegewebes — der Capillaradventitia — sich vorfinden, undeutlich, oder gar nicht zu finden sind in jenen Fällen, *wo beide eng an einander liegen,* leicht dort, wo zwischen der Adventitia der Capillaren und dem Endothelschlauch *ein grösserer Zwischenraum vorhanden ist. Diese „perivasculären Räume" stehen mit den Lymphgefässen durch das Saftkanalsystem in indirecter Verbindung.*

Auch *Klebs* erwähnt Aehnliches: „Zwischen dieser Schicht (d. h der Schicht der protoplasmahältig und kernreich gewordenen Fettzellen) und dem Gefässzapfen bleibt gewöhnlich *ein schmaler Spalt übrig,* welcher wohl die Bedeutung eines „ *„lymphatischen Raumes"* " haben dürfte . . . , und

Czerny berichtet über den mikrosk. Befund des von Vladan Gjorgjewic publicirten Falles von Tumor cavernosus lymphaticus (siehe oben) wie folgt: „Stellenweis, besonders *an der Peripherie der Geschwulst,* ist das Bindegewebe ungemein reich mit Zellen infiltrirt *und Züge von Zellen gehen netzförmig in das umgebende Gewebe über.* Wahrscheinlich *schliessen sie sich Lymphgefässen an,* wenigstens gelang es mir, dieselben *innerhalb dieser Zellenstränge* von der cavernösen Geschwulst aus *durch Einstich zu injiciren.*

Es steht somit als erwiesene Thatsache fest, dass das adventitielle Bindegewebe der Blutgefässe die Fähigkeit besitzt, unter Umständen zu proliferiren, zu wuchern und ein Keimgewebe zu liefern, welches je nach der Richtung des unbekannten Wachsthumstriebes (formativen Reizes *Virchow*) einmal zur Bildung von Fettzellen führt, einmal das Bildungsmaterial für neue Gefässsprossen abgiebt. (Conf. auch diesbezüglich *Waldeyer:* „Plexiformes Angiofibroma cysticum Chorioideae". Virch. Arch. XII, pag. 837.) Es ist ferner erwiesen, dass die Gefässadventitia mit dem Lymph-

---

*) Nach *Recklinghausen* (Handbuch der allgem. Pathol. des Kreislaufs und der Ernährung. Deutsche Chir., Lief. 2 und 3, pag. 265) finden sich Uebergänge von Fettzellen in jugendliches, gefässsprossendes Bindegewebe auch im Knochenmark bei verschied. patholog. Affectionen (pernic. Anaemie, nach Blutverlusten etc.).

Digitized by Google
Original from UNIVERSITY OF CALIFORNIA
Generated on 2019-07-10 15:56 GMT / http://hdl.handle.net/2027/uc1.b3743155
Public Domain in the United States, Google-digitized / http://www.hathitrust.org/access_use#pd-us-google

system in Verbindung steht, und wenn auch diese Communication nur als eine indirecte, durch die Saftkanäle vermittelte, zu bezeichnen ist, so ist sie doch als eine solche histologisch nachweisbar. Aus einer Wucherung des adventitiellen Bindegewebes (durch irgend einen Irritations-Zustand — *Virchow* — angeregt) kann daher einmal auch neues Fettgewebe, und können neue Blut- und Lymphgefässe (annähernd normal geformt, oder cavernös, oder cystös verändert) gleichzeitig hervorgehen. Es besteht somit in der That eine sehr nahe Analogie der cavernösen Hämangiome und Lymphgefässgeschwülste, wie schon *Lücke* und *Virchow* betonen und *Klebs* andeutet.

Wir verstehen jetzt, warum die Lymphangiome mit Blutgefässwucherungen und lipomatösen Bildungen so gerne combinirt vorkommen: im Keime ist Stoff für alle drei vorhanden; die vorwiegende Richtung giebt Form und Namen.

Wieso es kommt, dass der dunkle formative Reiz einmal ein Hämangiom, ein zweites Mal ein Lymphangiom, ein drittes Mal ein lipomatöses Häm- oder Lymphangiom[1]) als Endresultat der Thätigkeit einer und derselben Grundsubstanz hervorbringt — darüber kann man nur Hypothesen haben. Ob man dabei für die Lymphangiome an einen *Infections-* oder besser gesagt *Befruchtungsvorgang* (Lymphzellen, Rundzellen) denken soll, wofür bei dem regelmässigen Nachweis gesteigerter Blutzufuhr (hypertrophische Arterien als Zeichen der andauernden *activen Hyperaemie* [*Klebs, Weber*]), in anhaltenden peripheren Reizungen (etwa vorangegangenen Hautaffektionen chronisch entzündlicher Art: Ekzemen[2]) etc.) Gelegenheit genug zu finden wäre, oder aber ob man mit *Bryk* in dem durch Aenderung der Filtrationsverhältnisse *veränderten Chemismus der Lymphe* den Urgrund suchen soll — bleibt unentschieden. Dies kann das Mikroskop nicht, dies müsste das Experiment (*Klebs, Weber*) entscheiden, wenn hier von einer Entscheidung überhaupt die Rede sein kann. Ich möchte zum Schlusse nur noch hervorheben, dass der im vorangehenden geschilderte Vorgang auch für *die angeborenen Formen dieser Neubildung* (mit Ausnahme der von embryonalen Einschlüssen und Resten ausgehenden Fälle: *Lücke, Virchow, Heusinger, Samter, mein Fall* 1890), der wahrscheinliche sein dürfte (*Arnold, Nasse*).

II. Anhangsweise möchte ich in Kürze noch über einen zweiten merkwürdigen Fall berichten, welchen der mikroskopische Befund

[1]) Siehe Anhang.
[2]) Siehe Anhang.

Digitized by Google
Original from UNIVERSITY OF CALIFORNIA
Generated on 2019-07-10 15:56 GMT / http://hdl.handle.net/2027/uc1.b3743155
Public Domain in the United States, Google-digitized / http://www.hathitrust.org/access_use#pd-us-google

in nahe Beziehungen zu den direct vom Lymphsystem ausgehenden Geschwülsten bringt, obwohl er makroskopisch auf den ersten Blick weit davon differirt.

N. Thomas, 6 J. alt, aufgenommen am 30. Mai 1890 in die chir. Abtheilung des Kinderspitals, trägt seit einem Jahre im Anschluss an eine nicht näher eruirbare, angeblich entzündliche, mit Eiterung einhergehende Affection der linken Regio submaxillaris eine allmälig zunehmende, gegenwärtig mannsfaustgrosse Geschwulst, welche die ganze obere Hälfte der linken Halsseite einnimmt und unter dem linken Kieferast halbkugelig nach aussen prominirend, nach vorn, hinten und unten in die normale Beschaffenheit der Nachbarschaft *ohne scharfe Grenzen* übergeht. Die *dunkelbraune Pigmentirung* der Haut über der Wölbung des Tumors sticht — trotz dem sonnverbrannten Gesicht des wohlgenährt und gesund aussehenden Kindes — ganz auffällig von dem blässeren Colorit der Umgebung ab um so mehr, als auch ihre Oberfläche durch zahlreiche flache hirsekorn- bis linsengrosse, warzige Unebenheiten besät ist. Narben, Fisteln oder überhaupt Reste einer überstandenen tieferen Eiterung sind nirgend zu entdecken. Die Haut über der Geschwulst ist nur entsprechend den eben beschriebenen Veränderungen etwas derber und dicker als jene der Umgebung und hängt mit dem Tumor inniger zusammen. Die Geschwulst selbst fühlt sich zum Theil wie ein weiches Fibrom, zum Theil wie ein Lipom an — es wechseln derb-festere Stränge mit dazwischenliegenden weicheren Partieen ab. Wegen der breiten Basis giebt die Palpation keinen genaueren Aufschluss über die weitere Structur der tieferen Theile.

Aus eben demselben Grunde beschränkt sich auch die Beweglichkeit der Geschwulst auf eine geringe Verschiebung des prominirenden Abschnittes.

Mit Rücksicht auf diesen Befund stellte ich die Diagnose auf eine *elephantiastische Veränderung* der Haut und des subcutanen Bindegewebes, verursacht durch die vorangegangene nicht näher definirbare entzündliche Reizung. Obschon ich auch an die Möglichkeit eines einfachen Fibrolipoms denken musste und diese Möglichkeit meinen Hörern gegenüber ausdrücklich hervorhob, war ich doch etwas überrascht, bei der Exstirpation der Geschwulst, welche am 3. Juni 1890 vorgenommen wurde, nach Abpräparirung eines nach unten bis 2 Querfinger über die Clavicula reichenden, bogenförmig umschnittenen Lappens — *nur Fettgewebe* frei zu Tage liegen zu sehen.

Digitized by Google
Original from UNIVERSITY OF CALIFORNIA
Generated on 2019-07-10 15:57 GMT / http://hdl.handle.net/2027/uc1.b3743155
Public Domain in the United States, Google-digitized / http://www.hathitrust.org/access_use#pd-us-google

Die weitere Ausschälung der Geschwulst bot insofern einige Schwierigkeiten, als nirgends in der Peripherie eine scharfe Begrenzung zu finden war, sondern vielmehr das krankhaft vermehrte Fett-Bindegewebe in das normale allmälig überging. Man kam daher in der Tiefe bis auf die grossen Gefässe des Halses, den Larynx, das Zungenbein und die tiefe Muskulatur der Zunge. Auch die Glandula submaxillaris — allenthalben von der Geschwulstmasse umgeben und sämmtliche Lymphdrüsen des oberen Halsdreiecks — gingen mit. Nach vollendeter Exstirpation lag die ganze linksseitige submaxillare Nische frei präparirt da und man sah überall noch im Grunde der Wundhöhle die einzelnen tiefen Muskelstrata des Halses mächtige breite Fettgewebszüge von einander trennen.

Nach sorgfältiger Ausspülung der Wunde mit 1 : 1000 Sublimat und Naht des Lappens folgte ein Jodoformgaze-Occlusivverband. Die Heilung ging prima intentione vor sich, so dass der Knabe am 15. Juni geheilt entlassen werden konnte.

Auf den ersten Blick schien ein gewöhnliches Lipom — allerdings von einer ungewöhnl. Localisation — vorzuliegen. Allein auch eine flüchtige Betrachtung musste in mehrfacher Hinsicht überraschen. Schon die eigenthümliche Veränderung der äusseren Haut war etwas ganz ungewöhnliches und zu den Charakteren eines Lipoms durchaus nicht zugehöriges. Es musste ferner besonders auffallen — und ich lege speciell darauf einen besonderen Werth und es hat mich auch direct dieser Umstand veranlasst, die Geschwulst nach allen Richtungen genau zu untersuchen —, es musste besonders auffallen, dass, wie dies schon bei der Operation betont worden ist, keine genaue Grenze zu ziehen war zwischen dem krankhaften vermehrten und normalen Fettgewebe. Die innige Verwachsung mit der Haut hätte weniger auf sich; man findet dies nicht selten bei den weniger genau abgekapselten Lipomen insbesondere der Nacken- und Lendengegend. Die Anatomie der Haut und des subcut. Bindegewebes dieser Regionen giebt hierfür leicht die Erklärung ab. Gegen die Tiefe hin, namentlich an den Fascien finden aber diese diffusen Lipome immer und regelmässig ihren Abschluss, und bricht auch irgend ein accessorischer Lappen diese von der Natur gezogene Grenze durch, so liegt er gewöhnlich, locker eingebettet, in einer separaten Nische zum Zeichen, dass er durch eine präformirte Lücke — für gewöhnlichlich Gefässlücke — in das benachbarte Gebiet eingedrungen war.

Ganz anders waren die Verhältnisse in unserem Falle. Hier

Digitized by Google
Original from UNIVERSITY OF CALIFORNIA
Generated on 2019-07-10 15:57 GMT / http://hdl.handle.net/2027/uc1.b3743155
Public Domain in the United States, Google-digitized / http://www.hathitrust.org/access_use#pd-us-google

war das oberflächliche und tiefe Fett-Bindegewebe des Halses — eine Masse. Bei der Exstirpation kam man bis zu der Zungenmuskulatur und den tiefen Halsgefässen; die Glandula submaxillaris lag fest eingemauert in die Fettgewebsmasse, so dass es leichter war, sie mit sammt der Geschwulst zu entfernen, als mühsam erst zu isoliren; das Plat. myoides zog am Durchschnitt gleich einem schmalen Band bogenförmig nach aussen gewölbt mitten durch die Geschwulst: die sämmtlichen Lymphdrüsen des oberen Halsdreiecks, die submaxillaren, lingualen und Jugulares profundae, waren in die Masse eingebettet: eine derselben, der Lage nach eine linguale — zeigte einen mitten durch ihre Substanz durchgehenden Spalt; am Durchschnitt der Fettgewebsmasse fielen zahlreiche fibröse, weiss glänzende, breite Züge und Stränge mit vielfachen Ramificationen auf, welche um die eingebetteten Lymphdrüsen herum am mächtigsten entwickelt, von hier aus nach allen Richtungen hin die lipomatöse Masse durchsetzten.

Die mikroskopische Untersuchung ergab nun folgenden Befund.

Vor allem fielen die zahlreichen schmalen Spalten auf, von welchen die dickeren Bindegewebssepta zwischen den einzelnen Fettläppchen durchzogen waren; hier bildete das stellenweise ganz mächtig entwickelte Bindegewebe die Wand der Canäle; hie und da liess sich von diesen Spalten ein feinerer hohler Gang direkt in ein Fettläppchen hineinverfolgen, wo er dann sich theilend und zuspitzend zwischen den Fettzellen allmälig sich verlor; hier bildeten die in Reih' und Glied angeordneten Fettzellen selbst die Wandbegrenzung mit wandständiger Anordnung ihrer Kerne, oder aber es gelang den sich allmälig zuspitzenden Canal bis in das adventitielle kernreiche Bindegewebe eines grösseren Blutgefässbündels zu verfolgen. An den Knotenpunkten der gröberen lückenführenden Züge fand man stellenweise sämmtliche Canäle breiter werden und in einen grösseren Hohlraum von unregelmässig sternförmiger Form zusammenlaufen. Auch diese Höhlen zeigten blos eine dicke bindegewebige Wand mit zahlreichen elastischen Fasern. Endothelien konnte ich trotz eifrigem Suchen nirgend finden.

Dieses Spaltensystem war besonders schön entwickelt zwischen den Träubchen der Submaxillaris: man sah hier haarfeine Canälchen längs der feineren, und gröbere längs der grösseren Ausführungsgänge von Blutgefässen begleitet verlaufen und vielfach anastomosiren.

Viele der terminalen Träubchen der Drüse waren durch grosse

Digitized by Google
Original from UNIVERSITY OF CALIFORNIA
Generated on 2019-07-10 15:57 GMT / http://hdl.handle.net/2027/uc1.b3743155
Public Domain in the United States, Google-digitized / http://www.hathitrust.org/access_use#pd-us-google

Fettzellen ersetzt und drängten mächtige Fettgewebszüge auch die grösseren Acini weit auseinander. Ganz analoge Befunde boten die in die Geschwulstmasse einbezogenen Muskeln (Platysma myoides, Mylohyoideus). Die einzelnen Muskelbündel und Muskelfäden lagen von der sich dazwischendrängenden Fettgewebsmasse wie auseinandergesprengt, ganz regellos durcheinandergeworfen: an einzelnen Gefässstämmchen des Perimysium internum sah man Anhäufungen von Kernen in den adventitiellen Schichten. Das Verhalten der Blutgefässe bot übrigens ganz gewaltige Ungleichmässigkeiten, indem stellenweise durch die Geschwulst nur gefässarmes Fettgewebe, stellenweise wiederum ein solcher Reichthum an Gefässstämmchen und Capillaren zu bemerken war, dass jede Fettzelle ihre eigene Schlinge mit schönen dichtgestellten Endothelien zeigte, so dass die Annahme fertiger Bildung neben im Werden begriffener Entwicklung (vergl. *Billroth* l. c.) nahe lag.

Ganz besonders auffällige Veränderungen zeigten endlich sämmtliche Lymphdrüsen.

Schon bei der Beschreibung des makroskopischen Befundes wurde erwähnt, dass eine der eingeschlossenen Lymphdrüsen einen mitten durch ihre Substanz durchgehenden Spalt zeigte, dessen Begrenzung — wie die mikroskop. Untersuchung lehrte — zum Theil aus in die Lücke hineinragenden wohlerhaltenen Follikeln, zum Theil aus zertrümmerter Lymphröhren- und Septen-Substanz bestand. Alle Lymphdrüsen zeigten eine ungewöhnliche Verbreiterung des Hilus (vergl. *Nasse* l. c. 616 und 620). Es fanden sich hier auffällig weite Blut- und Lymphgefässe mit dicken, zellenreichen Wandungen, das lockere Zwischengewebe kern- und zellenreich, die Hauptmasse bildend.

Viele Follikel, namentlich fast durchwegs die randständigen, nahe der Kapsel gelegenen, zeigten eine schalenförmige oder ringförmige Structur mit schmaler dichtgefilzter Rinde und lockergefügter durchsichtiger Marksubstanz mit grösseren, blässeren Kernen der Zellen, so dass sie am Duchschnitt ein zierlich geringeltes Aussehen darboten (und an *Flemming's* Keimcentren und Secundärknötchen der Lymphknoten, die Herde der indirecten Kerntheilung, erinnerten. Cf.: „Studien über Regenerat. der Gewebe." Arch. f. mikrosk. Anatomie XXIV, pag. 1—103, 1884).

Auch die Blutgefässe der Marksubstanz sind durchwegs auffallend dick und stark entwickelt.

Die Kapsel sämmtlicher Lymphdrüsen ist mächtig entwickelt, das unmittelbar angrenzende Fettgewebe kernreich, von zahlreichen

Digitized by Google
Original from UNIVERSITY OF CALIFORNIA
Generated on 2019-07-10 15:57 GMT / http://hdl.handle.net/2027/uc1.b3743155
Public Domain in the United States, Google-digitized / http://www.hathitrust.org/access_use#pd-us-google

leeren Spalten durchzogen. Die vom Schnitt getroffenen Vasa afferentia zeigen dicke Wandungen und weite Lumina.

Alles deutet auf eine abgelaufene Störung im Gebiete der Lymphbahnen der von der Geschwulst eingenommenen Halspartie hin. Diese Annahme wird ausserdem durch die Anamnese des Falles gestützt.

Es ist daher sehr wahrscheinlich, dass diese Störung direct die veranlassende Ursache der ungewöhnlichen Geschwulstentwicklung war.

Eine gewisse Analogie mit einzelnen Formen der Elephantiasis und der lipomatösen Lymphangiome liegt ohne Zweifel vor; nur hatte der Neubildungstrieb hier eine ganz andere Richtung eingeschlagen und endete in eine massenhafte Produktion von Fettgewebe. (Ich hatte es leider verabsäumt, ein Stück der warzig veränderten Haut mit wegzunehmen. Vielleicht hätte dann die mikroskopische Untersuchung mehr Aufschluss gegeben). Für mich aber ist dieser Fall eine Bestätigung mehr für die Annahme, *dass Fett-* und *lymphatisches Gewebe* sich wechselseitig vertreten, in einander übergehen und das Eine auf Kosten des Andern sich entwickeln und weiter fortbilden kann.*)

„In dem einen Falle (Lymphangiom) *wird das Fettgewebe zum Aufbau des neugebildeten lymphatischen Apparates verbraucht, in dem anderen* (lymphatisches Lipom) *führt ein Irritationszustand (Virchow) des lymphatischen Gewebes auf dessen Kosten zu einer Massenproduktion von Fettgewebe; in dem ersteren Falle herrscht daher das System von lymphatischen Spalten und Lücken vor und das Fettgewebe schwindet, sich activ am Aufbau betheiligend, in gleichem Verhältniss zu seinem Verbrauch; in dem letzteren ist das Gegentheil zu verzeichnen.“*

In dem adventitiellen Bindegewebe der Blutgefässe, welches zum Lymph- und Fettgewede in gleich nahem Verhältniss steht, ist der erste Antrieb zur Entwicklung dieser beiden einander so sehr verwandten Geschwulstarten zu suchen.

---

*) Vorzügliche Analogien für unsere beiden Fälle bieten die einschlägigen interessanten Geschwülste der Zunge, die einmal als vorwiegend cavernöse und lymphatische Tumoren, ein andermal als einfache Lipome auftreten (Conf.: *Kirchhoff*, „Ueber gutartige Geschwülste der Zunge.“ Deutsche med. Wochenschr. XV. 23. 1889.)

Digitized by Google
Original from UNIVERSITY OF CALIFORNIA
Generated on 2019-07-10 15:57 GMT / http://hdl.handle.net/2027/uc1.b3743155
Public Domain in the United States, Google-digitized / http://www.hathitrust.org/access_use#pd-us-google

Erklärung der Abbildungen auf Tafel X.

Fig. 1. Uebersichtsbild (Lupenvergrösserung); man sieht gefässreiche, schon bei dieser Vergrösserung eigenthümlich veränderte Fettläppchen von dicken Bindegewebszügen umgeben mit unregelmässigen Lücken abwechseln: in einzelnen der letzteren (in der Mitte des Bildes) sieht man von irgend einer Stelle der Wandbegrenzung durch dunkle Schraffirung markirte rundliche und ovale Zapfen in das Lumen hineinragen.

Fig. 2. *(Reichert $^2/_2$.)* Fettläppchen mit zelliger Wucherung mit stellenweise follikelähnlicher Anordnung bei *f, f* und endothelausgekleideten Lymphspalten und Lücken in der Peripherie; ein hohler Gang zieht von rechts her gegen das Fettläppchen und verschwindet hier im zellenreichen Gewebe des Läppchens.

Fig. 3. *(R. $^3/_3$.)* Unregelmässiger Lymphraum, nach oben zu von kernreichem Bindegewebe und einer einfachen Lage Endothel, nach unten zu von einem in Kern- und Zellenwucherung begriffenen Fettläppchen begrenzt, welches gegen den Lymphraum zu allmälig an Kernen und Zellen zunimmt und als terminale Schichte am Lumen selbst eine Reihe saftiger, junger Endothelien trägt.

Fig. 4. *(R. $^3/_5$.)* Zellig infiltrirtes Fettläppchen einen kern- und zellenreichen Fortsatz in das Lumen eines unregelmässigen Lymphraumes vorschiebend: in diesem Fortsatz unregelmässige Spalten und Lücken.

Fig. 5 u. 6. *(R. $^3/_7$.)* Bilder von verschiedenen Stellen des zell- und kernreichen Gewebes dieses Fortsatzes, seinen embryonalen, jugendlichen Charakter (Fig. 5) darstellend; in Fig. 6 sieht man längs der Spindelzellenzüge Reihen von grossen, blassen, endothelialen Zellen schmale, in einen grösseren Hohlraum zusammenlaufende Spalten begrenzen. Einzelne dieser Zellen kernlos, in körnigem Zerfall begriffen, von der Wand abgelöst (Beginnende Lückenbildung in dem jugendlichen, durch Kern- und Zellenwucherung des Fettgewebsstromas entstandenen Gewebe.)

Fig. 7. *(R. $^3/_7$.)* Blutgefäss eines zellenreichen Fettläppchens aus der Peripherie der Geschwulst. Man sieht die Einbeziehung der Fettzellen in die Wucherung des adventitiellen Gewebes (reichliche endogen entstandene Zellen, spärliche Lymphzellen). Zwischen den gewucherten Zellen und der Gefässwand zieht sich ein schmaler leerer Spalt nach oben zu breiter werdend hin (perivasculärer Lymphraum).

Fig. 8. *(R. $^3/_8$.)* Perivasculäre Lymphräume bei a) um einen Gefäss-Zellensprass, b) um eine neugebildete Capillare herum im Fettgewebe.

Fig. 9. *(R. $^3/_4$.)* Fibröses Gewebe mit varicösen Lymphgefässen und schrumpfenden Lymphlücken. Links Fettgewebe in sclerosirendes Bindegewebe übergehend. (Definitiver Rückgang der Neubildung.)

Generated on 2019-07-10 15:57 GMT / http://hdl.handle.net/2027/uc1.b3743155
Public Domain in the United States, Google-digitized / http://www.hathitrust.org/access_use#pd-us-google
Digitized by Google
Original from UNIVERSITY OF CALIFORNIA

ZUR PATHOLOGISCHEN ANATOMIE DER SYRINGOMYELIE UND HYDROMYELIE.

(Aus dem Laboratorium von Professor Obersteiner in Wien.)

Von

DR. EMIL REDLICH

in Wien.

Beobachtungen über das Vorkommen von Höhlen im Rückenmarke — einstens anatomische Curiositäten — mehren sich in der letzten Zeit immer mehr, insbesondere seit es durch die Bemühungen von *Schultze* und *Kahler* gelungen ist, diese Fälle auch klinisch und diagnostisch zu verwerthen. Natürlich hat es bei der grossen Anzahl anatomisch untersuchter Fälle nicht an Versuchen gefehlt, diese ihrem Wesen und ihrer Entstehung nach zu erklären und einheitlichen Gesichtspunkten unterzuordnen. Trotzdem nun diesbezüglich sehr wichtige Arbeiten vorliegen, ist man dennoch von einer Einigung noch weit entfernt, im Gegentheil gerade über die wichtigsten Punkte herrschen noch immer die differentesten Ansichten. Ich halte es daher nicht für werthlos, neues casuistisches Material beizubringen, das einem künftigen Bearbeiter dieses Themas die Handhabe zur Klärung der noch strittigen Punkte liefern kann. Ich gebe nun im Folgenden die Beschreibung mehrerer Fälle von Syringomyelie und Hydromyelie — fünf an der Zahl —, an die ich einige Bemerkungen über ihre Stellung zu den heute discutirten Fragen anschliessen will. Da es sich mir hier nur um einen casuistischen Beitrag handelt, sehe ich von ausführlichen Literaturangaben ab, zumal solche sich in den Arbeiten von *Bäumler*[1]), *Chiari*[2]) und *Bruhl*[3]) finden. Ich unter-

[1]) *Bäumler,* Ueber Höhlenbildung im Rückenmark. Deutsch. Arch. f. klinische Medicin. Bd. 40.

[2]) *Chiari,* Ueber die Pathogenese der sogenannten Syringomyelie. Zeitschr. f. Heilkunde. Bd. IX.

[3]) *Bruhl,* Contribution à l'étude de la syringomyelie. Thèse de Paris 1890.

Digitized by Google

Original from UNIVERSITY OF CALIFORNIA

Generated on 2019-07-10 15:57 GMT / http://hdl.handle.net/2027/uc1.b3743155
Public Domain in the United States, Google-digitized / http://www.hathitrust.org/access_use#pd-us-google

suchte die nun zu beschreibenden Fälle im Laboratorium des Herrn Professor *Obersteiner*, dem ich an dieser Stelle für die Ueberlassung des Materials und die Erlaubnis zur Publication meinen besten Dank sage. Die Fälle entstammen der Wiener Versorgungsanstalt, von wo die anat. Präparate nebst Obductionsbefund dem Laboratorium durch Herrn Dr. *Pfleger*, erstem Hausarzt der Versorgungsanstalt, übergeben wurden. Die Krankengeschichte des ersten Falles verdanke ich der Liebenswürdigkeit des Herrn Dr. *Drozda*, Universitätsdocenten u. k. k. Primararztes.

I. Syringomyelie.

I. Fall. Pauline Rinagl, Handarbeiterin, 58 Jahre alt, aufgenommen den 10./1. 1890 auf die I. med. Abtheilung des k. k. Franz-Josef Spitales in Wien.

Patientin gibt an, bis vor $1^1/_2$ Jahren vollkommen gesund gewesen zu sein. Damals litt sie längere Zeit an Ischias, gleichzeitig traten auch Schwäche und Schmerzen in der rechten Schulter auf. Vor 6 Wochen fiel Pat. angeblich auf der Strasse nieder, verlor für kurze Zeit das Bewusstsein und ist seither an beiden oberen Extremitäten gelähmt. Die Contracturen in den Gelenken der beiden oberen Extremitäten, sowie die Abmagerung der Hände sollen angeblich erst darnach langsam eingetreten sein.

Stat. praes. Patientin mittelgross, von gracilem Knochenbau, blass, von marastischem Aussehen. Temp. normal, Puls langsam und regelmässig. Percussion und Auscultation der Lunge ergibt normale Verhältnisse; der 2. Aortenton verstärkt, sonst am Herzen nichts Abnormes.

Das Sensorium frei, Kopfschmerzen nicht vorhanden. Im Bereich der Hirnnerven nichts Pathologisches. Motorische absolute Lähmung der rechten oberen Extremität, das rechte Ellbogen- und Handgelenk, ebenso auch die Fingergelenke in Beugestellung. Die bestehende Contractur lässt sich bloss bei einiger Kraftaufwendung und dann nur vorübergehend beseitigen. Die rechte Hand leicht ödematös. Die Musculatur der Hand (Thenar, Antithenar, sowie die M. interossei) sehr beträchtlich atrophirt, die Musculatur an der Streckseite des rechten Vorderarms stark abgemagert. Die linke obere Extremität gleichfalls gelähmt, die Finger in Beugestellung, doch lässt sich die Contractur leichter beheben als rechts. Schwund der linken Handmusculatur, sowie der Musculatur des l. Vorderarms. Beim Beklopfen der Musc. pectorales fibrilläres Zucken, beim Beklopfen der Muskeln des Oberarms, lebhafte Contraction. Die cutane Sensibilität an beiden oberen Extremitäten vollends intact, ebenso Druck- und Temperaturempfindung. Patellarreflex beiderseits stark gesteigert, beiderseits deutlicher Fussclonus. Sonst die Matilität und Sensibilität der unteren Extremitäten intact. Urinentleerung bietet keine Störung, Stuhl etwas retardirt. Pat. wurde am 3. Juni 1890 mit der Diagnose chronische Myelitis ungeheilt in die Versorgung abgegeben.

Daselbst (*Dr. Pfleger*) wurde anamnestisch noch erhoben, dass Pat. im 18. Jahre Blattern und Typhus durchgemacht haben soll. Die Menses traten im 18. Jahre auf; eine Geburt und dreimal Abortus. Pat. soll schon seit 3 Jahren Schwäche in den oberen Extremitäten bemerken. Sonst wurde der gleiche Befund erhoben, auch hier wird die Sensibilität als intact angegeben, gegen Kälte sollen

Digitized by Google
Original from UNIVERSITY OF CALIFORNIA
Generated on 2019-07-10 15:57 GMT / http://hdl.handle.net/2027/uc1.b3743155
Public Domain in the United States, Google-digitized / http://www.hathitrust.org/access_use#pd-us-google

die Hände sehr empfindlich gewesen sein. Am 23. März 1891 erkrankte Pat. an Dysenterie, der sie am 25. März erlag.

Aus dem Obductionsbefunde heben wir nur hervor: Schädeldach dickwandig, Dura an der rechten Seite mit pachymeningitischen Auflagerungen, Oedem der inneren Häute mit Atrophie der Scheitelwindungen. Abnorme Höhlenbildung im Rückenmark. Die Höhle reicht bis in den Beginn der Medulla oblongata, hat im Halsmark ihre grösste Ausdehnung, nimmt nach unten zu wieder ab und zieht sich immer mehr auf die linke Seite, um im unteren Dorsalmark ganz aufzuhören. Lungen atrophisch, in beiden Spitzen platte, derbe Schwielen, um dieselben Gruppen von frischen Tuberkeln. Herz klein, derb. Aorta abdominalis sehr enge. Milz vergrössert. Im Darm vom untersten Ileum nach abwärts dysenterische Veränderungen. Fibroma fundus uteri. Die anatomische Diagnose lautete: Syringomyelia, Dysenteria.

Das Rückenmark wurde in einer 2 %-Lösung von chromsaurem Kali genärtet, Nachhärtung in Alkohol, Einbettung in Photoxylin. Die Schnitte wurden in Ammoniakcarmin, Alaunhaematoxylin Karmin, sowie nach Pal gefärbt.

Schnitt aus der Höhe des 3. Cervicalnerven.

Das Rückenmark in der Frontalrichtung sehr vergrössert, bandartig, flach, dabei leicht gekrümmt, mit der Convexität nach vorn. Eine Messung der am weitesten auseinanderstehenden Punkte ergab für die Frontalebene 19 mm. Der sagitale Durchmesser ergab bloss $3^1/_2$ mm. Im Inneren des Rückenmarks befindet sich eine sehr bedeutende Höhle, um die die Rückenmarkssubstanz einen schmalen Ring bildet, der nur entsprechend den vorderen seitlichen Ecken an Breite gewinnt. Die Höhle selbst ahmt die Form des Rückenmarksquerschnittes nach, die Entfernung zwischen den am weitest entfernten Punkten beträgt in der frontalen Richtung 13 mm, ihr eigentlicher Durchmesser ist aber grösser, da ja der Querschnitt des Rückenmarkes sehr unregelmässig ist; sie ist in der Mitte schmal, an den Seiten breiter, von unregelmässiger Gestalt, und erstreckt sich nach links hinten weiter als nach rechts. Die Höhle ist vom übrigen Rückenmarksgewebe durch ein Gewebe getrennt, das verschieden dick, dorsal und seitlich vom rechten Vorderhorn am breitesten, in der Mitte schmäler ist. Dieses Grenzgewebe hat nach aussen, gegen das Rückenmark, eine mehr streifige, kernreichere Beschaffenheit, und lässt in die weissen Rückenmarksstränge einzelne verdickte Bindegewebszüge einstrahlen. Um dasselbe herum liegen sehr zahlreiche verdickte Gefässe in einem stellenweise sehr gelockerten Gewebe. Gegen die Höhle selbst liegt ein engmaschiges, zum Theil fein gekörntes Gewebe, in dem man nebst mässig reichlichen Kernen einzelne Spinnenzellen unterscheiden kann. In der rechten, hinteren Ecke gewinnt dasselbe ein ganz eigenthümliches Aussehen. Daselbst schauen in die Höhle papillenartige Gebilde hinein, die gegen die Höhle zu von einem schmalen, kernlosen und glänzenden, aus parallelen Fibrillen, zusammengesetzten Gewebe ausgekleidet sind. In diesen Papillen strahlen aus dem Grundgewebe feine Fäserchen pinselförmig auseinander. Die ganze Umgebung der Höhle entbehrt der Markfasern gänzlich. Ventral von der Höhle liegt ein frontal gestellter, dichter Zellenhaufen. Das linke Vorderhorn zu einem schmalen, der Höhle aufliegenden Bande umgewandelt, das seitlich etwas an Höhe gewinnt. Die Ganglienzellen und Markfasern daselbst anscheinend unversehrt. Das rechte Vorderhorn weniger abgeplattet, die Ganglienzellen deutlich an Zahl vermindert, die vorhandenen kleiner, dunkler gefärbt, plumper, ihre

Digitized by Google
Original from UNIVERSITY OF CALIFORNIA
Generated on 2019-07-10 15:57 GMT / http://hdl.handle.net/2027/uc1.b3743155
Public Domain in the United States, Google-digitized / http://www.hathitrust.org/access_use#pd-us-google

Fortsätze spärlicher, gleichsam abgebrochen. Das Grundgewebe dichter, in seiner Struktur verschwommen, sehr arm an Nervenfasern. Die Hinterhörner nicht recht abzugrenzen, jedenfalls sehr verschmälert und arm an Nervenfasern. Die weissen Stränge haben, der ganzen Form des Rückenmarks entsprechend, stark an Höhe eingebüsst, sind aber bedeutend breiter, dabei stark verschoben. Rechterseits sehr hochgradige und totale Degeneration des Pyramidenseitenstrangs, die sich unmittelbar an das die Höhle umgrenzende Gewebe anschliesst, jedoch nicht bis an die seitliche Peripherie heranreicht. Die Grenzen der Degeneration daselbst ziemlich scharf, nur an einzelnen Stellen strahlen einzelne verdickte Bindegewebszweige und verdickte Gefässe in den Kleinhirnseitenstrang ein. Das degenerirte Gewebe entbehrt nahezu gänzlich der Markfasern, besitzt ein netzförmiges, groblückiges Aussehen und ist ungemein reich an verdickten grösseren und kleineren Gefässen. Die Innenwand dieser Gefässe, das Lumen stark verengernd, homogen glänzend, die Aussenschichte dunkler, gekörnt, mit leichter Verdichtung des Gewebes in der Nachbarschaft. Die Gefässe, gleichwie das degenirte Gewebe, mässig kernreich. Auf der linken Seite Degeneration des Pyramidenseitenstranges, die jedoch weniger intensiv ist und nicht das ganze Areale einnimmt; dabei Degeneration der linken Kleinhirnseitenstrangbahn. Das Bild der Degeneration wie früher. In den Burdach'schen Strängen ebenfalls sehr viele verdickte Gefässe, in ihrer Mitte leichte Degeneration. Die Vorderstränge bis auf einzelne verdickte Gefässe normal. Die Pia bes. hinten verdickt, reich an Pigmentzellen.

Schnitt aus dem unteren Halsmarke.

Das Rückenmark noch immer in der frontalen Richtung vergrössert, wenn auch bedeutend weniger wie oben. Sein Querschnitt nähert sich mehr der normalen Gestalt, besonders rechterseits, während links die nunmehr bedeutend kleinere Höhle durch ihre Einlagerung in die linke Hälfte der grauen Substanz die Configuration dieser Rückenmarkshälfte stark verändert. Die Höhle, links gelagert, aber etwas über die Mittellinie hinausgehend, hat eine unregelmässige Gestalt mit grösserem frontalen Durchmesser, sendet nach vorne einen kurzen, nach hinten in das linke Hinterhorn einen bis nahe an die Peripherie reichenden Fortsatz. Das die Höhle umgebende Gewebe von sehr verschiedener Dicke; am breitesten ist dasselbe in der rechten seitlichen Ecke, die die rechte Rückenmarkshälfte daselbst nach der Seite drängt. Hier ist das Gewebe ziemlich dicht und kernreich, während es sonst die oben beschriebene Beschaffenheit besitzt. Sehr schön ist hier die Höhle von jenen eigenthümlichen, papillenartigen Gebilden nahezu in ganzer Ausdehnung ausgekleidet. In der Nachbarschaft der Höhle sehr zahlreiche verdickte Gefässe. Vor der Höhle ein dichter Zellenhaufen, dem obliterirten Centralkanal entsprechend. Das rechte Vorderhorn seiner Configuration und histologischen Beschaffenheit nach kaum verändert. Das linke Vorderhorn sehr abgeplattet, sehr arm an Ganglienzellen und Nervenfasern. Die vorhandenen Ganglienzellen degenerirt. Rechterseits die Clarke'sche Säule schon schön entwickelt, mit zahlreichen Nervenfasern, links von einer Clarke'schen Säule gar nichts zu sehen. Das rechte Hinterhorn stark nach der Seite verschoben und frontal gestellt, sonst aber ziemlich unverändert. Das linke Hinterhorn ganz in die Höhle und das dieselbe umgebende Gewebe umgewandelt. Der rechte Pyramidenseitenstrang ganz degenirt, in ihm einzelne Haematoidinkrystalle. Linkerseits Degeneration des Py S. in geringerer Aus-

Digitized by Google
Original from UNIVERSITY OF CALIFORNIA
Generated on 2019-07-10 15:57 GMT / http://hdl.handle.net/2027/uc1.b3743155
Public Domain in the United States, Google-digitized / http://www.hathitrust.org/access_use#pd-us-google

dehnung und Degeneration der K. S. Das Bild der Degeneration wie oben. sehr zahlreiche verdickte Gefässe. Die Hinterstränge wegen der Verschiebung des Querschnittes nur schwer in einen rechten und linken zu sondern; in ihrer mittleren Partie zahlreiche verdickte Gefässe mit leichter Degeneration. Pia verdickt, mit zahlreichen Pigmentzellen. Die hinteren Wurzeln intact.

Schnitt aus dem oberen Brustmark.

Das Rückenmark nunmehr wenig vergrössert; die Höhle sitzt im linken Hinterhorn mit ihrem grösseren Antheil an der Basis desselben, ein schmälerer Fortsatz reicht bis gegen den Apex. Die Höhle umgeben von dem gleichen Gewebe wie früher, am vorderen inneren Pole ist dasselbe kernreicher und dichter. Die Innenwand der Höhle wiederum nahezu in ganzer Ausdehnung von jenem eigenthümlichen papillenartigen Gewebe ausgekleidet. In der Umgebung der Höhle sehr zahlreich verdickte Gefässe. Gegen die Mittellinie hin der obliterirte Centralkanal. Die graue Substanz der Vorderhörner beiderseits ziemlich unverändert. Das rechte Hinterhorn etwas nach vorn verschoben, sonst unverändert. Das linke Hinterhorn durch die Höhle ersetzt. Die linke Clarke-sche Säule bis auf einen kleinen, sehr faserarmen Rest zu Grunde gegangen. Degeneration des rechten Py S., links Degeneration des Py S. u. K. S. in geringem Masse. Das Bild der Degeneration das gewöhnliche, sehr zahlreiche verdickte Gefässe. Solche Gefässe auch in der mittleren Partie der Hinterstränge.

Schnitt aus dem mittleren Brustmark.

Das Rückenmark normal gross, nur das linke Hinterhorn durch die in ihm sitzende Höhle aufgetrieben. Die Höhle, bedeutend kleiner, wird in ihrem Lumen noch wesentlich dadurch beeinträchtigt, dass jene eigenthümlichen Papillen an ihrer Innenwand sehr schön ausgebildet sind und sich stellenweise von beiden Seiten her berühren. Daselbst, sowie in der weiteren Umgebung der Höhle ziemlich zahlreiche Haematridinkrystalle. An normaler Stelle, ventral- und medianwärts von der Höhle, der obliterirte Centralkanal. Von der grauen Substanz nur das linke Hinterhorn verändert. Dasselbe zum Theil ganz zu Grunde gegangen, zum Theil an die Innenseite der Höhle gedrängt, faserarm; die linke Clarke'sche Säule kleiner, ärmer an Ganglienzellen und Nervenfasern. Starke Degeneration des rechten Pyramidenseitenstrangs, geringere des linken.

Nach unten blieben die Degenerationen in der weissen Substanz die gleichen, nur wurden sie allmälig geringer. Die Höhle verkleinerte sich immer mehr, zog sich auf die Basis des Hinterhorns zurück und verschwand endlich im unteren Brustmark gänzlich. An einer Stelle zog durch dieselbe eine mittelgrosse, stark erweiterte Vene, um die herum sich sehr zahlreiche freie Blutkörperchen und Haematoidinkrystalle fanden. Die Höhle selbst behielt ihre aus verdichtetem Gewebe bestehende Grenze gegen das Rückenmarksgewebe; an ihrer Innenwand fand sich jenes papillenartige Gewebe, das aber allmählig verschmolz und einem lockeren Gefüge Platz machte, in dem sich die zarten Einstrahlungsfäserchen der Papillen zu einem feinen Netze auflösten.

Nach *oben* reichte die Höhle bis in den Beginn der Pyramidenkreuzung; es wurde also das oberste Halsmark und der Beginn der Medulla oblongata serienweise geschnitten und nach den gewöhnlichen Methoden weiter behandelt.

Digitized by Google
Original from UNIVERSITY OF CALIFORNIA
Generated on 2019-07-10 15:57 GMT / http://hdl.handle.net/2027/uc1.b3743155
Public Domain in the United States, Google-digitized / http://www.hathitrust.org/access_use#pd-us-google

Im obersten Halsmark waren die Verhältnisse im grossen Ganzen die gleichen, wie wir sie für die Höhe des 3. Cervicalnerven beschrieben haben, nur waren Rückenmark und Höhle bedeutend kleiner; letztere hatte einen ziemlich centralen Sitz. Die Affection der grauen und der weissen Substanz die gleiche wie dort, nur tritt an den Gollschen Strängen in ihrem ventralen Antheile, in der Nachbarschaft der Höhle, eine Degeneration auf. Im allerersten Beginn der Pyramidenkreuzung gewinnt die Höhle bei centralem Sitze mehr Kreisform, verliert aber stellenweise eine eigentliche Wandung, geht vielmehr ohne scharfe Grenze in ein sehr lockeres, mässig kernreiches Gewebe über, das sehr reich an verdickten Gefässen ist, der Markfasern aber nahezu gänzlich entbehrt. Die Affection der grauen Substanz bes. der Vorderhörner geringer. Degeneration der Burdach'schen Stränge, bes. in ihrer inneren, den Goll'schen Strängen anliegenden Partie. Sonst die Verhältnisse der weissen Substanz wie früher. Etwas höher liegt die nunmehr kleine Höhle in einem sehr lockeren, grobmaschigen, aus feinen Fäserchen und spärlichen eingelagerten Zellen bestehenden Gewebe; einzelne Partien desselben sind am Schnitte ausgefallen. In demselben liegen sehr zahlreiche, stark verdickte grössere und kleinere Gefässe. Dieses Gewebe geht ziemlich unregelmässig in die eigentliche Höhle über, nur an einzelnen Stellen verdichtet es sich daselbst und bildet eine compactere Auskleidung der Höhle. Vor derselben, durch einen ziemlich breiten Zwischenraum getrennt, liegt der Centralkanal mit einem deutlichen, vielfach gebuchteten Lumen, das überall von Epithel ausgekleidet ist. Wir wollen gleich erwähnen, dass fortan der Centralkanal in gleicher Weise zu sehen ist. In der linken Pyramide an der Fissur ein kleines Feld stark degenerirt. Die Affection der Burdach-Gollschen Stränge unverändert; die Affection des rechten Py S. geringer, leichte Degeneration des linken Py S. u. K. S. Die graue Substanz der Vorder- und Hinterhörner kaum verändert. Je höher hinauf wir kommen, desto kleiner wird die Höhle, auch das umgebende rareficirte Gewebe wird immer kleiner, wobei die Höhle ohne deutliche Grenze in dasselbe übergeht. Im oberen Theil der Pyramidenkreuzung ist die Höhle ganz verschwunden. Hinter dem Centralkanal liegt dann noch eine Strecke weit jenes stark gelockerte Gewebe in immer mehr verkleinertem Umfange. Die Affection der Hinterstränge geringer, auch die der Seitenstränge. Dagegen sieht man, bes. links, Degeneration der Pyramiden, linkerseits noch eine leichte Degeneration der Kleinhirnseitenstrangbahn. Am oberen Ende der Pyramidenkreuzung finden wir nahezu normale Verhältnisse, nur die linke Pyramide erscheint an Pal Präparaten etwas blässer.

Es handelt sich also um einen Fall von Höhlenbildung im Rückenmarke, der im Einzelnen recht interessante Verhältnisse darbietet. Die Höhle hat ihre grösste Ausdehnung im oberen Halsmarke, dabei eine frontale Stellung; nach unten nimmt sie an Grösse ab, zieht sich immer mehr auf die linke Seite, und beschränkt sich im Dorsalmarke, in dessen unterer Hälfte sie endet, auf das linke Hinterhorn. Nach oben, wo sie etwa bis in die Mitte der Pyramidenkreuzung reicht, hat sie einen mehr centralen Sitz und rückt mehr nach hinten. Ein Zusammenhang der Höhle mit dem Centralkanal ist leicht auszuschliessen. Im Hals- und Brustmark liegt vor derselben, aber scharf von ihr geschieden ein

Digitized by Google
Original from UNIVERSITY OF CALIFORNIA
Generated on 2019-07-10 15:57 GMT / http://hdl.handle.net/2027/uc1.b3743155
Public Domain in the United States, Google-digitized / http://www.hathitrust.org/access_use#pd-us-google

verschieden grosser Zellenhaufen, der seiner Lage nach und nach dem Aussehen der Zellen leicht als der obliterirte Centralkanal anzusprechen ist. Noch evidenter ist dies im Beginne der Medulla oblong. Hier finden wir vor der Höhle, wieder deutlich von ihr geschieden, einen veritablen, von schönem Cylinderepithel ausgekleideten Centralkanal. Wie ist nun diese Höhle zu bezeichnen? *Simon*[1]) theilte die Fälle von Höhlenbildung im Rückenmark in *Hydromyelie,* mit dem Centralkanale zusammenhängende Höhlen, und in *Syringomyelie*, vom Centralkanal unabhängige Höhlen. *Leyden*[2]) lässt diese Unterscheidung in gewissem Sinne gelten, behauptet aber, dass alle Fälle von Syringomyelie ihren Ausgang von einem angeborenen Hydromyelus nehmen. Dies soll sich daraus ergeben, dass beide Affectionen ihre höchste Intensität im Brustmarke haben, vorwiegend die hinteren Abschnitte des Rückenmarkes ergreifen, was sich aus der embryonalen Entwicklung des Centralkanals ergibt, weiteres aus der Begrenzungsschichte der Höhle, die in beiden Fällen die gleiche ist. Das Fehlen des Epithels sei nicht von so grosser Wichtigkeit als man glaubt, da es ja gerissen oder untergegangen sein kann. Dieser Ansicht schlossen sich auch *Kahler* und *Pick*[3]) an. *Kahler*[4]) betont später noch einmal die Abhängigkeit der Syringomyelie von angeborenen Anomalien des centralen Ependyms, worauf insbesondere der Nachweis einer Epithelauskleidung ganz abnorm gelagerter Höhlen, z. B. im Vorder- oder Hinterhorn, hinweist. *Chiari*[5]) kommt in einer ausführlichen Uebersicht der Literatur zu dem Resultate, dass unter 74 Fällen in nicht weniger als 45 die Höhle aller Wahrscheinlichkeit nach mit dem Centralkanal in Verbindung stand, dass aber in den übrigen Fällen ein Zusammenhang sicherlich nicht bestand. Auch *Bruhl* (l. c.) unterscheidet die Syringomyelie von der Hydromyelie. *Schaffer* und *Preisz*[6]) nehmen an, dass genetisch keine grosse Differenz zwischen Hydro- und Syringomyelie besteht: wohl aber existirt ein morphologischer Unterschied, der zwingt,

[1]) *Simon,* Ueber Syringomyelie und Geschwulstbildung im Rückenmark. Arch. f. Psych. Bd. V.

[2]) *Leyden,* Ueber Hydromyelus und Syringomyelie. *Virchow.* Arch. Bd. 68.

[3]) *Kahler* und *Pick,* Prager Vierteljahrsschrift. Bd. 142.

[4]) *Kahler,* Casuistische Beiträge. Prager med. Wochenschrift. 1882 und Ueber die Diagnose der Syringomyelie. Prag. med. Wochenschr. 1888.

[5]) *Chiari,* Ueber die Pathogene der sogen. Syringomyelie. Zeitschr. f. Heilkunde. IX. Bd.

[6]) *Schaffer* und *Preisz* Ueber Hydromyelie und Syringomyelie. Arch. f. Psych. Bd. 23.

Digitized by Google
Original from UNIVERSITY OF CALIFORNIA
Generated on 2019-07-10 15:57 GMT / http://hdl.handle.net/2027/uc1.b3743155
Public Domain in the United States, Google-digitized / http://www.hathitrust.org/access_use#pd-us-google

beide Formen auseinander zu halten. Ihre Fälle lehrten sie aber, dass beide Formen nebeneinander vorkommen können (combinirte Form) oder dass beide Arten von Höhlen mit einander confluiren können (gemischte Form).

Auch wir sind der Ansicht, dass der Unterschied zwischen Hydromyelie und Syringomyelie zu Recht besteht. Alle jene Fälle, wo der Hohlraum die Stelle des fötalen oder definitiven Centralkanals einnimmt, in denselben übergeht und ganz oder theilweise von Epithel ausgekleidet ist, sind als Hydromyelie zu bezeichnen. Jene Fälle, wo kein Epithel vorhanden ist, und der Centralkanal von der Höhle während des ganzen Verlaufes zu scheiden ist, stellen die Syringomyelie dar. Eine Unterscheidung nach der Richtung, ob die Höhle angeboren oder erworben ist, wird sich nur selten machen lassen. Schwieriger wird die Frage, ob Hydromyelie oder Syringomyelie, zu entscheiden sein, wenn nur ein Theil der Höhle mit Epithel ausgekleidet ist, oder ein Centralkanal sonst nicht nachzuweisen ist, oder nur ein Uebergang der epithellosen Höhle in den Centralkanal besteht. Wir kommen auf diesen Punkt später bei Beschreibung unserer Fälle von Hydromyelie zurück. Nach dem Gesagten ist es nun ausser Zweifel, dass unser Fall der wirklichen Syringomyelie angehört, indem es sich um eine Höhle handelt, die unabhängig vom Centralkanal ist, nirgends einen Epithelbelag hat und auch nicht den Platz des Centralkanals einnimmt. Die Höhle liegt, wie dies gewöhnlich bei der Syringomyelie ist, dorsal von dem Centralkanal, schickt aber stellenweise Fortsätze nach vorne über denselben hinaus.

Wie haben wir uns weiter die Genese der Höhle in unserem Falle zu erklären? Wir müssen hier von allen jenen Erklärungsversuchen, die die Höhlenbildung aus einer angeborenen oder erworbenen (periependymäre Prozesse) Erweiterung des Centralkanals oder aus einer Stauung (*Langhans*, *Kronthal*) ableiten wollen, absehen, da es sich um eine vom Centralkanale vollständig unabhängige Höhle handelt. *Westphal*[1]) und *Simon*[2]) hatten auf Grund mehrerer Fälle auf die Möglichkeit einer Höhlenbildung im Rückenmarke durch Erweichung und Verflüssigung von Geschwülsten hingewiesen. Besondere Förderung gewann diese Ansicht durch

[1]) *Westphal*, Ueber einen Fall von Höhlen- und Geschwulstbildung im Rückenmarke mit Erkrankung des verlängerten Markes und einzelner Hirnnerven. Arch. f. Psych. Bd. V.

[2]) *Simon*, Beiträge zur Pathologie und patholog. Anatomie des Centralnervensystems (der VII. Fall von Syringomyelie). Arch. f. Psych. Bd. V.

Digitized by Google
Original from UNIVERSITY OF CALIFORNIA
Generated on 2019-07-10 15:57 GMT / http://hdl.handle.net/2027/uc1.b3743155
Public Domain in the United States, Google-digitized / http://www.hathitrust.org/access_use#pd-us-google

die Arbeiten *Schultze's*,[1]) der eine Reihe von Fällen beschrieb, in denen allen es sich um Höhlenbildung in Folge von Erweichung einer gewucherten und vermehrten Glia handelte, die in manchen Fällen direkt als Gliom angesprochen werden musste. Die Erweichung kann so weit gehen, dass unter Umständen nur noch am oberen oder unteren Ende der Höhle der Geschwulstcharakter erkannt werden kann. Die Ansicht von einer Geschwulstgenese der Syringomyelie fand bald Beifall, und die Mehrzahl der späteren Beobachter schloss sich ihr an. Ich erwähne z. B. die Fälle von *Fürstner* und *Zacher*[2]), *Bäumler*[3]), *Seebohm*[4]), *Daxenberger*[5]), *Bruhl*[6]) u. a.

Eine weitere Möglichkeit für die Entstehung einer vom Centralkanale unabhängigen Höhle im Rückenmarke dürfte in dem Auftreten einer Blutung in die Rückenmarksubstanz liegen. Resorbirt sich das Blut, so wird unter ganz ähnlichen Umständen, wie es im Gehirn zur Bildung einer apoplektischen Cyste kommt, ein abgesackter Hohlraum im Rückenmark entstehen. Bei der grossen Seltenheit von Blutungen im Rückenmark und ihrer relativen Unbedeutendheit, wird aber diese Form gewiss höchst selten sein und sich durch besondere Merkmale (Haematoidinkrystalle in der Wandung u. s. w.) leicht erkennen lassen.

Eine Höhlenbildung ist weiter auch möglich auf myelitischer Basis, bei entzündlicher Erweichung und Resorption der zerfallenen Elemente. *Schaffer* (l. c.) will solche Fälle als „Spaltbildungen" von der Syringomyelie abtrennen; ich glaube aber mit Unrecht. Unterscheiden wir eine Syringomyelie vom anatomisch-morphologischen Standpunkte, deren Charakteristikon die Unabhängigkeit vom Centralcanale ist, so müssen wir dahin alle vom Centralkanale unabhängigen Höhlen rechnen, gleichgültig welchen Ursprungs sie sind. Für den entzündlichen Ursprung der Syringomyelie traten

---

[1]) *Schultze,* Beiträge zur Pathologie und pathol. Anatomie des centralen Nervensystems. Virch. Arch. Bd. 87 und Klinisches und Anatomisches über die Syringomyelie. Zeitschr. f. klin. Medicin. Bd. 13.

[2]) *Fürstner* und *Zacher,* Zur Pathologie und Diagnostik der spinalen Höhlenbildung. Arch. f. Psych. Bd. 14.

[3]) *Bäumler,* Ueber Höhlenbildung im Rückenmark. D. Arch. f. klin. Med. Bd. 40.

[4]) *Seebohm,* Ueber einen Fall von Tumor der Medula spinalis mit Syringomyelie. Dissert. Strassburg 1888.

[5]) *Daxenberger,* Ueber Gliombildung und Syringomyelie im Rückenmark. Diss. Erlangen 1890.

[6]) *Bruhl,* Contribution à l'étude de la Syringomyelie. Thèse de Paris 1890.

Digitized by Google
Original from UNIVERSITY OF CALIFORNIA
Generated on 2019-07-10 15:57 GMT / http://hdl.handle.net/2027/uc1.b3743155
Public Domain in the United States, Google-digitized / http://www.hathitrust.org/access_use#pd-us-google

insbesondere *Joffroi* und *Achard*[1]) ein; sie nehmen auf Grund ihrer Fälle an, dass das Primäre ein entzündlicher Prozess im Gewebe um den Centralkanal sei, worauf die entzündlichen Erscheinungen an den Gefässen und im Parenchyme hinweisen. Durch Verschluss der Gefässe kommt es zu necrobiotischen Veränderungen, Resorption und Höhlenbildung. Jedenfalls aber gehen *Joffroi* und *Achard* zu weit, wenn sie diese Genese als die einzige oder vorwiegende betrachten — sie schlagen sogar für Syringomyelie den Namen Myelite cavitaire vor. Mehr als einzelne Fälle dürften nicht in diese Rubrik passen. Endlich fand *Chiari* in der Literatur zwei Fälle, die auf einfach regressiven Gewebszerfall bezogen werden konnten.

Wie haben wir uns also nach dem Gesagten die Entstehung der Höhle in unserem Falle zu erklären? Aus dem Befunde vereinzelter Haematoidin-Krystalle in der Wand der Höhle, wie wir sie im obersten Halsmark und im unteren Brustmark fanden, einen Ursprung der Höhle aus einer Blutung zu erklären, geht nicht an: dazu sind die Blutreste zu gering und finden sich nur an ganz beschränkten Stellen. Viel näher liegt es, eine nachträgliche Blutung in die Höhle und deren Umgebung anzunehmen; im unteren Brustmark fand sich auch eine durch die Höhle verlaufende Vene als die Quelle der Blutung. Auch für die Entwicklung aus einem erweichten Gliom liegt in unserem Falle nichts vor. Die Höhle hat in ihrer grössten Ausdehnung eine Wandung, die mehr einem hyperplastischem Bindegewebe gleicht. An einzelnen Stellen, bes. in der grauen Commissur besteht wohl eine circumscripte Wucherung der Glia; aber bei den Druck- und Reizerscheinungen, die eine solche Höhle verursacht, darf es uns gewiss nicht wundern, wenn es in dem gliareichen Gewebe der grauen Commissur zu einer, aber mehr entzündlichen Anhäufung der Glia kommt. Aber ein geschwulstartiger Charakter geht derselben gänzlich ab. Noch weniger von einem Gliom ist am unteren oder oberen Ende der Höhle zu sehen, bes. nach oben endet die Höhle in einem ganz lockeren, rareficirten Gewebe. So unstreitig es nun Fälle von Syringomyelie gibt, die auf Erweichung eines Glioms oder einer anderen Geschwulst beruhen, so wenig darf diese Theorie für alle Fälle in Anspruch genommen werden. Ueberhaupt scheint man den Ausdruck Gliom in vielen Fällen in Anwendung zu bringen, wo es sich bloss um eine Wucherung der Glia, die auch anderen Ursprungs, z. B. entzündlichen sein kann, handelt.

[1]) *Joffroi* et *Achard*, De la myelite cavitaire. Arch. de physiologie 1887.

Digitized by Google
Original from UNIVERSITY OF CALIFORNIA
Generated on 2019-07-10 15:57 GMT / http://hdl.handle.net/2027/uc1.b3743155
Public Domain in the United States, Google-digitized / http://www.hathitrust.org/access_use#pd-us-google

Für unseren Fall neigen wir uns der Ansicht zu, dass die Höhle aus einem regressiven Gewebszerfall hervorgegangen ist. Massgebend für diese Ansicht ist uns das Verhalten der Umgebung der Höhle. Die Höhle sammt der sie einschliessenden festeren Wand stösst stellenweise an ein sehr lockeres Gewebe. Besonders deutlich wird dies gegen das obere Ende der Höhle. Sie liegt daselbst in einer breiten Zone dieses Gewebes, das aus feinen, sich vielfach verflechtenden Fibrillen zusammengesetzt ist, der Nervenfasern nahezu gänzlich entbehrt, dafür aber sehr reich an verdickten grösseren und kleineren Gefässen ist. In dem Maasse als die Höhle kleiner wird, gewinnt dieses Gewebe an Bedeutung; allmälig verliert die Höhle eine eigentliche Wand und geht unregelmässig in die lockere Zone über. Endlich verschwindet die Höhle ganz und es bleibt nur hinter dem Centralkanale ein kleiner Bezirk jenes rareficirten Gewebes über. Weniger klar, wenn auch stellenweise ganz ähnlich, ist das Verhalten gegen das untere Ende der Höhle. Es ergiebt sich daraus ohne weiteres, dass hier die Höhle aus jenem gelockerten Gewebe entstanden ist und sich auf Kosten desselben vergrössert hat. Es liegt nun nahe anzunehmen, dass die ganze Höhle auf solche Weise entstanden ist; dass es zur Rareficirung und Lockerung des Gewebes kam, die soweit ging, dass Theile ganz ausfielen und durch transsudirte Flüssigkeit ersetzt wurden. Dieser Prozess schreitet immer weiter, so dass schliesslich das ganze veränderte Gewebe in einen mit Flüssigkeit ausgefüllten Hohlraum umgewandelt ist. Von Seite des gesunden Gewebes wird es natürlich zu Reactionserscheinungen kommen müssen, die sich durch die Bildung einer die Höhle umschliessenden bindegewebigen Hülle manifestiren. Es kann dann aber noch ausserhalb dieser Wand zu einem ähnlichen Rareficirungsprozesse kommen, womit wieder Gelegenheit zur Vergrösserung der Höhle gegeben ist

Etwas anderes ist es um die Frage, wodurch jene Rareficirung des Gewebes, die wir als Ursache der Höhlenbildung supponirten, bedingt ist. Sicher nicht ohne Belang dürften in dieser Beziehung die hochgradigen Gefässveränderungen, die wir gefunden haben, sein. Es ist möglich, dass die mangelhafte Blutversorgung, die durch die Verdickung der Gefässwand und die Beeinträchtigung des Lumens gegeben ist, zu einer Rareficirung und zu einem Schwund des Gewebes geführt hat. Dass es nicht zu einer Verdichtung des Bindegewebes und zu einer Sclerosirung kam, wie man dies bei Gefässveränderungen gewöhnlich sieht, mag vielleicht darin seinen Grund haben, dass die graue Substanz, in der sich

Digitized by Google
Original from UNIVERSITY OF CALIFORNIA
Generated on 2019-07-10 15:57 GMT / http://hdl.handle.net/2027/uc1.b3743155
Public Domain in the United States, Google-digitized / http://www.hathitrust.org/access_use#pd-us-google

der Prozess vornehmlich abspielte, arm an derben Bindegewebszügen ist, dagegen reich an Neuroglia, die sich in der Beziehung weniger widerstandsfähig erweisen mag. Welchen Ursprung diese Gefässveränderungen selbst haben, ist schwer zu sagen. Sie mit *Joffroi* und *Achard* als entzündliche zu betrachten, trage ich — obwohl das ganze Bild viel Aehnlichkeit mit ihrer Myelite cavitaire hat — dennoch Bedenken. Es fehlen eben sowohl an den Gefässen als auch sonst wirkliche Entzündungserscheinungen. Dazu kommt, dass wir die Verdickung der Gefässe auch innerhalb der weissen Stränge, sowohl innerhalb der degenerirten als der nicht degenerirten Partien, finden; dies verbietet auch, die Gefässdegeneration einfach als secundär anzunehmen. So mangelt uns eine eigentliche Erklärung dieser Gefässveränderungen.

Noch eines histologischen Befundes haben wir ob seiner Absonderlichkeit Erwähnung zu thun. Wir haben gesehen, dass die Höhle zum grössten Theile, insbesondere in ihrer unteren Partie, an ihrer Innenfläche von einem ganz eigenthümlichen Gewebe ausgekleidet war. Es fanden sich daselbst buckelförmige Vorragungen, die Papillen nicht unähnlich, an ihrer freien Fläche von einem schmalen Bande eines kernlosen, glänzenden Gewebes, das sich aus parallelen Fibrillen zusammengesetzt erwies, bekleidet waren, während in das Innere dieser Papillen das Gewebe der Begrenzungsmembran pinselförmig einstrahlte. Am unteren Ende der Höhle bekam man etwas Einsicht in die Genese dieser Bildung. Man sah, wie das Gewebe, das die Höhle umschloss, an derselben sich lockerte, während nur seine innersten Bündel sich fester aneinanderfügten. Ganz genau liess sich aber der Vorgang nicht verfolgen; jedenfalls aber haben wir es mit einer secundären Bildung zu thun. Aehnliches soll manchmal in der Wand von Cysten des Grosshirns zu sehen sein; *Bruhl* (l. c.) erwähnt, dass manchmal bei Syringomyelie in die Höhle bis macroscopisch sichtbare, papillomatöse Bildungen hineinragen.

Neben der Höhle fanden wir nun in unserem Falle hochgradige Veränderungen des übrigen Rückenmarkes. Zunächst die so häufige Affection der grauen Substanz. Die Vorderhörner, u. z. im oberen Halsmark mehr das rechte, im unteren vorwiegend das linke, erschienen abgeplattet, reducirt, arm an Markfasern und Ganglienzellen: die vorhandenen Ganglienzellen in Degeneration begriffen. Während das rechte Hinterhorn nur im oberen Halsmarke mitafficirt ist, ist das linke Hinterhorn mit seinen Nervenfasern während des ganzen Verlaufes der Höhle zum Theil ganz

Digitized by Google
Original from UNIVERSITY OF CALIFORNIA
Generated on 2019-07-10 15:57 GMT / http://hdl.handle.net/2027/uc1.b3743155
Public Domain in the United States, Google-digitized / http://www.hathitrust.org/access_use#pd-us-google

zu Grund gegangen, zum Theil stark reducirt. Ein Gleiches gilt von der linksseitigen Clarkeschen Säule; auch sie ist zum grössten Theile mit ihren Ganglienzellen und Nervenfasern zu Grunde gegangen. Wir haben uns die bei Syringomyelie so häufige Affection der Vorder- und Hinterhörner theils durch die mechanischen Verhältnisse, theils durch ein Weiterschreiten jenes entzündlich reactiven Prozesses, der sich um die Höhle etablirt, zu erklären. Sehr bedeutende Veränderungen fanden sich auch an den weissen Strängen. Abgesehen von ihrer starken Verschiebung fand sich eine totale Degeneration des rechten Pyramidenseitenstranges, eine weniger intensive, nur partielle Degeneration des linken Pyramidenseitenstranges, eine aufsteigende Degeneration der linken Kleinhirnseitenstrangbahn und unregelmässig vertheilte Degenerationen der Hinterstränge im obersten Theile des Halsmarkes. Die Degeneration der linken Kleinhirnseitenstrangbahn ist jedenfalls Folge der Affection der linken Clarkeschen Säule. Die Affection der Hinterstränge, sowie des linken Pyramidenseitenstranges können wir als Folge der Höhlenbildung ansehen. Die der Höhle zunächst liegenden Partieen — und gerade diese sind am meisten betroffen — werden theils durch den Druck der angesammelten Flüssigkeit, theils durch entzündliche Vorgänge, die wir als Reactionserscheinung auffassen, gleichwie die graue Substanz, in Mitleidenschaft gezogen. Bei der Degeneration des rechten Pyramidenseitenstranges, der in ganzer Ausdehnung ergriffen ist, kommt nebst diesen Momenten vielleicht noch ein vom Gehirn absteigender Degenerationsprozess in Betracht; dafür spricht, dass die linke Pyramide vor der Kreuzung eine leichte Degeneration zeigt. Leider konnte ich das Gehirn nicht untersuchen. Affectionen der weissen Substanz sind bei der Syringomyelie sehr häufig, freilich sind für gewöhnlich in erster Linie die Hinterstränge ergriffen. Die Mehrzahl der Autoren gibt für die Affection der weissen Substanz eine ähnliche Erklärung, wie wir sie oben auseinandergesetzt haben.

Wir wollen nun in Kurzem den klinischen Befund, wie wir ihn der Krankengeschichte entnehmen, mit dem anatomischen Befunde vergleichen. Zunächst in die Augen springend war die Lähmung und Contractur der oberen Extremitäten, rechts stärker als links; weniger betroffen waren die unteren Extremitäten. Dazu kam die hochgradige Atrophie der Hand- und Vorderarmmusculatur, also ein Symptomenbild, das sehr an die anyotrophische Lateralsclerose erinnert. In dem microscophischen Befunde finden wir eine vollkommene Erklärung für dieses klinische Bild. Die Degeneration

Digitized by Google
Original from UNIVERSITY OF CALIFORNIA
Generated on 2019-07-10 15:57 GMT / http://hdl.handle.net/2027/uc1.b3743155
Public Domain in the United States, Google-digitized / http://www.hathitrust.org/access_use#pd-us-google

der Pyramidenseitenstränge, rechts stärker als links, erklären uns das Vorhandensein der Contractur und Lähmung, die Affection der Vorderhörner im Halsmark die hochgradige Muskelatrophie. Ich will erwähnen, dass ein Fall *Schultze's*[1]) ebenfalls das Bild der amyotrophischen Lateralsclerose darbot. Hierher gehört auch ein Fall *Strümpell's*[2]), der als Lateralsclerose verlief. Diese Symptome, insbesondere die Lähmung und Contractur haben mit der Syringomyelie an sich nichts zu thun, sondern sind abhängig von der concomittirenden Affection der weissen Substanz. *Charcot* spricht diesbezüglich in sehr bezeichnender Weise von Symptomes leucomyeliques der Syringomyelie.

Die angegebenen Symptome sollen in unserem Falle im Verlaufe mehrerer Jahre sich langsam entwickelt haben; die Syringomyelie selbst wird jedenfalls länger bestanden haben, da sie im Anfange kaum Symptome gemacht haben dürfte. Aus der Anamnese ist noch ersichtlich, dass Patientin mehrere Wochen vor ihrem Spitalseintritte bewusstlos zusammengestürzt sein soll, seit jener Zeit soll auch die Lähmung der oberen Extremitäten sich verstärkt haben. Residuen einer Blutung fanden sich in den pachymengitischen Auflagerungen an der Dura cerebralis, andrerseits in den Haematoidinkrystallen, die wir an verschiedenen Stellen in der Umgebung der Höhle fanden.

Dagegen scheinen in unserem Falle alle jene Symptome, deren Vorhandensein als typisch für Syringomyelie gilt, gefehlt zu haben, insbesondere wird von zwei Beobachtern die Sensibilität direkt als intact angegeben. Diese Angabe ist sehr auffallend. Bei der hochgradigen Affection der grauen Substanz im Halsmark, der grauen Commissur sowohl als des linken Hinterhornes, hätte man das Auftreten von Thermoanaesthesie, trophische Störungen der Haut u. s. w., die man mit der Affection des Rückenmarkgraus in Verbindung bringt, jedenfalls erwarten sollen. Sollten diese Symptome in unserem Falle wirklich gefehlt haben, so würde er lehren, dass die Syringomyelie unter Formen auftreten kann, die ganz an andere bekannte klinische Bilder sich anschliessen, und dass ihre Diagnose für solche Fälle unmöglich wäre. So viel dürfte aber daraus hervorgehen, dass ebensowenig, wie die Lehre von der

[1]) *Schultze*, Beiträge zur Pathologie und patholog. Anatomie des centralen Nervensystems. (Fall V). Virch. Arch. Bd. 87.

[2]) *Strümpell*, Beiträge zur Pathologie des Rückenmarks. Arch. f. Psych. Bd. X. (Hydromyelie).

Digitized by Google
Original from UNIVERSITY OF CALIFORNIA
Generated on 2019-07-10 15:57 GMT / http://hdl.handle.net/2027/uc1.b3743155
Public Domain in the United States, Google-digitized / http://www.hathitrust.org/access_use#pd-us-google

pathologischen Anatomie der Syringomyelie abgeschlossen ist, dies von der Symptomatologie gelten kann.

Im Anschluss an den beschriebenen Fall will ich noch kurz die Beschreibung des histologischen Befundes eines zweiten Falles von Syringomyelie geben, der sich in der Laboratoriumsammlung befindet.

In dem Rückenmarke eines an Tuberkulose gestorbenen 38jährigen Mannes fand sich eine Höhle, die im obersten Halsmark beginnend, sich bis zum Beginn des Lendenmarkes erstreckte. Die Höhle hatte ihre grösste Ausdehnung in der Höhe des 3. Cervicalnerven. Daselbst das Rückenmark ungemein flach, sehr unregelmässig gestaltet; die vordere Fissur breit und tief einschneidend. Die Rückenmarksubstanz umgiebt als schmaler Ring, der nur entsprechend dem linken Vorderseitenstrange etwas breiter wird, hingegen über der hinteren Fissur nahezu ganz fehlt, die Höhle. Dieselbe frontal gestellt, ziemlich schmal und unregelmässig, nach rechts hin sich verbreitend. Die Höhle von einem schmalen Saume verdichteten Gewebes umgeben, an das sich nach aussen eine etwas lockere, zahlreiche verdickte Gefässe enthaltende Zone anschliesst; dieselbe entbehrt gänzlich der Nervenfasern. Das linke Vorderhorn sitzt der Höhle als kaum erkennbare, flache Kappe auf. Von Ganglienzellen nur ganz vereinzelte zu sehen, auch die Nervenfasern zum grössten Theil zu Grunde gegangen. Das rechte Vorderhorn ist weniger betroffen, seine Ganglienzellen aber degenerirt, die Nervenfasern an Zahl reducirt. Das linke Hinterhorn nicht recht abzugrenzen. Das rechte Hinterhorn stark verschoben; von demselben erstreckt sich bis an die Peripherie ein schmaler Degenerationsstreifen. Im mittleren Theile der Hinterstränge, die wie alle weissen Stränge stark verbreitert sind, Degenerationserscheinungen.

Tiefer unten im Halsmarke ist das Rückenmark noch stark verbreitert; die Höhle, bedeutend kleiner, hat einen mehr centralen Sitz, sendet einen Fortsatz in das linke Hinterhorn, der bis an die Peripherie reicht, einen zweiten kleineren gegen die hintere Fissur. Die Höhle hat eine aus verdichtetem Gewebe bestehende Hülle, geht aber stellenweise ohne scharfe Grenze in das umliegende Gewebe über. Hinter der weissen Commissur, von der Höhle deutlich geschieden, der obliterirte Centralkanal. Die Vorderhörner abgeplattet, ihre Ganglienzellen in Degeneration begriffen, die Nervenfasern spärlicher. Das linke Hinterhorn ganz in die Höhle einbezogen, vom rechten bloss der periphere Antheil erhalten. Die Hinterstränge bis auf den dem Hinterhorn anliegenden Theil des rechten Burdach'schen Stranges total degenerirt. In beiden Seitensträngen, an die Höhle anschliessend, unregelmässig begrenzte Degenerationsfelder.

Im oberen Brustmark ist das Rückenmark noch etwas vergrössert, sehr unregelmässig gestaltet. In seinem Inneren eine ziemlich grosse, schief von rechts vorne nach links hinten verlaufende, sehr unregelmässige Höhle. Dieselbe umgeben von einem engmaschigen, mässig kernreichen Gewebe, das gegen die gesunden Partien dichter, streifig wird, und in dieselben Fortsätze verdichteten Gewebes entsendet. Nach aussen davon zahlreiche, sehr verdickte Gefässe. Vor der Höhle der obliterirte Centralkanal als flacher, fontral gestellter Zellhaufen. Das linke Vorderhorn nur schwer abzugrenzen, sehr arm an Ganglienzellen und Nervenfasern. Die Hinterhörner stark verschoben, in ihrer Structur wenig verändert. Die weissen Stränge stark verbreitert, auseinander geworfen. Unregelmässige Degeneration des linken Pyramidenseitenstranges; vom hinteren

Digitized by Google
Original from UNIVERSITY OF CALIFORNIA
Generated on 2019-07-10 15:57 GMT / http://hdl.handle.net/2027/uc1.b3743155
Public Domain in the United States, Google-digitized / http://www.hathitrust.org/access_use#pd-us-google

Pole der Höhle geht ein schmaler Degenerationsstreifen in den linken Hinterstrang bis gegen die Peripherie.

Unteres Brustmark. Das Rückenmark vergrössert, hat die Form einer Elipse. Die Höhle stark verkleinert mit einem vorderen frontalen und einem hinteren, zwischen den Hintersträngen bis gegen die Peripherie reichenden Fortsatz. Die Höhle zeigt nirgends einen Epithelbelag, ihre Wand wie früher. Die Partie vor der Höhle zum grössten Theil bei der Präparation ausgefallen. Die Vorderhörner, soweit sie am Schnitte erhalten sind, normal; ebenso die Hinterhörner. Die weissen Stränge bis auf geringe Degeneration in beiden Seitensträngen unverändert. Etwas tiefer wird die Höhle kleiner, behält ihre Form, verliert aber stellenweise eine eigentliche Wandung, geht vielmehr unregelmässig in ein lockeres, aus feinen, netzförmig angeordneten Fäserchen zusammengesetztes Gewebe über, das reich an verdickten Gefässen ist. Vor ihr der obliterirte Centralkanal. Die graue Substanz sonst ziemlich normal; die Clarke'schen Säulen nach hinten gedrängt, etwas faserärmer. Leichte Degeneration in beiden Seitensträngen: der mittlere Theil der Hinterstränge stark verkürzt, da sich die Höhle in dieselben einsenkt. Im Beginne des Lendenmarks hinter dem obliterirten Centralkanal kein Hohlraum, sondern eine kleinere Partie eines stark gelockerten, der Markfasern entbehrenden Gewebes.

Der Beschreibung dieses Falles habe ich nicht viel nachzutragen. Auch hier handelt es sich wie im früheren Falle um Syringomyelie, d. h. um eine Höhle, die mit dem Centralkanal in keiner Verbindung steht. Die Höhle zeigt nirgends Epithelbelag, liegt, wie dies gewöhnlich der Fall ist, hinter dem obliterirten Centralkanal, sendet Fortsätze nach dem linken Hinterhorn und gegen die Hinterstränge, aber auch nach vorn, über den Centralkanal hinaus. Noch schwieriger als im ersten Falle ist es hier, sich über die Genese der Höhle auszusprechen; dazu kommt, dass die Präparate nicht besonders schön waren, da das Rückenmark schon länger im Alcohol lag. Jedenfalls liess sich ein Ursprung aus einem erweichtem Gliom ausschliessen, da die Umgebung der Höhle nirgends einen geschwulstartigen Charakter hatte. Am ehesten scheint mir noch die für den früheren Fall gegebene Erklärung annehmbar, wonach das Primäre eine Rareficirung des Gewebes der grauen Commissur war, an dessen Stelle sich allmählig ein Hohlraum etablirte, der immer weiter fortschreitend, sich gegen die Umgebung durch ein neugebildetes, verdichtetes Gewebe abgrenzte. Hierfür spricht vor Allem der Umstand, dass die Höhle nach unten ohne scharfe Grenze in ein solches gelockertes, rareficirtes Gewebe überging. Ob die auch reichlich vorhandenen verdickten Gefässe in der Umgebung der Höhle bei der Pathogenese eine Rolle spielen, muss ich dahin gestellt sein lassen. Die graue Substanz, sowohl Vorderhörner als Hinterhörner, sind im Hals- und oberen Brustmarke ebenfalls stark ergriffen; für die

Digitized by Google
Original from UNIVERSITY OF CALIFORNIA
Generated on 2019-07-10 15:57 GMT / http://hdl.handle.net/2027/uc1.b3743155
Public Domain in the United States, Google-digitized / http://www.hathitrust.org/access_use#pd-us-google

Erklärung dieser Affection verweise ich auf das beim ersten Falle Gesagte. Von den weissen Strängen sind in erster Linie die Hinterstränge befallen; weniger betroffen sind die Seitenstränge, wo Theile der Pyramidenstränge degenirirt sind. Das histologische Bild zeigt deutlich, dass es sich um eine Erkrankung per contiguitatem handelt.

II. Hydromyelie.

Schon oben, wo wir von der Abgrenzung der Syringomyelie gegenüber der Hydromyelie gesprochen haben, haben wir gesehen, eine wie wechselnde Beurtheilung die Hydromyelie gefunden hat. *Leyden*, *Kahler-Pick* und andere nahmen an, dass jeder oder nahezu jeder Fall von Syringomyelie einer angeborenen Hydromyelie seinen Ursprung verdanke. Wir haben uns in Uebereinstimmung mit der Mehrzahl der Autoren veranlasst gesehen, den Namen Hydromyelie für jene Fälle von Höhlenbildung zu reserviren, wo die Höhle unzweifelhaft den erweiterten, mit Epithel ausgekleideten Centralkanal darstellt. Meist wird nun angenommen, dass die Hydromyelie eine angeborene Anomalie darstelle, dass der Centralkanal, der im Embryo verhältnismässig viel grösser ist, auf dieser früheren Stufe zurückbleibe. Dabei sendet er, wie im Embryo, meist einen Fortsatz nach den Hintersträngen. Einzelne Autoren, wie z. B. *Hoffmann*[1]), behaupten überdies, dass die Hydromyelie ein ziemlich belangloses Vorkommnis ist, dass nur dann, wenn entzündliche Erscheinungen in der Nachbarschaft hinzukommen, klinische Erscheinungen auftreten. Dass es solche Fälle gibt, die einfach eine Entwicklungshemmung ohne weitere Bedeutung darstellen, unterliegt keinem Zweifel. Ich gebe im Folgenden die Beschreibung zweier solcher Fälle.

Im Rückenmarke eines 45jährigen Mannes fand sich im Dorsalmarke eine kleine Höhle, die schon nach ihrem centralen Sitze als der erweiterte Centralkanal anzusprechen war. Dieselbe hatte im mittleren Dorsalmarke ihre grösste Ausdehnung; der frontale Durchmesser betrug daselbst 3 mm, der sagittale 1 mm. Die Höhle verkleinerte sich rasch, so dass im unteren Dorsalmark mit freiem Auge nichts mehr davon zu sehen war. Die microscopische Untersuchung ergab folgendes:

Im Halsmarke zeigt der Centralkanal ein kleines Lumen mit starker Epithelwucherung. Im oberen Brustmarke findet sich in der grauen Commissur ein kleiner, etwas schief gestellter Hohlraum von unregelmässiger Gestalt mit zahlreichen Ausbuchtungen, der an seiner ganzen Innenfläche mit Cylinderepithel

[1]) *Hoffmann*, Syringomyelie. Sammlung klinischer Vorträge. Neue Folge I. Serie, 20. Heft.

Digitized by Google
Original from UNIVERSITY OF CALIFORNIA
Generated on 2019-07-10 15:57 GMT / http://hdl.handle.net/2027/uc1.b3743155
Public Domain in the United States, Google-digitized / http://www.hathitrust.org/access_use#pd-us-google

ausgekleidet ist. Insbesondere nach vorne das Gewebe etwas verdichtet, mit einer leichten Anhäufung grösserer Zellen. Sonst vollkommen normale Verhältnisse.

Im mittleren Dorsalmarke im Centrum des Rückenmarks ein frontal gestellter Hohlraum mit zahlreichen Ausbuchtungen, insbesondere nach hinten gegen die Hinterstränge und seitlich gegen die Clarkeschen Säulen. Derselbe ist, mit geringen Ausnahmen, in seiner ganzen Ausdehnung von einer einfachen Lage von Cylinderepithel ausgekleidet. Umgeben ist er von einer schmalen Zone eines ziemlich weitmaschigen, mässig kernreichen Gewebes, das gegen die umgebende Rückenmarksubstanz etwas dichter wird. Die Clarke'schen Säulen etwas zur Seite gedrängt, sonst aber gleichwie der übrige Rückenmarksquerschnitt vollkommen normal. Im Lendenmark der Centralkanal leicht erweitert in Form eines Y, dessen verticaler Schenkel nach hinten sieht. Der Centralkanal von Epithel ausgekleidet. Sonst normales Verhalten des Querschnittes.

Wir haben es also mit einer Erweiterung des Centralkanales im Brustmarke zu thun. Das zeigt die Lage und die Epithelauskleidung der Höhle. Zur Erklärung dieser Höhlenbildung können wir nur eine angeborene Anomalie, eine Entwicklungshemmung herbeiziehen. Darauf weist ausser dem Umstande, dass wie beim Foetus ein Fortsatz der Höhle gegen die Hinterstränge abgeht, meiner Ansicht nach vor Allem der sonstige Befund hin. Der ganze Querschnitt ist vollkommen normal, nichts ist vorhanden, was sonst eine Erweiterung des Centralkanales hätte bewirken können.

Aehnliche Verhältnisse fanden sich in einem zweiten Falle:

Er entstammt einer 51jährigen Frau, die am Carcinoma mammae mit Metastasen an der Dura mater cerebr. starb. Im Rückenmarke fand sich vom mittleren Dorsalmark an eine Erweiterung des Centralkanales, die im unteren Brustmark ihre grösste Ausdehnung hatte. Microscopisch zeigten Schnitte aus der Mitte des Halsmarkes in der grauen Commissur einen unregelmässig gestalteten Zellenhaufen, der jedoch nirgends ein Lumen zeigt. Im oberen Brustmark der Centralkanal etwas erweitert, quergestellt, mit zahlreichen kleinen Ausbuchtungen, bis auf die vordere Partie überall von Epithel ausgekleidet. Seitlich vom Centralkanale eine ziemlich beträchtliche Wucherung des Epithels. Die Clarke'schen Säulen etwas zur Seite gedrängt, sonst aber wie der übrige Querschnitt vollkommen normal. Entsprechend dem 7. Brustwirbel die graue Commissur stark verbreitert; in ihrer Mitte ein grösserer Hohlraum, nebstbei noch vier kleinere, unregelmässig geformte Höhlen. Alle diese Hohlräume überall von schönem Cylinderepithel ausgekleidet. Das umliegende Gewebe, ziemlich dicht und mässig kernreich, enthält stellenweise Anhäufungen von gewuchertem Epithel. Sonst vollkommen normale Verhältnisse. Etwas tiefer sind alle diese Hohlräume zu einem einzigen, grösseren verschmolzen. Der Hohlraum ist überall von Epithel ausgekleidet, sendet mehrere Fortsätze nach hinten, deren einer ziemlich tief gegen das rechte Hinterhorn vordringt, und ist durch eine schmale Zone eines dichteren Gewebes von der sonst normalen Rückenmarksubstanz geschieden. In der Mitte des Lendenmarkes hat der Centralkanal noch ein kleines Lumen; von demselben gehen nach verschiedenen Richtungen starke Wucherungen des Epithels aus, ohne dass es jedoch hier zur Bildung von Hohlräumen käme.

Digitized by Google
Original from UNIVERSITY OF CALIFORNIA
Generated on 2019-07-10 15:57 GMT / http://hdl.handle.net/2027/uc1.b3743155
Public Domain in the United States, Google-digitized / http://www.hathitrust.org/access_use#pd-us-google

Auch hier können wir zur Erklärung der Höhlenbildung nur eine angeborene Anomalie, ein Zurückbleiben auf einer foetalen Stufe annehmen. Natürlich kann sich die angeborene Höhle nachträglich durch den Druck der Flüssigkeit etwas erweitert haben. Ueber und unter dieser Partie finden wir neben dem erweiterten, mit Epithel ausgekleideten Centralkanale eine ziemlich beträchtliche Wucherung seines Epithels, die stellenweise zur Bildung secundärer Hohlräume geführt hat. Auch hier mag es sich um aus dem Embryonalleben herübergenommene Abschnürungen des Epithels handeln, die möglicherweise später weiter gewuchert sind.

Für diese und ähnliche Fälle ist es nun ausser Zweifel, dass sie eine angeborene Anomalie darstellen; man wird zu ihrer Erklärung kaum einen anderen Grund als eine Entwicklungshemmung herbeiziehen können. Für alle Fälle von Hydromyelie kann dies aber nicht gelten. So beschreibt z. B. *Chiari* (l. c.) einen Fall hochgradiger Höhlenbildung, vom Centralkanale ausgehend, wo er das Primäre in einer starken Schrumpfung der grauen Commissur sieht. Dabei aber handelt es sich offenbar um erworbene Zustände. Auch *Schaffer* und *Preisz* (l. c.) unterscheiden eine angeborene und erworbene Hydromyelie, letztere bedingt durch Stauung oder Zerfall des periependymären Gewebes.

Ich gebe im folgenden die Beschreibung eines Falles von Hydromyelie, wo es sich augenscheinlich zum grössten Theile um erworbene Zustände handelt. Der Fall hat noch insofern Interesse, als sich in dem Rückenmarke eine Combination von Tabes und Hydromyelie fand.

Im Rückenmark einer 61jährigen Frau fand sich macroscopisch nebst einer starken grauen Degeneration der Hinterstränge durch das ganze Brustmark eine Erweiterung des Centralkanales. Bezüglich der Hinterstrangsdegeneration will ich nur hervorheben, dass es sich um eine typische Tabes handelte mit Degeneration der Wurzelzone im Burdachschen Strange bis ins Halsmark hinauf, Degeneration der Goll'schen Stränge, der Lissauerschen Randzone, der Markfasern der Clarke'schen Säulen und der Substantia gelatinosa des Hinterhornes. Im oberen Halsmarke an Stelle des Centralkanales ein mässig grosser, aus gewuchertem Epithel zusammengesetzter Zellenhaufen, der nirgends ein Lumen zeigt. Beiderseits von der Mittellinie ebenfalls ein frontal stehender Zellenhaufen. Zwischen diesen Gebilden ein stark rareficirtes, aus feinsten Fibrillen und spärlichen Zellen bestehendes Gewebe, das gegen das übrige Rückenmark etwas dichter, kernreicher wird. Im oberen Brustmarke die graue Substanz stark verbreitert. In ihr grössere, theils zusammenhängende, theils isolirt stehende Epithelwucherungen, die stellenweise kleine, von Epithel ausgekleidete Hohlräume enthalten. Um dieselben, aber mehr nach hinten wiederum jenes lockere Gewebe, das stellenweise ganz ausgefallen ist. Allmälig entsteht ein grösserer Hohlraum, der aber nur an einer Seite von Epithel ausgekleidet ist, nach der anderen

Digitized by Google
Original from UNIVERSITY OF CALIFORNIA
Generated on 2019-07-10 15:57 GMT / http://hdl.handle.net/2027/uc1.b3743155
Public Domain in the United States, Google-digitized / http://www.hathitrust.org/access_use#pd-us-google

Seite in jenes rareficirte Gewebe unregelmässig übergeht. In letzterem an der Peripherie starke Epithelwucherung mit Bildung kleiner Hohlräume. Der grössere Hohlraum erweitert sich immer mehr auf Kosten des umliegendes Gewebes, so dass schliesslich etwa dem 5.—6. Brustwirbel entsprechend, eine grosse centrale Höhle besteht, die zum grösseren Theile von Epithel ausgekleidet, hinten und seitlich von einem gelockerten Gewebe umgeben ist. In letzterem stellenweise Epithelwucherungen. Im unteren Brustmarke wird die centrale Höhle wieder kleiner, die Wucherung des Epithels wieder stärker, ebenso gewinnt jenes rareficirte Gewebe wieder an Ausdehnung. Im Lendenmarke schmilzt der Centralkanal wieder zu einem grösseren, aus gewuchertem Epithel bestehenden Zellenhaufen ohne eigentliches Lumen zusammen.

Auch hier handelt es sich meiner Ansicht nach um eine Hydromyelie. Dafür spricht der Umstand, dass die Höhle den Platz des Centralkanales einnimmt, in denselben übergeht und zum grösseren Theile mit Epithel ausgekleidet ist. Deswegen weil die Höhle nur zum Theile von Epithel ausgekleidet ist und deutlich einen Zuwachs von Seiten des umliegenden, stark gelockerten Gewebes erfährt, den Fall als Syringomyelie, die ihren Ausgang von einer Hydromyelie genommen (*Leyden*), oder als eine confluirende Form von Höhlenbildung (*Schaffer*) aufzufassen, halte ich nicht für richtig. Da der Ausgang evident vom Centralkanale erfolgt, so ist der Fall als Hydromyelie zu bezeichnen. Für die Erklärung dieser Höhlenbildung haben wir aus dem histologischen Bilde zweierlei in Betracht zu ziehen; einerseits den erweiterten Centralkanal mit starker Wucherung seines Epithels in der Nachbarschaft, andererseits die Lockerung und Rareficirung der Umgebung. Letztere als secundär anzunehmen, liegt kein Grund vor. Am wahrscheinlichsten ist es, dass eine geringe Erweiterung des Centralkanales und eine Wucherung seines Epithels angeboren war, dass aber der Hautpgrund für die Höhlenbildung eben in jener Rareficirung der Umgebung, die nachträglich eintrat, lag. Denn dass sich der Centralkanal auf Kosten der Umgebung erweitert hat und ein grosser Theil der Höhle gar nicht Centralkanal ist, sondern dem zu Grunde gegangenen Nachbargewebe entspricht, geht aus dem histologischen Bilde unzweifelhaft hervor.

Eine Ursache für die Affection der grauen Commissur, die zur Lockerung und zum Untergange ihres Gewebes führte, glaube ich in der bestehenden hochgradigen Tabes finden zu können, in der Weise, dass es durch die Schrumpfung der Hinterstränge zu Veränderungen in der Circulation und damit zu hochgradigen Ernährungsstörungen der periependymären Substanz kam. Ich glaube nicht nochmals betonen zu müssen, dass es sich nicht um die bei

Digitized by Google
Original from UNIVERSITY OF CALIFORNIA
Generated on 2019-07-10 15:57 GMT / http://hdl.handle.net/2027/uc1.b3743155
Public Domain in the United States, Google-digitized / http://www.hathitrust.org/access_use#pd-us-google

Syringo- und Hydromyelie so häufige, per contiguitatem erfolgende Affection der Hinterstränge handelt, sondern um eine Combination von wirklicher Tabes mit Hydromyelie. In der Literatur konnte ich keinen ganz gleichen Fall finden, aber Manches ihm Aehnliche. So beschreibt *Friedreich*[1]) in einem Falle hereditärer Ataxie nebst den Veränderungen im Hinter- und Seitenstrange zwei in der grauen Substanz des Brustmarkes längsverlaufende Canäle, über deren Natur er sich nicht sicher ausspricht; es handle sich entweder um stark erweiterte Gefässlücken, oder um eine hochgradige Degeneration der Clarke'schen Säulen. Neuerdings beschreiben *Eisenlohr*[2]) und *Jegorow*[3]) zwei Fälle von Tabes, in denen sich nebstbei eine Syringomyelie fand. Erwähnen will ich auch, dass *Parmentier*[4]) in einem Falle von Tabes ein Verhalten der Sensibilität fand, wie man es sonst nur bei Syringomyelie sieht, und vom klinischen Standpunkte eine Combination von Tabes und Syringomyelie für wahrscheinlich hält. Interessant wäre es in unserem Falle gewesen, das Verhalten der Sensibilität zu kennen; leider bin ich nicht im Stande, diesbezüglich genauere Auskunft geben zu können.

Unserer Ansicht nach lassen sich, wie auch die vorstehenden Beobachtungen zeigen, die Fälle von Höhlenbildung im Rückenmarke, der überwiegenden Zahl nach, scharf in Syringomyelie und Hydromyelie scheiden. Erstere stellen Höhlen dar, die mit dem Centralkanale in keiner Verbindung stehen, was dann besonders deutlich ist, wenn der Centralkanal oder der ihn substituirende Zellenhaufen, von der Höhle getrennt, zu erkennen ist; jener liegt, wie es scheint, constant *ventral* vor der Höhle, die natürlich einer Epithelbekleidung entbehrt. Die Genese der Syringomyelie ist eine verschiedene; in manchen, aber durchaus nicht allen Fällen, entwickelt sich die Höhle aus einer erweichenden Geschwulst; in anderen, z. B. unseren Fällen, aus necrobiotischen Vorgängen, vielleicht auch entzündlichen, der grauen Substanz; in einzelnen Fällen endlich mag das Primäre eine Rückenmarksblutung sein. Die Hydromyelie andererseits gibt sich durch ihren centralen, dem

---

[1]) *Friedreich*, Ueber degenerative Atrophie der spinalen Hinterstränge. Virch. Arch. Bd. 26—27 und Bd. 70.

[2]) *Eisenlohr*, Zur pathologischen Anatomie der syphilitischen Tabes, ref. im Neurolog. Centralbl. 1891.

[3]) *Jegorow*, Ein Fall von Syringomyelie, ref. im Neurol. Centralbl. 1891.

[4]) *Parmentier*, Tabes et dissociation syringomyéliques de la sensibilité. Nouvelle Jconographie de la Salpêtrière 1891, No. 5.

Digitized by Google
Original from UNIVERSITY OF CALIFORNIA
Generated on 2019-07-10 15:57 GMT / http://hdl.handle.net/2027/uc1.b3743155
Public Domain in the United States, Google-digitized / http://www.hathitrust.org/access_use#pd-us-google

Centralkanale entsprechenden Sitz, ihren Uebergang nach oben oder unten in den Centralkanal, sowie durch ihre gänzliche oder theilweise Epithelauskleidung zu erkennen. Die Hydromyelie stellt sicher in einzelnen Fällen eine angeborene Anomalie ohne weitere Bedeutung dar; andere Fälle sind aber während des späteren Lebens erworbene, hervorgegangen aus pathologischen Veränderungen der periependymären Substanz. Schliesslich können aber auch beide Formen von Höhlenbildung nebeneinander vorkommen oder in einander übergehen, wobei aber solche Fälle, wie unser fünfter Fall, die vorwiegend auf eine Erweiterung des Centralkanales beruhen, noch zur Hydromyelie zu rechnen sein dürften.

Was nun den klinischen Befund betrifft, so dürften jene leichten Formen von angeborener Hydromyelie kaum je zu Störungen Veranlassung geben. Anders wird dies wohl in den schwereren, ausgebreiteten Fällen sein. Der Syringomyelie werden gewisse Symptome, vor allem Sensibilitätsstörungen als charakteristisch zugewiesen. In unserem Falle, ebenso wie in manch anderem der Literatur fehlten jedoch dieselben, was darauf hinweist, dass die Symptomatologie der Syringomyelie noch keineswegs abgeschlossen ist. Nebstbei gibt es aber noch Symptome, die von der Affection der weissen Substanz und den nur mittelbar betroffenen Vorderhörnern abhängen; dieselben können wie in unserem ersten Falle das klinische Bild vollkommen beherrschen.

Generated on 2019-07-10 15:57 GMT / http://hdl.handle.net/2027/uc1.b3743155
Public Domain in the United States, Google-digitized / http://www.hathitrust.org/access_use#pd-us-google
Digitized by Google
Original from UNIVERSITY OF CALIFORNIA

1.

2.

3.



4.

F. J. Pick: Untersuchungen über Favus.

Verlag v. Fischer's med. Buchh. H. Kornfeld, Berlin.

Lith. Anst. v. Fr. Wiesner, Berlin S.

Digitized by Google

Original from UNIVERSITY OF CALIFORNIA

Generated on 2019-07-10 15:57 GMT / http://hdl.handle.net/2027/uc1.b3743155
Public Domain in the United States, Google-digitized / http://www.hathitrust.org/access_use#pd-us-google

Generated on 2019-07-10 15:57 GMT / http://hdl.handle.net/2027/uc1.b3743155
Public Domain in the United States, Google-digitized / http://www.hathitrust.org/access_use#pd-us-google

Digitized by Google

Original from
UNIVERSITY OF CALIFORNIA

Generated on 2019-07-10 15:57 GMT / http://hdl.handle.net/2027/uc1.b3743155
Public Domain in the United States, Google-digitized / http://www.hathitrust.org/access_use#pd-us-google

Digitized by Google

Original from
UNIVERSITY OF CALIFORNIA

Fig. 1.

Fig. 3.



Fig. 2.

Fig. 6.



Fig. 4.

Verlag von Fischer in Cassel.

Chiari.

Digitized by Google
Original from UNIVERSITY OF CALIFORNIA
Generated on 2019-07-10 15:57 GMT / http://hdl.handle.net/2027/uc1.b3743155
Public Domain in the United States, Google-digitized / http://www.hathitrust.org/access_use#pd-us-google

Fig. 5

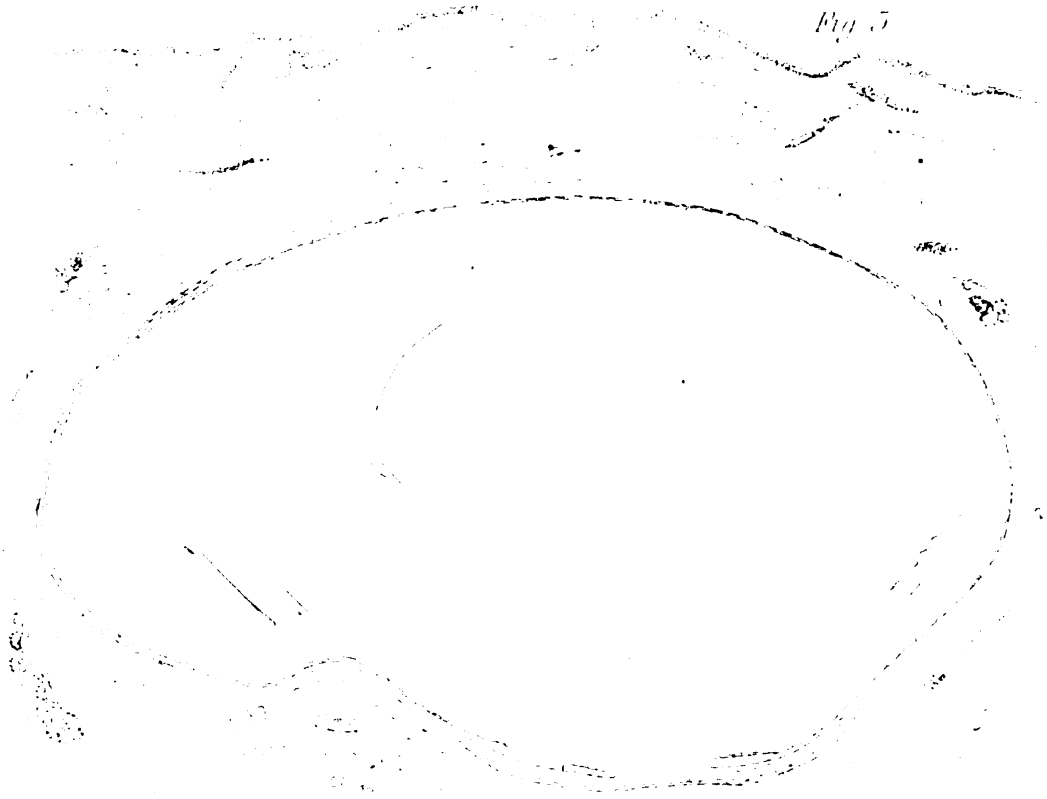

Fig. 7



Fig. 10



Digitized by Google
Original from UNIVERSITY OF CALIFORNIA
Generated on 2019-07-10 15:57 GMT / http://hdl.handle.net/2027/uc1.b3743155
Public Domain in the United States, Google-digitized / http://www.hathitrust.org/access_use#pd-us-google

Generated on 2019-07-10 15:57 GMT / http://hdl.handle.net/2027/uc1.b3743155
Public Domain in the United States, Google-digitized / http://www.hathitrust.org/access_use#pd-us-google

Digitized by Google

Original from
UNIVERSITY OF CALIFORNIA

Fig. 11.

Fig. 8.

Fig. 12.

Verlag von Fischer's med. Buchh.

Lith. Anst. von F. Wrosse, Berlin.

Chiari:

Digitized by Google

Original from UNIVERSITY OF CALIFORNIA

Generated on 2019-07-10 15:57 GMT / http://hdl.handle.net/2027/uc1.b3743155
Public Domain in the United States, Google-digitized / http://www.hathitrust.org/access_use#pd-us-google

Generated on 2019-07-10 15:57 GMT / http://hdl.handle.net/2027/uc1.b3743155
Public Domain in the United States, Google-digitized / http://www.hathitrust.org/access_use#pd-us-google

Digitized by Google

Original from
UNIVERSITY OF CALIFORNIA

Fig. 1.

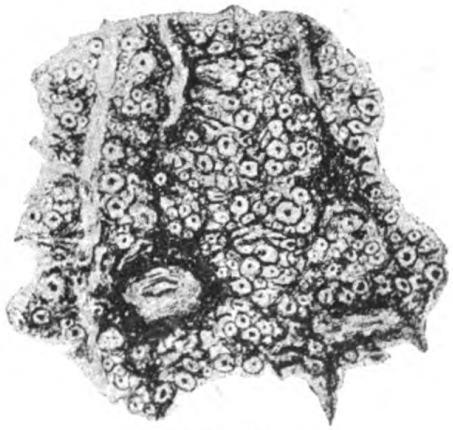

Fig. 2.

Fig. 3.

Fischer's medicin. Buchh.
H. Kornfeld.

Redlich, Erkrankung der Rückenmarkshinterstränge.

Digitized by Google
Original from UNIVERSITY OF CALIFORNIA
Generated on 2019-07-10 15:57 GMT / http://hdl.handle.net/2027/uc1.b3743155
Public Domain in the United States, Google-digitized / http://www.hathitrust.org/access_use#pd-us-google

Generated on 2019-07-10 15:57 GMT / http://hdl.handle.net/2027/uc1.b3743155
Public Domain in the United States, Google-digitized / http://www.hathitrust.org/access_use#pd-us-google

Digitized by Google

Original from
UNIVERSITY OF CALIFORNIA

Fig. 1.

Fig. 2.



Dittrich

Digitized by Google
Original from UNIVERSITY OF CALIFORNIA
Generated on 2019-07-10 15:57 GMT / http://hdl.handle.net/2027/uc1.b3743155
Public Domain in the United States, Google-digitized / http://www.hathitrust.org/access_use#pd-us-google

Generated on 2019-07-10 15:57 GMT / http://hdl.handle.net/2027/uc1.b3743155
Public Domain in the United States, Google-digitized / http://www.hathitrust.org/access_use#pd-us-google

Digitized by Google

Original from
UNIVERSITY OF CALIFORNIA

Fig. 1

Fig. 2

Fig. 3

Fig. 4

Fig. 5

Fig. 6

Fig. 7

Fig. 8

Fig. 9

Fig. 10

Fig. 11

Fig. 12

Fig. 13

Fig. 14

Fig. 15

Fig. 16

Fig. 17

Fig. 18

Werthein

Digitized by Google
Original from UNIVERSITY OF CALIFORNIA
Generated on 2019-07-10 15:57 GMT / http://hdl.handle.net/2027/uc1.b3743155
Public Domain in the United States, Google-digitized / http://www.hathitrust.org/access_use#pd-us-google

Generated on 2019-07-10 15:57 GMT / http://hdl.handle.net/2027/uc1.b3743155
Public Domain in the United States, Google-digitized / http://www.hathitrust.org/access_use#pd-us-google

Digitized by Google

Original from
UNIVERSITY OF CALIFORNIA

Fig. 1

Fig. 2

Fig. 3

Fig. 4

Fig. 5

Fig. 6

Fig. 7

Fig. 8

Fig. 9

Fig. 10

Fig. 11

Fig. 12

Fig. 13

Fig. 14

Fig. 15

Wertheim:

Generated on 2019-07-10 15:57 GMT / http://hdl.handle.net/2027/uc1.b3743155
Public Domain in the United States, Google-digitized / http://www.hathitrust.org/access_use#pd-us-google
Digitized by Google
Original from UNIVERSITY OF CALIFORNIA

Generated on 2019-07-10 15:57 GMT / http://hdl.handle.net/2027/uc1.b3743155
Public Domain in the United States, Google-digitized / http://www.hathitrust.org/access_use#pd-us-google

Digitized by Google

Original from
UNIVERSITY OF CALIFORNIA

Fig. 2.

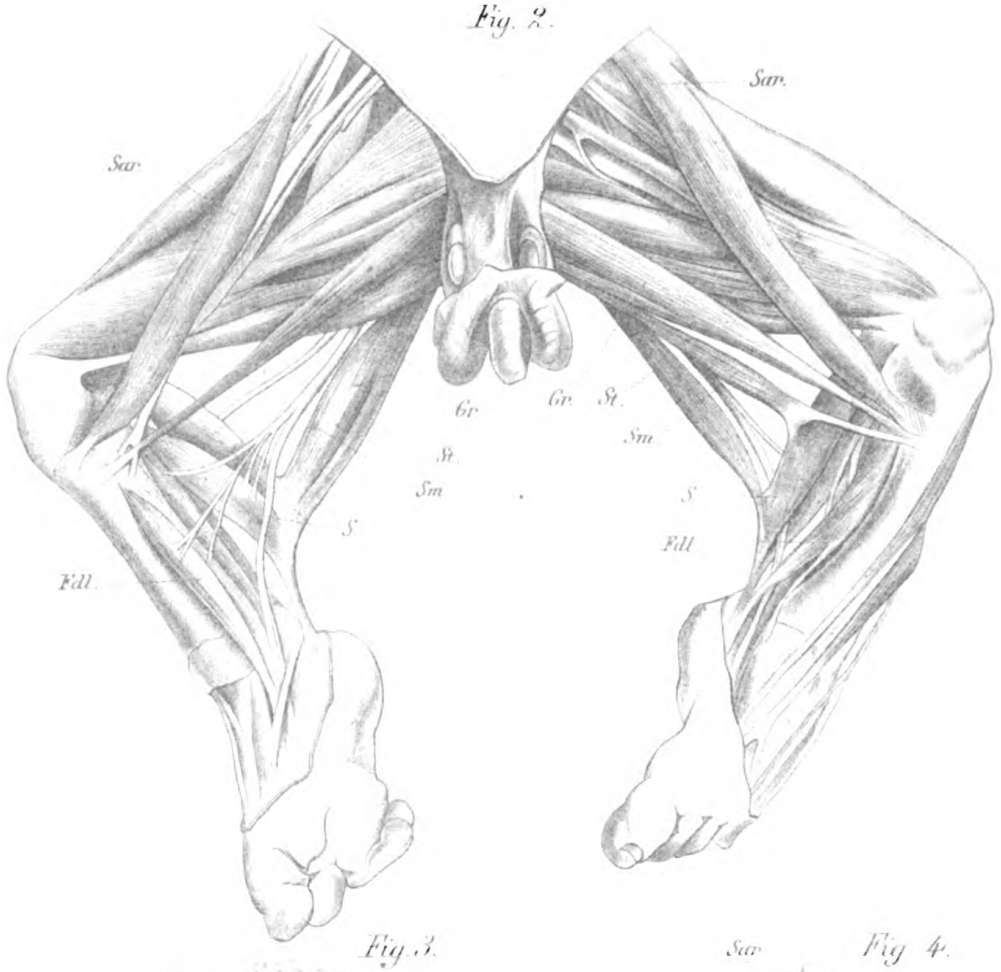

Fig. 3.

Fig. 4.

Fig. 1.

Verlag v. Fischer's med. Buchh. H. Kornfeld in Bern.
Lith. Anst. v. Fr. Wiesner.

Digitized by Google
Original from UNIVERSITY OF CALIFORNIA
Generated on 2019-07-10 15:58 GMT / http://hdl.handle.net/2027/uc1.b3743155
Public Domain in the United States, Google-digitized / http://www.hathitrust.org/access_use#pd-us-google

Generated on 2019-07-10 15:58 GMT / http://hdl.handle.net/2027/uc1.b3743155
Public Domain in the United States, Google-digitized / http://www.hathitrust.org/access_use#pd-us-google

Digitized by Google

Original from
UNIVERSITY OF CALIFORNIA

Fig. 1.

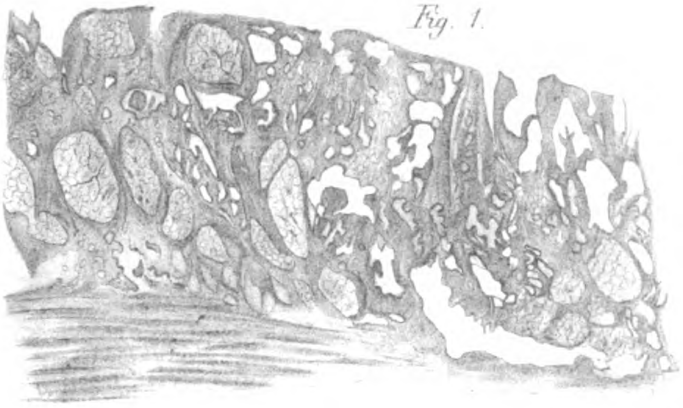

Fig. 9.

Fig. 2.

Fig. 3.

Fig. 4.

Fig. 6.

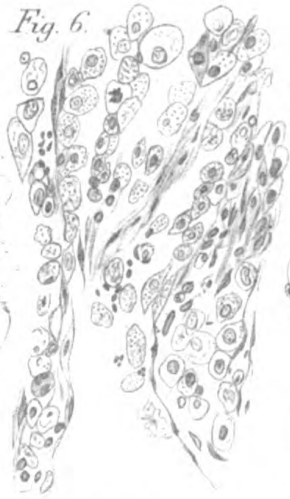

Fig. 7.

Fig. 5.

Fig. 8.

Digitized by Google
Original from UNIVERSITY OF CALIFORNIA
Generated on 2019-07-10 15:58 GMT / http://hdl.handle.net/2027/uc1.b3743155
Public Domain in the United States, Google-digitized / http://www.hathitrust.org/access_use#pd-us-google

Generated on 2019-07-10 15:58 GMT / http://hdl.handle.net/2027/uc1.b3743155
Public Domain in the United States, Google-digitized / http://www.hathitrust.org/access_use#pd-us-google

Digitized by Google

Original from
UNIVERSITY OF CALIFORNIA

Generated on 2019-07-10 15:58 GMT / http://hdl.handle.net/2027/uc1.b3743155
Public Domain in the United States, Google-digitized / http://www.hathitrust.org/access_use#pd-us-google

Digitized by Google

Original from
UNIVERSITY OF CALIFORNIA

Generated on 2019-07-10 15:58 GMT / http://hdl.handle.net/2027/uc1.b3743155
Public Domain in the United States, Google-digitized / http://www.hathitrust.org/access_use#pd-us-google

Digitized by Google

Original from
UNIVERSITY OF CALIFORNIA

Generated on 2019-07-10 15:58 GMT / http://hdl.handle.net/2027/uc1.b3743155
Public Domain in the United States, Google-digitized / http://www.hathitrust.org/access_use#pd-us-google

Digitized by Google

Original from
UNIVERSITY OF CALIFORNIA

Generated on 2019-07-10 15:58 GMT / http://hdl.handle.net/2027/uc1.b3743155
Public Domain in the United States, Google-digitized / http://www.hathitrust.org/access_use#pd-us-google

Digitized by Google

Original from
UNIVERSITY OF CALIFORNIA

ST

7629

Digitized by Google
Original from UNIVERSITY OF CALIFORNIA
Generated on 2019-07-10 15:58 GMT / http://hdl.handle.net/2027/uc1.b3743155
Public Domain in the United States, Google-digitized / http://www.hathitrust.org/access_use#pd-us-google


Digitized by Google
Original from
UNIVERSITY OF CALIFORNIA
Generated on 2019-07-10 15:58 GMT / http://hdl.handle.net/2027/uc1.b3743155
Public Domain in the United States, Google-digitized / http://www.hathitrust.org/access_use#pd-us-google